



# Современные подходы к терапии алопеций

В.Р. Хайрутдинов, О.В. Антонова, Н.Е. Шестопалов, И.Э. Белоусова,  
А.В. Стаценко

Адрес для переписки: Владислав Ринатович Хайрутдинов, haric03@list.ru

*В статье представлены фазы жизненного цикла волосяного фолликула, классификация рубцовых и нерубцовых алопеций и современные методы их лечения. Обобщены данные рандомизированных контролируемых исследований о терапевтической эффективности системных и топических препаратов. Подробно рассмотрены свойства препарата миноксидила и его место в терапии нерубцовых алопеций.*

**Ключевые слова:** волосяной фолликул, алопеция, диагностический алгоритм, эффективность системных и топических препаратов, ALERANA

**А**лопеция (др.-гр. αλωπεκία, лат. alopecia – облысение, плешивость) – патологическое очаговое или диффузное выпадение волос, приводящее к поредению или полному их исчезновению в определенных областях головы или туловища. Волосы покрывают почти все тело человека, исключая веки, ладони, подошвы, губы, соски и гениталии. Они играют важную роль в проявлении половых различий, выполняют эстетическую, косметическую и рецепторную (тактильный, чихательный и мигательный рефлексы) функции, защищают кожу головы от ультрафиолетового излучения, высоких и низких температур, являются источником стволовых клеток для регенерации эпидермиса.

Общее количество волос на голове составляет около 100 тыс. У блондинов наблюдается максимальная

плотность волос, однако светлые волосы тонкие, их диаметр всего 0,05 мм, у шатенов – 0,06–0,08 мм, у рыжих – почти 0,1 мм. Скорость роста волос – 0,3–0,5 мм в сутки. Средняя плотность волос теменной области – 250–350/см<sup>2</sup>, затылочной и височной – 150–250/см<sup>2</sup>. В норме в сутки выпадает и обновляется 50–150 волос.

В жизненном цикле волоса различают несколько фаз:

- ✓ анаген – период роста волоса, который длится от двух до восьми лет, характеризуется высокой митотической активностью клеток дермального сосочка;
- ✓ катаген – переходный период продолжительностью две-три недели, клетки фолликула перестают делиться, начинается атрофия волосяного сосочка;
- ✓ телоген – старый волос выпадает в течение одного-двух месяцев, наступает период покоя –

три-четыре месяца, после чего волосяной фолликул (ВФ) вновь переходит в фазу анагена.

У здоровых женщин 90% волос (у мужчин 85%) находятся в фазе анагена, 1–2% – катагена и около 8–10% (у мужчин 13–15%) – телогена.

В последние годы стали выделять такие фазы, как экзоген (телоптоз) – часть фазы телогена, которая длится несколько дней, в это время происходит непосредственное выпадение старого волосяного стержня; кеноген – период физиологического/патологического отдыха ВФ продолжительностью до девяти – двенадцати месяцев (наблюдается в препубертатном периоде и у больных андрогенетической алопецией).

Продолжительность каждой фазы жизненного цикла ВФ и их смена контролируются экспрессией генов в стволовых клетках, обусловлены микроокружением клеток и влиянием на них системных факторов (вегетативной нервной системы, глюкокортикостероидов (ГКС) и др.). Выявлены различные агонисты и антагонисты пролиферации клеток ВФ, экспрессия которых меняется в разные фазы цикла [1–3].

Различают рубцовые и нерубцовые алопеции. В первом случае в процессе выпадения волос формируется рубец или рубцовая атрофия, во втором – руб-

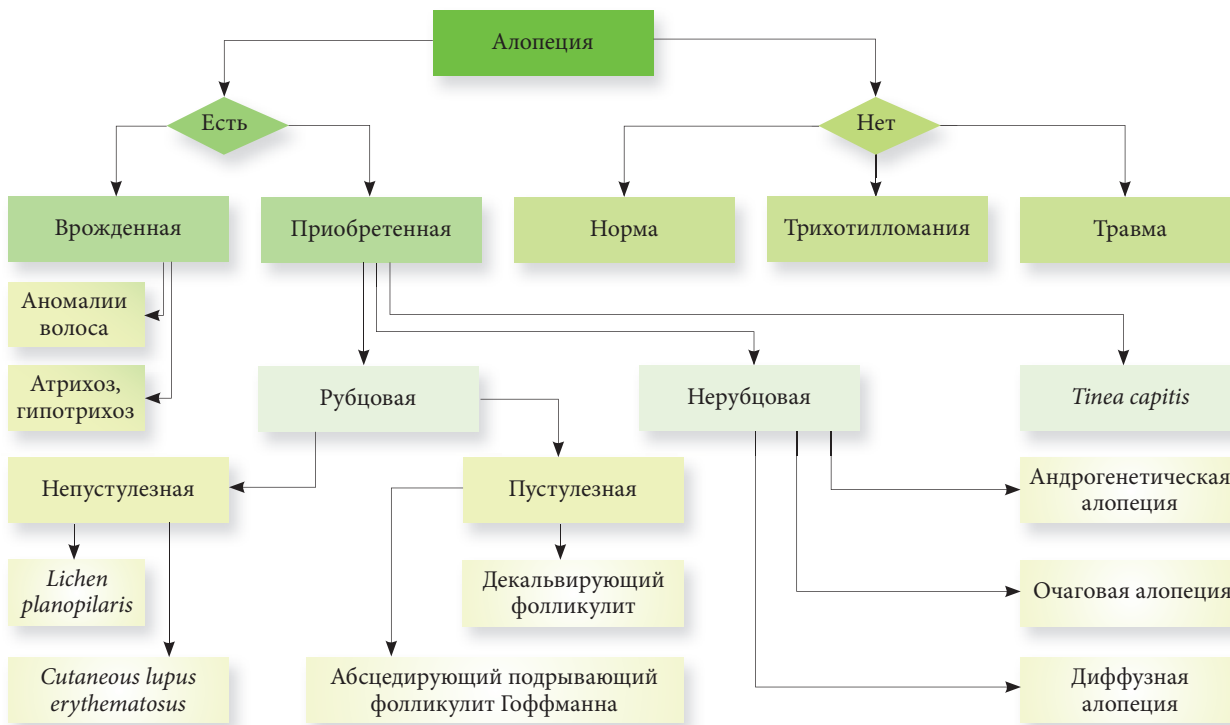

Рис. 1. Диагностический алгоритм при алопеции

цовые изменения отсутствуют. В практике можно использовать диагностический алгоритм, представленный на рис. 1.

### Рубцовые алопеции

Наиболее часто стойкая утрата волос с образованием рубца или рубцовой атрофии обусловлена такими дерматозами, как дискоидная красная волчанка, *Lichen planopilaris* (фолликулярный вариант красного плоского лишая), абсцедирующий подрывающий фолликулит и перифолликулит Гоффманна.

*Дискоидная красная волчанка* – хроническое диффузное заболевание соединительной ткани аутоиммунного генеза (рис. 2). Диагностические критерии дискоидной красной волчанки:

- наличие триады: эритема, гиперкератоз, атрофия. Часто в области поражения отмечаются телеангиэктазии, гипер- и гипопигментные пятна;
- зона алопеции формируется в центре высыпаний;
- в очагах алопеции присутствуют участки кожи с сохранившимися волосами;

- часто встречается поражение кожи в области лица и ушных раковин;

- патоморфологические изменения: гиперкератоз, атрофия эпидермиса, вакуольная дистрофия базальных кератиноцитов, утолщение базальной мембраны, коллоидные тельца, перифолликулярные и периваскулярные лимфоцитарные инфильтраты.

В терапии дискоидной красной волчанки применяют [4, 5]:

- ✓ гидроксихлорохин – не более 6–6,5 мг/кг/сут;
- ✓ хлорохин – 3,5–4,0 мг/кг/сут;
- ✓ квинакрин – 100 мг/сут в течение трех – шести месяцев.

Терапевтическая эффективность составляет 70–80%, ответ на лечение наблюдается через шесть – восемь недель, при неэффективности производят смену препарата. Важно отметить, что эффективность гидроксихлорохина у курящих в 2–2,5 раза ниже, чем у некурящих.

Для наружной терапии используют топические ГКС сильной потенции – один-два раза в сутки, курс – четыре – шесть месяцев.

Обязательно применение фотопротекторов (SPF (sun protection factor – солнцезащитный фактор) > 50).

К дополнительным лекарственным средствам относятся:

- ✓ топические ингибиторы кальциневрина (такролимус, пимекролимус) – применяются два раза в сутки в течение трех – шести месяцев;
- ✓ крем 0,5% R-сальбутамола – два раза в сутки в течение трех – шести месяцев;
- ✓ системные ретиноиды (ацитретин) – 0,2–1,0 мг/кг/сут в течение четырех – шести месяцев;
- ✓ дапсон – 50–150 мг/сут в течение трех-четырех месяцев.

*Lichen planopilaris* – синдром Грахама – Литтла – Пикарди – Лассюэра – редкая клиническая форма красного плоского лишая (рис. 3). Диагностические критерии *Lichen planopilaris*:

- зона алопеции формируется по периферии высыпаний;
- наблюдается перифолликулярная эритема и шелушение;
- очаги множественные, встречаются участки, лишенные ВФ;

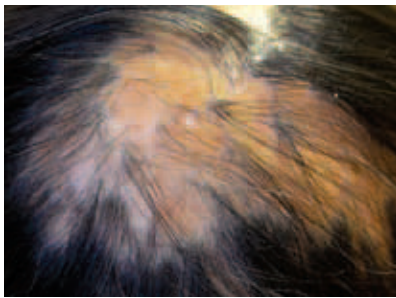


Рис. 2. Дисконидная красная волчанка

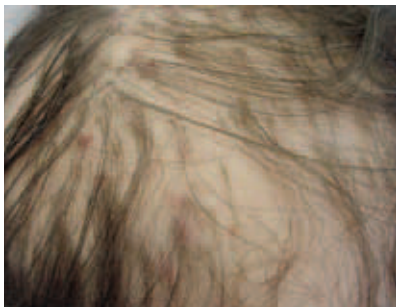

Рис. 3. Lichen planopilaris

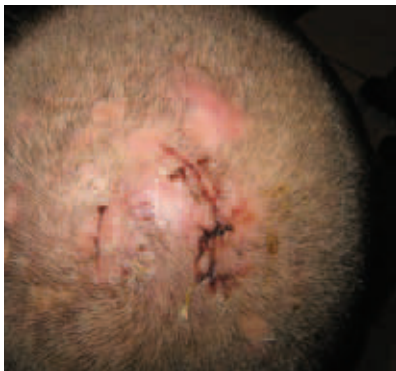

Рис. 4. Абсцедирующий подрывающий фолликулит и перифолликулит Гоффманна

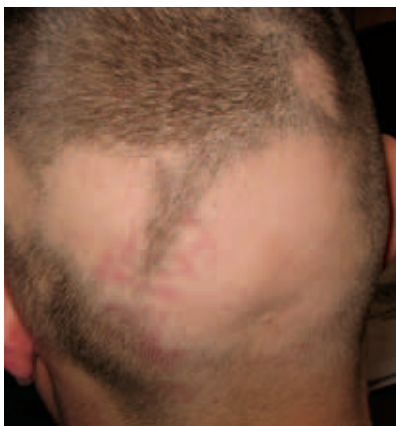

Рис. 5. Гнездная алопеция

- в очагах алопеции имеются пучки волос (по четыре – шесть) из одного устья;
- часто отмечается дистрофия волосяных стержней;
- могут встречаться типичные и фолликулярные папулы на коже туловища и конечностей;
- патоморфологические изменения: атрофия эпидермиса, расширение устьев ВФ, «роговые пробки», плотный диффузный лимфоцитарный инфильтрат, разрушающий базальный слой эпидермиса и ВФ.

Препаратами выбора для лечения патологии являются производные 4-аминохинолина (хлорохин, гидроксихлорохин) в комбинации с топическими ГКС очень сильной потенции (режим применения – два раза в сутки в течение одного месяца, один раз в сутки в течение месяца, один раз в два дня в течение четырех месяцев) [6]. Возможны внутривенные микроинъекции ГКС.

При торпидном течении заболевания применяют лекарственные препараты второй линии [6]:

- ✓ циклоsporин – 1,0–5,0 мг/кг/сут;
- ✓ системные ГКС – 0,5–1 мг/кг/сут;
- ✓ доксициклин – 100 мг/сут;
- ✓ дапсон – 50–150 мг/сут;
- ✓ системные ретиноиды (ацитретин) – 0,5–0,7 мг/кг/сут.

Абсцедирующий подрывающий фолликулит и перифолликулит Гоффманна в настоящее время считаются разновидностью инверсных акне (рис. 4). Заболевание характеризуется появлением на коже волосистой части головы глубоких воспалительных узлов, сообщающихся между собой фистулоподобными ходами, с последующим образованием грубых рубцов [7]. В терапии данного дерматоза эффективна комбинация антибиотиков (доксициклин в дозе 100–200 мг/сут или клиндамицин в дозе 1200 мг/сут в течение шести – восьми месяцев) и системных ретиноидов (изотретиноин в дозе 0,5–1,0 мг/кг/сут в течение шести – восьми месяцев).

### Нерубцовые алопеции

На долю нерубцовых алопеций приходится до 95% всех заболе-

ваний волос. Данная группа представлена гнездной, диффузной и андрогенетической алопецией.

Гнездная алопеция – иммуноопосредованное воспалительное заболевание, приводящее к выпадению волос в результате повреждения клеток ВФ. Различают очаговую, многоочаговую, субтотальную, тотальную и универсальную формы заболевания (рис. 5). Две последние характеризуются высокой рефрактерностью к проводимой терапии. Выделяют следующие прогностические факторы неблагоприятного течения заболевания:

- выпадение волос за пределами волосистой части головы, офиаз;
- длительность заболевания более одного года;
- отягощенный семейный анамнез;
- наличие атопии (атопический дерматит, бронхиальная астма, поллиноз);
- сопутствующие аутоиммунные заболевания (аутоиммунный тиреозидит наблюдается у 20% пациентов);
- дистрофические изменения ногтевых пластин.

Высокий уровень спонтанных ремиссий гнездовой алопеции затрудняет объективную оценку эффективности лечения.

Для лечения применяют [8, 9]:

1) ГКС:

- ✓ топические (сильной и очень сильной потенции) – возможно использование окклюзии, длительность применения от четырех недель до шести месяцев; терапевтическая эффективность составляет 30–89%;
- ✓ интрадермальные микроинъекции – неэффективны при быстрой прогрессии и значительном поражении, возможно развитие атрофии кожи;
- ✓ системные – в дозе 30–40 мг/сут или 200 мг/нед, эффективность при распространенных формах – 60%, при офиазе, тотальной/универсальной алопеции – 10%;

2) контактную иммунотерапию (DNCB, SADBE, DPSP) – эффективность составляет 30–60%;

3) ПУВА-терапию (воздействие псо-



раленов в комбинации с длинноволновым ультрафиолетовым излучением А) – эффективность около 60%, однако наблюдаются частые рецидивы;

4) топический миноксидил – эффективность до 60%, малоэффективен при тотальной/универсальной алопеции;

5) топический дитранол – эффективен у 18% пациентов;

6) сульфасалазин – эффективен в 50% случаев, однако часты рецидивы;

7) метотрексат – в дозе 15–25 мг/нед плюс преднизолон в дозе 10–15 мг/сут – у 64% пациентов отмечается полное восстановление волос при тотальной/универсальной алопеции, частые рецидивы при отмене;

8) изопринозин – в дозе 50 мг/кг/сут в течение 12 недель, эффективность 28–50%;

9) монохромный эксимерный лазер 308 нм, УФБ 311 нм.

*Диффузная алопеция* (рис. 6) характеризуется распространенным по всей голове выпадением волос, связанным с воздействием как эндогенных факторов (беременность и роды; тяжелые инфекционные заболевания; лихорадочное состояние; стресс, переутомление, депрессия; злокачественные новообразования; анемия; эндокринопатии (часто заболевания щитовидной железы)), так и экзогенных (оперативное вмешательство; дефицит белка, витаминов, микро- и макроэлементов; некоторые лекарственные препараты (химиотерапия, ретиноиды, тербинафин, пероральные контрацептивы и др.); радиоактивное излучение, интоксикации).

Лечение направлено на устранение причин, вызвавших алопецию. Системная терапия заболевания включает:

- ✓ общеукрепляющие препараты (витамины, макро- и микроэлементы);
- ✓ сосудистые средства;
- ✓ адаптогены;
- ✓ седативные препараты;
- ✓ антидепрессанты.

Для местного лечения используют топический миноксидил, топические пептиды меди (трикомин, фоллиген), физиотерапевтические

методы (низкоинтенсивное лазерное излучение – НИЛИ).

*Андрогенетическая алопеция* – диффузное поредение волос под воздействием андрогенов у генетически предрасположенных пациентов (рис. 7). Это наиболее распространенный тип алопеции. Механизм развития заболевания обусловлен образованием в коже дигидротестостерона, который стимулирует выпадение андрогензависимых волос в лобно-теменных областях и рост андрогеннезависимых волос. Для андрогенетической алопеции характерно изменение соотношения волос в фазах анагена и телогена <4,6 : 1 (норма – 9 : 1) и появление большого количества миниатюризированных волос.

Для лечения применяют [10]:

- 1) топический миноксидил;
- 2) антиандрогены (только у женщин):
  - ✓ спиронолактон (системный и топический);
  - ✓ ципротерона ацетат;
  - ✓ флутамид;
- 3) ингибиторы 5-альфа-редуктазы (только у мужчин): финастерид, дутастерид (системные и топические);
- 4) топические эстрогены и простагландины;
- 5) трансплантацию волос;
- 6) физиотерапию (НИЛИ).

Высокая распространенность андрогенетической алопеции стала причиной поиска эффективных и безопасных методов терапии. Применение системных препаратов, несмотря на определенную терапевтическую эффективность, ограничено в связи с многочисленными

серьезными побочными эффектами. Так, использование ингибиторов 5-альфа-редуктазы часто сопровождается снижением либидо, развитием эректильной дисфункции и тяжелой депрессии. Применение антиандрогенов приводит к нарушению менструального цикла, гинекомастии и развитию других негативных эффектов: гипотензии, гиперкалиемии, учащенному мочеиспусканию, сухости кожи [11–13]. На сегодняшний день одним из наиболее востребованных наружных средств для лечения различных видов алопеций является препарат ALERANA®, действующее вещество – миноксидил. Препарат (2 и 5%-ный раствор миноксидила) выпускается в форме спрея со специальными насадками. Миноксидил имеет доказанный терапевтический эффект – применение 5%-ного миноксидила (1,0 мл два раза в сутки) увеличивает количество волос на 17–23% через шесть – девять месяцев лечения [13].

Топический миноксидил оказывает различные терапевтические эффекты при алопеции, влияя на многие звенья патогенеза. ALERANA® (миноксидил) относится к группе активаторов калиевых каналов. На сегодняшний день только активаторы калиевых каналов способны стимулировать рост новых волос.

ALERANA® (миноксидил) воздействует непосредственно на ВФ:

- улучшает питание волоса благодаря сосудорасширяющему эффекту;
- нейтрализует влияние дигидро-

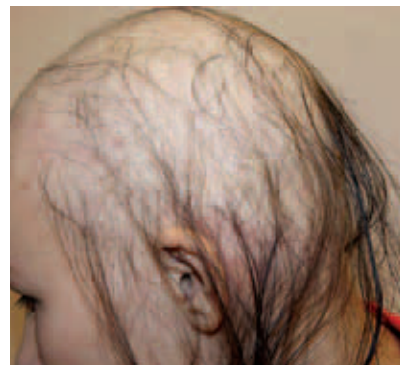

Рис. 6. Диффузная алопеция

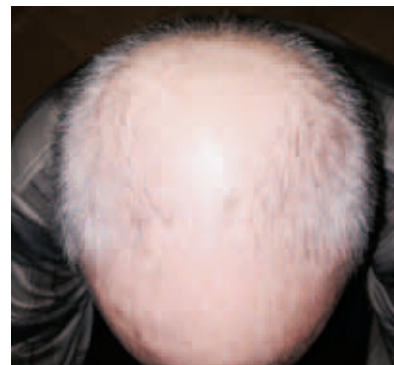

Рис. 7. Андрогенетическая алопеция



тестостерона;

- влияет на смену фаз жизненного цикла волоса (большинство фолликулов переходят из фазы телогена в фазу анагена).

Миноксидил эффективен при лечении алопеций любого типа волос, особенно у пациентов с недавно начавшимся облысением (менее 10 лет), при небольших участках поражения, когда сохранены пушковые волосы. 5%-ный раствор миноксидила стимулирует рост волос сильнее, чем 2%-ный, о чем свидетельствовало увеличение роста пушковых волос.

Препарат практически не ока-

зывает системного воздействия. При наружном применении миноксидил плохо всасывается через неповрежденную кожу: в среднем 1,5% (0,3–4,5%) вещества поступает в системный кровоток.

ALERANA® (миноксидил) стимулирует переход ВФ в стадию анагена, увеличивает длительность фазы анагена, улучшает питание ВФ за счет усиления перифолликулярного кровообращения, ускоряет синтез белка в ВФ. Все это приводит к увеличению размеров фолликула, который начинает производить нормаль-

ный волос. Чтобы значительное число волос перешло в фазу анагена, требуется время. Именно поэтому эффект миноксидила заметен через четыре – шесть месяцев от начала терапии.

Необходимо отметить, что степень выраженности терапевтического эффекта у разных больных может варьироваться.

Спрей ALERANA® (миноксидил) является современным высокоэффективным и безопасным препаратом для лечения андрогенетической и диффузной алопеций. ●

### Литература

1. Geyfman M., Gordon W., Paus R., Andersen B. Identification of telogen markers underscores that telogen is far from a quiescent hair cycle phase // *J. Invest. Dermatol.* 2012. Vol. 132. № 3. Pt. 1. P. 721–724.
2. Stenn K.S., Paus R. Controls of hair follicle cycling // *Physiol. Rev.* 2001. Vol. 81. № 1. P. 449–494.
3. Plikus M.V., Mayer J.A., de la Cruz D. et al. Cyclic dermal BMP signalling regulates stem cell activation during hair regeneration // *Nature.* 2008. Vol. 451. № 7176. P. 340–344.
4. Hügel R., Schwarz T., Gläser R. Resistance to hydroxychloroquine due to smoking in a patient with lupus erythematosus tumidus // *Br. J. Dermatol.* 2007. Vol. 157. № 5. P. 1081–1083.
5. Winkelmann R.R., Kim G.K., Del Rosso J.Q. Treatment of cutaneous lupus erythematosus: review and assessment of treatment benefits based on oxford centre for evidence-based medicine criteria // *J. Clin. Aesthet. Dermatol.* 2013. Vol. 6. № 1. P. 27–38.
6. Rácz E., Gho C., Moorman P.W. et al. Treatment of frontal fibrosing alopecia and lichen planopilaris: a systematic review // *J. Eur. Acad. Dermatol. Venereol.* 2013. Vol. 27. № 12. P. 1461–1470.
7. Михеев Г.Н., Аравийская Е.Р., Соколовский Е.В., Холодилова Н.А. Инверсные акне: современные представления о патогенезе, клинических проявлениях и терапии // *Пластическая хирургия и косметология.* 2010. № 3. С. 433–438.
8. Lee W.S., Lee H.J., Choi G.S. et al. Guidelines for management of androgenetic alopecia based on BASP classification – the Asian Consensus Committee guideline // *J. Eur. Acad. Dermatol. Venereol.* 2013. Vol. 27. № 8. P. 1026–1034.
9. Messenger A.G., McKillop J., Farrant P. et al. British Association of Dermatologists' guidelines for the management of alopecia areata 2012 // *Br. J. Dermatol.* 2012. Vol. 166. № 5. P. 916–926.
10. Alkhalifah A. Alopecia areata update // *Dermatol. Clin.* 2013. Vol. 31. № 1. P. 93–108.
11. Vexiau P., Chaspoux C., Boudou P. et al. Effects of minoxidil 2% vs. cyproterone acetate treatment on female androgenetic alopecia: a controlled, 12-month randomized trial // *Br. J. Dermatol.* 2002. Vol. 146. № 6. P. 992–999.
12. Gupta A.K., Charrette A. The efficacy and safety of 5 $\alpha$ -reductase inhibitors in androgenetic alopecia: a network meta-analysis and benefit-risk assessment of finasteride and dutasteride // *J. Dermatolog. Treat.* 2014. Vol. 25. № 2. P. 156–161.
13. Levy L.L., Emer J.J. Female pattern alopecia: current perspectives // *Int. J. Womens Health.* 2013. Vol. 5. P. 541–556.

### Modern Approaches to Treatment of Alopecia

V.R. Khayrutdinov, O.V. Antonova, N.Ye. Shestopalov, I.E. Belousova, A.V. Statcenko

S.M. Kirov Military Medical Academy, Saint Petersburg

Contact person: Vladislav Rinatovich Khayrutdinov, haric03@list.ru

*The data regarding a life cycle of hair follicle, classification of scarring and nonscarring alopecia as well as modern therapeutic methods are presented. The data obtained during randomized controlled studies assessing therapeutic efficacy of systemic and topical drugs are summarized. Properties of minoxidil and its place in therapy of nonscarring alopecia are discussed in detail.*

**Key words:** hair follicle, alopecia, diagnostic algorithm, efficacy of systemic and topical drugs, ALERANA