Московский областной научно-исследовательский клинический институт им. М.Ф. Владимирского

Географическая атрофия при возрастной макулярной дегенерации: от ранней диагностики к активному мониторингу и назначению патогенетической терапии

И.А. Лоскутов, д.м.н., Е.Н. Хомякова, д.м.н., М.П. Югай, к.м.н., А.Р. Зотова, Я.С. Орешина

Адрес для переписки: Игорь Анатольевич Лоскутов, loskoutigor@mail.ru

Для цитирования: Лоскутов И.А., Хомякова Е.Н., Югай М.П. и др. Географическая атрофия при возрастной макулярной дегенерации: от ранней диагностики к активному мониторингу и назначению патогенетической терапии. Эффективная фармакотерапия. 2026; 22 (35): 80–86.

DOI 10.33978/2307-3586-2026-22-35-80-86

Актуальность. *Географическая атрофия (ГА) – терминальная и необратимая стадия сухой формы возрастной макулярной дегенерации. Она приводит к прогрессирующей потере центрального зрения и нередко становится причиной инвалидизации лиц пожилого возраста. Прогрессирование ГА не всегда сопровождается выраженным снижением зрительных функций, особенно до момента вовлечения фовеа. При этом максимально корригированная острота зрения не в полной мере отражает функциональную тяжесть заболевания и темп его прогрессирования. До 2023 г. ведение пациентов с ГА сводилось преимущественно к поддерживающему наблюдению. Одобрение таргетных ингибиторов каскада комплемента стало поворотным моментом: парадигма сместилась в сторону активного патогенетического лечения. Вместе с тем это требует от специалистов глубокого понимания принципов мультимодальной визуализации, навыков дифференциальной диагностики, а также детального знания профиля безопасности новых терапевтических опций.*

Цель. *В статье систематизированы практические подходы к выявлению и мониторингу ГА. Рассмотрены ключевые элементы оценки состояния пациента: анализ жалоб и зрительных функций, роль оптической когерентной томографии (ОКТ), фундус-аутофлуоресценции (ФАФ) и фотодокументирования глазного дна. Особое внимание уделено определению индивидуальной частоты наблюдения, а также своевременному исключению макулярной неоваскуляризации у пациентов, у которых появились новые симптомы или признаки экссудативной активности. Обсуждается трансформация терапевтической парадигмы при ГА на фоне появления новых перспективных методов лечения, прежде всего ингибирования компонентов системы комплемента. Подчеркнута важность выстраивания эффективной коммуникации с пациентом: ему необходимо разъяснять цели терапии и реалистичные ожидания от лечения. Современные терапевтические стратегии ориентированы на замедление скорости прогрессирования атрофии, что позволяет существенно снизить риск утраты зрения у пациентов с ГА.*

Заключение. *ГА следует рассматривать как прогрессирующее заболевание, а не как стабильное состояние, требующее исключительно пассивного наблюдения. Сохраненная или относительно сохраненная острота зрения не гарантирует отсутствие значимого функционального ухудшения и дальнейшего распространения атрофии, в том числе при интактной фовеа. Для эффективного ведения пациента с ГА недостаточно использовать только визометрию. Необходимо комплексно оценивать жалобы пациента, локализацию и распространенность атрофических изменений, данные серийной ОКТ, результаты ФАФ (при ее доступности) и фотодокументирования глазного дна. Появление новых метаморфопсий, стремительное ухудшение зрения, формирование центральной или парацентральной скотом служат показанием к внеплановому осмотру и обязательному исключению макулярной неоваскуляризации. Современная терапия ГА движется в сторону стратифицированного и персонализированного подхода. Успех лечения базируется на ранней мультимодальной детекции начальной атрофии до вовлечения фовеа, динамическом ОКТ-контроле неоваскуляризации и комбинации патогенетических подходов лечения. Основной целью терапии является снижение темпа увеличения площади атрофии, но не восстановление уже утраченной сетчатки или гарантированное улучшение остроты зрения у каждого пациента с ГА.*

Ключевые слова: *географическая атрофия, возрастная макулярная дегенерация, ВМД, поздняя неэкссудативная возрастная макулярная дегенерация, оптическая когерентная томография, ОКТ, фундус-аутофлуоресценция, система комплемента, C5, авацинкаптад пегол*

Введение и эпидемиологическое значение

Возрастная макулярная дегенерация (ВМД) – ведущая причина необратимой слепоты у лиц старше 60 лет в экономически развитых странах. Поздние стадии патологии традиционно подразделяют на экссудативную (неоваскулярную) и неэкссудативную (сухую) формы. Если прогноз при неоваскулярной ВМД радикально улучшили ингибиторы ангиогенеза (анти-VEGF), то сухая форма долгое время оставалась без эффективных медикаментозных опций.

Географическую атрофию (ГА) не следует отождествлять со всей сухой ВМД. Термин «сухая ВМД» охватывает спектр изменений – от друз и пигментных нарушений до развернутой атрофии, тогда как ГА – отдельное клинически значимое состояние с прогрессирующей утратой ткани макулы.

ГА характеризуется очаговой гибелью фоторецепторов, пигментного эпителия сетчатки и хориокапиллярного слоя. Название «географическая» отражает вид атрофических очагов при офтальмоскопии и мультимодальной визуализации: их контуры напоминают очертания географических областей. Ключевое клиническое значение имеют площадь и локализация очага относительно фовеа, его конфигурация, динамика, состояние парного глаза и сопутствующие признаки ВМД.

У одного пациента возможно сочетание ГА и макулярной неоваскуляризации – в разных глазах или даже в одном. Поэтому отсутствие экссудации на одном визите не отменяет контроль в дальнейшем. ГА может развиваться в одном или обоих глазах, причем выраженность изменений и скорость прогрессирования нередко различаются. По мере роста зоны атрофии ухудшаются зрительные функции, важные для повседневной жизни: чтение, распознавание лиц, ориентирование при слабом освещении, оценка контраста. Пациенты жалуются на снижение контрастной чувствительности, трудности с чтением мелкого текста, потребность в более ярком освещении, нарушение темновой адаптации, проблемы с распознаванием лиц и появление участков относительного выпадения изображения. Эти нарушения способны существенно влиять на самостоятельность, профессиональную активность, мобильность и качество жизни.

Согласно мировым эпидемиологическим моделям, к 2050 г. число пациентов с поздними формами ВМД достигнет 6,41 млн [1]. В Российской Федерации расчетное число пациентов с ГА превышает 370 тыс. [2]. Естественное течение заболевания крайне неблагоприятно: в отсутствие патогенетической терапии у 66% глаз на протяжении пяти лет после манифестации экстрафовеальных очагов прогрессивно снижается центральное зрение. Скорость распространения атрофии составляет 1,5–2,6 мм² в год с неуклонным захватом фовеальной зоны [1, 3].

До 2023 г. терапевтический арсенал офтальмолога при сухой ВМД ограничивался антиоксидантными комплексами (формулы AREDS/AREDS2) и рекомендациями по модификации образа жизни. Одобрение Управлением по санитарному надзору за качеством пищевых продуктов и медикаментов США (FDA) первых таргетных ингибиторов системы комплемента открыло эру патогенетической курации атрофических процессов макулы [1].

Мультимодальная диагностика и дифференциальный диагноз географической атрофии

Структурно-функциональный диссонанс

Особенностью ранних и промежуточных стадий ГА является несоответствие между анатомическими нарушениями и остротой зрения [3]. Очаги атрофии манифестируют перифовеально. Центральная ямка (фовеола) анатомически резистентна благодаря высокой плотности лютеинового пигмента и метаболической поддержке колбочек, поэтому пациент может сохранять максимально корригированную остроту зрения (МКОЗ) 0,8–1,0 по таблице Снеллена. Тем не менее пациенты предъявляют жалобы на трудности при чтении, медленную темновую адаптацию, сниженную контрастную чувствительность и появление парацентральных слепых пятен (скотом). Оценка эффективности терапии исключительно по МКОЗ не отражает реальной динамики гибели ткани [4].

Современные консенсусные подходы к оценке атрофии при ВМД подчеркивают важность мультимодальной визуализации и терминологической точности при постановке диагноза. При ГА недостаточно оценивать только остроту зрения – отсутствие резкого снижения остроты зрения не исключает прогрессирования ГА. Если центральная фовеальная зона еще не вовлечена в атрофический процесс, пациент может демонстрировать относительно высокую остроту зрения по стандартной таблице, несмотря на увеличение атрофических очагов и ухудшение ряда зрительных функций.

В связи с этим оценка пациента с ГА должна включать:

- определение МКОЗ;
- анализ субъективных жалоб и их влияния на повседневную активность;
- исследование каждого глаза отдельно;
- определение локализации и распространенности атрофии;
- сопоставление данных визуализации с предыдущими исследованиями;
- исключение признаков экссудативной активности.

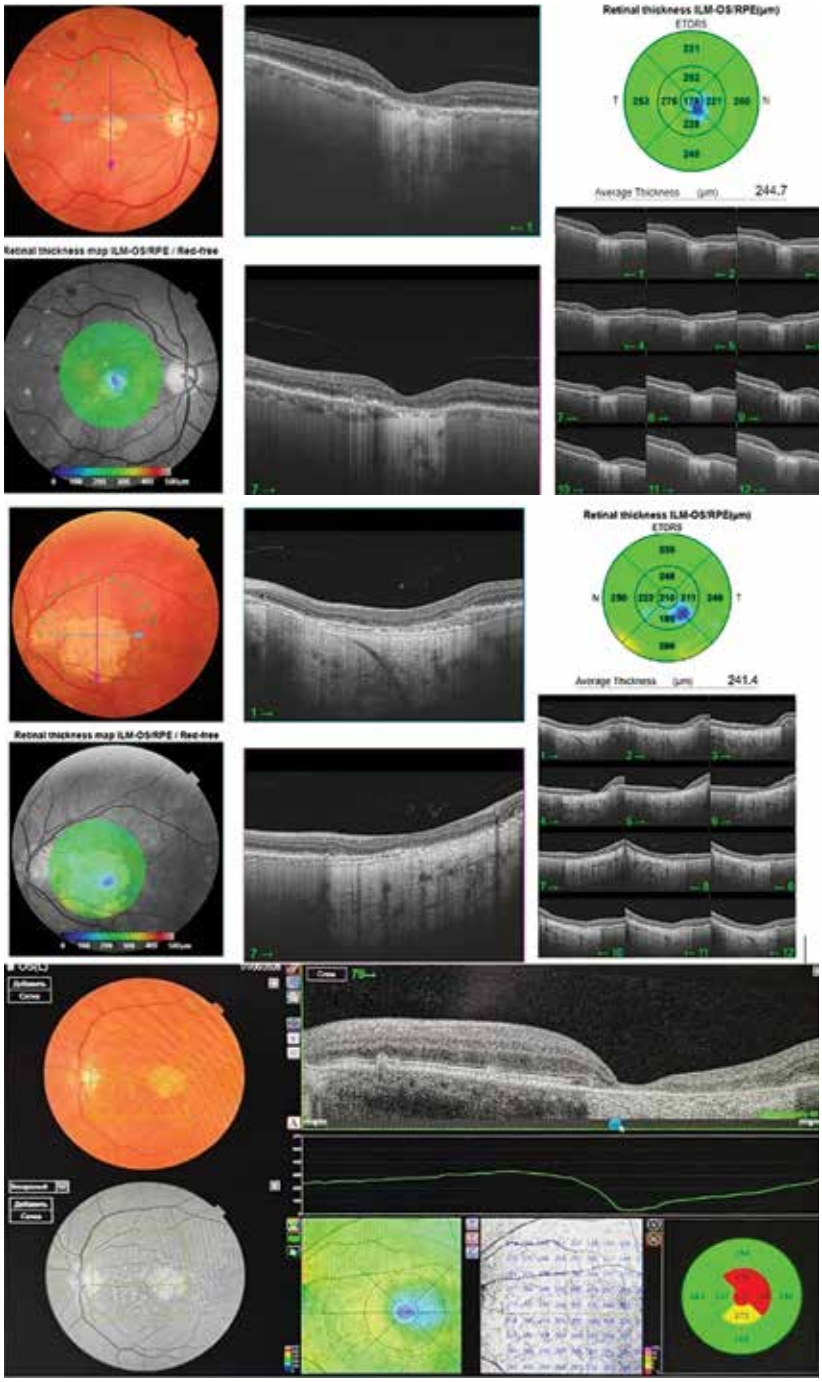

Рис. 1. ОКТ-картина географической атрофии

Оценка исходного статуса пациента с географической атрофией

Диагностика и исходная оценка должны основываться на совокупности клинических данных, анализе зрительных функций и мультимодальной визуализации. Цель первичного визита – не только подтвердить наличие атрофии, но и создать сопоставимую исходную точку для последующего мониторинга. При первичном визите пациента необходимо учитывать:

- жалобы пациента и их влияние на чтение, ориентирование, работу вблизи, распознавание лиц и адаптацию к низкой освещенности;
- МКОЗ каждого глаза;
- наличие, локализацию и конфигурацию атрофических очагов;
- расположение атрофии относительно фовеа;
- результаты оптической когерентной томографии (ОКТ), включая наличие или отсутствие признаков экссудации;
- данные фундус-аутофлуоресценции (ФАФ) (если исследование доступно и клинически целесообразно);
- фотографию глазного дна для стандартизированного документирования;
- наличие друз, пигментных изменений, ретикулярных псевдодруз и иных признаков ВМД;
- состояние парного глаза, включая анамнез неоваскулярной ВМД и предшествующее лечение;
- доступные результаты предшествующих исследований для оценки темпа изменений.

Мультимодальный визуализационный комплекс оценки зрения должен включать в себя следующие методики:

1. Спектральная ОКТ (SD-OCT/SS-OCT). Международный консенсус CAM (Classification of Atrophy Meetings) утвердил ОКТ в качестве первичного референтного стандарта. Метод детализирует изменения ретинального пигментного эпителия (РПЭ) и наружных слоев сетчатки, позволяет оценить сопутствующую патологию, а также выявить субретинальную или интраретинальную жидкость, признаки макулярной неоваскуляризации и другие состояния, влияющие на выбор лечебной тактики. Важна не единичная ОКТ, а сравнение серийных сканов по сопоставимому протоколу. При этом интерпретация результатов всегда должна учитывать клиническую картину, жалобы пациента и данные других методов визуализации. Исходя из результатов исследования, выделяют следующие стадии процесса:
   - iRORA (incomplete Retinal Pigment Epithelial and Outer Retinal Atrophy) – зона преатрофии: дефект РПЭ < 250 мкм, локальное прерывание эллипсоидной зоны, истончение наружного ядерного слоя;
   - cRORA (complete RORA) – сформированная атрофия: дефект РПЭ ≥ 250 мкм с утратой фоторецепторов и гипертрансмиссией в хориоидею при отсутствии разрыва РПЭ [4].
2. ФАФ – золотой стандарт количественной планиметрии. По ее результатам можно судить о распространенности, конфигурации и динамике атрофических очагов. Метод визуализирует изменения, связанные с липофусцином и функциональным состоянием РПЭ, и может облегчать документирование площади атрофии при серийном наблюдении. По результатам исследования выделяют:
   - зону сформированной ГА – характеризуется гипоаутофлуоресценцией (черный очаг из-за гибели РПЭ и отсутствия липофусцина);

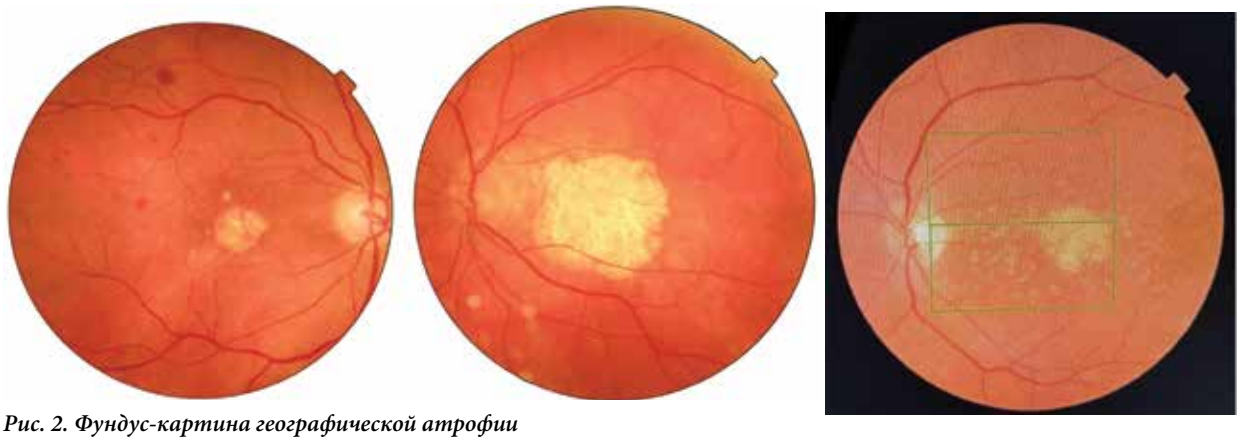

Рис. 2. Фундус-картина географической атрофии

- зону перифовеального перехода (junctional zone) – демонстрирует гипераутофлуоресценцию (накопление дебриса и гиперстресс клеток РПЭ). Паттерн гипераутофлуоресценции (диффузный, пятнистый, кольцевидный) напрямую коррелирует со скоростью экспансии атрофии [4, 5].

ФАФ не заменяет ОКТ: эти методы отвечают на разные клинические вопросы. ОКТ обеспечивает структурную оценку сетчатки и помогает исключать экссудативные изменения. ФАФ может быть особенно информативна при оценке топографии и распространенности атрофии. Качество и воспроизводимость изображения зависят от оборудования, прозрачности оптических сред, фиксации пациента и используемого протокола. Поэтому при мониторинге предпочтительно использовать сопоставимые условия исследования.

3. ОКТ-ангиография (ОКТ-А). Методика позволяет визуализировать бессосудистые зоны хориокапилляров под очагом атрофии и исключать бессимптомную неэкссудативную макулярную неоваскуляризацию (МНВ 1-го типа) [4, 6].

4. Цветная фундус-фотография. Метод документирует видимые границы депигментации и обнажение крупных хориоидальных сосудов [7]. Фотография глазного дна может быть полезна для исходного документирования и последующего сопоставления изменений, однако не заменяет ОКТ и ФАФ. Стандартизированные цветные фотографии позволяют оценивать друзовые изменения, пигментацию, кровоизлияния, видимые очаги атрофии и ряд сопутствующих признаков. На практике особенно важно, чтобы изображения сохранялись в медицинской документации и были доступны для сравнения на последующих визитах.

Данные визуализации ГА – ОКТ и фундус-картина – представлены на рис. 1 и 2 соответственно.

Дифференциальная диагностика географической атрофии

Дифференциальная диагностика ГА должна быть направлена на отличие ее четко очерченных очагов от других макулярных дистрофий и вторичных поражений сетчатки. Точная дифференциальная диагностика ГА критически важна, поскольку от правильного диагноза напрямую зависят прогноз сохранения зрения и тактика последующего ведения пациента. В таблице 1 указаны основные состояния, требующие дифференцировки [4, 7–9].

Таблица 1. Дифференциальная диагностика географической атрофии

Патология	Офтальмоскопия/ФАФ	Картина ОКТ	Отличительные маркеры
Географическая атрофия (сухая ВМД)	Очаги депигментации на фоне мягких друз и гиперпигментации; гипераутофлуоресценция по краям очага	cRORA: дефект РПЭ ≥ 250 мкм, гипертрансмиссия в хориоидею	Дебют после 55–60 лет; друзы и ретикулярные псевдодрузы на парном глазу
Болезнь Штаргардта (STGD1) [4, 7]	Центральная атрофия («битая бронза»), перимакулярные желтоватые «рыбьи» пятна	Истончение фовеа, феномен dark choroid на ФАГ, фовеолярная атрофия	Дебют в молодом возрасте; мутации гена ABCA4; генерализованная хориоидальная гипофлуоресценция на ФАГ
Миопическая макулярная атрофия [4, 8]	Диффузная/пятнистая атрофия на фоне миопического конуса, стафиломы, лаковых трещин	Экстремально тонкая хориоидея, дефекты склеры, выраженная стафилома	Высокая осевая миопия (ПЗО > 26,5 мм); миопический конус ДЗН; характерный анамнез рефракции
Хлорохиновая/ гидроксихлорохиновая ретинопатия [4, 9]	Симптом «бычьего глаза», кольцевидная атрофия вокруг интактной центральной зоны	Признак «летающей тарелки»: сохранность фовеального РПЭ при парафовеальной потере эллипсоидной зоны	Длительный прием гидроксихлорохина/плаквенила (> 5 мг/кг/сут более 5 лет); снижение полей зрения на 10–2
Исход центральной серозной хориоретинопатии [4]	Атрофический «хвост кометы» вниз от фовеа, дисперсия пигмента	Пахихориоидея (> 350–400 мкм), расширенные пахисосуды (Haller's layer), плоские отслойки РПЭ	Мужской пол; пахихориоидальный спектр; отсутствие типичных друз ВМД; следы гравитационного дренирования

Примечание. ФАГ – флуоресцеиновая ангиография. ПЗО – передне-задняя ось. ДЗН – диск зрительного нерва.

Основные подходы к ведению пациентов с географической атрофией

Мониторинг прогрессирования географической атрофии

Прогрессирование ГА определяется совокупностью клинических, анатомических и функциональных характеристик. Отдельный признак не позволяет с абсолютной точностью предсказать течение заболевания у конкретного пациента. Мониторинг ГА проводится с целью выявления увеличения атрофии, оценки ее приближения к фовеа или вовлечения фовеальной зоны, а также своевременного исключения МНВ.

На контрольных визитах рекомендуется оценивать:

- динамику жалоб и функциональных ограничений;
- остроту зрения каждого глаза;
- изменение площади, конфигурации и локализации атрофии;
- изменения на ОКТ;
- признаки экссудативной активности;
- состояние парного глаза;
- необходимость изменения маршрутизации, кратности наблюдения, реабилитационных мероприятий или обсуждения терапевтических возможностей.

При каждом контрольном визите важно сопоставлять функциональные жалобы пациента с результатами серийной визуализации.

Симптомы ГА могут нарастать постепенно, и пациент не всегда связывает их с прогрессированием заболевания. Врач должен уточнять функциональные жалобы, а не ограничиваться вопросом: «Стали ли вы хуже видеть?» Показания к внеплановому осмотру:

- сложности с чтением при привычной очковой коррекции;
- потребность в большем освещении для чтения или работы на близком расстоянии;
- ухудшение распознавания лиц;
- трудности с различением объектов с низким контрастом;
- проблемы при переходе из светлого в темное помещение;
- участки выпадения, затуманивания или искажения изображения;
- заметное ухудшение зрения одного глаза.

Внеплановый осмотр необходим при новых метаморфопсиях, быстром ухудшении зрения, появлении нового центрального или парацентрального пятна, внезапном снижении контрастности либо других быстро развившихся зрительных изменениях. Эти симптомы не являются специфичными для ГА. Они требуют исключения МНВ и других причин снижения зрения, в том числе с применением ОКТ.

Периодичность наблюдения за пациентом с географической атрофией

Универсального интервала наблюдения для всех пациентов с ГА не существует. Частоту визитов определяют индивидуально с учетом клинической картины. В случае принятия решения о периодичности наблюдения целесообразно учитывать:

- площадь и конфигурацию исходных атрофических очагов;
- расположение очагов относительно фовеа;
- особенности мультимодальной визуализации;
- двусторонний характер заболевания;
- состояние парного глаза;
- наличие МНВ в анамнезе или у парного глаза;
- качество и доступность серийных исследований;
- выраженность функциональных жалоб и их динамику.

Однако прогностические модели и признаки, описанные в исследованиях, не должны заменять индивидуальное клиническое решение. Их задача – помочь врачу определить степень настороженности, потребность в более тщательной документации и целесообразность маршрутизации пациента.

Практический алгоритм ведения пациентов с географической атрофией

Смена парадигмы лечения требует проактивного подхода: от констатации диагноза – к планомерной оценке динамики, функциональных потребностей, риска осложнений и доступных терапевтических опций. Алгоритм включает:

- подтверждение диагноза и формирование исходной документации;
- индивидуальный план мониторинга;
- серийную оценку ОКТ и других доступных методов визуализации;
- информирование пациента о симптомах, требующих внепланового обращения;
- исключение неоваскулярной ВМД при новых жалобах;
- оценку потребности в зрительной реабилитации и адаптации повседневной среды;
- обсуждение реалистичных целей лечения;
- подбор необходимой патогенетической терапии при условии одобренного ингибитора системы комплемента и дальнейшее его применение (табл. 2).

Современная патогенетическая терапия географической атрофии

Долгое время ведение пациентов с ГА сводилось к наблюдению, зрительной реабилитации, снижению модифицируемых факторов риска и своевременному выявлению неоваскулярных осложнений. Развитие терапии, направленной на регуляцию системы комплемента, расширило возможности влияния на темп прогрессирования ГА в странах, где соответствующие лекарственные средства зарегистрированы и доступны.

Блокада каскада комплемента – единственный класс патогенетической фармакотерапии ГА с доказанной регуляторной базой (FDA, 2023) [4].

Авацинкаптад пегол (avacincaptad pegol; Izervay) – лекарственный препарат, направленный на ингибирование компонента C5 системы комплемента. В рамках клинической программы GATHER оценивали влияние препарата на скорость увеличения

Таблица 2. Алгоритм ведения пациента с географической атрофией

Этап	Действия врача	Цель
1. Подтверждение диагноза	Осмотр, визометрия, ОКТ, при доступности – ФАФ и фотодокументирование	Подтвердить ГА, исключить экссудацию, создать исходную точку
2. Оценка функциональной нагрузки	Уточнение жалоб, ограничений чтения, ориентации, контрастной чувствительности	Оценить влияние заболевания на повседневную жизнь
3. Стратификация клинической настороженности	Учет локализации атрофии, динамики, состояния второго глаза и анамнеза неоваскулярной ВМД	Определить потребность в более тщательном наблюдении
4. Индивидуальный мониторинг	Серийное сопоставление визуализации и функций	Выявить прогрессирование и осложнения
5. Обучение пациента	Объяснение симптомов, требующих внепланового визита	Не пропустить возможную неоваскулярную ВМД или другое острое состояние
6. Обсуждение тактики	Поддержка и поиск клинического решения для замедления прогрессирования ГА	Сформировать персонализированный план терапии

площади ГА у пациентов с ГА при ВМД. Применение препарата ассоциировалось со статистически значимым снижением скорости прогрессирования ГА (на 27,4% при ежемесячном введении и на 27,8% при режиме через месяц; $p < 0,01$) в клиническом исследовании GATHER1 и на 17,7% ($p = 0,004$) – в GATHER2. В открытом продленном исследовании GATHER2 OLE к трем с половиной годам непрерывной терапии отмечалось снижение темпов роста очагов на 40,5% по сравнению с контрольной группой [4, 5].

Важно, что оценка терапии ГА требует корректной интерпретации конечных точек. В клинических исследованиях обычно оценивают изменение площади атрофии по данным стандартизированной визуализации. Такой подход отражает влияние на анатомическое прогрессирование заболевания, но не означает восстановления уже утраченных фоторецепторов или РПЭ. Критически важной в этой связи является коммуникация врача с пациентом, направленная на информирование о целях проводимого лечения. Замедление прогрессирования ГА означает снижение темпа увеличения площади атрофии (по сравнению с контрольной группой в клиническом исследовании), но не свидетельствует о восстановлении уже утраченной ткани или полном излечении заболевания, а также о функциональном улучшении зрительной функции. Врач должен объяснить, что анатомическое замедление роста атрофии и улучшение остроты зрения – разные клинические исходы. Замедление прогрессирования ГА не означает восстановления атрофированных участков РПЭ, фоторецепторов или хориокапилляров, гарантированного повышения остроты зрения. Результаты лечения зависят от исходного состояния процесса. Даже на фоне терапии возможно дальнейшее увеличение атрофических очагов. Лечение не отменяет необходимости динамического наблюдения и не исключает риска развития макулярной неоваскуляризации. Регулярный мониторинг важен даже при отсутствии резкого ухудшения зрения. Потенциальная цель терапии – замедлить распространение атрофии и нивелировать риск потери зрения.

Заключение

Географическая атрофия – прогрессирующая поздняя форма ВМД, способная существенно снижать функциональные возможности даже при относительно сохраненной остроте зрения. Ведение пациентов не должно ограничиваться констатацией диагноза и визометрией: необходим проактивный подход с регулярным мониторингом, документированием статуса, серийной оценкой структурных изменений, активным выявлением жалоб, влияющих на качество жизни, индивидуальным определением частоты наблюдения и своевременным исключением макулярной неоваскуляризации.

Развитие терапии, направленной на ингибирование системы комплемента, повышает значимость раннего выявления ГА, объективного динамического контроля и корректного обсуждения с пациентом реалистичных целей лечения. Современные подходы ориентированы на снижение темпов роста площади атрофии по сравнению с ожидаемым. Это не равнозначно восстановлению сетчатки или гарантированному улучшению зрения, но важно для предотвращения тотальной потери зрения.

Литература

1. Sadda S.R., Guymer R., Holz F.G., et al. Consensus definition for atrophy associated with age-related macular degeneration on OCT: classification of atrophy report 3. Ophthalmology. 2018; 125 (4): 537–548.
2. Fleckenstein M., Keenan T.D.L., Guymer R.H., et al. Age-related macular degeneration. Nat. Rev. Dis. Primers. 2021; 7 (1): 31.
3. Jiao H., Rutar M., Fernando N., et al Subretinal macrophages produce classical complement activator C1q leading to the progression of focal retinal degeneration. Molecular Neurodegeneration. 2018; 13 (1): 45.
4. Patel S.S., Lally D.R., Hsu J., et al. Avacincaptad pegol for geographic atrophy secondary to age-related macular degeneration: 18-month findings from the GATHER1 trial. Eye (Lond.). 2023; 37 (17): 3551–3557.
5. Khanani A.M., Patel S.S., Staurenghi G., et al. Efficacy and safety of avacincaptad pegol in patients with geographic atrophy (GATHER2): 12-month results from a randomised, double-masked, phase 3 trial. Lancet. 2023; 402 (10411): 1449–1458.
6. Heier J.S., Lad E.M., Holz F.G., et al. Pegcetacoplan for the treatment of geographic atrophy secondary to age-related macular degeneration (OAKS and DERBY): two multicentre, randomised, double-masked, sham-controlled, phase 3 trials. Lancet. 2023; 402 (10411): 1434–1448.
7. Age-Related Eye Disease Study Research Group. A randomized, placebo-controlled, clinical trial of high-dose supplementation with vitamins C and E, beta carotene, and zinc for age-related macular degeneration and vision loss: AREDS report no. 8. Arch. Ophthalmol. 2001; 119 (10): 1417–1436.
8. Клинические рекомендации «Макулярная дегенерация возрастная». Утверждены Минздравом России. М., 2024. URL: https://cr.minzdrav.gov.ru/recomend/114_3 (дата обращения: 22.10.2026).

Geographic Atrophy in Age-Related Macular Degeneration: from Early Diagnosis to Active Monitoring and Prescription of Pathogenetic Therapy

I.A. Loskutov, PhD, E.N. Khomyakova, PhD, M.P. Yugay, PhD, A.R. Zotova, Ya.S. Oreshina

Moscow Regional Research and Clinical Institute

Contact person: Igor A. Loskutov, loskoutigor@mail.ru

Relevance. *Geographic atrophy (GA) is the terminal and irreversible stage of the dry form of age-related macular degeneration. It leads to progressive loss of central vision and often becomes a cause of disability in elderly individuals. Progression of GA is not always accompanied by pronounced decline in visual function, especially before the fovea is involved. At the same time, best-corrected visual acuity does not fully reflect the functional severity of the disease and its rate of progression. Until 2023, management of patients with GA consisted mainly of supportive observation. The approval of targeted inhibitors of the complement cascade became a turning point: the paradigm shifted toward active pathogenetic treatment. However, this requires specialists to have a deep understanding of the principles of multimodal imaging, skills in differential diagnosis, and detailed knowledge of the safety profile of new therapeutic options.*

Objective. *The article systematizes practical approaches to the detection and monitoring of GA. Key elements of patient assessment are considered: analysis of complaints and visual function, the role of optical coherence tomography (OCT), fundus autofluorescence (FAF), and fundus photography. Special attention is paid to determining the individual frequency of follow-up, as well as to timely exclusion of macular neovascularization in patients who have developed new symptoms or signs of exudative activity. The transformation of the therapeutic paradigm in GA is discussed in the context of the emergence of new promising treatment methods, primarily inhibition of components of the complement system. The importance of building effective communication with the patient is emphasized: it is necessary to explain the goals of therapy and realistic expectations for treatment. Modern therapeutic strategies are aimed at slowing the rate of progression of atrophy, which can significantly reduce the risk of vision loss in patients with GA.*

Conclusion. *GA should be considered a progressive disease, not a stable condition requiring only passive observation. Preserved or relatively preserved visual acuity does not guarantee the absence of significant functional deterioration and further spread of atrophy, including in cases with an intact fovea. To effectively manage a patient with GA, it is not enough to use visual acuity testing alone. It is necessary to comprehensively assess the patient's complaints, the localization and extent of atrophic changes, serial OCT data, FAF results (when available), and fundus photography. The appearance of new metamorphopsias, rapid deterioration of vision, and formation of a central or paracentral scotoma are indications for an unscheduled examination and mandatory exclusion of macular neovascularization. Modern therapy for GA is moving toward a stratified and personalized approach. Treatment success is based on early multimodal detection of initial atrophy before foveal involvement, dynamic OCT monitoring of neovascularization, and a combination of pathogenetic treatment approaches. The main goal of therapy is to reduce the rate of increase in the area of atrophy, rather than to restore already lost retina or guarantee improvement of visual acuity in every patient with GA.*

Keywords: *geographic atrophy, age-related macular degeneration, AMD, late nonexudative age-related macular degeneration, optical coherence tomography, OCT, fundus autofluorescence, complement system, C5, avacincaptad pegol*