



¹ Республиканский
клинический
онкологический
диспансер, Казань

² Казанская
государственная
медицинская
академия –
филиал ФГБОУ
ДПО «Российская
медицинская
академия
непрерывного
профессионального
образования»
Министерства
здравоохранения
Российской Федерации

³ Приволжский филиал
Национального
медицинского
исследовательского
центра онкологии
им. Н.Н. Блохина,
Казань

Низкодифференцированный нейроэндокринный рак поджелудочной железы

А.З. Исянгулова^{1,2}, Р.Ш. Хасанов, д.м.н., проф., член-корреспондент РАН^{2,3}

Адрес для переписки: Алина Зульфатовна Исянгулова, a.isyangulova@rambler.ru

Для цитирования: Исянгулова А.З., Хасанов Р.Ш. Низкодифференцированный нейроэндокринный рак поджелудочной железы // Эффективная фармакотерапия. 2021. Т. 17. № 2. С. 86–90.

DOI 10.33978/2307-3586-2021-17-2-86-90

Нейроэндокринная карцинома (НЭК) – редкое и очень агрессивное злокачественное новообразование. Несмотря на чувствительность к химиотерапии, в большинстве случаев общая выживаемость пациентов с НЭК не превышает нескольких лет. Данные о нейроэндокринных опухолях крайне ограничены, исследовательские группы немногочисленны. Эти факторы затрудняют выбор тактики лечения пациентов с НЭК. В статье представлен опыт лечения пациентки с НЭК поджелудочной железы, общая продолжительность наблюдения которой превысила восемь лет.

Ключевые слова: нейроэндокринные новообразования, нейроэндокринные опухоли поджелудочной железы G3, нейроэндокринная карцинома, поджелудочная железа, нейроэндокринный рак

Актуальность

Нейроэндокринные опухоли считаются гетерогенными с точки зрения эмбрионального происхождения, степени агрессивности, прогноза и тактики лечения [1].

Низкодифференцированные нейроэндокринные карциномы (НЭК) G3 относятся к редким опухолям. На их долю приходится около 5% всех нейроэндокринных опухолей поджелудочной железы [2].

НЭК поджелудочной железы – клинически агрессивная опухоль, характеризующаяся низкой дифференцировкой, высокой пролиферативной способностью и быстрым прогрессированием [3–5]. В отличие от пациентов с хорошо диффе-

ренцированными нейроэндокринными опухолями G1/G2, у которых обычно наблюдается вялотекущий процесс заболевания, у большинства пациентов с НЭК отмечаются симптомы, сходные с протоковой аденокарциномой, включая боль в спине, кахексию, снижение веса и желтуху [4].

Свыше 70% пациентов с НЭК на момент постановки диагноза имеют регионарные или отдаленные метастазы, что обусловлено быстрым агрессивным течением заболевания, и только в 20–30% случаев возможна хирургическая резекция [3, 4, 6, 7].

Пятилетняя выживаемость пациентов с НЭК ниже, чем пациентов

с высоко или умеренно дифференцированными нейроэндокринными опухолями [1]. При распространенной стадии, равно как и при локализованной НЭК, средняя выживаемость составляет 4–16 месяцев [8–14]. В отсутствие лечения выживаемость существенно меньше – один месяц [15]. Роль хирургического вмешательства при НЭК противоречива. Вопрос о таком лечении рассматривается в случае ограниченного процесса. Кроме того, хирургическое лечение должно сочетаться с адъювантной химиотерапией из-за риска метастатического прогрессирования и рецидива [16, 17].

НЭК обычно не реагирует на стандартные методы лечения, традиционно применяемые при опухолях G1 и G2, – аналоги соматостатина, эверолимус, сунитиниб и интерферон [18–20]. Аналоги соматостатина не рекомендуются при НЭК, поскольку их противоопухолевое действие подтверждено только при нейроэндокринных опухолях с индексом Ki-67 < 10%. У пациентов с НЭК очень редко наблюдается карциноидный синдром [16, 17, 21, 22]. Аналоги соматостатина могут применяться в комбинации с лечебной химиотерапией для контроля карциноидного синдрома либо при маркерном росте.



У пациентов с метастатической НЭК химиотерапия первой линии предполагает использование цисплатина или карбоплатина в сочетании с этопозидом. Согласно данным исследований, частота ответа на комбинированную терапию цисплатином и этопозидом варьируется от 14 до 50% [22–26]. Крупнейшее ретроспективное исследование желудочно-кишечной НЭК показало более низкий уровень ответа на химиотерапию на основе платины у пациентов с Ki-67 < 55% (15%) по сравнению с пациентами с высокой пролиферативной активностью Ki-67 > 55% (42%; $p < 0,01$) [15].

Схема химиотерапии второй линии на данный момент не определена. В большинстве рекомендаций предлагается повторная индукция с помощью платины/этопозиды или применение темозоломида, капецитабина [15, 27–29]. Возможно и применение схем химиотерапии, включающих иринотекан и платину [30–37]. При тяжелой сопутствующей патологии – статус ECOG 2 – допустимо применение темозоломида в монорежиме [38–40]. Альтернативой может служить комбинация иринотекана и цисплатина. В крупном японском

ретроспективном исследовании сообщалось о лучшем ответе и более высокой выживаемости для этой комбинации по сравнению с цисплатином и этопозидом (частота ответа – 50 против 28%, выживаемость – 13 против 7 месяцев) [30]. Варианты терапии второй и третьей линии у пациентов с НЭК представлены в таблице [41].

Клинический случай

Пациентке 1960 г.р. в 2011 г. была проведена энуклеация опухоли в области перешейка поджелудочной железы T1N0M0, обнаруженной при ультразвуковом исследовании (УЗИ) во время диспансеризации. Иммуногистохимическое (ИГХ) исследование показало НЭК поджелудочной железы, Ki-67 50%. Маркеры (хромогранин А, гидроксидиндолилуксусная кислота, нейронспецифическая энолаза) – в пределах референсных значений. У пациентки отсутствовала тяжелая сопутствующая патология, наследственный анамнез не отягощен. Лечение больная не получала, проводилось динамическое наблюдение по месту жительства.

В декабре 2014 г. по поводу опухоли головки поджелудочной железы, метастазов в печени, брыжейке

тонкой кишки, яичниках пациентке был наложен обходной анастомоз по Ру. Гистологическое исследование показало в лимфатических узлах и брюшине метастазы НЭК G3. Проведено десять курсов химиотерапии по схеме XELOX (оксалиплатин 130 мг/м² в день внутривенно (в/в) капельно + внутрь капецитабин 2000 мг/м² в 1–14-й дни каждые три недели) на фоне введения октреотида 20 мг один раз в 28 дней.

В мае 2016 г. после лечения наблюдалась стабилизация процесса, согласно результатам компьютерной томографии (КТ). УЗИ малого таза: прогрессирование заболевания в виде увеличения метастаза в левом яичнике. Выполнена экстирпация матки с придатками.

Результаты ИГХ-исследования показали метастазы НЭК. Назначено шесть курсов химиотерапии по схеме: паклитаксел 175 мг/м² в день в/в + карбоплатин AUC5 в/в каждые три недели до апреля 2017 г.

Все курсы химиотерапии пациентка перенесла удовлетворительно. В июне 2017 г. зафиксировано повышение уровня хромогранина А до 148,5 мкг/л. Была рекомендована терапия октреотидом 40 мг один раз в 28 дней.

Варианты второй и третьей линии лечения пациентов с нейроэндокринной карциномой

Автор исследования, год публикации	Локализация и тип опухоли	Схема химиотерапии	Число наблюдений (n)	Частота объективного ответа, %	Уровень контроля заболеваний, %	Медиана выживаемости без прогрессирования заболевания	Медиана общей выживаемости
Welin S. et al., 2011	ЖКТ, БПО, легкие, Ki-67 48% ≤ 30%	Темозоломид ± капецитабин ± бевацизумаб	25	33	71	6	22
Hentic O. et al., 2012	НЭР ЖКТ, Ki-67 50%	FOLFIRI	19	31	57	4	18
Olsen I.H. et al., 2012	НЭР ЖКТ, БПО, легкие, Ki-67 50%	Темозоломид	28	0	38	2,4	3,5
Sorbye H. et al., 2013	НЭР ЖКТ, легкие	Этопозид + карбоплатин/цисплатин	26	15	27	–	19
Olsen I.H. et al., 2014	НЭР ЖКТ, БПО, Ki-67 95%	Топотекан	22	0	23	2,1	3,2
Yamaguchi T. et al., 2014	НЭР ЖКТ	Карбоплатин/цисплатин + этопозид + иринотекан	23	17	–	1,9	5
Hadoux J. et al., 2015	НЭР ЖКТ, БПО, легкие	FOLFOX	20	29	64	4,5	9,9

Примечание. ЖКТ – желудочно-кишечный тракт. БПО – без первичного очага. НЭР – нейроэндокринный рак.



Пациентка 1960 г.р. с диагнозом «нейроэндокринный рак поджелудочной железы T1N0M0, метастазы в брюшину, яичники, печень, забрюшинные лимфатические узлы»

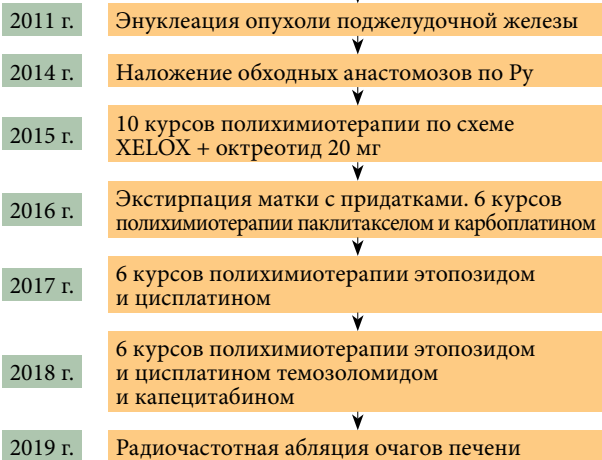


Рис. 1. Схема лечения пациентки с НЭК поджелудочной железы

В ноябре 2017 г. (контрольное обследование) отмечалось увеличение забрюшинных лимфатических узлов и очагов в печени. Поскольку безрецидивный период превысил шесть месяцев, было принято решение провести химиотерапию по схеме: этопозид 100 мг/м² в 1–3-й дни в/в + цисплатин 75 мг/м² в день в/в каждые три недели. Пациентка прошла шесть курсов химиотерапии (до мая 2018 г.). В мае 2018 г. исследование маркеров крови показало увеличение уров-

ня хромогранина А до 323,48 мкг/л. Пациентке была проведена эхокардиография для исключения сердечной недостаточности. Отклонений не выявлено. КТ брюшной полости: в печени обнаружены два новых очага. Проведено восемь курсов химиотерапии по схеме: темозоломид 150 мг/м² внутрь в 10–14-й дни + капецитабин 2000 мг/м² в 1–14-й дни каждые четыре недели на фоне терапии аналогами соматостатина (октреотид 60 мг один раз в 28 дней). Курсы пациентка перенесла удовлетворительно, без гематологической токсичности. Последний курс завершился в феврале 2019 г. Терапия октреотидом продолжена в прежнем режиме. Проведено исследование NGS, мутаций не выявлено.

Результаты КТ органов брюшной полости показали стабилизацию процесса. В дополнение к проведенному ранее лечению было решено провести радиочастотную абляцию очагов печени. Повторная КТ в августе 2019 г. показала отсутствие динамики. В сентябре 2019 г. наступила смерть. Алгоритм лечения пациентки с НЭК поджелудочной железы представлен на рис. 1, динамика очага печени – на рис. 2.

Выводы

Учитывая, что средняя продолжительность жизни пациентов с НЭК

не превышает двух лет и НЭК относится к редким патологиям, рассматриваемый случай можно считать уникальным. По нашему мнению, данный факт обусловлен диагностированием на ранней стадии (стадия I), радикальностью выполненной операции на первом этапе, хорошей переносимостью назначенной терапии.

С ростом онкологической заболеваемости, в том числе нейроэндокринными опухолями, все большее значение приобретает поиск новых схем лечения пациентов с НЭК, прогноз которых оставался неблагоприятным в течение последних десятилетий. Ингибиторы контрольных точек, такие как ниволумаб или пембролизумаб, расширяют возможности лечения данных пациентов.

Результаты исследования показали, что экспрессия PD-L1 в НЭК связана с низкой степенью дифференцировки (экспрессия PD-L1 наблюдалась в 40% случаев НЭК) и плохим прогнозом [42]. В исследовании P.T. Nghiem и соавт. на фоне пембролизумаба, который назначали пациентам с карциномой из клеток Меркеля (также относится к НЭК) в качестве терапии первой линии, отмечался объективный ответ в 56% случаев [43]. Таким образом, необходимы дальнейшее изучение

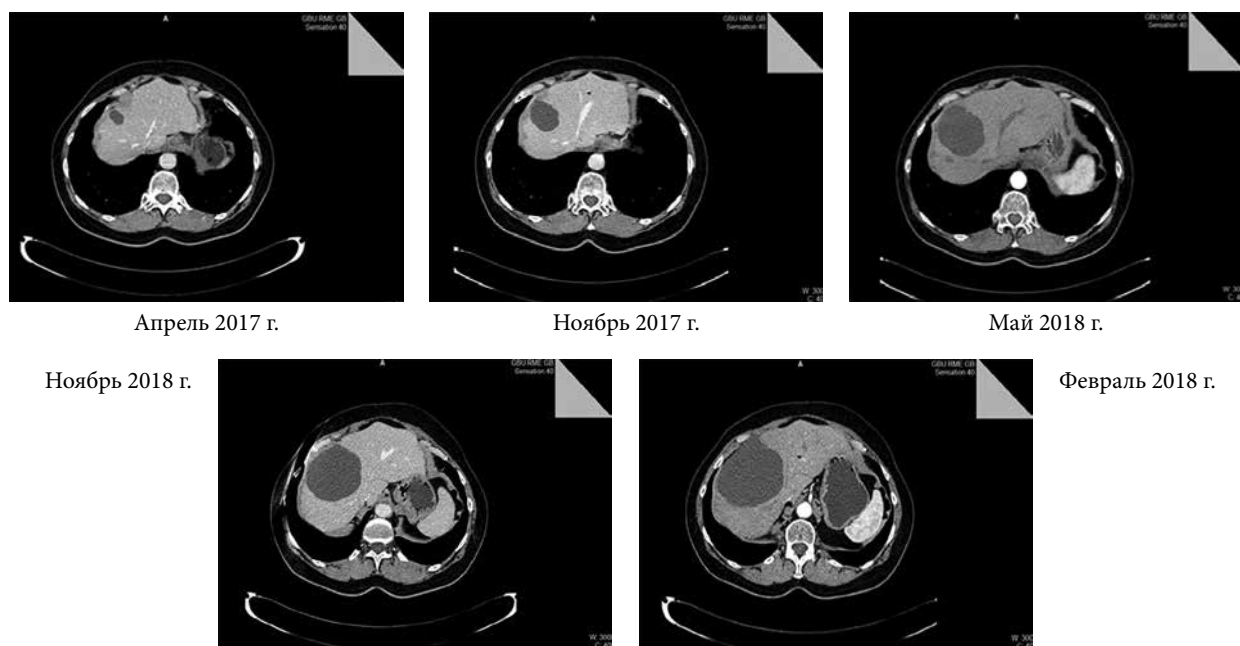


Рис. 2. КТ органов брюшной полости: динамика очага печени



иммунотерапии при НЭК G3 и выявление групп пациентов, у которых новые варианты лечения могут быть эффективны.

С учетом неоднородности и сложной биологии опухоли в каждом конкретном случае лечение должно быть строго индивидуальным и проводиться с участием много-

профильной команды. Такой подход к лечению предполагает проведение тщательного анализа всех факторов, связанных с пациентом и заболеванием, определение степени, локализации первичной опухоли и метастазов, а также объема собственно опухолевой массы, симптомов, сопутствующих заболеваний и обще-

го статуса пациента. Скрупулезная оценка и при необходимости переоценка потенциальных преимуществ конкретных терапевтических и поддерживающих мероприятий на каждом этапе принятия клинического решения в отношении течения заболевания призваны обеспечить наиболее благоприятный исход. ☺

Литература

1. Yao J.C., Hassan M., Phan A. et al. One hundred years after 'carcinoid': epidemiology of and prognostic factors for neuroendocrine tumors in 35,825 cases in the United States // *Clin. Oncol.* 2008. Vol. 26. № 18. P. 3063–3072.
2. Crippa S., Partelli S., Belfiori G. et al. Management of neuroendocrine carcinomas of the pancreas (WHO G3): a tailored approach between proliferation and morphology // *World J. Gastroenterol.* 2016. Vol. 22. № 45. P. 9944–9953.
3. Garcia-Carbonero R., Sorbye H., Baudin E. et al. ENETS Consensus Guidelines for high-grade gastroenteropancreatic neuroendocrine tumors and neuroendocrine carcinomas // *Neuroendocrinology.* 2016. Vol. 103. № 2. P. 186–194.
4. Sorbye H., Strosberg J., Baudin E. et al. Gastroenteropancreatic high-grade neuroendocrine carcinoma // *Cancer.* 2014. Vol. 120. № 18. P. 2814–2823.
5. Kunz P.L., Reidy-Lagunes D., Anthony L.B. et al. Consensus Guidelines for the management and treatment of neuroendocrine tumors // *Pancreas.* 2013. Vol. 42. № 4. P. 557–577.
6. Öberg K.E. Gastrointestinal neuroendocrine tumors // *Ann. Oncol.* 2010. Vol. 21. Suppl. 7. P. vii72–80.
7. Crippa S., Partelli S., Boninsegna L., Falconi M. Implications of the new histological classification (WHO 2010) for pancreatic neuroendocrine neoplasms // *Ann. Oncol.* 2012. Vol. 23. № 7. P. 1928.
8. Brennan S.M., Gregory D.L., Stillie A. et al. Should extrapulmonary small cell cancer be managed like small cell lung cancer? // *Cancer.* 2010. Vol. 116. № 4. P. 888–895.
9. Brenner B., Shah M.A., Gonen M. et al. Small-cell carcinoma of the gastrointestinal tract: a retrospective study of 64 cases // *Br. J. Cancer.* 2004. Vol. 90. № 9. P. 1720–1726.
10. Galanis E., Frytak S., Lloyd R.V. Extrapulmonary small cell carcinoma // *Cancer.* 1997. Vol. 79. № 9. P. 1729–1736.
11. Grossman R.A., Pedrosa F.E., Byrne M.M. et al. Does surgery or radiation therapy impact survival for patients with extrapulmonary small cell cancers? // *Surg. Oncol.* 2011. Vol. 104. № 6. P. 604–612.
12. Li A.F., Hsu H.S., Hsu C.Y. et al. A 20-year retrospective study of small-cell carcinomas in Taiwan // *Surg. Oncol.* 2010. Vol. 102. № 5. P. 497–502.
13. Garcia-Carbonero R., Capdevila J., Crespo-Herrero G. et al. Incidence, patterns of care and prognostic factors for outcome of gastroenteropancreatic neuroendocrine tumors (GEP-NETs): results from the National Cancer Registry of Spain (RGETNE) // *Ann. Oncol.* 2010. Vol. 21. № 9. P. 1794–1803.
14. Pape U.F., Böhmig M., Berndt U. et al. Survival and clinical outcome of patients with neuroendocrine tumors of the gastroenteropancreatic tract in a German referral center // *Ann. NY Acad. Sci.* 2004. Vol. 1014. P. 222–233.
15. Sorbye H., Welin S., Langer S.W. et al. Predictive and prognostic factors for treatment and survival in 305 patients with advanced gastrointestinal neuroendocrine carcinoma (WHO G3): the NORDIC NEC study // *Ann. Oncol.* 2013. Vol. 24. № 1. P. 152–160.
16. Janson E.T., Sorbye H., Welin S. et al. Nordic guidelines 2014 for diagnosis and treatment of gastroenteropancreatic neuroendocrine neoplasms // *Acta Oncol.* 2014. Vol. 53. № 10. P. 1284–1297.
17. Strosberg J.R., Coppola D., Klimstra D.S. et al. The NANETS Consensus Guidelines for the diagnosis and management of poorly differentiated (high-grade) extrapulmonary neuroendocrine carcinomas // *Pancreas.* 2010. Vol. 39. № 6. P. 799–800.
18. Ahlman H., Nilsson O., McNicol A.M. et al. Poorly-differentiated endocrine carcinomas of midgut and hindgut origin // *Neuroendocrinology.* 2008. Vol. 87. № 1. P. 40–46.
19. Nilsson O., Van Cutsem E., Delle Fave G. et al. Poorly differentiated carcinomas of the foregut (gastric, duodenal and pancreatic) // *Neuroendocrinology.* 2006. Vol. 84. № 3. P. 212–215.
20. Coriat R., Walter T., Terris B. et al. Gastroenteropancreatic well-differentiated grade 3 neuroendocrine tumors: review and position statement // *Oncologist.* 2016. Vol. 21. № 10. P. 1191–1199.
21. Pavel M., Baudin E., Couvelard A. et al. ENETS Consensus Guidelines for the management of patients with liver and other distant metastases from neuroendocrine neoplasms of foregut, midgut, hindgut, and unknown primary // *Neuroendocrinology.* 2012. Vol. 95. № 2. P. 157–176.
22. Öberg K., Knigge U., Kwekkeboom D. et al. Neuroendocrine gastro-entero-pancreatic tumors: ESMO clinical practice guidelines for diagnosis, treatment and follow-up // *Ann. Oncol.* 2012. Vol. 23. Suppl. 7. P. vii124–130.
23. Mitry E., Baudin E., Ducreux M. et al. Treatment of poorly differentiated neuroendocrine tumours with etoposide and cisplatin // *Br. J. Cancer.* 1999. Vol. 81. № 8. P. 1351–1355.



24. Lee S.S., Lee J.L., Ryu M.H. et al. ENETS Consensus Guidelines for the management of patients with liver and other distant metastases from neuroendocrine neoplasms of foregut, midgut, hindgut, and unknown primary. Extrapulmonary small cell carcinoma: single center experience with 61 patients // *Acta Oncol.* 2007. Vol. 46. № 6. P. 846–851.
25. Khasraw M., Yap S.Y., Ananda S. Neuroendocrine neoplasms of the GI tract: the role of cytotoxic chemotherapy // *Exp. Rev. Ant. Ther.* 2013. Vol. 13. № 4. P. 451–459.
26. Fazio N., Spada F., Giovannini M. Chemotherapy in gastroenteropancreatic (GEP) neuroendocrine carcinomas (NEC): a critical view // *Cancer Treat. Rev.* 2013. Vol. 39. № 3. P. 270–274.
27. Spada F., Antonuzzo L., Marconcini R. et al. Chemotherapy with capecitabine plus temozolomide (CAP-TEM) in patients with advanced neuroendocrine neoplasms (NENs): an Italian multicenter retrospective analysis // *Clin. Oncol.* 2015. Vol. 33. P. 15174.
28. Ramirez R.A., Beyer D.T., Chauhan A. et al. The role of capecitabine/temozolomide in metastatic neuroendocrine tumors // *Oncologist.* 2016. Vol. 21. № 6. P. 671–675.
29. Cisplatin, carboplatin and etoposide or temozolomide and capecitabine in treating patients with neuroendocrine carcinoma of the gastrointestinal tract or pancreas that is metastatic or cannot be removed by surgery. ClinicalTrials.gov identifier NCT02595424.
30. Yamaguchi T., Machida N., Morizane C. et al. Multicenter retrospective analysis of systemic chemotherapy for advanced neuroendocrine carcinoma of the digestive system // *Cancer Sci.* 2014. Vol. 105. № 9. P. 1176–1181.
31. Hanna N., Bunn P.A.Jr., Langer C. et al. Randomized phase III trial comparing irinotecan/cisplatin with etoposide/cisplatin in patients with previously untreated extensive-stage disease small-cell lung cancer // *Clin. Oncol.* 2006. Vol. 24. № 13. P. 2038–2043.
32. Lara P.N.Jr., Natale R., Crowley J. et al. Phase III trial of irinotecan/cisplatin compared with etoposide/cisplatin in extensive-stage small-cell lung cancer: clinical and pharmacogenomic results from SWOG S0124 // *Clin. Oncol.* 2009. Vol. 27. № 15. P. 2530–2535.
33. Kulke M.H., Wu B., Ryan D.P. et al. A phase II trial of irinotecan and cisplatin in patients with metastatic neuroendocrine tumors // *Dig. Dis. Sci.* 2006. Vol. 51. № 6. P. 1033–1038.
34. Ramella Munhoz R., de Mendonça Rego J.F., de Celis Ferrari A.R. et al. Combination of irinotecan and a platinum agent for poorly differentiated neuroendocrine carcinomas // *Rare Tumors.* 2013. Vol. 5. № 3. P. 39.
35. Okita N.T., Kato K., Takahari D. et al. Neuroendocrine tumors of the stomach: chemotherapy with cisplatin plus irinotecan is effective for gastric poorly-differentiated neuroendocrine carcinoma // *Gastric. Cancer.* 2011. Vol. 14. № 2. P. 161–165.
36. Nakano K., Takahashi S., Yuasa T. et al. Feasibility and efficacy of combined cisplatin and irinotecan chemotherapy for poorly differentiated neuroendocrine carcinomas // *Jpn. J. Clin. Oncol.* 2012. Vol. 42. № 8. P. 697–703.
37. Okuma H.S., Iwasa S., Shoji H. et al. Irinotecan plus cisplatin in patients with extensive-disease poorly differentiated neuroendocrine carcinoma of the esophagus // *Anticancer Res.* 2014. Vol. 34. № 9. P. 5037–5041.
38. Ekeblad S., Sundin A., Janson E.T. et al. Temozolomide as monotherapy is effective in treatment of advanced malignant neuroendocrine tumors // *Clin. Cancer Res.* 2007. Vol. 13. № 10. P. 2986–2991.
39. Kulke M.H., Stuart K., Enzinger P.C. et al. Phase II study of temozolomide and thalidomide in patients with metastatic neuroendocrine tumors // *Clin. Oncol.* 2006. Vol. 24. № 3. P. 401–406.
40. Chan J.A., Stuart K., Earle C.C. et al. Prospective study of bevacizumab plus temozolomide in patients with advanced neuroendocrine tumors // *Clin. Oncol.* 2012. Vol. 30. № 24. P. 2963–2968.
41. Rinke A., Gress T. Neuroendocrine cancer, therapeutic strategies in G3 cancers // *Digestion.* 2017. Vol. 95. № 2. P. 109–114.
42. Kim S.T., Ha S.Y., Lee S. et al. The impact of PD-L1 expression in patients with metastatic GEP-NETs // *Cancer.* 2016. Vol. 7. № 5. P. 484–489.
43. Nghiem P.T., Bhatia S., Lipson E.J. et al. PD-1 blockade with pembrolizumab in advanced Merkel-cell carcinoma // *N. Engl. J. Med.* 2016. Vol. 374. № 26. P. 2542–2552.

Low-Grade Neuroendocrine Pancreatic Cancer

A.Z. Isyngulova^{1,2}, R.Sh. Khasanov, PhD, Prof., RASci. Corr. Mem.^{2,3}

¹ Republican Clinical Oncology Dispensary, Kazan

² Kazan State Medical Academy – Branch Campus of the Federal State Budgetary Educational Institution of Further Professional Education ‘Russian Medical Academy of Continuous Professional Education’ of the Ministry of Healthcare of the Russian Federation

³ Volga Branch Federal State Budgetary Institution ‘N.N. Blokhin National Medical Research Center of Oncology’

Contact person: Alina Z. Isyngulova, a.isyngulova@rambler.ru

Data on neuroendocrine tumors are very limited. Neuroendocrine cancer (NEC) is a rare and highly aggressive malignancy, and despite sensitivity to chemotherapy, overall survival in most cases does not exceed several years. Limited data and small groups of studies do not offer much choice in treatment tactics for patients with NEC. This article presents our own experience in treating a patient with pancreatic NEC, whose total duration of follow-up was more than 8 years.

Key words: neuroendocrine neoplasms, neuroendocrine pancreatic tumors G3, neuroendocrine carcinomas, pancreas, neuroendocrine cancer