



Отслойка сетчатки: газовая или силиконовая тампонада?

Р.Н. Амиркулиева, О.М. Андрюхина, к.м.н., М.Б. Агаммедов, к.м.н.,
И.А. Лоскутов, д.м.н.

Адрес для переписки: Регина Нурединовна Амиркулиева, regina-amirkulieva@yandex.ru

Для цитирования: Амиркулиева Р.Н., Андрюхина О.М., Агаммедов М.Б., Лоскутов И.А. Отслойка сетчатки: газовая или силиконовая тампонада? Эффективная фармакотерапия. 2026; 22 (3): 94–97.

DOI 10.33978/2307-3586-2026-22-3-94-97

При регматогенных отслойках в качестве внутриглазных тампонад сетчатки применяют газ и силиконовое масло. Многочисленные зарубежные и отечественные исследования на протяжении многих лет доказывают эффективность и безопасность данных тампонирующих средств. Тем не менее выбор эндотампонады в каждом случае требует от хирурга подробного анализа и индивидуального подхода к пациенту.

Ключевые слова: витрэктомия, газовая тампонада, тампонада силиконовым маслом, эндолазерная коагуляция сетчатки, регматогенная отслойка сетчатки, оптическая когерентная томография

Введение

В повседневной практике витреоретинальный хирург сталкивается с проблемой выбора оптимальной тактики лечения пациентов с различными патологиями, в частности регматогенной отслойкой сетчатки, сквозным макулярным разрывом, пролиферативной диабетической ретинопатией и витреоретинопатией. В таких ситуациях важно прежде всего определиться с видом эндовитреальной тампонады. Для чего же используется тампонада витреальной полости при отслойке сетчатки?

Применение тампонирующих средств преследует три ключевые цели:

- 1) удаление субретинальной жидкости из разрыва сетчатки и, соответственно, восстановление субретинального пространства за счет насосной функции пигментного эпителия;
- 2) обеспечение ретинохориоидальной адгезии и последующей ретинопексии путем создания прямого контакта между сетчаткой и хориоидеей в послеоперационном периоде;
- 3) ограничение диффузии пролиферативных и воспалительных цитокинов в полость стекловидного тела для предотвращения развития пролиферативной витреоретинопатии (ПВР).

Обычно указанные цели достигаются при использовании силиконового масла [1].

Тампонирующие средства представлены газовыми смесями (например, перфторпропаном C_3F_8 или гексафторидом серы SF_6), различающимися физическими свойствами и длительностью пребывания в глазу.

К факторам, влияющим на выбор эндотампонирующего вещества, относят:

- топографию отслойки сетчатки;
- определение локализации разрыва сетчатки;
- длительность процесса;

- наличие собственного хрусталика/интраокулярной линзы;
- социальные причины (необходимость авиаперелета, наличие единственного функционирующего глаза, невозможность поддерживать определенное положение из-за физических ограничений).

F. Confalonieri и соавт. в 2023 г. выделили ряд характеристик, которыми должен обладать идеальный заменитель стекловидного тела:

- вязкость 300–2000 сП;
- pH 7,40–7,52;
- плотность 1,0053–1,008 г/см³;
- поддержание внутриглазного давления (ВГД) на уровне не менее 20 мм рт. ст.;
- осмоляльность 304 мОсм;
- гидрофильность, нерастворимость в воде;
- инертность;
- биосовместимость;
- прозрачность.

Кроме того, идеальный заменитель стекловидного тела должен:

- легко удаляться после операции;
- обеспечивать поддержку внутриглазных тканей и их правильное положение;
- гарантировать надлежащую диффузию ионов, электролитов и других молекул (кислорода, молочной и аскорбиновой кислот);
- легко вводиться с помощью небольшого шприца в ходе выполнения витрэктомии;
- не рассасываться в случае неопределенно долгого хранения [1].

Газовая тампонада витреальной полости

В лечении пациентов с регматогенной отслойкой сетчатки все более широкое применение получает газовая

тампонада витреальной полости. При этом свойства используемых газов различны.

Несомненное преимущество газовой смеси состоит в том, что ее не нужно удалять из витреальной полости. Основным ограничением метода служит временная утрата предметного зрения в послеоперационном периоде, в связи с чем газовая тампонада не рекомендована пациентам с единственным зрячим глазом.

Современные медицинские газы представляют собой нетоксичные, инертные, нерастворимые в водянистой влаге неорганические соединения на основе фтора и серы. Стоит отметить, что при применении воздуха в качестве тампонирующего средства воздух не расширяется в витреальной полости. Однако чистые газы в стекловидном теле могут расширяться, увеличивая свой объем в два, три, четыре раза соответственно; это происходит благодаря вступлению SF_6 , C_2F_6 и C_3F_8 в контакт с более высоким давлением pN_2 , pO_2 и pCO_2 в тканевых жидкостях [1]. В связи с этим крайне важно контролировать уровень ВГД у пациентов после выполнения газовой тампонады витреальной полости. Период полувыведения газов, используемых для внутриглазной тампонады, в факических глазах более длительный, чем в искусственных и афакических. Вероятно, это обусловлено усиленной конвекцией в витреальной полости в искусственных/афакических глазах и, соответственно, увеличением скорости абсорбции [2].

По данным А. Kontos и соавт., продолжительность газовой тампонады в глазу составляет 13–24 дня для SF_6 , 28–44 дня для C_2F_6 и 59–79 дней для C_3F_8 [3]. Преимущества и недостатки газовой тампонады витреальной полости перечислены в таблице.

Силиконовая тампонада витреальной полости

Силиконовое масло широко применяется для эндовитреальной тампонады при регматогенных отслойках сетчатки, обеспечивая надежную фиксацию сетчатки в послеоперационном периоде. Основное ограничение данного метода – необходимость проведения повторной операции для удаления масла из витреальной полости.

Р.А. Cibis и соавт. в 1962 г. впервые описали силиконовое масло как тампонирующее средство витреальной полости при отслойке сетчатки. Авторы применили его на животных [4].

В настоящее время показаниями к силиконовой тампонаде витреальной полости служат:

- нижняя отслойка сетчатки, разрывы в нижнем отделе сетчатки;
- ПВР;
- рецидивирующая отслойка сетчатки;
- отслойка сетчатки, связанная с ретинитом;
- выполнение ретиномии;
- невозможность определенного послеоперационного позиционирования пациента;
- запланированный на ближайшее время авиaperелет;
- монокулярное зрение (наличие одного функционального глаза).

Одним из основных осложнений витреоретинальных хирургических вмешательств является послеопераци-

Газовоздушная тампонада: преимущества и недостатки

Преимущества	Недостатки/возможные послеоперационные осложнения
Не требуется повторная операция для выведения газа из витреальной полости	Возникновение заднекапсулярной катаракты Гипотония вследствие недостаточной герметизации склеротомий
Газ обеспечивает равномерную тампонаду витреальной полости	Повышение уровня внутриглазного давления при использовании газа в неадекватной концентрации Миграция газа в переднюю камеру (особенно в афакических глазах) Снижение зрительных функций до выведения газа из витреальной полости Ограничение авиaperелетов Определенное позиционирование пациента

онное повышение уровня ВГД. Следует также учитывать негативное влияние силиконового масла на диск зрительного нерва и нервные волокна. Пациентам назначают гипотензивные капли для поддержания нормального уровня ВГД, однако при его некомпенсированном повышении стоит задуматься об ускоренном оперативном вмешательстве по поводу удаления силиконового масла из витреальной полости. При силиконовой тампонаде не исключены следующие осложнения:

- повышение уровня ВГД;
- развитие катаракты;
- эмульгирование силикона;
- миграция силикона в переднюю камеру;
- миграция силикона субконъюнктивально при недостаточной герметизации склеротомий;
- возникновение буллезной кератопатии;
- рецидив отслойки сетчатки;
- гипотония;
- потеря зрения, связанная с использованием силиконового масла (silicone oil-related visual loss, SORVL).

Согласно зарубежным источникам, под термином SORVL понимают значимое снижение зрительных функций, характеризующееся уменьшением максимально скорректированной остроты зрения более чем на 2 строки по шкале Снеллена. Данное состояние возникает во время выполнения тампонады витреальной полости силиконовым маслом или после его удаления в отсутствие очевидных причин. При этом отмечается, что снижение остроты зрения чаще наблюдается именно после удаления тампонирующего вещества [5]. Клиническая картина SORVL включает поражение зрительного нерва (по данным электрофизиологических исследований), истончение внутренних слоев сетчатки (по данным оптической когерентной томографии), дефекты поля зрения, центральную скотому [5]. Вопросы патогенеза и профилактики потери зрения, связанной с применением силиконового масла, остаются предметом активного изучения.

Особого внимания заслуживает так называемое тяжелое силиконовое масло. Основным показанием к его применению служит отслойка сетчатки в нижних отделах глазного дна.

Собственный клинический опыт выбора тампонирующих веществ

В клинической практике Московского областного научно-исследовательского института (МОНИКИ) им. М.Ф. Владимирского при лечении пациентов с ретмагенной отслойкой сетчатки силиконовая тампонада витреальной полости преобладает над газовой вследствие ряда причин:

- позднее обращение пациента за медицинской помощью (это увеличивает длительность процесса, образуются зоны ПВР, возникает цилиохориоидальная отслойка);
- соматический статус пациента не позволяет соблюдать определенное позиционирование;
- нижняя отслойка сетчатки.

Анализ применения тампонирующих веществ в офтальмологическом отделении МОНИКИ за период с июня 2024 г. по ноябрь 2025 г. (18 месяцев) представлен на рис. 1. МОНИКИ – многопрофильное учреждение, в которое поступают соматически тяжелые пациенты с множеством сопутствующих заболеваний. Такие пациенты обычно нуждаются в определенном анестезиологическом обеспечении во время оперативного вмешательства. В связи с этим соматический статус и социальные факторы являются одними из ключевых критериев при выборе тактики лечения.

Как показано на рис. 2, в клинической практике офтальмологического отделения МОНИКИ в качестве тампонирующего средства силиконовое масло 5700 использовали в 86% случаев, тяжелый силикон – в 14% случаев.

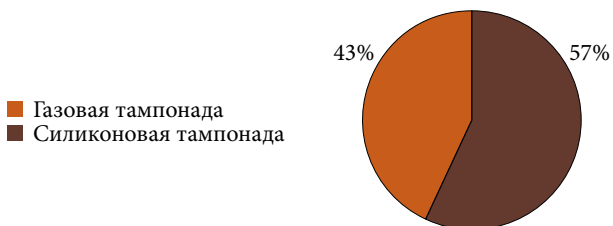


Рис. 1. Анализ применения тампонирующих веществ в практике МОНИКИ

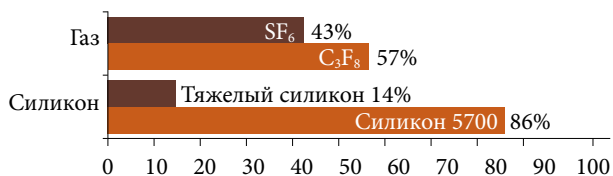


Рис. 2. Частота применения тампонирующих веществ в клинической практике МОНИКИ

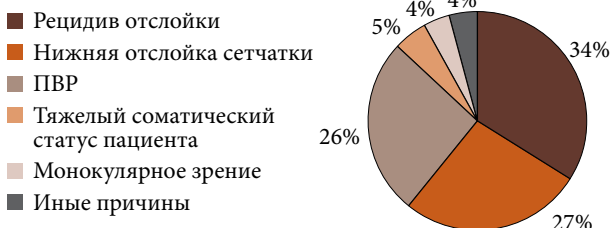


Рис. 3. Показания к применению силикона в качестве тампонирующего вещества в клинической практике МОНИКИ

При выборе газовой тампонады в период наблюдений чаще применяли газ C₃F₈ – 57% случаев. К сожалению, в современном мире экономический фактор (наличие того или иного тампонирующего средства) также имеет большое значение при выборе тактики лечения.

Показания к применению силиконового масла в качестве тампонирующего средства в клинической практике МОНИКИ представлены на рис. 3.

Обсуждение

В мировой литературе анализируется применение различных тампонирующих средств при отслойке сетчатки. Выбор средства в значительной степени зависит от предпочтений и практического опыта хирурга, однако каждый клинический случай требует индивидуального подхода с тщательным анализом потенциальных осложнений.

SF₆ относится к газам короткого действия: период его рассасывания значительно меньше, чем у газов длительного действия – C₂F₆ и C₃F₈. Благодаря этому применение SF₆ ассоциируется с более быстрым восстановлением зрительных функций в послеоперационном периоде [6].

В исследовании A. Modi и соавт. показано, что применение SF₆ у пациентов с ретмагенной отслойкой сетчатки сопряжено с меньшим риском развития послеоперационных осложнений, таких как заднекапсулярная и ядерная катаракта, повышение уровня ВГД, по сравнению с C₃F₈ [7]. В то же время короткая продолжительность действия газа SF₆ может повышать риск рецидива отслойки сетчатки. Данный вопрос не утрачивает актуальности и сегодня. Исследования в этой области продолжаются.

Мировые исследования газоздушных тампонирующих агентов ограничены тем, что газ длительного действия C₂F₆ не одобрен FDA, поэтому чаще используются SF₆ и C₃F₈ [8]. В исследовании V. Schöneberger и соавт. частота успешных первичных хирургических вмешательств при ретмагенной отслойке сетчатки с применением газовой тампонады была практически одинаковой независимо от типа газа. При использовании как газов длительного действия (C₃F₈, C₂F₆), так и газа короткого действия (SF₆) этот показатель составил около 91%. Авторы подчеркивают уникальность своего исследования, отмечая, что оно представляет собой первый сравнительный анализ эффективности тампонады витреальной полости с помощью SF₆ и C₃F₈/C₂F₆ в хирургии отслойки сетчатки [6].

В.М. Govers и соавт. сравнивали эффективность витреоэктомии с воздушной тампонадой и тампонадой фторсодержащими газами (20% SF₆ или 14% C₃F₈) у пациентов с первичной неосложненной ретмагенной отслойкой сетчатки. Полученные результаты не выявили различий в эффективности лечения между двумя подходами, в том числе при нижней отслойке сетчатки [10].

В 2020 г. S.G. Schwartz и соавт. опубликовали исследование, в котором на большой выборке пациентов сравнивались безопасность и эффективность различных тампонирующих средств при хирургическом лечении ретмагенной отслойки сетчатки, осложненной пролиферативной диабетической витреоретинопатией [8]. Проанализировав полученные данные, авторы сделали следующие выводы:

- существенных различий в результатах применения C₃F₈ и силиконового масла нет;

- силиконовое масло может превосходить SF₆ с точки зрения прилегания макулярной области и других краткосрочных результатов;
- у большинства пациентов с диабетической ретинопатией, осложненной ПВР, допустимо использование как C₃F₈, так и стандартного силиконового масла;
- тяжелое силиконовое масло, которое практически не применяется в клинической практике США, вероятно, не имеет преимуществ перед стандартным силиконовым маслом по эффективности.

Кроме того, авторы отметили, что C₃F₈ и силиконовое масло как тампонирующие средства обеспечивают лучшие визуальные и анатомические результаты по сравнению с SF₆, особенно в течение первого года после операции. Однако в отдельных клинических ситуациях применение SF₆ может быть наиболее предпочтительным [9].

Полученные в нашей клинической практике результаты согласуются с выводами зарубежных исследователей. При сравнении эффективности силиконового масла и газов анатомических преимуществ не выявлено. Аналогично при сопоставлении результатов применения C₃F₈ и SF₆ анатомические и функциональные параметры не продемонстрировали статистически значимых различий.

Заключение

Подводя итог, необходимо отметить следующее.

1. Выбор оптимального метода эндотампонады при регматогенной отслойке сетчатки должен быть строго индивидуальным и основываться на комплексной оценке клинической картины и социальных факторов.
2. Газовая тампонада – эффективный и минимально инвазивный метод, однако требует строгого соблюдения послеоперационного позиционирования и исключает возможность авиаперелетов на период рассасывания газа.
3. Силиконовая тампонада является методом выбора в сложных клинических случаях (нижняя отслойка сетчатки, ПВР, невозможность позиционирования, монокулярное зрение), но сопряжена с более высоким риском осложнений и необходимостью повторного хирургического вмешательства для удаления тампонирующего материала.
4. В клинической практике силиконовая тампонада применяется чаще. Это обусловлено поздней обращаемостью пациентов, преобладанием сложных форм отслойки сетчатки и наличием соматических ограничений, препятствующих использованию газов. ☹

Прозрачность финансовой деятельности. Никто из авторов не имеет финансовой заинтересованности в представленных материалах или методах.

Конфликт интересов. Авторы заявляют об отсутствии конфликта интересов.

Литература

1. Confalonieri F., Josifovska N., Boix-Lemonche G., et al. Vitreous substitutes from bench to the operating room in a translational approach: review and future endeavors in vitreoretinal surgery. *Int. J. Mol. Sci.* 2023; 24 (4): 3342.
2. Kanclerz P., Grzybowski A. Complications associated with the use of expandable gases in vitrectomy. *J. Ophthalmol.* 2018; 2018: 8606494.
3. Kontos A., Tee J., Stuart A., et al. Duration of intraocular gases following vitreoretinal surgery. *Graefes Arch. Clin. Exp. Ophthalmol.* 2017; 255 (2): 231–236.
4. Cibis P.A., Becker B., Okun E., Canaan S. The use of liquid silicone in retinal detachment surgery. *Arch. Ophthalmol.* 1962; 68: 590–599.
5. Chen Y., Kearns V.R., Zhou L., et al. Silicone oil in vitreoretinal surgery: indications, complications, new developments and alternative long-term tamponade agents. *Acta Ophthalmol.* 2021; 99 (3): 240–250.
6. Schöneberger V., Li J.Q., Menghesha L., et al. Outcomes of short-versus long-acting gas tamponades in vitrectomy for rhegmatogenous retinal detachment. *Int. J. Retina Vitreous.* 2024; 10 (1): 16.
7. Modi A., Giridhar A., Gopalakrishnan M. Sulfurhexafluoride (SF₆) versus perfluoropropane (C₃F₈) gas as tamponade in macular hole surgery. *Retina.* 2017; 37 (2): 283–290.
8. Mondelo-García C., Bandín-Vilar E., García-Quintanilla L., et al. Current situation and challenges in vitreous substitutes. *Macromol. Biosci.* 2021; 21 (8): e2100066.
9. Schwartz S.G., Flynn H.W.Jr., Wang X., et al. Tamponade in surgery for retinal detachment associated with proliferative vitreoretinopathy. *Cochrane Database Syst. Rev.* 2020; 5 (5): CD006126.
10. Govers B.M., Lamers M.P.M., Klevering B.J., Keijser S. Air versus fluorinated gas tamponades in pars plana vitrectomy treatment for primary rhegmatogenous retinal detachment. *Acta Ophthalmol.* 2022; 100 (8): e1600–e1605.

Retinal Detachment: Gas or Silicone Oil Tamponade?

R.N. Amirkulieva, O.M. Andryukhina, PhD, M.B. Agammedov, PhD, I.A. Loskutov, PhD

Moscow Regional Research and Clinical Institute

Contact person: Regina N. Amirkulieva, regina-amirkulieva@yandex.ru

In case of regmatogenic detachment, gas and silicone oil are used as intraocular tamponades of the retina. Numerous foreign and domestic studies over the years have proven the effectiveness and safety of these tamponing agents. Nevertheless, the choice of endotamponade in each case requires a detailed analysis from the surgeon and an individual approach to the patient.

Keywords: vitrectomy, gas tamponade, silicone oil tamponade, endolaser coagulation of the retina, regmatogenic retinal detachment, optical coherence tomography