



¹ Башкирский
государственный
медицинский
университет

² Академия наук
Республики
Башкортостан

³ Клиническая
больница
«РЖД-Медицина»,
Уфа

Цифровая морфометрия таламуса и миндалевидного тела по данным магнитно-резонансной томографии головного мозга

Д.Э. Байков, д.м.н., проф.¹, Л.Р. Ахмадеева, д.м.н., проф.^{1,2,3},
П.А. Стрельникова¹, А.В. Масленников, к.м.н.¹, Э.Ф. Око⁴,
Р.Р. Гизатуллин, к.м.н.¹, Г.В. Байкова, к.м.н.¹, Э.Н. Ахмадеева, д.м.н., проф.¹

Адрес для переписки: Лейла Ринатовна Ахмадеева, Leila_ufa@mail.ru

Для цитирования: Байков Д.Э., Ахмадеева Л.Р., Стрельникова П.А. и др. Цифровая морфометрия таламуса и миндалевидного тела по данным магнитно-резонансной томографии головного мозга. Эффективная фармакотерапия. 2026; 22 (14): 14–17.

DOI 10.33978/2307-3586-2026-22-14-14-17

Неврологические заболевания с поражением церебральных структур часто сопровождаются когнитивными и аффективными расстройствами, которые ухудшают качество жизни пациентов и затрудняют их реабилитацию. Количественная оценка стратегических зон головного мозга (таламуса и миндалевидного тела) по данным нейровизуализации может помочь в прогнозировании исходов.

В настоящей работе предлагается метод цифровой морфометрии таламуса и миндалевидного тела по данным магнитно-резонансной томографии (МРТ). Метод, ранее не описанный для пациентов с когнитивными нарушениями, отличается простотой выполнения и доступен для врачей различных специальностей. Все измерения выполняются в ручном режиме на T1-взвешенных изображениях: в аксиальной плоскости для таламуса и в коронарной для амигдалы. Поскольку в России отсутствует единый стандартизованный алгоритм МРТ-морфометрии указанных структур, предлагаемый метод может быть полезен рентгенологам, неврологам и реабилитологам для сопоставления результатов, полученных в разных учреждениях, а также для прогнозирования когнитивно-эмоциональных исходов при церебральных заболеваниях.

Ключевые слова: магнитно-резонансная томография головного мозга, цифровая морфометрия, таламус, миндалевидное тело

Введение

Церебральные заболевания, особенно с нарушениями когнитивных функций и аффективными расстройствами, остаются одной из ведущих причин инвалидизации и смертности

в мире [1, 2]. Например, у значительной части пациентов после ишемического инсульта развиваются когнитивные расстройства и эмоциональные нарушения (депрессия, тревога, апатия), которые ухудшают качество жизни,



затрудняют реабилитацию и создают дополнительную нагрузку на семью и систему здравоохранения [3]. Своевременное прогнозирование таких состояний позволяет персонализировать реабилитационные программы и повысить их эффективность.

В последние годы активно разрабатываются методы количественной оценки структур головного мозга по данным нейровизуализации (морфометрия), которые помогают выявлять ранние изменения и прогнозировать исходы. Особое внимание уделяется так называемым стратегическим зонам – структурам, повреждение которых существенно влияет на высшие мозговые функции. К таким зонам относятся таламус – ключевой релейный центр, участвующий в передаче сенсорных импульсов (за исключением обоняния), а также в процессах внимания и регуляции эмоций, и миндалевидное тело – центральная структура лимбической системы, отвечающая, в частности, за эмоциональные реакции, тревогу и депрессию [4, 5].

В научной литературе морфометрия указанных структур преимущественно проводится по данным магнитно-резонансной томографии (МРТ), однако единого стандартизированного подхода к их количественной оценке до сих пор не существует [6]. Большинство методов трудоемки, требуют специализированного программного обеспечения и не всегда воспроизводимы в рутинной клинической практике.

Мы предлагаем простой, быстрый и воспроизводимый метод ручной морфометрии таламуса и миндалевидного тела на стандартных T1-взвешенных изображениях (ВИ). Данный метод не требует дополнительных финансовых затрат (используются уже выполненные исследования), может применяться врачами различных специальностей (рентгенологами, неврологами, реабилитологами) и пригоден как для клинической работы, так и для научных исследований. В отличие от компьютерной томографии (КТ) МРТ обеспечивает лучшую дифференциацию мягкотканых структур и более высокий тканевой контраст, что позволяет точнее сегментировать мелкие анатомические образования, включая миндалевидное тело.

Цель – описать предложенный и апробированный нами метод цифровой морфометрии таламуса и миндалевидного тела по данным МРТ головного мозга, в том числе для прогнозирования когнитивных и эмоциональных нарушений у пациентов, перенесших ишемический инсульт.

Материал и методы

В проспективное исследование было включено 76 пациентов, перенесших ишемический инсульт и на момент исследования находившихся в раннем восстановительном периоде (от 28 дней до шести месяцев).

Критерии включения:

- подтвержденный на основании данных нейровизуализации диагноз ишемического инсульта;
- возраст от 20 до 94 лет;
- отсутствие в анамнезе других заболеваний центральной нервной системы в анамнезе (опухоль, тяжелая черепно-мозговая травма, нейродегенеративные заболевания).

Критерии исключения:

- наличие артефактов на МРТ, препятствующих морфометрии;
- обширные геморрагические изменения;
- двусторонние очаги в зонах интереса (таламус, миндалевидное тело).

МРТ. Всем пациентам выполнена МРТ головного мозга на томографе с напряженностью магнитного поля 1,5 Тл. Протокол исследования включал:

- 3D T1-ВИ с изотропным вокселем $1 \times 1 \times 1$ мм (для морфометрии);
- T2-ВИ в аксиальной плоскости;
- T2 FLAIR в аксиальной плоскости для оценки структурных изменений белого вещества с подавлением сигнала от свободной жидкости.

Толщина среза для 3D T1-последовательности – 1 мм, для других последовательностей – 3–4 мм.

Морфометрия таламуса. Измерения проводили в аксиальной плоскости на уровне передней комиссуры (ориентир – отверстия Монро передних рогов боковых желудочков). Для каждого полушария определяли максимальные поперечный (медиадно-латеральный) и продольный (передне-задний) размеры таламуса (мм) с помощью ручной калиперной функции в программе RadiAnt DICOM Viewer/ITK-SNAP/3D Slicer (рис. 1).

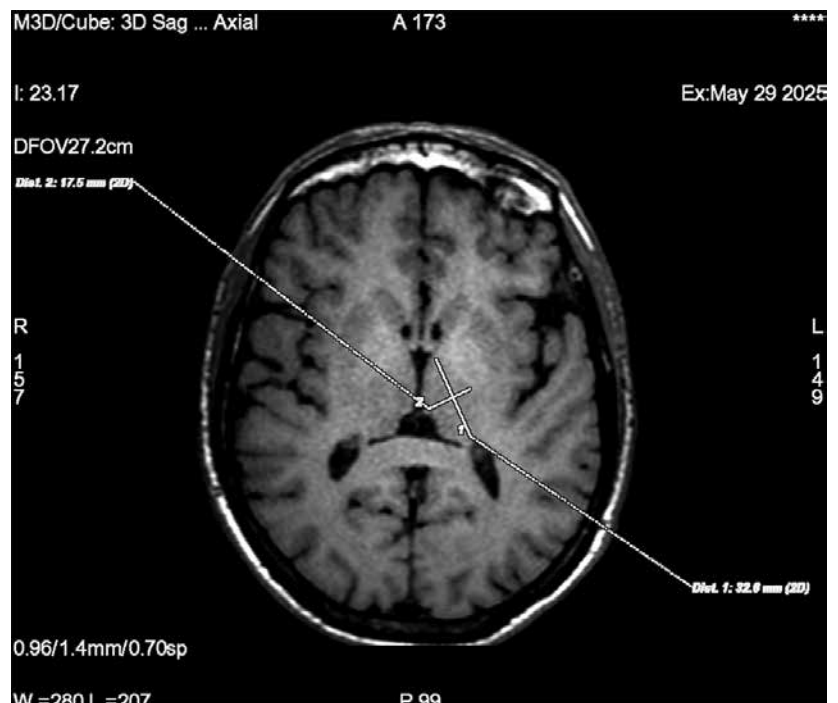


Рис. 1. Морфометрия поперечного и продольного размеров таламуса на аксиальных 3D T1-ВИ

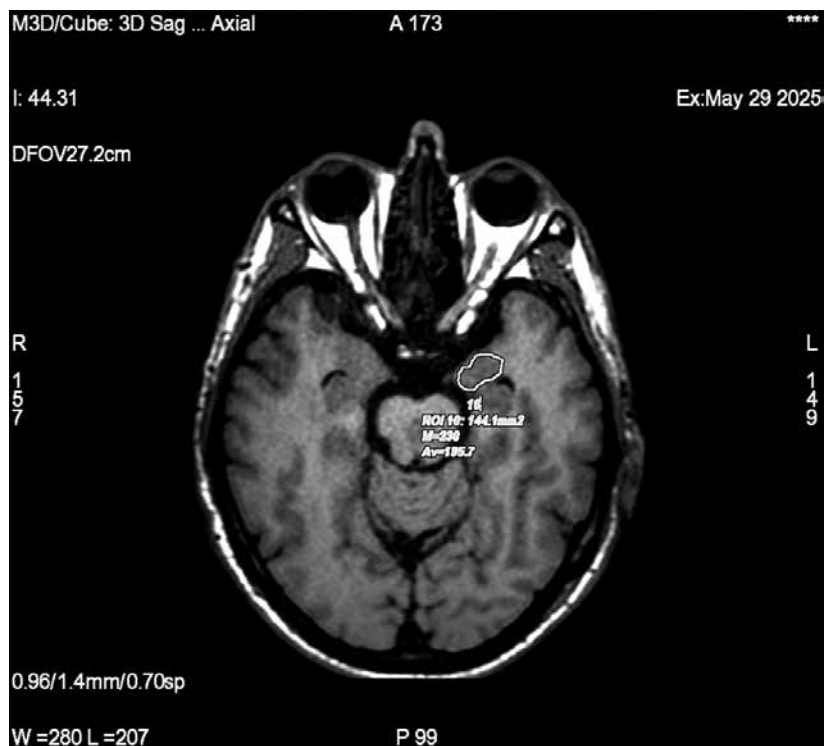


Рис. 2. Измерение площади амигдалы на коронарных 3D T1-ВИ

Измерения повторяли дважды независимым исследователем для оценки воспроизводимости. Метод аналогичен описанному ранее для КТ [6], но адаптирован для T1-ВИ МРТ.

Морфометрия миндалевидного тела. С учетом сложной анатомической формы и небольших размеров амигдалы ее морфометрию проводили в коронарной плоскости, перпендикулярной длинной оси височной доли. На T1-ВИ последовательно выделяли миндалевидное тело на трех-четыре соседних срезах – от места появления белого вещества верхней височной извилины до исчезновения серого вещества под височным рогом бокового желудочка. Контуры обводили вручную с последующим определением площади амигдалы (мм²) (рис. 2). Метод апробирован в исследованиях по МРТ-морфометрии лимбических структур [6].

Постпроцессинговая обработка. Все измерения выполняли с использованием программного обеспечения RadiAnt DICOM Viewer/ITK-SNAP на персональном компьютере (процессор не ниже Intel Core i3, оперативная память от 8 ГБ). Для повышения точности каждый параметр измеряли дважды с интервалом не менее двух недель, после чего вычисляли среднее значение.

Обсуждение

В мировой клинической неврологии и научных исследованиях широко используются дорогостоящие высокотехнологичные методы

нейровизуализации (функциональная МРТ, позитронно-эмиссионная томография и др.). В данной работе представлен метод, который не требует дополнительных инструментальных и временных ресурсов и может быть использован любым специалистом или обучающимся. По нашим данным, время выполнения описанных измерений составляет от пяти до 20 минут на одного пациента в зависимости от опыта исследователя и сокращается по мере приобретения навыка.

Нами ранее получены данные о факторах риска и протективных факторах для прогнозирования когнитивных исходов после ишемического инсульта на основании морфометрии стратегических зон [7, 8]. В отличие от исследования А.А. Баландина и соавт. [5], в котором морфометрия таламусов проводилась по данным МРТ у здоровых лиц, в нашем исследовании впервые применен аналогичный метод у пациентов с заболеванием головного мозга с добавлением морфометрии миндалевидного тела.

При сохранности отделов головного мозга, размеры и структура которых могут быть определены предложенным методом, в реабилитации пациентов используется ряд эффективных подходов, включая неинвазивную стимуляцию [9] и транскраниальную электростимуляцию [10]. Морфометрия уже применяется для прогнозирования результатов лечения, в том числе фармакотерапии.

К ограничениям исследования относятся небольшой объем выборки на данном этапе, ручной характер измерений (возможна субъективность), а также отсутствие автоматизированной сегментации. Тем не менее предложенный метод демонстрирует хорошую воспроизводимость и может служить основой для многоцентровых исследований.

Заключение

Поскольку в России отсутствует единый стандартизованный алгоритм цифровой морфометрии таламуса и миндалевидного тела по данным МРТ, предлагаемый метод может быть полезен как рентгенологам, так и клиницистам. Он позволяет сопоставлять результаты исследований, полученных в разных медицинских и научных учреждениях, а также сравнивать данные, в том числе при прогнозировании когнитивных и эмоциональных исходов на фоне церебральных заболеваний. Перспективными представляются дальнейшие исследования, направленные на сопоставление данных морфометрии, полученных при использовании разных методов нейровизуализации (КТ и МРТ), определение референсных значений для конкретных возрастных групп и сравнение результатов в популяциях различных регионов. *



Литература

1. Скворцова В.И., Шетова И.М., Какорина Е.П. и др. Организация помощи пациентам с инсультом в России. Итоги 10 лет реализации комплекса мероприятий по совершенствованию медицинской помощи пациентам с острыми нарушениями мозгового кровообращения. *Анналы клинической и экспериментальной неврологии*. 2018; 12 (3): 5–12.
2. Гусев В.В., Львова О.А., Ковтун О.П. и др. Варианты прогнозирования исходов ишемического инсульта у лиц молодого возраста. *Пермский медицинский журнал*. 2024; 41 (2): 87–95.
3. Байков Д.Э., Булякова Г.А., Гашкаримов В.Р. и др. Когнитивные нарушения при повреждениях различных структур головного мозга. *Медико-фармацевтический журнал «Пульс»*. 2020; 22 (1): 5–9.
4. Ахмадеева Л.Р., Булякова Г.А., Байков Д.Э. Когнитивные функции у пациентов, перенесших ишемический инсульт: дизайн проспективного клиничко-морфометрического исследования. *Медико-фармацевтический журнал «Пульс»*. 2020; 22 (5): 14–18.
5. Баландин А.А., Железнов Л.М., Баландина И.А. и др. Параметры таламусов у мужчин и женщин мезоцефалов в период от зрелого до старческого возраста. *Медицинский вестник Башкортостана*. 2022; 17 (1): 14–18.
6. Музаффарова Н.Ш., Хакимова С.З., Ахмадеева Л.Р. и др. Дополнительные методы функциональной и визуализационной диагностики головного мозга для планирования персонализированной помощи неврологическому пациенту. *Эффективная фармакотерапия*. 2023; 19 (45): 14–22.
7. Булякова Г.А., Ахмадеева Л.Р., Лакман И.А. и др. Факторы риска и протективные факторы когнитивных исходов после церебрального инсульта: результаты статистического моделирования на основании клинических и нейровизуализационных данных. *Артериальная гипертензия*. 2024; 30 (3): 272–281.
8. Olgiati E., Violante I.R., Xu S., et al. Targeted non-invasive brain stimulation boosts attention and modulates contralesional brain networks following right hemisphere stroke. *Neuroimage Clin*. 2024; 42: 103599.
9. He F., Li Y., Li C., et al. Repeated anodal high-definition transcranial direct current stimulation over the left dorsolateral prefrontal cortex in mild cognitive impairment patients increased regional homogeneity in multiple brain regions. *PLoS One*. 2021; 16 (8): e0256100.
10. Visser M.M., Maréchal B., Goodin P., et al. Predicting modafinil-treatment response in poststroke fatigue using brain morphometry and functional connectivity. *Stroke*. 2019; 50 (3): 602–609.

Digital Morphometry of the Thalamus and Amygdala Based on Brain Magnetic Resonance Imaging Data

D.E. Baikov, PhD, Prof.¹, L.R. Akhmadeeva, PhD, Prof.^{1,2,3}, P.A. Strelnikova¹, A.V. Maslennikov, PhD¹, E.F. Oko⁴, R.R. Gizatullin, PhD¹, G.V. Baikova, PhD¹, E.N. Akhmadeeva, PhD, Prof.¹

¹ Bashkir State Medical University

² Academy of Sciences of Bashkortostan Republic

³ Clinical Hospital 'Russian-Railroads-Medicine', Ufa

Contact person: Leila R. Akhmadeeva, Leila_ufa@mail.ru

Neurological diseases affecting cerebral structures are often accompanied by cognitive and affective disorders that impair patients' quality of life and hinder their rehabilitation. Quantitative assessment of strategic brain regions (the thalamus and amygdala) using neuroimaging data may help predict outcomes.

In this paper, we propose a method for digital morphometry of the thalamus and amygdala based on magnetic resonance imaging (MRI) data. This method, which has not been previously described for patients with cognitive impairment, is simple to perform and accessible to physicians of various specialties. All measurements are performed manually on T1-weighted images: in the axial plane for the thalamus and in the coronal plane for the amygdala. Given the absence of a unified standardized algorithm for MRI morphometry of these structures in Russia, the proposed method may be useful for radiologists, neurologists, and rehabilitation specialists to compare results obtained from different institutions, as well as to predict cognitive and emotional outcomes in cerebral diseases.

Keywords: brain magnetic resonance imaging, digital morphometry, thalamus, amygdala