

ЭФФЕКТИВНАЯ ФАРМАКО

ТЕРАПИЯ

№ **8** **ТОМ 22**
2026

ОНКОЛОГИЯ, ГЕМАТОЛОГИЯ
И РАДИОЛОГИЯ № 1

Возможности
комбинированной
эндокринотерапии
при HER2-low
гормонозависимом
метастатическом раке
молочной железы

6

Успешное удаление
гигантской
местнораспространенной
герминогенной опухоли
у новорожденного

12


Неoadъювантная
химиотерапия при
местнораспространенном
раке ободочной кишки

24



umedp.ru

Свежие выпуски
и архив журнала

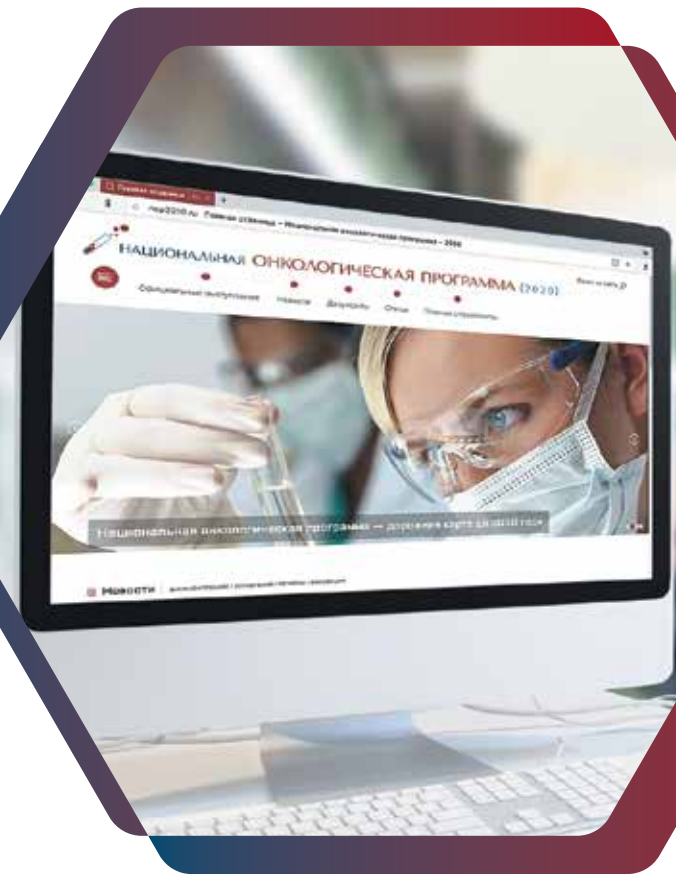



НАЦИОНАЛЬНАЯ ОНКОЛОГИЧЕСКАЯ ПРОГРАММА {2030}

NOP2030.RU

**СОБИРАЕМ
ДЕЛИМСЯ ИНФОРМАЦИЕЙ
АНАЛИЗИРУЕМ**



ИНФОРМАЦИОННО-АНАЛИТИЧЕСКИЙ ПОРТАЛ

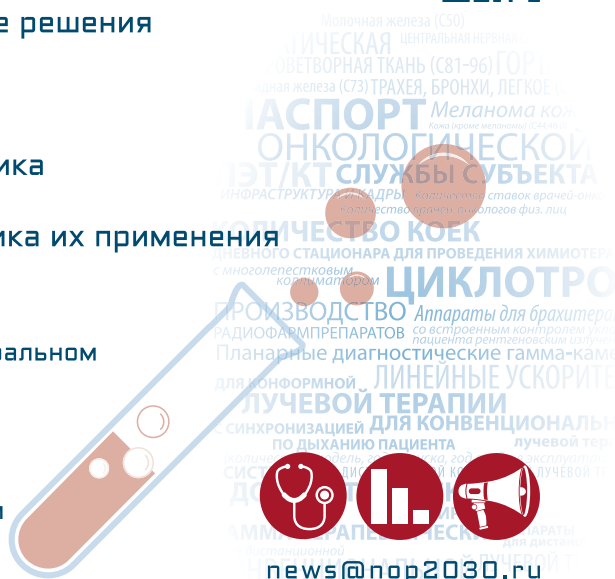

- Мониторинг онкологической программы в масштабе реального времени
- Все регионы
- Лица, принимающие решения
- Актуальные отчеты
- Ключевые события
- Инновации
- Клиническая практика
- Банк документов
- Стандарты и практика их применения
- Цифровизация



Онлайн-освещение онкологической службы на федеральном и региональных уровнях на период 2018–2030 гг. в едином контуре цифровизации здравоохранения:

- руководителям онкологической службы
- организаторам здравоохранения
- врачам - онкологам, радиологам, химиотерапевтам
- компаниям, представляющим препараты и оборудование для онкологии



news@nop2030.ru

Реклама

Эффективная фармакотерапия. 2026.
Том 22. № 8.
Онкология, гематология и радиология

ISSN 2307-3586 (Print)
ISSN 3033-6236 (Online)

© Агентство медицинской информации «Медфорум»
127422, Москва, ул. Тимирязевская, д. 1, стр. 3
Тел.: +7 (495) 234-07-34
www.medforum-agency.ru

Руководитель проекта
«Онкология, гематология и радиология»
А. РОМАНОВА
(a.romanova@medforum-agency.ru)

Редакционная коллегия

Ю.Г. АЛЯЕВ (*главный редактор*),
член-корр. РАН, профессор, д.м.н. (Москва)
И.С. БАЗИН (*ответственный секретарь*), *д.м.н. (Москва)*
Ф.Т. АГЕЕВ, *профессор, д.м.н. (Москва)*
И.Б. БЕЛЯЕВА, *профессор, д.м.н. (Санкт-Петербург)*
Д.С. БОРДИН, *профессор, д.м.н. (Москва)*
Ю.А. ВАСЮК, *профессор, д.м.н. (Москва)*
Н.М. ВОРОБЬЕВА, *д.м.н. (Москва)*
О.В. ВОРОБЬЕВА, *профессор, д.м.н. (Москва)*
М.А. ГОМБЕРГ, *профессор, д.м.н. (Москва)*
В.А. ГОРБУНОВА, *профессор, д.м.н. (Москва)*
А.В. ГОРЕЛОВ, *академик РАН, профессор, д.м.н. (Москва)*
Н.А. ДАЙХЕС, *член-корр. РАН, профессор, д.м.н. (Москва)*
Л.В. ДЕМИДОВ, *профессор, д.м.н. (Москва)*
А.А. ЗАЙЦЕВ, *профессор, д.м.н. (Москва)*
В.В. ЗАХАРОВ, *профессор, д.м.н. (Москва)*
И.Н. ЗАХАРОВА, *профессор, д.м.н. (Москва)*
Д.Е. КАРАТЕЕВ, *профессор, д.м.н. (Москва)*
А.В. КАРАУЛОВ, *академик РАН, профессор, д.м.н. (Москва)*
Ю.А. КАРПОВ, *профессор, д.м.н. (Москва)*
Е.П. КАРПОВА, *профессор, д.м.н. (Москва)*
О.В. КНЯЗЕВ, *д.м.н. (Москва)*
В.В. КОВАЛЬЧУК, *профессор, д.м.н. (Санкт-Петербург)*
И.М. КОРСУНСКАЯ, *профессор, д.м.н. (Москва)*
Г.Г. КРИВОБОРОДОВ, *профессор, д.м.н. (Москва)*
И.В. КУЗНЕЦОВА, *профессор, д.м.н. (Москва)*
О.М. ЛЕСНЯК, *профессор, д.м.н. (Санкт-Петербург)*
И.А. ЛОСКУТОВ, *д.м.н. (Москва)*
Д.Ю. МАЙЧУК, *д.м.н. (Москва)*
А.Б. МАЛАХОВ, *профессор, д.м.н. (Москва)*
С.Ю. МАРЦЕВИЧ, *член-корр. РАЕН, профессор, д.м.н. (Москва)*
О.Н. МИНУШКИН, *профессор, д.м.н. (Москва)*
А.М. МКРТУМЯН, *профессор, д.м.н. (Москва)*
Д.В. НЕБИЕРИДЗЕ, *профессор, д.м.н. (Москва)*
Н.М. НЕНАШЕВА, *профессор, д.м.н. (Москва)*
А.Ю. ОВЧИННИКОВ, *профессор, д.м.н. (Москва)*
О.Ш. ОЙНОТКИНОВА, *профессор, д.м.н. (Москва)*
К.В. ОРЛОВА, *д.м.н. (Москва)*
Н.А. ПЕТУНИНА, *член-корр. РАН, профессор, д.м.н. (Москва)*

Effective Pharmacotherapy. 2026.
Volume 22. Issue 8.
Oncology, Hematology & Radiology

ISSN 2307-3586 (Print)
ISSN 3033-6236 (Online)

© Medforum Medical Information Agency
1/3 Timiryazevskaya Street, Moscow, 127422, Russian Federation
Phone: 7-495-2340734
www.medforum-agency.ru

Advertising Manager
‘Oncology, Hematology & Radiology’
A. ROMANOVA
(a.romanova@medforum-agency.ru)

Editorial Board

Yuriy G. ALYAEV (*Editor-in-Chief*),
Prof., MD, PhD (Moscow)
Igor S. BAZIN (*Executive Editor*), *MD, PhD (Moscow)*
Fail T. AGEEV, *Prof., MD, PhD (Moscow)*
Irina B. BELYAEVA, *Prof., MD, PhD (St. Petersburg)*
Dmitriy S. BORDIN, *Prof., MD, PhD (Moscow)*
Yuriy A. VASYUK, *Prof., MD, PhD (Moscow)*
Natalya M. VOROBIEVA, *MD, PhD (Moscow)*
Olga V. VOROBIEVA, *Prof., MD, PhD (Moscow)*
Mikhail A. GOMBERG, *Prof., MD, PhD (Moscow)*
Vera A. GORBUNOVA, *Prof., MD, PhD (Moscow)*
Aleksandr V. GORELOV, *Prof., MD, PhD (Moscow)*
Nikolay A. DAIKHES, *Prof., MD, PhD (Moscow)*
Lev V. DEMIDOV, *Prof., MD, PhD (Moscow)*
Andrey A. ZAITSEV, *Prof., MD, PhD (Moscow)*
Vladimir V. ZAKHAROV, *Prof., MD, PhD (Moscow)*
Irina N. ZAKHAROVA, *Prof., MD, PhD (Moscow)*
Dmitriy E. KARATEEV, *Prof., MD, PhD (Moscow)*
Aleksandr V. KARAULOV, *Prof., MD, PhD (Moscow)*
Yuriy A. KARPOV, *Prof., MD, PhD (Moscow)*
Elena P. KARPOVA, *Prof., MD, PhD (Moscow)*
Oleg V. KNYAZEV, *MD, PhD (Moscow)*
Vitaliy V. KOVALCHUK, *Prof., MD, PhD (St. Petersburg)*
Irina M. KORSUNSKAYA, *Prof., MD, PhD (Moscow)*
Grigoriy G. KRIVOBORODOV, *Prof., MD, PhD (Moscow)*
Irina V. KUZNETSOVA, *Prof., MD, PhD (Moscow)*
Olga M. LESNYAK, *Prof., MD, PhD (St. Petersburg)*
Igor A. LOSKUTOV, *MD, PhD (Moscow)*
Dmitriy YU. MAICHUK, *MD, PhD (Moscow)*
Aleksandr B. MALAKHOV, *Prof., MD, PhD (Moscow)*
Sergey YU. MARTSEVICH, *Prof., MD, PhD (Moscow)*
Oleg N. MINUSHKIN, *Prof., MD, PhD (Moscow)*
Ashot M. MKRTUMYAN, *Prof., MD, PhD (Moscow)*
David V. NEBIERIDZE, *Prof., MD, PhD (Moscow)*
Natalya M. NENASHEVA, *Prof., MD, PhD (Moscow)*
Andrey YU. OVCHINNIKOV, *Prof., MD, PhD (Moscow)*
Olga SH. OINOTKINOVA, *Prof., MD, PhD (Moscow)*
Kristina V. ORLOVA, *MD, PhD (Moscow)*
Nina A. PETUNINA, *Prof., MD, PhD (Moscow)*

Редакционная коллегия

В.И. ПОПАДЮК, профессор, д.м.н. (Москва)
В.Н. ПРИЛЕПСКАЯ, профессор, д.м.н. (Москва)
О.А. ПУСТОТИНА, профессор, д.м.н. (Москва)
В.И. РУДЕНКО, профессор, д.м.н. (Москва)
С.В. РЯЗАНЦЕВ, профессор, д.м.н. (Санкт-Петербург)
С.В. СААКЯН, профессор, д.м.н. (Москва)
Е.А. САБЕЛЬНИКОВА, профессор, д.м.н. (Москва)
М.С. САВЕНКОВА, профессор, д.м.н. (Москва)
А.И. СИНОПАЛЬНИКОВ, профессор, д.м.н. (Москва)
О.М. СМIRНОВА, профессор, д.м.н. (Москва)
Е.С. СНАРСКАЯ, профессор, д.м.н. (Москва)
Н.А. ТАТАРОВА, профессор, д.м.н. (Санкт-Петербург)
Н.С. ТАТАУРШИКОВА, профессор, д.м.н. (Москва)
В.Ф. УЧАЙКИН, академик РАН, профессор, д.м.н. (Москва)
Е.И. ШМЕЛЕВ, профессор, д.м.н. (Москва)

Редакционный совет

Акушерство и гинекология

В.О. АНДРЕЕВА, И.А. АПОЛИХИНА, В.Е. БАЛАН, К.Р. БАХТИЯРОВ,
В.Ф. БЕЖЕНАРЬ, О.А. ГРОМОВА, Ю.Э. ДОБРОХОТОВА,
С.А. ЛЕВАКОВ, Л.Е. МУРАШКО, Т.А. ОБОСКАЛОВА,
Т.В. ОВСЯННИКОВА, С.И. РОГОВСКАЯ, О.А. САПРЫКИНА,
В.Н. СЕРОВ, Е.В. СИБИРСКАЯ, И.С. СИДОРОВА, Е.В. УВАРОВА

Аллергология и иммунология

Т.У. АРИПОВА, О.И. ЛЕТЯЕВА, Т.П. МАРКОВА,
Н.Б. МИГАЧЕВА, И.В. НЕСТЕРОВА,
И.А. ТУЗАНКИНА, М.С. ШОГЕНОВА

Гастроэнтерология

М.Д. АРДАТСКАЯ, И.Г. БАКУЛИН, С.В. БЕЛЬМЕР, С. БОР,
И.А. БОРИСОВ, Е.И. БРЕХОВ, Е.В. ВИННИЦКАЯ,
Е.А. КОРНИЕНКО, Л.Н. КОСТЮЧЕНКО, Ю.А. КУЧЕРЯВЫЙ,
М. ЛЕЯ, М.А. ЛИВЗАН, И.Д. ЛОРАНСКАЯ,
В.А. МАКСИМОВ, Ф. ДИ МАРИО

Дерматовенерология и дерматокосметология

А.Г. ГАДЖИГОРОВА, В.И. КИСИНА, С.В. КЛЮЧАРОВА,
Н.Г. КОЧЕРГИН, Е.В. ЛИПОВА, С.А. МАСЮКОВА,
А.В. МОЛОЧКОВ, В.А. МОЛОЧКОВ, Ю.Н. ПЕРЛАМУТРОВ,
И.Б. ТРОФИМОВА, А.А. ХАЛДИН, А.Н. ХЛЕБНИКОВА,
А.А. ХРЯНИН, Н.И. ЧЕРНОВА

Кардиология и ангиология

М.М. АБДУРАХМАНОВ, Э.З. ОГЛЫ АЛЕКПЕРОВ,
Б.Г. АЛЕКЯН, Ф.Т. АГЕЕВ, Ю.И. БУЗИАШВИЛИ,
М.Г. БУБНОВА, Ю.А. ВАСЮК, С.В. ВИЛЛЕВАЛЬДЕ,
М.И. ВОЕВОДА, Я.Л. ГАБИНСКИЙ, Э.Н.Э. ГАЛАЛ, М.Г. ГЛЕЗЕР,
Ю.И. ГРИНШТЕЙН, М.В. ЖУРАВЛЕВА, Ж.Д. КОБАЛАВА,
В.С. КОКОВ, И.А. КОМИССАРЕНКО, В.В. КУХАРЧУК,
В.Н. ЛАРИНА, Ю.М. ЛОПАТИН, А.Н. ЛИШЧУК, О.М. МАСЛОВА,
А.М. МКРТУМЯН, Д.Б. НИКИТЮК, Н.Х. ОЛИМОВ,
О.Д. ОСТРОУМОВА, А.Ш. РЕВИШВИЛИ, А.С. РЯЗАНОВ,
Т.З. СЕЙСЕМБЕКОВ, В.В. СКИБИЦКИЙ, Е.В. ШЛЯХТО,
М.Ю. ЩЕРБАКОВА

Неврология и психиатрия

Неврология

Е.С. АКАРАЧКОВА, А.Н. БАРИНОВ, Н.В. ВАХНИНА,
В.Л. ГОЛУБЕВ, О.С. ДАВЫДОВ, А.Б. ДАНИЛОВ, Г.Е. ИВАНОВА,
Н.Е. ИВАНОВА, А.И. ИСАЙКИН, П.Р. КАМЧАТНОВ,
С.В. КОТОВ, О.В. КОТОВА, М.Л. КУКУШКИН, О.С. ЛЕВИН,
А.Б. ЛОКШИНА, А.В. НАУМОВ, А.Б. ОБУХОВА,
М.Г. ПОЛУЭКТОВ, И.С. ПРЕОБРАЗНСКАЯ, А.А. СКОРОМЕЦ,
И.А. СТРОКОВ, Г.Р. ТАБЕЕВА, Н.А. ШАМАЛОВ,
В.А. ШИРОКОВ, В.И. ШМЫРЕВ, Н.Н. ЯХНО

Психиатрия

А.Е. БОБРОВ, Н.Н. ИВАНЕЦ, С.В. ИВАНОВ, Г.И. КОПЕЙКО,
В.Н. КРАСНОВ, С.Н. МОСОЛОВ, Н.Г. НЕЗНАНОВ,
Ю.В. ПОПОВ, А.Б. СМУЛЕВИЧ

Editorial Board

Valentin I. POPADYUK, Prof., MD, PhD (Moscow)
Vera N. PRILEPSKAYA, Prof., MD, PhD (Moscow)
Olga A. PUSTOTINA, Prof., MD, PhD (Moscow)
Vadim I. RUDENKO, Prof., MD, PhD (Moscow)
Sergey V. RYAZANTSEV, Prof., MD, PhD (St. Petersburg)
Svetlana V. SAAKYAN, Prof., MD, PhD (Moscow)
Elena A. SABELNIKOVA, Prof., MD, PhD (Moscow)
Marina S. SAVENKOVA, Prof., MD, PhD (Moscow)
Aleksandr I. SINOPALNIKOV, Prof., MD, PhD (Moscow)
Olga M. SMIRNOVA, Prof., MD, PhD (Moscow)
Elena S. SNARSKAYA, Prof., MD, PhD (Moscow)
Nina A. TATAROVA, Prof., MD, PhD (St. Petersburg)
Natalya S. TATAURSHCHIKOVA, Prof., MD, PhD (Moscow)
Vasilii F. UCHAIKIN, Prof., MD, PhD (Moscow)
Evgeniy I. SHMELEV, Prof., MD, PhD (Moscow)

Editorial Council

Obstetrics and Gynecology

V.O. ANDREEVA, I.A. APOLIKHINA, V.E. BALAN, K.R. BAKHTIYAROV,
V.F. BEZHENAR, O.A. GROMOVA, YU.E. DOBROKHOTOVA,
S.A. LEVAKOV, L.E. MURASHKO, T.A. OBOSKALOVA,
T.V. OVSYANNIKOVA, S.I. ROGOVSKAYA, O.A. SAPRYKINA,
V.N. SEROV, E.V. SIBIRSKAYA, I.S. SIDOROVA, E.V. UVAROVA

Allergology and Immunology

T.U. ARIPOVA, O.I. LETYAEVA, T.P. MARKOVA,
N.B. MIGACHEVA, I.V. NESTEROVA,
I.A. TUZANKINA, M.S. SHOGENOVA

Gastroenterology

M.D. ARDATSKAYA, I.G. BAKULIN, S.V. BELMER, S. BOR,
I.A. BORISOV, E.I. BREKHOV, E.V. VINNITSKAYA,
E.A. KORNIENKO, L.N. KOSTYUCHENKO, YU.A. KUCHERYAVY,
M. LEYA, M.A. LIVZAN, I.D. LORANSKAYA,
V.A. MAKSIMOV, F. Di MARIO

Dermatovenereology and Dermatocosmetology

A.G. GADZHIGOROVA, V.I. KISINA, S.V. KLYUCHAREVA,
N.G. KOCHERGIN, E.V. LIPOVA, S.A. MASYUKOVA,
A.V. MOLOCHKOV, V.A. MOLOCHKOV, YU.N. PERLAMUTROV,
I.B. TROFIMOVA, A.A. KHALDIN, A.N. KHLEBNIKOVA,
A.A. KHRYANIN, N.I. CHERNOVA

Cardiology and Angiology

M.M. ABDURAKHMANOV, E.Z. OGLY ALEKPEROV,
B.G. ALEKYAN, F.T. AGEEV, YU.I. BUZIASHVILI,
M.G. BUBNOVA, YU.A. VASYUK, S.V. VILLEVALDE,
M.I. VOEVODA, YA.L. GABINSKY, E.N.E. GALAL, M.G. GLEZER,
YU.I. GRINSHTEIN, M.V. ZHURAVLEVA, ZH.D. KOBALAVA,
V.S. KOKOV, I.A. KOMISSARENKO, V.V. KUKHARCHUK,
[V.N. LARINA, YU.M. LOPATIN, A.N. LISHCHUK, O.M. MASLOVA,
A.M. MKRTUMYAN, D.B. NIKITYUK, N.KH. OLIMOV,
O.D. OSTROUMOVA, A.SH. REVISHVILI, A.S. RYAZANOV,
T.Z. SEISEMBEKOV, V.V. SKIBITSKY, YE.V. SHLYAKHTO,
M.YU. SHCHERBAKOVA

Neurology and Psychiatry

Neurology

E.S. AKARACHKOVA, A.N. BARINOV, N.V. VAKHNINA,
V.L. GOLUBEV, O.S. DAVYDOV, A.B. DANILOV, G.E. IVANOVA,
N.E. IVANOVA, A.I. ISAIKIN, P.R. KAMCHATNOV,
S.V. KOTOV, O.V. KOTOVA, M.L. KUKUSHKIN, O.S. LEVIN,
A.B. LOKSHINA, A.V. NAUMOV, A.B. OBUKHOVA,
M.G. POLUEKTOV, I.S. PREOBRAZHENSKAYA, A.A. SKOROMETS,
I.A. STROKOV, G.R. TABEeva, N.A. SHAMALOV,
V.A. SHIROKOV, V.I. SHMYREV, N.N. YAKHNO

Psychiatry

A.E. BOBROV, N.N. IVANETS, S.V. IVANOV, G.I. KOPEIKO,
V.N. KRASNOV, S.N. MOSOLOV, N.G. NEZANNOV,
YU.V. POPOV, A.B. SMULEVICH

Онкология, гематология и радиология

Б.Я. АЛЕКСЕЕВ, Е.В. АРТАМОНОВА, М.Б. БЫЧКОВ,
С.Л. ГУТОРОВ, И.Л. ДАВЫДКИН, А.А. МЕЩЕРЯКОВ,
И.Г. РУСАКОВ, В.Ф. СЕМИГЛАЗОВ, А.Г. ТУРКИНА

Офтальмология

Д.Г. АРСЮТОВ, Т.Г. КАМЕНСКИХ, М.А. КОВАЛЕВСКАЯ,
Н.И. КУРЫШЕВА, А.В. МАЛЫШЕВ, А.В. МЯГКОВ,
М.А. ФРОЛОВ, А.Ж. ФУРСОВА

Педиатрия

И.В. БЕРЕЖНАЯ, Н.А. ГЕППЕ, Ю.А. ДМИТРИЕВА,
О.В. ЗАЙЦЕВА, В.А. РЕВЯКИНА, Д.А. ТУЛУПОВ

Пульмонология и оториноларингология

А.А. ВИЗЕЛЬ, В.И. ЕГОРОВ, С.А. КАРПИЩЕНКО,
Н.А. МИРОШНИЧЕНКО, О.В. ФЕСЕНКО

Ревматология, травматология и ортопедия

Л.И. АЛЕКСЕЕВА, Л.П. АНАНЬЕВА, Р.М. БАЛАБАНОВА,
Б.С. БЕЛОВ, В.И. ВАСИЛЬЕВ, Л.Н. ДЕНИСОВ, И.С. ДЫДЫКИНА,
Н.В. ЗАГОРОДНИЙ, И.А. ЗБОРОВСКАЯ, Е.Г. ЗОТКИН,
А.Е. КАРАТЕЕВ, Н.В. ТОРОПЦОВА, Н.В. ЧИЧАСОВА,
Н.В. ЯРЫГИН

Урология и нефрология

А.Б. БАТЬКО, А.З. ВИНАРОВ, С.И. ГАМИДОВ, О.Н. КОТЕНКО,
К.Л. ЛОКШИН, А.Г. МАРТОВ, А.Ю. ПОПОВА, И.А. ТЮЗИКОВ,
Е.М. ШИЛОВ

Эндокринология

М.Б. АНЦИФЕРОВ, И.А. БОНДАРЬ, Г.Р. ГАЛСТЯН, С.В. ДОГАДИН,
В.С. ЗАДИОНЧЕНКО, Е.Л. НАСОНОВ, А.А. НЕЛАЕВА,
В.А. ПЕТЕРКОВА, В.А. ТЕРЕЩЕНКО, Ю.Ш. ХАЛИМОВ,
М.В. ШЕСТАКОВА

Эпидемиология и инфекции

Н.Н. БРИКО, Г.Х. ВИКУЛОВ, Л.Н. МАЗАНКОВА, Е.В. МЕЛЕХИНА,
А.А. НОВОКШОНОВ, Н.В. СКРИПЧЕНКО,
А.В. СУНДУКОВ, Д.В. УСЕНКО

Редакция

Шеф-редактор Т. ЧЕМЕРИС

Выпускающие редакторы

Н. РАМОС, Е. СЕРГЕЕВА, Н. ФРОЛОВА, С. ЧЕЧИЛОВА

Журналисты А. ГОРЧАКОВА, С. ЕВСТАФЬЕВА

Корректоры К. БОРОДИНА, О. ГЛАЗКОВА, Е. МОРОЗОВА

Дизайнеры Т. АФОНЬКИН, А. ВИТАЛЬЕВА, Н. НИКАШИН

Oncology, Hematology and Radiology

B.YA. ALEKSEEV, E.V. ARTAMONOVA, M.B. BYCHKOV,
S.L. GUTOROV, I.L. DAVYDKIN, A.A. MESHCHERYAKOV,
I.G. RUSAKOV, V.F. SEMIGLAZOV, A.G. TURKINA

Ophtalmology

D.G. ARSYUTOV, T.G. KAMENSKIKH, M.A. KOVALEVSKAYA,
N.I. KURYSHEVA, A.V. MALYSHEV, A.V. MYAGKOV,
M.A. FROLOV, A.ZH. FURSOVA

Pediatrics

I.V. BEREZHNYAYA, N.A. GEPPE, YU.A. DMITRIEVA,
O.V. ZAITSEVA, V.A. REVYAKINA, D.A. TULUPOV

Pulmonology and Otorhinolaryngology

A.A. VIZEL, V.I. EGOROV, S.A. KARPISHCHENKO,
N.A. MIROSHNICHENKO, O.V. FESENKO

Rheumatology, Traumatology and Orthopaedics

L.I. ALEKSEEVA, L.P. ANANEVA, R.M. BALABANOVA,
B.S. BELOV, V.I. VASILEV, L.N. DENISOV, I.S. DYDYKINA,
N.V. ZAGORODNIY, I.A. ZBOROVSKAYA, E.G. ZOTKIN,
A.E. KARATEEV, N.V. TOROPTSOVA, N.V. CHICHASOVA,
N.V. YARYGIN

Urology and Nephrology

A.B. BATKO, A.Z. VINAROV, S.I. GAMIDOV, O.N. KOTENKO,
K.L. LOKSHIN, A.G. MARTOV, A.YU. POPOVA, I.A. TYUZIKOV,
E.M. SHILOV

Endocrinology

M.B. ANTSIFEROV, I.A. BONDAR, G.R. GALSTYAN, S.V. DOGADIN,
V.S. ZADIONCHENKO, E.L. NASONOV, A.A. NELAEVA,
V.A. PETERKOVA, V.A. TERESHCHENKO, YU.SH. KHALIMOV,
M.V. SHESTAKOVA

Epidemiology and Infections

N.N. BRIKO, G.KH. VIKULOV, L.N. MAZANKOVA, E.V. MELEKHINA,
A.A. NOVOKSHONOV, N.V. SKRIPCHENKO,
A.V. SUNDUKOV, D.V. USENKO

Editorial Staff

Editor-in-Chief T. CHEMERIS

Commissioning Editors

N. RAMOS, E. SERGEEVA, N. FROLOVA, S. CHECHILOVA

Journalists A. GORCHAKOVA, S. EVSTAFEVA

Correctors K. BORODINA, O. GLAZKOVA, E. MOROZOVA

Art Designers T. AFONKIN, A. VITALEVA, N. NIKASHIN

Тираж 15 500 экз. Выходит 7 раз в год.
Свидетельство о регистрации СМИ ПИ № ФС77-23066 от 27.09.2005.
Бесплатная подписка на электронную версию журнала
на сайте www.umedp.ru.

Редакция не несет ответственности за содержание рекламных материалов. Любое воспроизведение материалов и их фрагментов возможно только с письменного разрешения редакции журнала. Мнение редакции может не совпадать с мнением авторов. Авторы, присылающие статьи для публикации, должны быть ознакомлены с инструкциями для авторов и публичным авторским договором. Информация размещена на сайте www.umedp.ru. Журнал «Эффективная фармакотерапия» включен в перечень рецензируемых научных изданий ВАК и индексируется в системе РИНЦ.

Print run of 15 500 copies. Published 7 times a year.
Registration certificate of mass media ПИ № ФС77-23066 of 27.09.2005.
Free subscription to the journal electronic version
on the website www.umedp.ru.
The Editorials is not responsible for the content of advertising materials.
Any reproduction of materials and their fragments is possible only
with the written permission of the journal. The Editorials' opinion
may not coincide with the opinion of the authors.
Authors submitted articles for the publication should be acquainted
with the instructions for authors and the public copyright agreement.
The information is available on the website www.umedp.ru.
'Effective Pharmacotherapy' Journal is included in the list of reviewed
scientific publications of VAK and is indexed in the RSCI system.

Содержание

Клиническая практика

Р.А. ЗУКОВ, Н.А. СТЕПАНОВ, Э.В. СЕМЕНОВ,
В.А. КОМИССАРОВА, И.П. САФОНЦЕВ
Возможности комбинированной эндокринотерапии
при HER2-low гормонозависимом метастатическом раке
молочной железы: клинический случай 6

Т.А. ШАРОВЕВ, А.И. КРАПИВКИН, У.Г. АДУЕВА,
М.А. РОХОВЕВ, К.С. РЫБАКОВА, Д.С. ЯКУНИН
Успешное удаление гигантской местнораспространенной
герминогенной опухоли крестцово-копчиковой области
у новорожденного 12

Клинические исследования

Р.В. ОРЛОВА, М.И. ГЛУЗМАН, И.В. АВРАМЕНКО,
А.А. ВАХИТОВА, Э.Э. ТОПУЗОВ
Роль повторного применения ингибиторов CDK4/6
у пациентов с HR+/HER2- метастатическим
раком молочной железы: ретроспективное
когортное исследование 18

Ю.Б. КАРАГОДИНА, М.С. РУБАН,
Л.Н. ЛЮБЧЕНКО, А.А. ФЕДЕНКО
Неoadъювантная химиотерапия при местнораспространенном
раке ободочной кишки: предварительные результаты
эффективности и переносимости 24

Е.В. ТИХОНОВА, С.Н. БЕРДНИКОВ,
А.М. СЕРГЕЕВА, И.В. САМОЙЛЕНКО
Сравнение диагностической эффективности полной
логистической модели и биопсии сторожевого
лимфатического узла у больных меланомой кожи 30

Медицинский форум

Проблемы внедрения новейших методик лечения рака
и пути развития паллиативной помощи 34

Contents

Clinical Practice

R.A. ZUKOV, N.A. STEPANOV, E.V. SEMENOV,
V.A. KOMISSAROVA, I.P. SAFONTSEV
Potential of Combination Endocrine Therapy
for HER2-low Hormone-Dependent Metastatic Breast Cancer:
a Clinical Case

T.A. SHAROEV, A.I. KRAPIVKIN, U.G. ADUEVA,
M.A. ROKHOEV, K.S. RYBAKOVA, D.S. YAKUNIN
Successful Removal of a Giant Locally Advanced
Germ Cell Tumor of the Sacrococcyal Region
in a Newborn

Clinical Research

R.V. ORLOVA, M.I. GLUZMAN, I.V. AVRAMENKO,
A.A. VAKHITOVA, E.E. TOPUZOV
The Role of CDK4/6 Inhibitor Rechallenge
in Patients with HR+/HER2-
Metastatic Breast Cancer: A Retrospective
Cohort Study

YU.B. KARAGODINA, M.S. RUBAN,
L.N. LYUBCHENKO, A.A. FEDENKO
Neoadjuvant Chemotherapy in Patients with Locally
Advanced Colon Cancer: Preliminary Results
of Efficacy and Tolerability

E.V. TIKHONOVA, S.N. BERDNIKOV,
A.M. SERGEEVA, I.V. SAMOYLENKO
Comparison of the Diagnostic Effectiveness of a Complete
Logistic Model and Sentinel Lymph Node Biopsy in Patients
with Skin Melanoma

Medical Forum

Problems of Introducing the Latest Cancer Treatment Techniques
and Ways to Develop Palliative Care

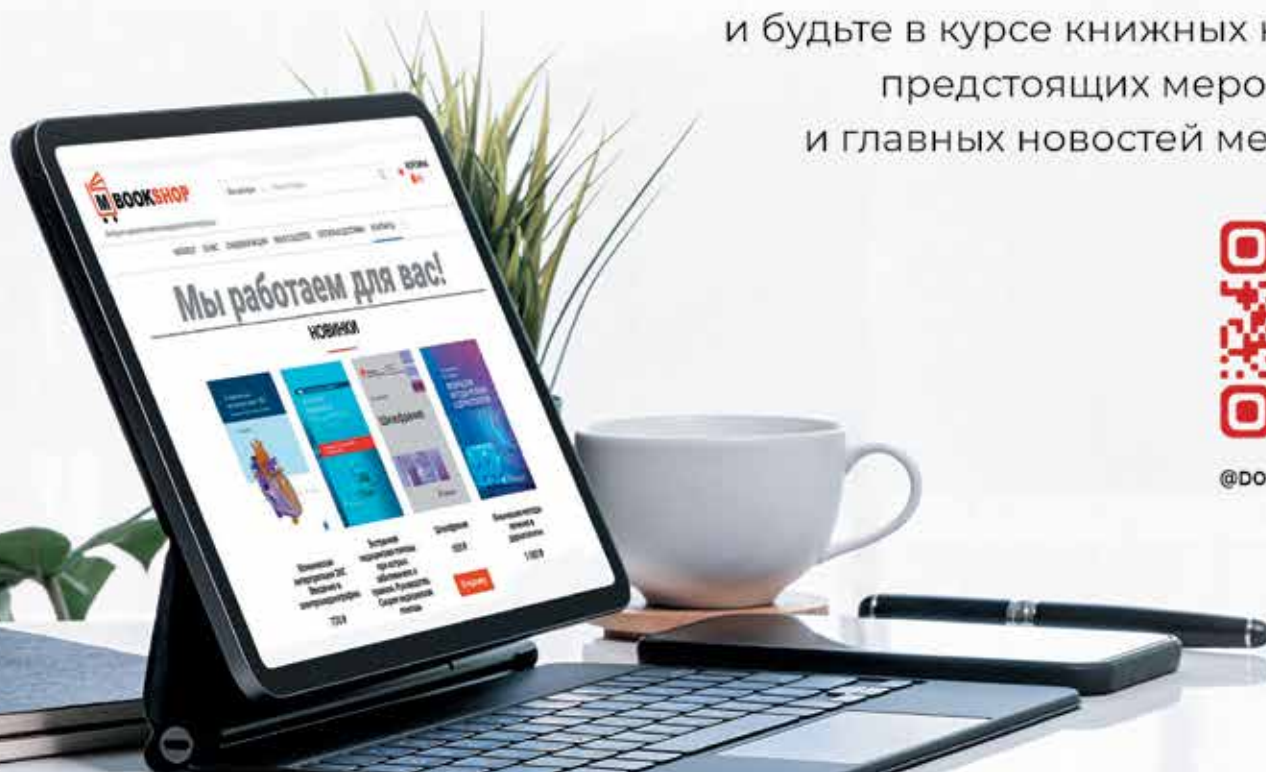


Весь ассортимент
профессиональной литературы
для врачей



ПОДПИСЫВАЙТЕСЬ НА НАШ ТЕЛЕГРАММ-КАНАЛ

и будьте в курсе книжных новинок,
предстоящих мероприятий
и главных новостей медицины!



@DOCTOR_NAVIGATOR



¹ Красноярский государственный медицинский университет им. В.Ф. Войно-Ясенецкого

² Красноярский краевой клинический онкологический диспансер им. А.И. Крыжановского

Возможности комбинированной эндокринотерапии при HER2-low гормонозависимом метастатическом раке молочной железы: клинический случай

Р.А. Зуков, д.м.н.^{1,2}, Н.А. Степанов², Э.В. Семенов, к.м.н.^{1,2},
В.А. Комиссарова^{1,2}, И.П. Сафонцев, к.м.н.^{1,2}

Адрес для переписки: Иван Петрович Сафонцев, sip@onkolog24.ru

Для цитирования: Зуков Р.А., Степанов Н.А., Семенов Э.В. и др. Возможности комбинированной эндокринотерапии при HER2-low гормонозависимом метастатическом раке молочной железы: клинический случай. Эффективная фармакотерапия. 2026; 22 (8): 6–11.

DOI 10.33978/2307-3586-2026-22-8-6-11

Рак молочной железы (РМЖ) остается одной из ключевых проблем современной онкологии; гормон-положительный, HER2-отрицательный тип рака составляет большинство случаев. Отдельный клинический интерес вызывает категория HER2-low (ИГХ 1+ или 2+ без FISH-амплификации), открывающая новые возможности таргетной терапии. В данном клиническом случае при лечении 66-летней пациентки с люминальным А-подтипом метастатического рака молочной железы (мРМЖ) (ER/PR 8/8, Ki-67 10%, HER2 2+) продемонстрирована эффективность интегрированного подхода, сочетавшего последовательный локальный контроль и системную терапию. С февраля 2021 г. пациентка получает рибоциклиб 600 мг/сут (21/28) + анастрозол 1 мг/сут и деносуаб 120 мг п/к каждые четыре недели. На этом фоне достигнута устойчивая клинко-рентгенологическая стабилизация, сохраняющаяся > 4 лет при высоком качестве жизни. Лечение характеризовалось благоприятным профилем безопасности: отмечена лишь транзиторная нейтропения 1-й степени без коррекции доз. Случай подтверждает, что комбинация CDK4/6-ингибитора с эндокринотерапией, дополненная своевременными локальными вмешательствами, способна обеспечить многолетний контроль HR+/HER2-low мРМЖ и положительно влияет на онкоэпидемиологические показатели. Ключевыми факторами успеха стали люминальный А-фенотип, длительная эндокринная чувствительность опухоли и раннее включение таргетной терапии в лечебную стратегию.

Ключевые слова: рак молочной железы, HER2-low, CDK4/6-ингибиторы, рибоциклиб, анастрозол, деносуаб

Рак молочной железы (РМЖ) является наиболее распространенным видом злокачественных новообразований среди женского населения. Согласно данным Международного агентства по изучению рака, в 2022 г. было зафиксировано около 2,3 миллиона новых случаев заболевания, что соответствует примерно 23,8% от общего числа онкозаболеваний, выявленных в тот период [1] (рис. 1). Эпидемиологические показатели по раку молочной железы в России аналогичны общемировым тенденциям. Так, в 2024 г. этот вид онкологического заболевания являлся наиболее распространенным среди женщин, составляя порядка 22,5% от всех впервые диагностированных случаев злокачественных опухолей.

В 2023 г. на территории Сибирского федерального округа (СФО) было выявлено 8897 случаев рака молочной железы, что составляет 11,7% от общего количества аналогичных диагнозов, установленных в России за указанный период (всего 76 006 случаев). Среди федеральных округов наиболее высокие показатели отмечены в Центральном округе – 22 992 случая (30,3%) и Приволжском федеральном округе – 14 839 случаев (19,5%) [2].

В Красноярском крае в 2024 г. злокачественные новообразования молочной железы лидируют среди всех видов онкологических заболеваний, составляя 11,9% от общего числа выявленных случаев рака – 1914 случаев из 16 079 первично зарегистрированных диагнозов (рис. 2).



С 2020 по 2024 г. в Красноярском крае было зарегистрировано всего 8118 новых случаев рака молочной железы. За этот период отмечается значительное повышение количества впервые диагностированных случаев на 44,1%, увеличившись с 1328 случаев в 2020 г. до 1914 случаев в 2024 г. Результаты представлены на рис. 3. В Сибирском федеральном округе (СФО) за аналогичный период было зарегистрировано 41 049 случаев РМЖ, прирост числа впервые выявленных случаев составил 16,4%. В Российской Федерации показатель вырос до 18,2% – с 64 308 в 2020 г. до 76 006 в 2024 г. За пятилетний период было зарегистрировано 345 348 новых случаев РМЖ.

В течение периода с 2020 по 2024 г. в Красноярском крае отмечалось увеличение доли диагностики РМЖ на ранних стадиях (I–II) на 2,7%, достигнув уровня 78,1% в 2024 г. против 76,0% в 2020 г. Одновременно произошло снижение частоты обнаружения заболевания на поздних (III–IV) стадиях на 8,8%. Аналогичная позитивная тенденция наблюдалась и в Сибирском федеральном округе, где выявление РМЖ на ранних стадиях выросло на 8,0% (до 77,2% в 2024 г.) и уменьшилось число запущенных (поскольку РМЖ видима локализация) случаев на 18,9%. На общероссийском уровне прирост составил 6,1%, при этом число выявленных пациентов с поздними стадиями сократилось на 16,4% (рис. 4).

На протяжении исследуемого периода отмечаются высокий процент случаев злокачественных новообразований (ЗНО) молочной железы, выявленных активно, и положительная динамика данного показателя. Красноярский край намного опережает Сибирский федеральный округ и Российскую Федерацию по данному параметру (рис. 5). Это может быть связано с региональными особенностями в части диагностики РМЖ: с открытием на базе онкологического диспансера референс-центра по пересмотру маммографических снимков с категорией BI-RADS 3 и 4 при первом прочтении снимка врачом-рентгенологом первичного звена, а также с внедрением в 2024 г. в клиническую практику программы искусственного интеллекта, которая используется в качестве системы поддержки принятия врачебных решений.

На сегодняшний день основные достижения в лечении РМЖ связаны с противоопухолевой лекарственной терапией, в частности с применением ингибиторов CDK4/6.

Например, метастатический гормон-положительный HER2-отрицательный РМЖ остается наиболее распространенным подтипом РМЖ, но в последние годы в его лечении произошел качественный прорыв благодаря введению ингибиторов CDK4/6 [2–4]. Циклин-зависимые киназы 4/6 (CDK4/6) стали ключевой мишенью в терапии опухолей с высокой экспрессией рецепторов эстрогена и прогестерона: в рандомизированных исследованиях ингибиторы CDK4/6 (палбоциклиб, рибоциклиб, абемациклиб) в комбинации с эндокринной терапией существенно увеличивали выживаемость без прогрессирования (ВБП) по сравнению с монотерапией гормонами [5, 6].

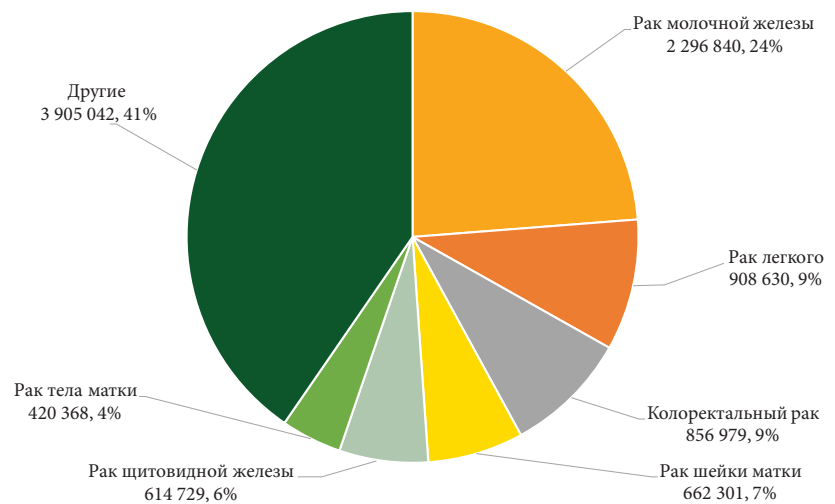


Рис. 1. Впервые выявленные случаи злокачественных новообразований среди женщин в мире в 2022 г.

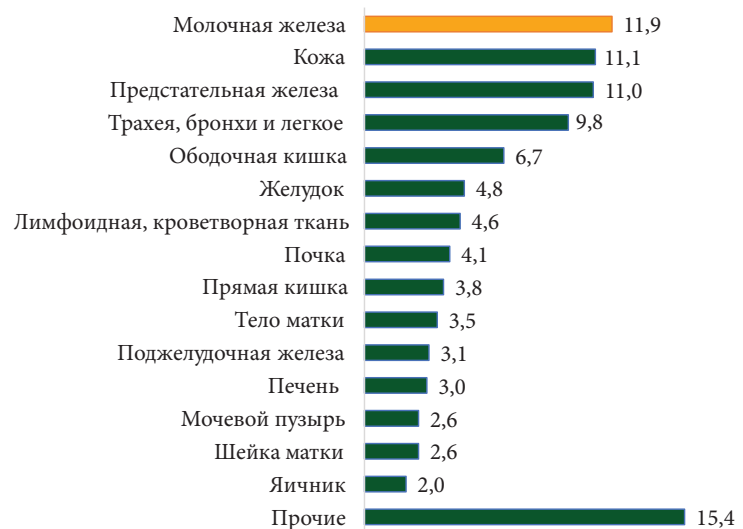

Рис. 2. Общая структура онкологической заболеваемости в Красноярском крае в 2024 г., %

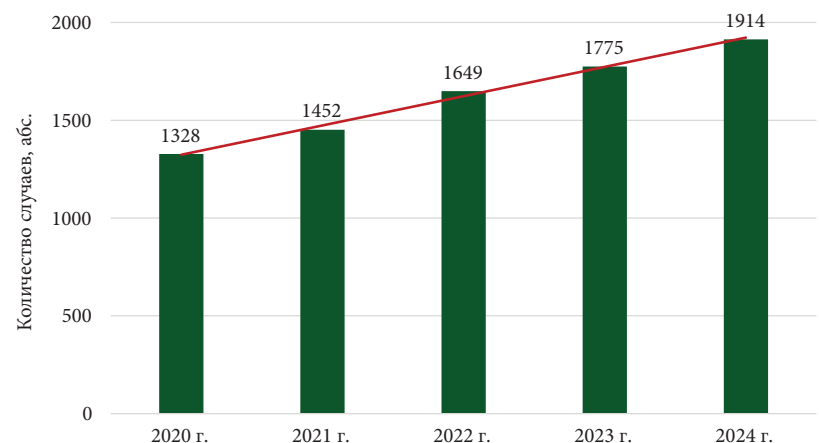
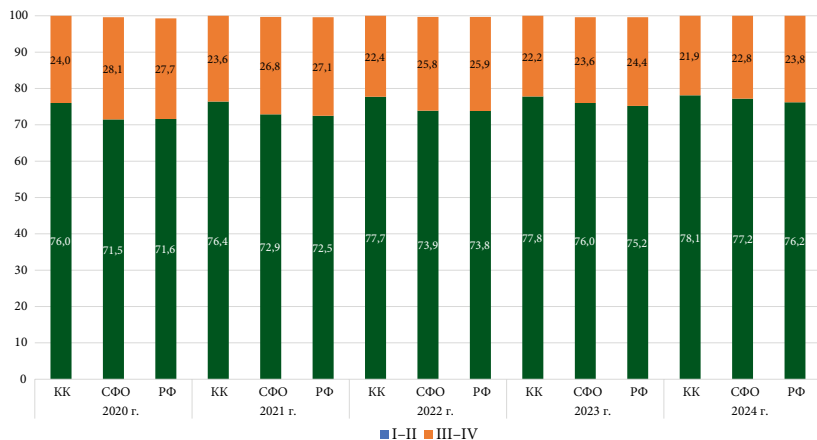
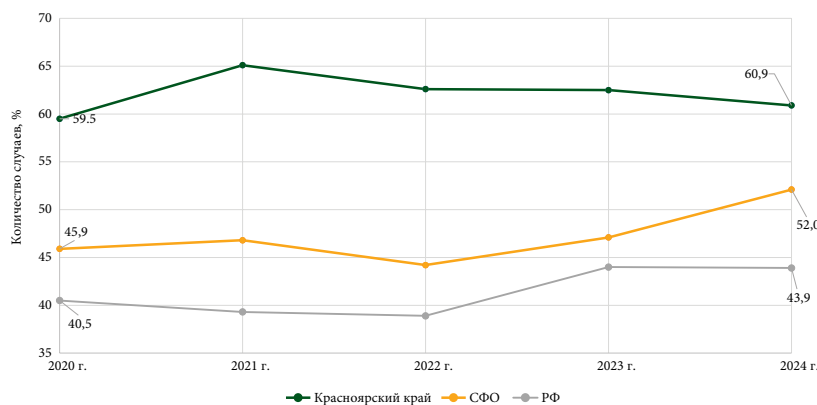


Рис. 3. Динамика впервые выявленных случаев рака молочной железы в Красноярском крае в 2020–2024 гг.



Примечание. КК – Красноярский край; СФО – Сибирский федеральный округ; РФ – Российская Федерация.

Рис. 4. Динамика выявления рака молочной железы по распространенности опухолевого процесса за период 2020–2024 гг., %



Примечание. СФО – Сибирский федеральный округ; РФ – Российская Федерация.

Рис. 5. Динамика доли активного выявления рака молочной железы за период 2020–2024 гг., %

Современная стратегия лечения гормон-положительного/HER2- метастатического рака молочной железы (мРМЖ) сместилась от последовательной моноэндокринотерапии к раннему двойному блокированию: уже в первой линии оправдано добавление ингибитора CDK4/6 к эндокринному препарату, что в крупных рандомизированных исследованиях привело практически к двукратному увеличению медианы ВВП. При этом статистически значимый прирост общей выживаемости (ОВ) был продемонстрирован в исследованиях с рибоциклибом (в частности, MONALEESA-2), тогда как в исследовании PALOMA-2 улучшение касалось исключительно показателей ВВП без достоверного влияния на ОВ [7, 8].

Конкретный эндокринный партнер (ингибитор ароматазы или фулвестрант) выбирается с учетом предыдущей антиэстрогенной экспозиции, а у пременопаузальных пациенток обязательна овариальная супрессия для выравнивания гормонального фона. Такой «биологически усиленный» подход позволяет на годы отсрочить цитостатическую химиотерапию при приемлемой токсичности. Фактически лишь клинически выраженный

висцеральный криз остается показанием к первичному применению химиопрепаратов [9–11].

Понятие «HER2-low» используется для описания опухолей, демонстрирующих иммуногистохимическую экспрессию HER2 на уровне 1+ или 2+ при отсутствии амплификации HER2 по FISH. Клинический интерес к этой категории резко возрос после публикации исследования DESTINY-Breast 04, где антитело – лекарственный конъюгат трастузумаб дерукстекал (Т-DXd) показал значимое улучшение безрецидивной и общей выживаемости именно у пациенток с HER2-low мРМЖ [12]. Поскольку Т-DXd пока недоступен в широкой российской практике, терапевтическая тактика для HER2-low остается аналогичной алгоритму гормон-положительного/HER2-негативного мРМЖ и базируется на сочетании эндокринотерапии с ингибитором CDK4/6. В многоцентровом ретроспективном исследовании М. Guliyev и соавт. (2024), включившем пациенток с гормон-позитивным HER2-негативным мРМЖ, 67% из которых получали рибоциклиб в составе комбинированной терапии, не выявлено статистически значимых различий по ВВП и ОВ между группами HER2-low и HER2-отрицательных пациенток (0 баллов по ИГХ). Медиана ВВП составила 25,2 месяца в подгруппе HER2-low и 22,6 месяца – в подгруппе без экспрессии HER2 ($p = 0,972$); медиана ОВ – 37,5 месяца в HER2-отрицательной группе и не была достигнута в группе HER2-low ($p = 0,707$). Эти данные подтверждают, что наличие HER2-low статуса не снижает эффективность терапии рибоциклибом в сочетании с эндокринотерапией [13]. Таким образом, при отсутствии доступа к Т-DXd комбинация CDK4/6-ингибитора и эндокринотерапии остается наиболее рациональной стратегией для контроля заболевания у больных HER2-low мРМЖ.

При прогрессировании онкопроцесса после стандартных линий эндокринотерапии возможность пролонгировать контроль над гормон-положительным/HER2-low процессом часто возвращается за счет включения ингибитора CDK4/6. Ниже приводится клинический пример, подтверждающий эффективность такого подхода во второй линии системного лечения.

Клинический случай

Пациентка К., 66 лет, в 2013 г. обратилась к терапевту общей лечебной сети по месту жительства с жалобами на наличие объемного образования правой молочной железы. После осмотра направлена в Красноярский краевой клинический онкологический диспансер им. А.И. Крыжановского с подозрением на злокачественное новообразование молочной железы. Онкологом диспансера верифицирован диагноз: рак правой молочной железы IIIВ стадии (T4N0M0), по данным гистологического исследования – инфильтрирующая карцинома. Методом иммуногистохимии верифицирован люминальный А-подтип: ER 8/8, PR 8/8, Ki-67 10%, HER2 2+ FISH – негативный. В анамнезе: артериальная гипертензия III стадии высокого риска (4), хроническая сердечная недостаточность I стадии, II ФК по NYHA, ожирение I стадии (индекс массы тела 32,0).



В качестве первичного этапа системного лечения пациентке была проведена неoadъювантная химиотерапия (ХТ): три цикла схемы АС (доксорубин 60 мг/м² + циклофосфан 600 мг/м² в 1-й день, интервал 21 сутки). На фоне терапии отмечалось уменьшение клинического размера опухоли на 35%, что позволило перейти к радикальному хирургическому вмешательству.

В ноябре 2013 г. выполнена радикальная мастэктомия по Маддену с аксиллярной лимфаденэктомией (уровни I–II). По результатам гистологического исследования удаленной опухоли подтвержден инфильтрирующий протоковый рак; метастатического поражения в 12 исследованных лимфатических узлах не выявлено (урТ3N0). С учетом исходного поражения кожи (T4b) и высокого риска локорегионарного рецидива пациентка получила адъювантную дистанционную лучевую терапию на область грудной стенки и надключичного региона: суммарная очаговая доза 50 Гр (2 Гр × 25 фракций) с одновременным электронным бустом на зону рубца.

После завершения лучевого этапа для достижения полной кумулятивной дозы антрациклина проведены еще три адъювантных цикла АС в стандартном дозовом режиме (доксорубин 60 мг/м², циклофосфан 600 мг/м² в 1-й день, интервал 21 сутки). Токсичность ограничивалась обратимой нейтропенией 2-й степени, кардиотоксических явлений не зафиксировано (фракция выброса левого желудочка до и после ХТ > 55%). Таким образом, пациентка завершила полный курс комбинированного лечения, включающий неoadъювантный, хирургический, лучевой и адъювантный системный компоненты, соответствовавший актуальным протоколам периода 2013 г. В декабре 2013 г. пациентка отметила появление тянущих болей в грудно-поясничном отделе позвоночника, достигавших 4 баллов по визуально-аналоговой шкале (ВАШ). При магнитно-резонансной томографии (МРТ) позвоночника выявлен одиночный очаг диаметром 14 мм в теле Th10, характеризующийся гипоинтенсивным сигналом на T1-ВИ, гиперинтенсивным на STIR и умеренным контрастным усилением – картина, типичная для остеолитического метастаза. Неврологических нарушений и признаков вертебральной нестабильности не зафиксировано. Таким образом, обнаруженный очаг был расценен как первое проявление генерализации заболевания – изолированное костное метастатическое поражение.

На заседании мультидисциплинарного консилиума принято решение об ограниченной дистанционной лучевой терапии (30 Гр, 3 Гр × 10 фракций) на уровень Th9–Th11 с целью купирования болевого синдрома и профилактики патологического перелома. Одновременно инициирована системная гормональная терапия — тамоксифен 20 мг ежедневно в качестве первой линии эндокринного воздействия при опухоли с максимальной экспрессией ER/PR (8/8; 8/8), низким пролиферативным индексом (Ki-67 10 %) и отсутствием висцерального криза.

Лучевая терапия перенесена удовлетворительно: к четвертой неделе интенсивность боли снизилась до 1 балла,

потребность в анальгетиках исчезла. Контрольная МРТ через шесть месяцев продемонстрировала частичную склерозирующую реконфигурацию очага без признаков прогрессии; новых метастатических очагов не выявлено. Показатели костного метаболизма (щелочная фосфатаза, кальций) оставались в пределах референсных значений, поэтому остеомодифицирующая терапия не потребовалась. Таким образом, сочетание локального облучения с продолжающейся антиэстрогенной терапией обеспечило клиническую и радиологическую стабилизацию заболевания после первого метастатического проявления.

До сентября 2018 г. контрольные МРТ и компьютерная томография (КТ) признаков прогрессирования не выявляли. При появлении болей в правой половине грудной клетки пациентке выполнена скintiграфия скелета (05.09.2018), выявившая изолированный очаг гиперфиксации (≈ 4–5 см) в заднем сегменте XII ребра справа; в ранее облученном Th10 патологической метаболической активности не отмечено. КТ грудной клетки подтвердила остеолитическое поражение ребра и выявила умеренный метастатический плевральный выпот справа.

С 28 сентября по 16 октября 2018 г. проведена локальная дистанционная лучевая терапия на область XII ребра (30 Гр, 3 Гр × 10 фракций). Тамоксифен отменен; с учетом безрецидивного периода свыше пяти лет после тамоксифена, отражающего сохраненную эндокринную чувствительность опухоли, начата терапия анастрозолом по 1 мг внутрь ежедневно; одновременно для профилактики костно-скелетных осложнений костных метастазов назначена золедроновая кислота 4 мг внутривенно один раз в 12 недель (проведено 9 инфузий). Контрольная КТ от 07.12.2018 показала отсутствие жидкости в плевральной полости и стабильные размеры метастаза XII ребра; плевральные узелки без значимого роста. Клинические отмечены снижение болевого синдрома и удовлетворительная переносимость терапии, что расценено как стабилизация заболевания на фоне анастрозола.

В феврале 2021 г. зафиксировано очередное прогрессирование: по данным КТ выявлено увеличение лимфатических узлов в правой и левой надключичных областях – регионарный метастатический рецидив – при сохранении интактных паренхиматозных органов. Отсутствие висцерального криза позволило сохранить эндокринную направленность лечения и усилить его ингибитором CDK 4/6. С марта 2021 г. начата комбинированная терапия: рибоциклиб 600 мг/сут (в 1–21-й дни каждого 28-дневного курса) в сочетании с анастрозолом 1 мг/сут непрерывно; в качестве остеомодифицирующего средства выбран деносуаб 120 мг п/к каждые четыре недели.

Уже к маю 2021 г. отмечена клинико-рентгенологическая стабилизация: размеры надключичных узлов не увеличивались, плевральный выпот регрессировал, болевого синдрома полностью контролировался, показатели костного метаболизма нормализовались. В течение последующих четырех лет (по июль 2025 г.) сохранялась устойчивая стабилизация процесса без признаков прогрессирования.



С момента назначения комбинированной схемы – рибоциклиб 600 мг (в 1–21-й дни 28-дневного курса), анастрозол 1 мг ежедневно и деносумаб 120 мг подкожно каждые четыре недели – лечение переносилось благоприятно: фиксировалась лишь кратковременная нейтропения 1-й степени, не требовавшая редукции доз или задержек циклов; удлинения интервала QTc и иных клинически значимых токсичностей не отмечено. К марту 2026 г.: пациентка сохраняет статус ECOG 1, обусловленный сопутствующей патологией и полностью обслуживает себя в быту. Контрольная визуализация подтверждает отсутствие новых очагов и стабильные размеры ранее увеличенных надключичных лимфоузлов. Таким образом, достигнут многолетний контроль заболевания при приемлемом профиле токсичности и сохраненном качестве жизни.

Обсуждение

В представленном наблюдении удалось добиться более чем четырехлетней клинико-рентгенологической стабилизации метастатического процесса на фоне сочетания рибоциклиба и анастрозола – результат, существенно превосходящий медиану безрецидивного периода для эндокринотерапии в монорежиме. Сводный анализ объединенных наблюдательных когорт показал, что в реальной практике медиана ВВП при использовании рибоциклиба с ингибитором ароматазы достигает 27,1 мес. [4]. Таким образом, наш случай демонстрирует эффект, почти вдвое превышающий усредненные показатели. Успех терапии во многом объясняется клиническими и молекулярными особенностями опухоли.

Почти пятилетняя стабилизация на фоне тамоксифена до костно-плеврального прогрессирования указывала на сохраненную эндокринную чувствительность опухоли. Это подчеркивает анализ M. Lambertini и соавт.: именно при таком «позднем» рецидиве добавление CDK4/6-ингибитора к гормонотерапии обеспечивает наибольший прирост выживаемости [14]. Дополнительную основу для длительного ответа давал люминальный A-фенотип (ER/PR 8/8, Ki-67 10 %), традиционно связанный с наиболее продолжительным контролем при таргетно-эндокринных схемах [8]. При этом статус HER2-low не уменьшил клиническую пользу: в многоцентровом исследовании O. Caliskan и соавт. медиана ВВП при терапии CDK4/6-ингибитором была сопоставима у подгрупп HER2-low и HER2-негативных пациенток (19,3 и 18,1 мес.; $p = 0,77$) – результат, подтвержденный и в нашем наблюдении [15].

Наши клинические данные согласуются с актуальными рекомендациями NCCN 2025 и консенсусом ABC-6, в которых комбинация эндокринотерапии с CDK4/6-ингибитором обозначена как предпочтительный вариант системной линии при гормон-положительном/HER2-отрицательном (включая HER2-low) мПМЖ при отсутствии висцерального криза [10]. Дополнительным преимуществом стала благоприятная переносимость: за все время применения рибоциклиба зарегистрирована лишь транзиторная нейтропения 1-й степени, которая не требовала коррекции дозы. Это согласуется

с данными реестра RIBANNA, где серьезная гематологическая токсичность при дозе 600 мг встречалась реже чем в 5% случаев [14]. Выбор деносумаба в качестве остеомодифицирующего агента связан с его более выраженным снижением риска скелетно-связанных осложнений и удобным подкожным способом введения, что позволяет избежать внутривенных инфузий и инфузионных реакций. Метаанализ 2022 г. подтвердил превосходство деносумаба над золедроновой кислотой в профилактике костно-скелетных событий и сопоставимый профиль безопасности [16].

Перспективы дальнейшего лечения определяются молекулярными особенностями опухоли. При возможном прогрессировании пациентка станет кандидаткой на трастузумаб дерукстекал, который в исследовании DESTINY-Breast 04 продемонстрировал достоверное увеличение медианы ВВП (10,1 против 5,4 мес.) и ОВ (23,9 против 17,5 мес.) у больных HER2-low мПМЖ после неэффективности стандартных схем [12]. Продолжительный контроль заболевания при терапии комбинацией рибоциклиб + анастрозол не только улучшил текущий прогноз, но и создал терапевтический задел, позволяющий рассчитывать на применение современных препаратов, таких как антитело – лекарственные конъюгаты, как только они станут доступными.

В совокупности низкий Ki-67, длительная стабилизация на фоне эндокринной терапии и HER2-low статус сформировали клинический профиль, в котором комбинация рибоциклиба с анастрозолом демонстрирует максимальный потенциал. Полученный результат подчеркивает, что при правильном подборе пациенток таргетно-эндокринная стратегия способна перевести метастатический гормон-положительный/HER2-low рак молочной железы в хроническое контролируемое состояние при минимальной токсичности и сохраненном качестве жизни.

Заключение

Клинический пример демонстрирует, что у пациентки с люминальным A-подтипом гормон-положительным/HER2-low мПМЖ может быть достигнут длительный – в течение 5 лет – контроль заболевания на фоне сочетания рибоциклиба с анастрозолом при поддержке деносумабом. Продолжительность ВВП существенно превосходит результаты моноэндокринотерапии и сопоставима с показателями, зарегистрированными в крупных рандомизированных исследованиях CDK4/6-ингибиторов. Отсутствие выраженной токсичности подтверждает хорошую переносимость схемы и ее пригодность для многолетнего применения.

Таким образом, показано, что комбинированная эндокринотерапия формирует «терапевтический запас», позволяя рассматривать современные антитело – лекарственные конъюгаты как перспективную последующую линию. Персонализированное применение таргетно-эндокринных комбинаций остается оптимальной стратегией ведения пациенток с гормон-положительным/HER2-low мПМЖ при отсутствии висцерального криза. ☺



Литература

1. GLOBALCAN 2022: Estimates cancer incidence, mortality and prevalence worldwide in 2022. Available at: <http://globocan.iarc.fr>.
2. Каприн А.Д., Старинский В.В., Шахзадова А.О. Состояние онкологической помощи населению России в 2023 году. Москва: МНИОИ им. П.А. Герцена – филиал ФГБУ «НМИРЦ» Минздрава России, 2024.
3. Артамонова Е.В., Коваленко Е.И., Болотина Л.В. и др. Ингибиторы CDK4/6 в терапии метастатического рака молочной железы. Выбор оптимальной терапии эстроген-рецептор-положительного HER2-отрицательного метастатического рака молочной железы: общероссийский анализ предпочтений врачей («Прометей») – первые результаты опроса. Опухоли женской репродуктивной системы. 2020; 16 (3): 37–45.
4. Harbeck N., Brufsky A., Rose C.G., et al. Real-world effectiveness of CDK4/6 inhibitors in first-line treatment of HR+/HER2– advanced/metastatic breast cancer: updated systematic review. *Front. Oncol.* 2025; 15: 1530391.
5. Prat A., Solovieff N., André F., et al. Intrinsic subtype and overall survival of patients with advanced HR+/HER2– breast cancer treated with ribociclib and ET: correlative analysis of MONALEESA-2, -3, -7. *Clin. Cancer Res.* 2024; 30 (4): 793–802.
6. Pu D., Xu D., Wu Y., et al. Efficacy of CDK4/6 inhibitors combined with endocrine therapy in HR+/HER2– breast cancer: an umbrella review. *J. Cancer Res. Clin. Oncol.* 2024; 150 (1): 16.
7. Hortobagyi G.N., Stemmer S.M., Burris H.A., et al. Overall survival with ribociclib plus letrozole in advanced breast cancer (MONALEESA-2). *N. Engl. J. Med.* 2022; 386 (10): 942–950.
8. Finn R.S., Martin M., Rugo H.S., et al. Palbociclib and letrozole in advanced breast cancer (PALOMA-2). *N. Engl. J. Med.* 2016; 375 (20): 1925–1936.
9. NCCN (National Comprehensive Cancer Network) clinical practice guidelines in oncology: breast cancer. Ver. 1.2025. Plymouth Meeting, PA: NCCN, 2025.
10. Cardoso F., Harbeck N., Mertz S., et al. ESO–ESMO ABC 6 International consensus guidelines for advanced breast cancer. *Breast.* 2024; 69: 123–167.
11. Российское общество клинической онкологии (RUSSCO). Практические рекомендации «Рак молочной железы». Версия 09.2024. Москва: ПОК-КО, 2024.
12. Modi S., Jacot W., Yamashita T., et al. Trastuzumab deruxtecan in previously treated HER2-low advanced breast cancer (DESTINY-Breast04). *N. Engl. J. Med.* 2022; 387 (1): 9–20.
13. Guliyev M., Şen G.A., Gültürk İ., et al. The effects of low HER2 expression on survival in patients with metastatic breast cancer treated with CDK4/6 inhibitors: a multicenter retrospective study. *Breast Cancer Res. Treat.* 2024; 205(3): 633–640.
14. Lambertini M., Blondeaux E., Perrone F., et al. Prognostic impact of endocrine sensitivity classification in advanced breast cancer. *EClinicalMedicine.* 2023; 59: 101931.
15. Caliskan O., Sahin Ö., Aydinler A., et al. Clinical outcomes of HER2-low vs HER2-zero HR+/HER2-negative metastatic breast cancer treated with CDK4/6 inhibitors. *Cancers.* 2023; 15: 4212.
16. Jiang L., Cui X., He C., et al. Denosumab versus zoledronic acid in solid tumours with bone metastasis: systematic review and meta-analysis. *J. Orthopaedic Surg. Res.* 2022; 17: 400.

Potential of Combination Endocrine Therapy for HER2-low Hormone-Dependent Metastatic Breast Cancer: a Clinical Case

R.A. Zukov, PhD^{1,2}, N.A. Stepanov², E.V. Semenov, PhD^{1,2}, V.A. Komissarova^{1,2}, I.P. Safontsev, PhD^{1,2}

¹ V.F. Voino-Yasenetsky Krasnoyarsk State Medical University

² A.I. Kryzhanovsky Krasnoyarsk Regional Clinical Oncological Dispensary

Contact person: Ivan P. Safontsev, sip@onkolog24.ru

Breast cancer remains one of the key problems of modern oncology; hormone-positive, HER2-negative type of cancer accounts for the majority of cases. Of particular clinical interest is the HER2-low category (IHC 1+ or 2+ without FISH amplification), which opens up new possibilities for targeted therapy. In the described case of a 66-year-old patient with luminal A subtype of metastatic breast cancer (ER/PR 8/8, Ki-67 10%, HER2 2+), the effectiveness of an integrated approach combining consistent local control and systemic therapy was demonstrated. Since February 2021, the patient has been receiving ribociclib 600 mg/day (21/28) + anastrozole 1 mg daily and denosumab 120 mg subcutaneously every 4 weeks. Against this background, stable clinical and radiological stabilization has been achieved, lasting > 4 years with a high quality of life. The treatment was characterized by a favorable safety profile: only transient grade 1 neutropenia was noted without dose adjustment. The case confirms that the combination of CDK4/6 inhibitor with endocrine therapy, supplemented by timely local interventions, is capable of providing long-term control of HR+/HER2-low breast cancer and has a positive effect on oncoepidemiological parameters. The key success factors were the luminal A-phenotype, long-term endocrine sensitivity of the tumor, and early inclusion of targeted therapy in the treatment strategy.

Keywords: breast cancer, HER2-low, CDK4/6 inhibitors, ribociclib, anastrozole, denosumab



Успешное удаление гигантской местнораспространенной герминогенной опухоли крестцово-копчиковой области у новорожденного

Т.А. Шароев, д.м.н.^{1, 2, 3, 4, 5}, А.И. Крапивкин, д.м.н.^{6, 7}, У.Г. Адуева⁶,
М.А. Рохоев, к.м.н.^{6, 8}, К.С. Рыбакова¹, Д.С. Якунин³

Адрес для переписки: Тимур Ахмедович Шароев, timuronco@mail.ru

Для цитирования: Шароев Т.А., Крапивкин А.И., Адуева У.Г. и др. Успешное удаление гигантской местнораспространенной герминогенной опухоли крестцово-копчиковой области у новорожденного. Эффективная фармакотерапия. 2026; 22 (8): 12–17.

DOI 10.33978/2307-3586-2026-22-8-12-17

Введение. Крестцово-копчиковые тератомы (ККТ) чаще всего встречаются у новорожденных и детей раннего возраста (от одного до трех лет). Их частота составляет примерно один случай на 35 000 – 40 000 живорожденных, а соотношение женщин и мужчин – 4 : 1. В зависимости от локализации ККТ делятся на четыре группы согласно классификации Американской педиатрической академии. ККТ могут достигать больших размеров, занимать полость малого таза, распространяться забрюшинно и в брюшную полость. У детей до года, ввиду малого объема циркулирующей крови и анатомической близости к критическим структурам, радикальное удаление таких новообразований сопряжено с высокими рисками развития интра- и послеоперационных осложнений, в том числе опасных для жизни ребенка.

Цель. Демонстрация клинического случая успешного удаления больших размеров местнораспространенной герминогенной опухоли крестцово-копчиковой области 3-го типа у новорожденного.

Клиническое наблюдение. Ребенок Л. поступил в специализированное отделение патологии новорожденных в возрасте 5 дней жизни в объективно тяжелом состоянии по поводу местнораспространенной опухоли крестцово-копчиковой области 3-го типа (ягодичная и пресакральная области, полость малого таза, забрюшинное пространство, брюшная полость). Проведенное обследование выявило у больного синдром Куррарино. Неврологических знаков не было. Данных о злокачественном процессе не получено. После проведенного мультимедицинского консилиума врачей в составе неонатологов, детских онкологов, онкохирургов, анестезиологов-реаниматологов, генетиков, лучевых диагностов принято решение о выполнении операции в объеме удаления местнораспространенной крестцово-копчиковой опухоли.

В возрасте 13 дней новорожденному произведена операция по удалению местнораспространенной пресакральной опухоли. Хирургическое вмешательство было выполнено из двух доступов: заднего пресакрального и лапаротомного. Опухоль удалена моноблочно, макроскопически радикально. Послеоперационный период протекал без осложнений.

Заключение. Операции по поводу удаления больших местнораспространенных пресакральных герминогенных опухолей у новорожденных и детей первого года жизни

¹ Национальный медицинский исследовательский центр детской гематологии, онкологии и иммунологии им. Дмитрия Рогачева, Москва

² Научно-исследовательский клинический институт детства, Москва

³ Российская медицинская академия непрерывного профессионального образования, Москва

⁴ Московский областной научно-исследовательский клинический институт им. М.Ф. Владимирского, Москва

⁵ Первый Московский государственный медицинский университет им. И.М. Сеченова

⁶ Научно-практический центр специализированной медицинской помощи детям им. В.Ф. Войно-Ясенецкого, Москва

⁷ Российский национальный исследовательский медицинский университет им. Н.И. Пирогова, Москва

⁸ Детская городская клиническая больница им. Н.Ф. Филатова, Москва



требуют высокой квалификации хирурга и операционной бригады, выработки индивидуального плана лечения с учетом всех возможных осложнений и рисков хирургического вмешательства.

Ключевые слова: опухоли у новорожденных, герминогенные опухоли, крестцово-копчиковая тератома

Введение

Крестцово-копчиковые тератомы чаще всего встречаются у новорожденных и детей раннего возраста (от одного до трех лет). Их частота составляет примерно один случай на 35 000 – 40 000 живорожденных, а соотношение женщин и мужчин – 4 : 1 [1]. Большинство изменений можно диагностировать еще до рождения ребенка, 50–70% выявляются в первые несколько дней жизни, менее 10% диагностируются после двухлетнего возраста [2].

Опухоли крестцово-копчиковой области возникают вентрально или дорсально по отношению к крестцу и могут расти в задненижнем направлении в ягодичную область или в передневерхнем направлении в малый таз. Эти опухоли, особенно при вентральном расположении, могут достигать больших размеров, распространяясь в ретроректальное или пресакральное пространство [3].

R.P. Altman и соавт. (1973) предложили анатомо-морфологическую классификацию крестцово-копчиковых тератом, в которой выделены четыре типа опухолей в зависимости от локализации [4]:

- тип I – преимущественно наружные опухоли с минимальным пресакральным компонентом (45–52%);
- тип II – наружные опухоли со значительным интритазовым распространением (33–35%);
- тип III – наружные опухоли с преимущественно тазовым распространением в брюшную полость (7–9%);
- тип IV – пресакральные опухоли без наружного проявления (7–9%).

Наибольшие трудности с точки зрения хирургических аспектов лечения представляют крестцово-копчиковые опухоли III и IV типов. Ситуация еще более усугубляется, когда опухоль указанных типов имеет большие или очень большие размеры.

В серии случаев, описанной С. Brilliantino и соавт. (2022), гигантские злокачественные герминогенные опухоли крестцово-копчиковой области встречаются даже у новорожденных, что представляет собой сложную диагностическую и хирургическую задачи в связи с их локализацией, большим размером на момент диагностики и ограниченным операционным полем [5].

У детей до года, ввиду малого объема циркулирующей крови и анатомической близости к критическим структурам, радикальное удаление таких образований сопряжено с высокими рисками развития интра- и послеоперационных осложнений, в том числе опасных для жизни ребенка [6].

Согласно современным представлениям, среди опухолей крестцово-копчиковой локализации у детей

раннего возраста могут встречаться различные гистологические варианты. Помимо зрелых и незрелых тератом, часто выявляются злокачественные компоненты, такие как опухоль желточного мешка (энтродермального синуса), для которой серологическим маркером служит альфа-фетопротеин (АФП) [6]. Описаны также случаи смешанных герминогенных опухолей в этой области, требующие особого внимания при планировании лечения [7].

Методом визуализации, позволяющим дать наибольшую информацию о расположении опухоли, ее взаимоотношениях с окружающими тканями, органами и крупными сосудами, что так необходимо в предоперационной подготовке больного, является магнитно-резонансная томография (МРТ) малого таза с контрастным усилением. Метод позволяет определить размеры опухоли, ее взаимоотношение к прямой кишке, мочевому пузырю, матке (у девочек), сосудам и нервам таза, крестцу, а также исключить интраспинальный компонент, что критически важно для планирования операции [8], так как радикальная хирургическая резекция является важнейшим этапом лечения после проведенной неoadьювантной химиотерапии и ключевым прогностическим фактором [6, 9].

Преимуществом МРТ в сравнении с другими лучевыми методами диагностики является и то, что МРТ не имеет лучевой нагрузки, что особенно важно при обследовании новорожденных и детей первого года жизни. Выбор хирургического доступа является определяющим фактором успеха и минимизации рисков развития интраоперационных осложнений и рецидива заболевания. В зависимости от объема и расположения опухоли, ее связи с окружающими органами и тканями для каждого пациента разрабатывается индивидуальная хирургическая тактика.

Сегодня можно выделить два основных вида оперативного этапа, которые при необходимости возможно совместить:

1. Комбинированный переднезадний (абдоминально-сакральный) доступ – актуальная стратегия выбора для гигантских пресакральных герминогенных опухолей, распространяющихся в полость малого таза и брюшную полость. Его использование позволяет значительно снизить интраоперационную кровопотерю и безопасно отделить опухоль от жизненно важных структур. Анализ хирургической анатомии больших забрюшинных тератом у младенцев подтверждает необходимость такого подхода для визуализации и контроля магистральных сосудов [10].
2. Сакрококцигэктомия/резекция. При злокачественных опухолях, в частности при опухолях желточного



мешка, после проведения неоадъювантной химиотерапии часто требуется крестцово-копчиковая резекция. По мнению V.M. Ravindra и соавт. (2019), такая тактика, включающая полное удаление копчика и резекцию крестца вместе с остаточной опухолью, может быть эффективной для достижения длительной ремиссии даже в сложных случаях.

Важным этапом в плане лечения детей, больных опухолями крестцово-копчиковой области, является послеоперационное наблюдение. Особое внимание должно быть уделено динамике онкомаркеров. По данным, представленным в литературных источниках, показана связь послеоперационного уровня АФП с выживаемостью больных герминогенными опухолями. Стойкое повышение или недостаточное снижение АФП после операции ассоциировано с неблагоприятным прогнозом и может указывать на резидуальную опухолевую ткань, что, вероятно, связано с нерадикальной первичной резекцией [11, 12].

Герминогенные новообразования встречаются в гонадах, но могут быть и внегонадной локализации (крестцово-копчиковая область, забрюшинное пространство, переднее средостение, пинеальная область, голова и шея). В области гонад и пресакральной опухоли наблюдаются в 51–60% случаев, реже новообразования встречаются в средостении (10–20%) и совсем редко в области головы и шеи (2,5%) [13, 14, 15].

Учитывая сложности выполнения расширенных операций у новорожденных и детей первого года жизни, травматичность операций, малый объем циркулирующей крови больного, каждая публикация об успешно проведенной операции по удалению местнораспространенных опухолей пресакральной области представляет несомненный интерес для детских онкохирургов, детских онкологов, неонатологов, детских хирургов и педиатров.

Цель: демонстрация клинического случая успешного хирургического лечения по поводу удаления больших размеров местнораспространенной герминогенной опухоли крестцово-копчиковой области 3-го типа у новорожденного.

Клиническое наблюдение

Ребенок Л., дата рождения 26.02.2022, житель Ульяновской области, поступил в отделение патологии новорожденных, недоношенных и детей грудного возраста Научно-практического центра (НПЦ) специализированной медицинской помощи детям им. В.Ф. Войно-Ясенецкого Департамента здравоохранения г. Москвы в возрасте 5 дней жизни в объективно тяжелом состоянии по поводу опухоли крестцово-копчиковой области 3-го типа.

История жизни и развития основного заболевания

Ребенок от первой беременности, первых своевременных, самопроизвольных родов. Беременность протекала с угрозой прерывания в первом триместре. Во втором триместре мама перенесла ОРВИ в легкой форме. 1-й и 2-й пренатальные скрининги патологии не выявили. На 33–34-й неделе гестации

был проведен перинатальный консилиум, рекомендовавший родоразрешение и оказание помощи новорожденному в Национальном медицинском исследовательском центре акушерства, гинекологии и перинатологии (НМИЦАГП) им. академика В.И. Кулакова Минздрава России. На 36-й неделе беременности мама перенесла COVID-19, протекавший с повышением температуры тела до 37,7 °С, по поводу чего получала стационарное лечение. Роды в НМИЦАГП протекали без особенностей. Родился мальчик, весом 3154 грамма; длиной 53 см; по шкале Апгар 8/9 баллов. Со стороны органов и систем – без особенностей. При рождении у ребенка в крестцово-копчиковой области была обнаружена опухоль, по поводу чего мальчик на 5-е сутки жизни был переведен в онкологическое отделение НПЦ. Состояние новорожденного при поступлении было оценено как объективно тяжелое по основному заболеванию. Со стороны органов и систем – без особенностей.

Местные проявления заболевания

При осмотре ребенка в положении на спине отмечается резкая деформация живота за счет выбухания вперед преимущественно правой половины. При поверхностной пальпации определяется опухолевидное новообразование, занимающее всю правую половину и переходящее через среднюю линию живота на левую сторону. Опухоль имеет довольно четкий, неровный контур, плотноэластическую консистенцию, не смещается (рис. 1А). Пальпация живота безболезненная. Перкуторно выпота нет.

При осмотре пациента в положении на животе в крестцово-копчиковой и левой ягодичной областях определяется новообразование размерами 50 x 45 x 30 мм. Кожа над опухолью багрово-цианотична, смещается над опухолью (рис. 1Б).

Магнитно-резонансная томография органов брюшной полости с контрастированием (05.03.2022)

На сериях МРТ органов брюшной полости, забрюшинного пространства и малого таза в стандартных режимах, до и после введения контрастного препарата, в брюшной полости определяется многокамерная опухоль, преимущественно кистозного строения, распространяющаяся в ягодичную область, в крестцовый канал до уровня S₃ позвонка, в полость малого таза, размерами 127 x 51 x 90 мм, избирательно и интенсивно накапливающая контрастный препарат (рис. 2). Опухоль смещает кверху почки, компримируя их. Определяется расширение чашечно-лоханочной системы правой почки с неравномерным расширением правого мочеточника до 6 мм на уровне верхней и средней трети. Мочевой пузырь из малого таза смещен вверх и влево и определяется в брюшной полости.

Нижняя полая вена и аорта на протяжении Th₁₁–L₅ позвонков интимно прилегает к опухоли без убедительных признаков инвазии стенок. Подвздошные вены и артерии располагаются по латеральному контуру опухоли.



Заключение: МР-признаки опухоли брюшной полости и малого таза. Обструкция правого мочеточника в нижней трети.

Ребенка проконсультировал врач-невролог. В неврологическом статусе на момент осмотра общемозговых, менингеальных и очаговых патологических знаков, в том числе сегментарных, – на данный момент нет. Осмотр клинического генетика выявил у пациента синдром Куррарино – редкий врожденный порок развития, имеющий гетерогенную природу и включающий триаду симптомов (аномалию развития крестца, пресакральное образование и аноректальную мальформацию). Опухолевые маркеры (АФП, хорионический гонадотропин человека (ХГЧ)) – в пределах возрастной нормы пациента.

На консилиуме неонатологов, детских онкологов, онкохирургов, рентгенологов, анестезиологов-реаниматологов, генетиков ввиду отсутствия данных о наличии у ребенка злокачественного процесса было принято решение выполнить хирургическое вмешательство в объеме удаления местнораспространенной опухоли крестцово-копчиковой области. Учитывая возраст ребенка (новорожденность), объем циркулирующей крови (~300 мл), распространенность опухолевого процесса, риск операции и анестезиологического пособия оценен как высокий.

11 марта 2022 г. (возраст пациента 13 дней) проведена операция: удаление новообразования крестцово-копчиковой области с распространением в малый таз, забрюшинное пространство, резекция копчика. Операция выполнялась двумя этапами.

Первый этап операции

В положении на животе с валиком в подвздошной области. Поперечный дугообразный разрез кожи над опухолевидным выпячиванием ягодичной области. После иссечения части измененной кожи выполнена ревизия: опухоль с бугристой поверхностью 60 × 50 мм, кистозно-солидного строения распространяется в малый таз, копчик располагается в толще опухоли. Острым путем новообразование выделено от окружающих тканей. Передняя поверхность опухоли интимно прилежит к прямой кишке, от которой новообразование отделено преимущественно острым путем (рис. 3). Произведена резекция копчика. После полного выделения пресакральной части опухоли рана ушита узловыми швами с оставлением резинового выпускника.

Второй этап операции

Положение больного на спине (рис. 4). Срединная лапаротомия. Умеренное количество прозрачного выпота. При ревизии органов брюшной полости не выявлена патология органов. При ревизии: опухоль размерами 120 × 80 × 70 мм с четкими границами, преимущественно кистозного строения, с жидкостным содержимым. Опухоль занимает все правое забрюшинное пространство, переходит за среднюю линию. Опухоль оттесняет весь кишечник кверху (илеоцекальный угол оттеснен в подпеченочное пространство) и влево, толстая кишка распластана

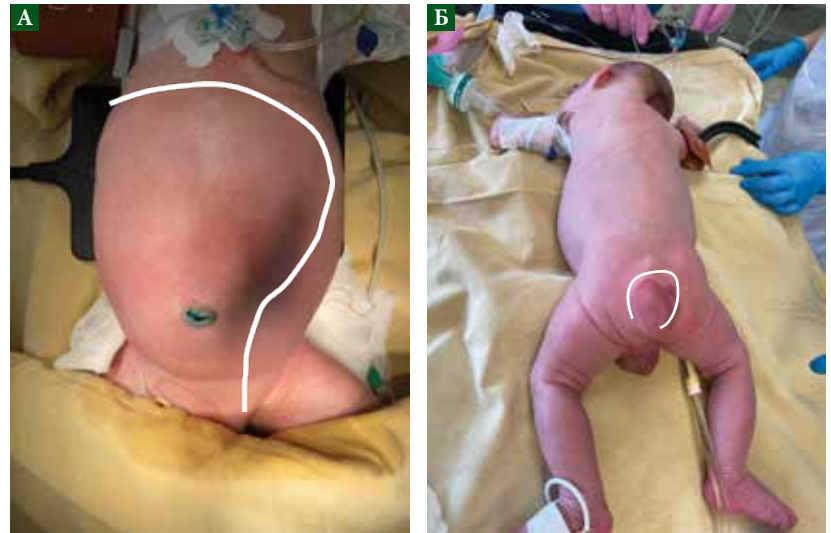

Рис. 1. Местные проявления заболевания: А – при осмотре ребенка в положении на спине отмечается резкая деформация живота за счет выбухания вперед преимущественно правой половины; при поверхностной пальпации определяется опухолевидное новообразование, занимающее всю правую половину и переходящее через среднюю линию живота на левую сторону (отмечено белой линией); опухоль имеет довольно четкий, неровный контур, плотноэластическую консистенцию, не смещается; Б – в положении на животе в крестцово-копчиковой и левой ягодичной областях определяется новообразование размерами 50 × 45 × 30 мм; кожа над опухолью багрово-цианотична, смещается над опухолью (отмечено белой линией)

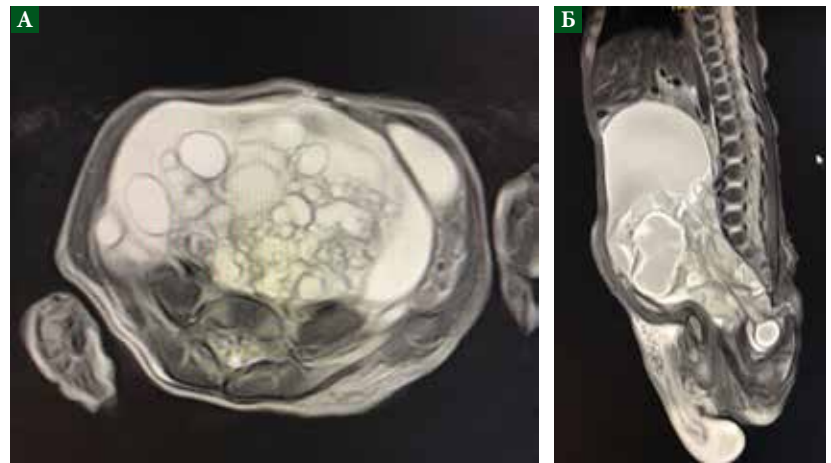


Рис. 2. Магнитно-резонансная томография ребенка Л., выполненная с контрастным усилением: А – на снимке в аксиальной проекции определяется многокамерная опухоль, преимущественно кистозного строения, избирательно и интенсивно накапливающая контрастный препарат; Б – опухоль, распространяющаяся в ягодичную область, крестцовый канал до уровня S₃ позвонка, в полость малого таза, размерами 127 × 51 × 90 мм, избирательно и интенсивно накапливающая контрастный препарат

по поверхности опухоли без врастания, мочевой пузырь сдавлен, оттеснен кпереди и кверху. Вскрыто забрюшинное пространство справа, толстый кишечник отделен от опухоли, почка в типичном месте сдавлена и ротирована, визуализированы увеличенные мочеточники (диаметр 15 мм) прослежены до впадения

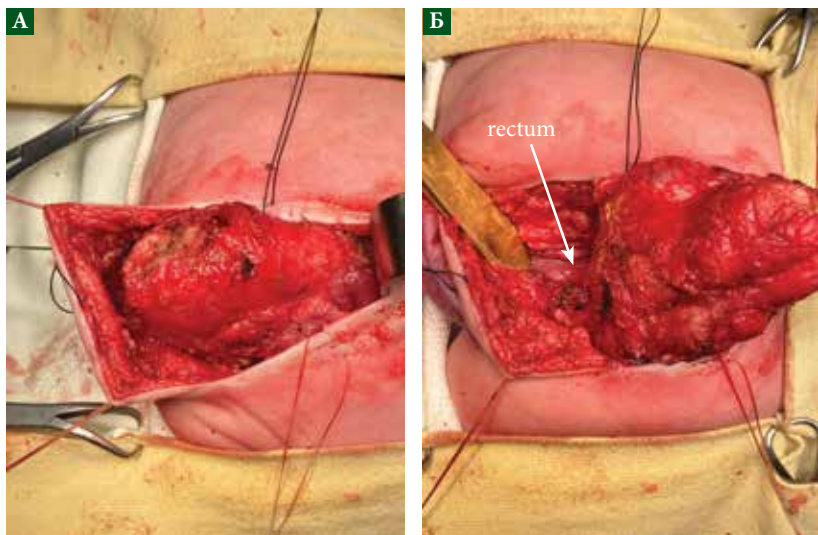


Рис. 3. Первый этап операции: А – кожа отделена от опухоли, часть кожи (подрастающая к новообразованию) иссечена; новообразование выделено из окружающих тканей; Б – передняя поверхность опухоли интимно прилежит к прямой кишке (обозначено белой стрелкой), от которой опухоль отделена преимущественно острым путем

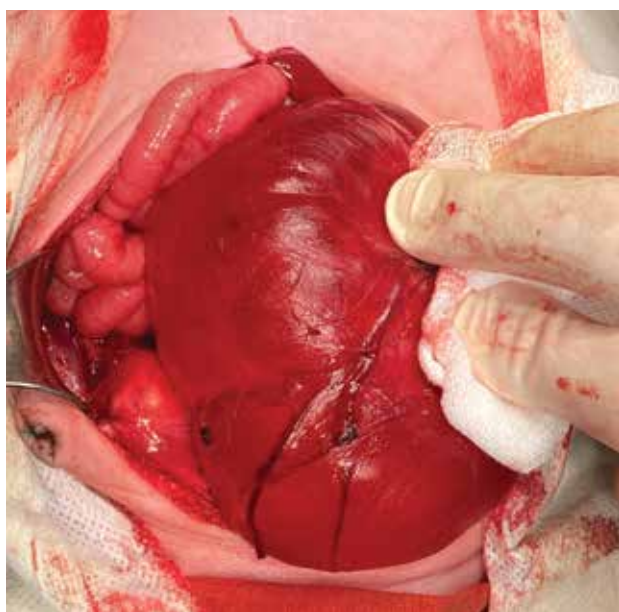


Рис. 4. Второй этап операции – лапаротомный. Выделение гигантской герминогенной опухоли из малого таза и брюшной полости вместе с ранее выделенным на первом этапе пресакральным компонентом

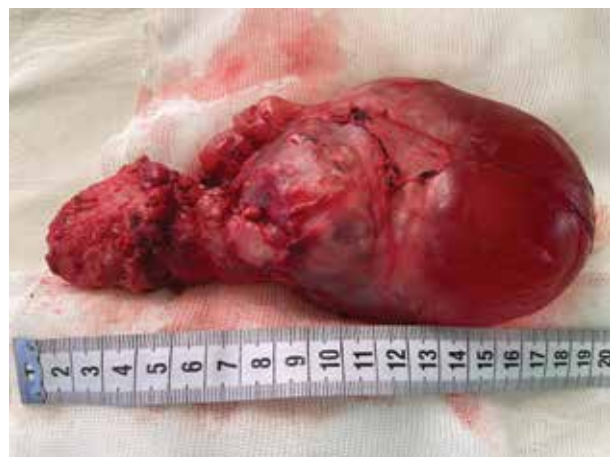

Рис. 5. Макропрепарат моноблочно удаленной опухоли

в мочевой пузырь. Опухоль распространяется в малый таз, заполняя его полость. Нижняя полая вена, аорта, подвздошные артерия и вены визуализированы. При выделении магистральных сосудов использовался водоструйный диссектор. Опухоль выделена из окружающих тканей до области дна малого таза и удалена единым блоком с ранее выделенным пресакральным и наружным компонентами (рис. 5).

Тщательный гемостаз. Послойное ушивание раны брюшной стенки с оставлением в брюшной полости силиконовой дренажной трубки. Внутрικοжный шов.

Заключение

Таким образом, хирургия больших пресакральных герминогенных опухолей у новорожденных и детей первого года жизни требует высокой квалификации хирурга и всей операционной бригады, выработки индивидуального плана операции с учетом всех возможных осложнений и рисков хирургического вмешательства. Комбинированный абдоминально-сакральный доступ, включающий резекцию копчика, а при необходимости и части крестца после неоадьювантной химиотерапии, в настоящее время остается преимущественным при планировании операции по поводу удаления гигантских новообразований, обеспечивая радикальность и безопасность. Но, даже учитывая успешность радикально проведенной операции, важным прогностическим критерием и инструментом раннего выявления возможного рецидива служит периодическое мониторинговое определение уровня АФП в послеоперационном периоде. ☺

Литература

1. Golas M.M., Gunawan B., Raab B.W., et al. Malignant transformation of an untreated congenital sacrococcygeal teratoma: a amplification at 8q and 12p detected by comparative genomic hybridization. *Cancer Genet. Cytogenet.* 2010; 197 (1): 95–98.
2. Park Y.J. Multiple presacral teratomas in an 18-year-old girl. *J. Korean Soc. Coloproctol.* 2011; 27 (2): 90–93.
3. Paramythiotis D., Papavramidis T., Michalopoulos A., et al. Chronic constipation due to presacral teratoma in a 36-year-old woman: a case report. *J. Med. Case Rep.* 2010; 4: 23.
4. Altman R.P., Randolph J.G., Lilly J.R. Sacrococcygeal teratoma: American Academy of Pediatrics Surgical Section Survey – 1973. *J. Pediatr. Surg.* 1974; 9 (3): 389–398.



5. Brillantino C., Errico M.E., Minelli R., et al. Giant malignant sacrococcygeal germ cell tumor in a newborn: a rare case report. *Radiol. Case Rep.* 2022; 17 (7): 2416–2423.
6. Chen S.H., Du C.J., Lai J.Y., et al. Malignant sacrococcygeal germ cell tumors in children in Taiwan: A retrospective single-center case series. *Medicine (Baltimore).* 2021; 100 (4): e24323.
7. Sabr W.N., Kakamad F.H., Salih A.M., et al. Mixed germ cell tumor of sacrococcygeal region; a case report with literature review. *Ann. Med. Surg. (Lond.).* 2022; 74: 103247.
8. Jouzova A., Jouza M., Turek J., et al. Sacrococcygeal teratoma – prognosis based on prenatal ultrasound diagnosis, single-center experience and literature review. *BMC Pregnancy Childbirth.* 2025; 25 (1): 469.
9. Ravindra V.M., Ruggieri L., Vasudevan S.A., et al. Salvage sacrococcygeal resection for yolk sac tumors after chemotherapy: report of 2 cases. *J. Neurosurg. Pediatr.* 2019; 25 (1): 13–20.
10. Tröbs R.B., Geyer C., Hirsch W. Surgical anatomy of large retroperitoneal teratomas in infants: report of two cases. *Clin. Med. Case Rep.* 2008; 1: 107–111.
11. Tiyaamornwong S., Vichitkunakorn P., Sripornsawan P., et al. Factors associated with survival in pediatric extracranial germ cell tumors: a study focusing on postoperative alpha-fetoprotein. *Asian Pac. J. Cancer Prev.* 2025; 26 (7): 2489–2497.
12. De Backer A., Madern G.C., Hakvoort-Cammel F.G., et al. Study of the factors associated with recurrence in children with sacrococcygeal teratoma. *J. Pediatr. Surg.* 2006; 41 (1): 173–181.
13. Сагоян Г.Б., Качанов Д.Ю., Грачев Н.С. и др. Случай врожденной незрелой тератомы головы и шеи. *Вопросы гематологии/онкологии и иммунопатологии в педиатрии.* 2017; 16 (3): 73–80.
14. Schneider D.T., Calaminus G., Koch S., et al. Epidemiologic analysis of 1,442 children and adolescents registered in the German germ cell tumor protocols. *Pediatr. Blood Cancer.* 2004; 42: 169–175.
15. Looijenga L.H., Oosterhuis J.W. Pathobiology of testicular germ cell tumors: views and news. *Anal. Quant. Cytol. Histol.* 2002; 24 (5): 263–279.

Successful Removal of a Giant Locally Advanced Germ Cell Tumor of the Sacrococcygeal Region in a Newborn

T.A. Sharoev, PhD^{1,2,3,4,5}, A.I. Krapivkin, PhD^{6,7}, U.G. Adueva⁶, M.A. Rokhoev, PhD^{6,8}, K.S. Rybakova¹, D.S. Yakunin³

Contact person: Timur A. Sharoev, timuronco@mail.ru

¹ Dmitry Rogachev Federal Research Center of Pediatric Hematology, Oncology and Immunology, Moscow

² Research Clinical Institute of Childhood, Moscow

³ Russian Medical Academy of Continuous Professional Education, Moscow

⁴ Moscow Regional Research and Clinical Institute “MONIKI”

⁵ I.M. Sechenov First Moscow State Medical University

⁶ V.F. Voyno-Yasenetsky Scientific and Practical Center of Specialized Medical Care for Children, Moscow

⁷ N.I. Pirogov Russian National Research Medical University, Moscow

⁸ N.F. Filatov Children’s City Hospital, Moscow

Introduction. Sacrococcygeal teratomas (SCTs) are most common in neonates and young children (1 to 3 years of age). Their incidence is approximately 1 in 35,000 – 40,000 live births, with a female to male ratio of 4 : 1. Based on their location, SCTs are divided into 4 groups according to the American Academy of Pediatrics classification. SCTs can reach large sizes, occupy the pelvic cavity, and extend retroperitoneally and into the abdominal cavity. In children under one year of age, due to the low circulating blood volume and anatomical proximity to critical structures, radical removal of such tumors is associated with a high risk of intra- and postoperative complications, including life-threatening ones.

Aim. Demonstration of a clinical case of successful surgical treatment for the removal of a large locally advanced germ cell tumor of the sacrococcygeal region type 3 in a newborn.

Clinical observation. Child L., was admitted to a specialized neonatal pathology department at 5 days of age in objectively serious condition due to a locally advanced type III sacrococcygeal tumor (gluteal and presacral region, pelvic cavity, retroperitoneal space, and abdominal cavity). An examination revealed Currarino syndrome. There were no neurological signs. No evidence of malignancy was found.

Following a multidisciplinary consultation of doctors including neonatologists, pediatric oncologists, oncosurgeons, anesthesiologists-resuscitators, geneticists, and radiation diagnosticians, a decision was made to perform surgery to remove a locally advanced sacrococcygeal tumor.

At 13 days of age, the newborn underwent surgery to remove a locally advanced presacral tumor. The surgery was performed through two approaches: a posterior presacral approach and a laparotomy. The tumor was removed en bloc, macroscopically, and radically. The postoperative period was uneventful.

Conclusion. Surgeries to remove large, locally advanced presacral germ cell tumors in newborns and infants require highly qualified surgeons and surgical teams, as well as the development of an individualized treatment plan that takes into account all potential complications and surgical risks.

Keywords: tumors in newborns, germ cell tumors, sacrococcygeal teratoma



Роль повторного применения ингибиторов CDK4/6 у пациентов с HR+/HER2– метастатическим раком молочной железы: ретроспективное когортное исследование

Р.В. Орлова, д.м.н.^{1,2}, М.И. Глузман, к.м.н.^{1,2}, И.В. Авраменко¹,
А.А. Вахитова¹, Э.Э. Топузов, д.м.н.^{1,3}

Адрес для переписки: Марк Игоревич Глузман, lok2008@list.ru

Для цитирования: Орлова Р.В., Глузман М.И., Авраменко И.В. и др. Роль повторного применения ингибиторов CDK4/6 у пациентов с HR+/HER2– метастатическим раком молочной железы: ретроспективное когортное исследование. Эффективная фармакотерапия. 2026; 22 (8): 18–23.

DOI 10.33978/2307-3586-2026-22-8-18-23

Ингибиторы циклинзависимых киназ 4-го и 6-го типов (иCDK4/6) в комбинации с эндокринной терапией являются стандартом лечения гормон-позитивного HER2-отрицательного (HR+/HER2–) метастатического рака молочной железы (мРМЖ). Однако после прогрессирования на первой линии с иCDK4/6 оптимальная тактика терапии остается неопределенной. Повторное использование (речеллендж) иCDK4/6 может быть эффективной опцией, но факторы, предсказывающие наибольшую пользу, изучены недостаточно.

Материал и методы. В одноцентровое ретроспективное когортное исследование включены 88 пациенток с HR+/HER2– мРМЖ, получивших повторное лечение иCDK4/6 (палбоциклиб, рибоциклиб или абемациклиб) в любой линии терапии в период 2019–2024 гг. Первичной конечной точкой была выживаемость без прогрессирования (ВБП) по оценке исследователя. Вторичные точки: частота объективного ответа (ЧОО), частота контроля заболевания (ЧКЗ) и многофакторный анализ связи ВБП с клинико-патологическими параметрами.

Результаты. Медиана возраста пациенток составила 67 лет (диапазон 37–87 лет). В качестве первой линии иCDK4/6 палбоциклиб получали 35 (39,8%) пациенток, рибоциклиб – 13 (14,8%), абемациклиб – 40 (45,4%). У 52 (59,1%) пациенток речеллендж выполнен вследствие прогрессирования заболевания, у 36 (40,9%) – из-за непереносимой токсичности предшествующего иCDK4/6. Непосредственно в следующей линии речеллендж проведен у 60 (68,2%) пациенток, с пропуском линии – у 28 (31,8%). Медиана ВБП составила 10 месяцев (95%-ный доверительный интервал (95% ДИ) 7–17), ЧОО – 4,4%, ЧКЗ – 75%. В однофакторном анализе значимое влияние на ВБП оказали: наличие объективного ответа на предшествующую линию с иCDK4/6 (11 vs 5 мес.; $p = 0,0035$), отсутствие эндокринной резистентности (10 vs 5 мес.; $p = 0,0025$), проведение речелленджа непосредственно в следующей линии (16 vs 5 мес.; $p < 0,0001$), отсутствие метастазов в печени (17 vs 5 мес.; $p < 0,0001$), смена иCDK4/6 из-за токсичности (16 vs 5 мес.; $p = 0,0003$), отсутствие химиотерапии в анамнезе (17 vs 8 мес.; $p = 0,043$). В многофакторном анализе независимыми предикторами более длительной ВБП оказались: отсутствие эндокринной резистентности ($p = 0,0028$; отношение рисков (ОР) 2,54), отсутствие метастазов в печени ($p = 0,009$; ОР 2,21) и возраст старше 60 лет ($p = 0,045$; ОР 1,83).

Заключение. Повторное применение иCDK4/6 является клинически значимой стратегией у отобранных пациентов с HR+/HER2– мРМЖ. Наибольшую пользу от речелленджа получают больные старше 60 лет, без признаков эндокринной резистентности и без метастатического поражения печени. Выделенная группа может рассматриваться как кандидаты для повторного назначения иCDK4/6 после прогрессирования на предшествующей линии.

Ключевые слова: рак молочной железы, ингибиторы CDK4/6, речеллендж, палбоциклиб, рибоциклиб, абемациклиб, предиктивные факторы



Введение

Рак молочной железы (РМЖ) занимает ведущее место в структуре онкологической заболеваемости женщин во всем мире [1, 2]. Около 70% случаев РМЖ характеризуются экспрессией рецепторов эстрогена и/или прогестерона (HR+) и отсутствием гиперэкспрессии HER2 (HER2-), что определяет возможность использования эндокринотерапии как основного компонента лечения [3].

Ингибиторы циклинзависимых киназ 4-го и 6-го типов (иCDK4/6) – палбоциклиб, рибоциклиб и абемациклиб – в комбинации с эндокринной терапией (ЭТ) произвели революцию в лечении HR+/HER2- метастатического РМЖ (мРМЖ). Результаты крупных рандомизированных исследований III фазы (PALOMA-2, MONALEESA-2, MONARCH-3 и др.) продемонстрировали значительное увеличение выживаемости без прогрессирования (ВБП) и, в ряде случаев, общей выживаемости (ОВ) по сравнению с монотерапией ЭТ [4–6]. На сегодняшний день комбинация иCDK4/6 + ЭТ является стандартом первой линии терапии для большинства пациентов с HR+/HER2- мРМЖ [7].

Несмотря на высокую эффективность, у большинства пациентов со временем развивается приобретенная резистентность, и заболевание прогрессирует. Механизмы резистентности многообразны и включают активацию альтернативных сигнальных путей (PI3K/AKT/mTOR), мутации в гене ESR1, аномалии клеточного цикла (амплификация CCNE1, потеря RB1) [8, 9]. Выбор оптимальной терапии после прогрессирования на иCDK4/6 представляет собой неудовлетворенную клиническую потребность [10]. Одной из возможных стратегий является повторное использование иCDK4/6 (речеллендж) – либо того же препарата, либо с переходом на другой ингибитор – часто в комбинации с новым эндокринным партнером. Логическим обоснованием служит предположение о неполной перекрестной резистентности между разными иCDK4/6, а также возможности преодоления резистентности при смене ЭТ [11]. Несколько проспективных исследований II фазы (MAINTAIN, PACE, PALMIRA, postMONARCH) и ретроспективные серии оценили эффективность такой стратегии, однако результаты противоречивы, соответственно, четкие критерии отбора пациентов для речелленджа до сих пор не определены [12–16].

Целью настоящего исследования явилась оценка эффективности повторного применения ингибиторов CDK4/6 у пациентов с HR+/HER2- мРМЖ в условиях реальной клинической практики и выявление клинико-патологических факторов, ассоциированных с улучшением исходов лечения.

Материал и методы

Проведено ретроспективное когортное исследование на базе СПб ГБУЗ «Городской клинический онкологический диспансер» (Санкт-Петербург). В анализ включены данные пациенток с гистологически верифицированным HR+/HER2- мРМЖ, получивших как минимум два курса терапии с применением ингибиторов CDK4/6 (палбоциклиб, рибоциклиб или абемациклиб) в период с января 2019 г. по декабрь 2024 г.

Критерии включения:

1. Женщины с морфологически подтвержденным РМЖ.
2. Статус рецепторов: положительная экспрессия рецеп-

торов эстрогена (ER+) и/или прогестерона (PgR+) ($\geq 1\%$ окрашенных клеток) и отрицательный статус HER2 (0, 1+ или 2+ при отсутствии амплификации гена HER2 методом FISH/CISH).

3. Наличие метастатического (IV стадия) рака или местнораспространенного неоперабельного заболевания.
4. Наличие в анамнезе как минимум одной линии терапии, содержащей иCDK4/6, с последующим прогрессированием или отменой препарата из-за токсичности.
5. Повторное назначение любого иCDK4/6 в комбинации с ЭТ (ингибиторы ароматазы, тамоксифен, фулвестрант) в любой линии лечения.
6. Наличие данных для оценки ответа и выживаемости.

Критерии исключения: наличие висцерального криза, требующего проведения химиотерапии; наличие других активных злокачественных новообразований в анамнезе; отсутствие данных наблюдения после начала речелленджа.

Первичной конечной точкой являлась выживаемость без прогрессирования (ВБП) при повторном использовании иCDK4/6. ВБП определялась как время от даты начала повторной терапии иCDK4/6 до даты документально подтвержденного прогрессирования заболевания (по критериям RECIST 1.1 или на основании клинико-рентгенологических данных) или смерти от любой причины.

Вторичные конечные точки:

- частота объективного ответа (ЧОО): доля пациентов с полным (ПО) или частичным ответом (ЧО);
- частота контроля заболевания (ЧКЗ): доля пациентов с ПО, ЧО или стабилизацией заболевания (СЗ) продолжительностью не менее 24 недель;
- оценка факторов, ассоциированных с ВБП (возраст, линия терапии, наличие висцеральных метастазов, ответ на предшествующую линию, эндокринная резистентность, мутационный статус, гистологический и иммуногистохимический подтип опухоли, химиотерапия в анамнезе).

Эндокринная резистентность определялась, согласно критериям F. Cardoso и соавт. [17], как прогрессирование в течение шести месяцев после начала терапии первой линии по поводу метастатического заболевания (вторичная резистентность). Критерии для оценки адъювантной терапии не применялись.

Статистическая обработка данных выполнена с использованием программного обеспечения Jamovi. Анализ выживаемости проведен методом Каплана – Майера. Сравнение кривых выживаемости между группами выполнялось с помощью лог-рангового теста. Для оценки влияния прогностических факторов на ВБП проведен однофакторный и многофакторный регрессионный анализ Кокса. В многофакторную модель включались переменные, достигшие уровня значимости $p < 0,10$ в однофакторном анализе. Результаты представлены в виде отношения рисков (ОР) и 95%-ного доверительного интервала (ДИ). Различия считались статистически значимыми при $p < 0,05$.

Исследование проведено в соответствии с принципами Хельсинкской декларации. В связи с ретроспективным характером исследования и использованием обезличенных данных информированное согласие пациентов не требовалось.



Таблица 1. Клинико-патологическая характеристика пациентов (n = 88)

Параметр	Категория	Число пациентов, n (%)
Возраст, лет	Медиана (диапазон)	67 (37–87)
	≤ 60 лет	27 (30,7)
	> 60 лет	61 (69,3)
Иммуногистохимический подтип	Люминальный А	45 (51,1)
	Люминальный В (HER2-)	43 (48,9)
Стадия при первичной постановке диагноза	I–II	34 (38,6)
	III	19 (21,6)
	IV	35 (39,8)
Гистологический тип	Инвазивная карцинома NST	62 (70,5)
	Инвазивный дольковый	10 (11,4)
	Другие	16 (18,1)
Мутационный статус	PIK3CA (исследовано)	10 (11,4) – все отрицательные
	BRCA (исследовано)	6 (6,8) – все отрицательные
Уровень Ki-67, %	Медиана (диапазон)	25 (4–85)
Наличие метастазов	Кости	60 (68,2)
	Легкие	16 (18,2)
	Печень	28 (31,8)
	Головной мозг	2 (2,3)
	Лимфатические узлы	40 (45,5)
	Местный рецидив	18 (20,5)
Предшествующая линия с иCDK4/6	Палбоциклиб	35 (39,8)
	Рибоциклиб	13 (14,8)
	Абемациклиб	40 (45,4)
Причина повторного назначения иCDK4/6	Прогрессирование	52 (59,1)
	Токсичность	36 (40,9)
Линия проведения речелленджа	Непосредственно следующая линия	60 (68,2)
	Через линию	28 (31,8)
Ответ на предшествующую линию с иCDK4/6	Объективный ответ (ПО + ЧО)	27 (30,7)
	Стабилизация	44 (50,0)
	Прогрессирование	17 (19,3)
Эндокринная резистентность (по F. Cardoso)	Отсутствие	47 (53,4)
	Вторичная резистентность	41 (46,6)
Предшествующая химиотерапия	Да	42 (47,7)
	Нет	46 (52,3)

Результаты

В исследование включены 88 пациенток, соответствующих критериям отбора. Медиана возраста на момент повторного назначения иCDK4/6 составила 67 лет (диапазон 37–87 лет). Большинство пациенток (69,3%) были

старше 60 лет. Клинико-патологическая характеристика представлена в табл. 1.

Медиана периода наблюдения составила 24 месяца. На момент анализа прогрессирование заболевания зафиксировано у 64 (72,7%) пациенток, 24 (27,3%) продолжали лечение без признаков прогрессирования. В общей когорте медиана ВВП при повторном использовании иCDK4/6 составила 10 месяцев (95% ДИ 7–17). Кривая выживаемости Каплана – Майера представлена на рисунке.

Объективный ответ (полный или частичный) на фоне речелленджа зарегистрирован у 4 (4,4%) пациенток. Контроль заболевания (ПО + ЧО + СЗ) достигнут у 66 (75%) пациенток. Стабилизация заболевания, продолжавшаяся более 6 месяцев, отмечена у 41 (46,6%) пациентки.

При сравнении кривых выживаемости в подгруппах (однофакторный анализ) выявлены следующие статистически значимые различия (лог-ранг тест):

- Ответ на предшествующую линию: у пациенток, имевших объективный ответ на предшествующее применение иCDK4/6, медиана ВВП при речеллендже составила 11 месяцев против 5 месяцев у пациенток без ответа ($p = 0,0035$).
- Эндокринная резистентность: при отсутствии признаков резистентности медиана ВВП достигла 10 месяцев, при наличии резистентности – 5 месяцев ($p = 0,0025$).
- Линия речелленджа: при проведении речелленджа непосредственно в следующей линии медиана ВВП составила 16 месяцев, при назначении через линию – 5 месяцев ($p < 0,0001$).
- Метастазы в печени: отсутствие метастазов в печени ассоциировалось с медианой ВВП 17 месяцев, наличие – 5 месяцев ($p < 0,0001$).
- Причина речелленджа: при смене препарата из-за токсичности предшествующего иCDK4/6 медиана ВВП составила 16 месяцев, при смене из-за прогрессирования – 5 месяцев ($p = 0,0003$).
- Химиотерапия в анамнезе: у пациентов, ранее не получавших химиотерапию, медиана ВВП была выше, чем у получавших ХТ, – 17 месяцев против 8 месяцев; $p = 0,043$.

Для оценки независимого влияния факторов на риск прогрессирования была построена многофакторная модель, включившая все переменные с уровнем значимости $p < 0,10$ в однофакторном анализе. Критерий отношения правдоподобия для модели: $\chi^2 = 45,4$, $df = 7$, $p < 0,0001$. Результаты представлены в табл. 2.

Таким образом, независимыми факторами, ассоциированными с более высоким риском прогрессирования при повторном использовании иCDK4/6, явились: наличие эндокринной резистентности (риск возрастает в 2,5 раза), наличие метастазов в печени (риск возрастает в 2,2 раза) и возраст ≤ 60 лет (риск возрастает в 1,8 раза).

Обсуждение

Представленное исследование является одним из наиболее крупных анализов реальной клинической практики, оценивающих эффективность повторного применения ингибиторов CDK4/6 у пациенток с HR+/HER2- мРМЖ в российской популяции. Наши результаты подтверждают, что речеллендж иCDK4/6 может быть эффективной



стратегией в определенных клинических ситуациях, обеспечивая медиану ВВП 10 месяцев и контроль заболевания у трех четвертей пациентов. Эти показатели сопоставимы с данными зарубежных исследований реальной практики и некоторых проспективных исследований.

В исследовании MAINTAIN (II фаза) переход на рибоциклиб в комбинации с ЭТ после прогрессирования на предшествующем иCDK4/6 (у 86,5% пациентов предшествующим препаратом был палбоциклиб) продемонстрировал медиану ВВП 5,29 месяца против 2,76 месяца в группе плацебо (ОР 0,57; $p = 0,006$) [12]. Наша когорта показала более высокую медиану ВВП (10 месяцев), что может объясняться гетерогенностью популяции, включением пациентов с разными причинами речелленджа (включая токсичность) и возможностью выбора наиболее чувствительных пациентов в реальной практике.

В исследовании PACE (палбоциклиб + фулвестрант после прогрессирования на палбоциклибе) не было получено преимуществ по сравнению с монотерапией фулвестрантом (медиана ВВП 4,6 vs 4,8 мес.; $p = 0,62$) [13]. Аналогично, исследование PALMIRA не выявило улучшения ВВП при продолжении терапии палбоциклибом с альтернативной ЭТ (4,9 vs 3,6 мес.; $p = 0,149$) [14]. Эти данные подчеркивают, что продолжение приема того же иCDK4/6 (особенно палбоциклиба) после прогрессирования на нем нецелесообразно. В нашей когорте только 39,8% пациентов получали палбоциклиб в первой линии, а при речеллендже 45,4% получали абемациклиб, что отражает тенденцию к смене препарата внутри класса и, возможно, частичное преодоление резистентности.

Интересно, что в однофакторном анализе нашей когорты проведение речелленджа непосредственно в следующей линии давало значительное преимущество (16 vs 5 месяцев), однако в многофакторной модели этот фактор утратил статистическую значимость ($p = 0,086$). Вероятно, это связано с тем, что решение о «пропуске» линии часто принимается у пациентов с более агрессивным течением заболевания, которые изначально имеют худший прогноз, что нивелирует самостоятельное влияние фактора линии.

Наиболее важным результатом нашей работы является выявление трех независимых предикторов эффективности речелленджа.

Отсутствие эндокринной резистентности (по критериям F. Cardoso) оказалось самым сильным прогностическим фактором (ОР 2,54). Это согласуется с биологией заболевания: пациенты с изначально чувствительными к гормонотерапии опухолями с большей вероятностью сохраняют зависимость от эстрогенового сигналинга даже после прогрессирования на предшествующей линии с иCDK4/6. Данные исследований MAINTAIN и PALOMA-3 также указывают на то, что длительность предшествующего ответа на ЭТ коррелирует с эффективностью последующей терапии [12, 18].

Отсутствие метастазов в печени (ОР 2,21) значительно улучшало исходы. Поражение печени традиционно рассматривается как неблагоприятный прогностический фактор при мРМЖ, ассоциированный с более агрессивным течением и висцеральной резистентностью [19]. В нашем исследовании пациенты с метастазами в печени имели медиану ВВП всего 5 месяцев, что подтверждает ограниченную эф-

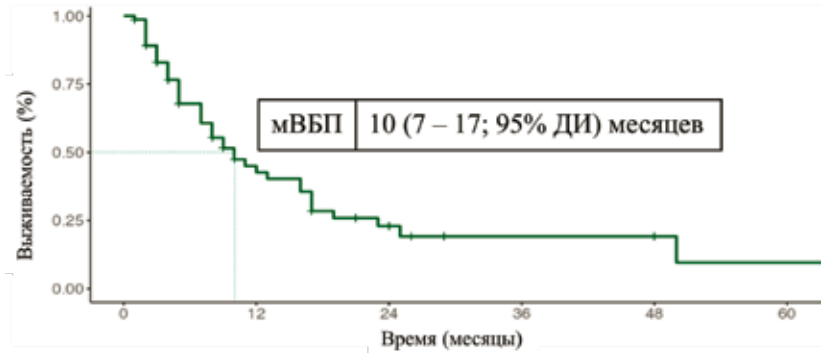


Рисунок. Медиана ВВП при повторном использовании иCDK4/6 в общей популяции

Таблица 2. Результаты многофакторного регрессионного анализа Кокса

Фактор	Категория сравнения	Отношение рисков (ОР)	95% ДИ	p-значение
Эндокринная резистентность	Наличие vs Отсутствие	2,54	1,37–4,71	0,0028
Метастазы в печени	Наличие vs Отсутствие	2,21	1,22–4,01	0,009
Возраст	≤ 60 лет vs > 60 лет	1,83	1,01–3,31	0,045
Линия речелленджа	Через линию vs Следующая	1,65	0,93–2,93	0,086
Причина речелленджа	Прогрессирование vs Токсичность	1,58	0,91–2,74	0,102
Ответ на 1-й иCDK4/6	Нет ответа vs Объективный ответ	1,45	0,82–2,56	0,195
ХТ в анамнезе	Да vs Нет	1,38	0,79–2,41	0,257

фективность речелленджа в этой подгруппе. Аналогичные результаты были получены в ретроспективном анализе S.A. Wander и соавт., где наличие висцеральных метастазов было связано с худшей ВВП при переходе на абемациклиб после палбоциклиба [15].

Возраст старше 60 лет (ОР 1,83 для младшей возрастной группы) также был связан с лучшими результатами. Это может быть обусловлено биологическими особенностями опухолей у пожилых – менее агрессивное течение, более высокая зависимость от гормонов [20]. Пациентки моложе 60 лет, как правило, имеют более агрессивные опухоли и чаще получают химиотерапию в анамнезе, что подтверждается и нашими данными в виде меньшей эффективности иCDK4/6 после применения цитостатиков ($p = 0,043$ в однофакторном анализе).

Важно отметить, что в нашей когорте ЧОО составила всего 4,4%, что значительно ниже, чем в исследовании ELAINE-2, где при отборе пациентов с мутацией ESR1 и применении абемациклиба с лазофосифеном ЧОО достигла 55,6% [21]. Это подчеркивает, что молекулярно-ориентированный подход (например, на основе мутаций ESR1, PIK3CA) может существенно повысить эффективность речелленджа. В нашей выборке рутинное тестирование мутаций проводилось лишь у небольшой части пациентов, что является ограничением. Наше исследование имеет ряд ограничений, присущих ретроспективным анализам: возможная селекционная ошибка, гетерогенность предшествующего лечения, от-



сутствие централизованной оценки ответа и небольшой размер выборки для подгрупповых анализов. Тем не менее данные реальной практики являются важным дополнением к рандомизированным исследованиям, так как отражают популяцию пациентов, часто исключаемых из клинических испытаний (пожилые, с сопутствующей патологией, с множественными линиями терапии).

Сравнивая наши выводы с литературой, можно отметить, что они согласуются с концепцией «чувствительности к эндокринотерапии» как ключевому фактору успеха речелленджа. В недавнем мета-анализе I.E. Smith и соавт. (2024) также было показано, что длительность предшествующего ответа на иCDK4/6 является главным предиктором эффективности при повторном назначении [22]. Кроме того, наши данные подтверждают важность учета висцерального поражения и возраста при принятии клинических решений.

Перспективным направлением является использование новых эндокринных агентов (оральные SERD, например, элацестрант) в комбинации с иCDK4/6 после прогрессирования. Исследование EMERALD продемонстрировало преимущество элацестранта у пациентов с мутацией ESR1, получивших предшествующую терапию иCDK4/6 [23]. Эффективность комбинаций элацестранта с иCDK4/6 в настоящее время изучается (ELEVATE, NCT05563220). Также

разрабатываются ингибиторы следующего поколения, нацеленные на CDK2, CDK7, и препараты, воздействующие на путь PI3K/AKT/mTOR, что расширит терапевтические возможности после прогрессирования на иCDK4/6 [24, 25].

Заключение

Повторное применение ингибиторов CDK4/6 у пациентов с HR+/HER2– метастатическим раком молочной железы в реальной клинической практике демонстрирует умеренную, но клинически значимую эффективность, позволяя достичь контроля заболевания у 75% пациентов с медианой ВВП 10 месяцев. Наибольшую пользу от данной стратегии получают пациенты старше 60 лет, с отсутствием признаков эндокринной резистентности и без метастазов в печени. Выделенная группа больных может рассматриваться как кандидаты для речелленджа иCDK4/6 после прогрессирования на предшествующей линии. Необходимы проспективные исследования для подтверждения полученных данных и оптимизации выбора эндокринного партнера при повторном назначении иCDK4/6, а также для изучения молекулярных предикторов эффективности. ☺

Авторы заявляют об отсутствии конфликта интересов.

Литература

1. Sung H., Ferlay J., Siegel R.L., et al. Global cancer statistics 2020: GLOBOCAN estimates of incidence and mortality worldwide for 36 cancers in 185 countries. *CA Cancer J. Clin.* 2021; 71 (3): 209–249.
2. Каприн А.Д., Старинский В.В., Шахзадова А.О. Состояние онкологической помощи населению России в 2022 году. М.: МНИОИ им. П.А. Герцена, 2023.
3. Howlander N., Altekruse S.F., Li C.I., et al. US incidence of breast cancer subtypes defined by joint hormone receptor and HER2 status. *J. Nat. Cancer Inst.* 2014; 106 (5): dju055.
4. Finn R.S., Martin M., Rugo H.S., et al. Palbociclib and letrozole in advanced breast cancer. *N. Engl. J. Med.* 2016; 375 (20): 1925–1936.
5. Hortobagyi G.N., Stemmer S.M., Burris H.A., et al. Ribociclib as first-line therapy for HR-positive, advanced breast cancer. *N. Engl. J. Med.* 2016; 375 (18): 1738–1748.
6. Goetz M.P., Toi M., Campone M., et al. MONARCH-3: abemaciclib as initial therapy for advanced breast cancer. *J. Clin. Oncol.* 2017; 35 (32): 3638–3646.
7. Gennari A., André F., Barrios C.H., et al. ESMO Clinical Practice Guideline for the diagnosis, staging and treatment of patients with metastatic breast cancer. *Ann. Oncol.* 2021; 32 (12): 1475–1495.
8. Lloyd M.R., Wander S.A., Hamilton E., et al. Next steps after CDK4/6 inhibitors in HR+/HER2- metastatic breast cancer. *Cancer Treat Rev.* 2022; 107: 102404.
9. Wander S.A., Cohen O., Gong X., et al. The genomic landscape of endocrine-resistant advanced breast cancers. *Cancer Cell.* 2018; 34 (3): 427–438.e6.
10. Cardoso F., Paluch-Shimon S., Senkus E., et al. 5th ESO-ESMO international consensus guidelines for advanced breast cancer (ABC 5). *Ann. Oncol.* 2020; 31 (12): 1623–1649.
11. Xi J., Oza A., Thomas S., et al. Retrospective analysis of treatment patterns and effectiveness of palbociclib and subsequent therapies in HR+/HER2- advanced breast cancer. *Breast Cancer Res. Treat.* 2021; 189 (3): 745–756.
12. Kalinsky K., Accordino M.K., Chiuhan C., et al. Randomized phase II trial of endocrine therapy with or without ribociclib after progression on cyclin-dependent kinase 4/6 Inhibition in hormone receptor-positive, HER2-negative metastatic breast cancer: MAINTAIN trial. *J. Clin. Oncol.* 2023; 41 (24): 4004–4013.
13. Mayer E.L., Wander S.A., Regan M.M., et al. PACE: A randomized phase II study of fulvestrant, palbociclib, and avelumab after progression on cyclin-dependent kinase 4/6 inhibitor and endocrine therapy for hormone receptor-positive/HER2-negative metastatic breast cancer. *J. Clin. Oncol.* 2024; 42 (17 suppl.): LBA1000.
14. Lombart-Cussac A., Pérez-García J.M., Bellet M., et al. PALMIRA: a randomized phase II trial of palbociclib (PAL) in combination with endocrine therapy (ET) versus ET alone after progression on prior PAL plus ET in patients with hormone receptor-positive (HR+)/HER2-negative (HER2-) metastatic breast cancer (MBC). *J. Clin. Oncol.* 2023; 41 (16 suppl.): 1001.
15. Wander S.A., Han H.S., Zangardi M.L., et al. Clinical outcomes with abemaciclib after prior CDK4/6 inhibitor progression in breast cancer: a multicenter experience. *J. Natl. Compr. Canc. Netw.* 2021; 19 (2): 149–156.



16. Kalinsky K., Bianchini G., Hamilton E., et al. Abemaciclib plus fulvestrant in advanced breast cancer after progression on CDK4/6 inhibition: results from the phase III postmonarch trial. *J. Clin. Oncol.* 2025; 43 (9): 1101–1112.
17. Cardoso F., Costa A., Senkus E., et al. 3rd ESO-ESMO International Consensus Guidelines for advanced breast cancer (ABC 3). *Ann. Oncol.* 2017; 28 (12): 3111.
18. Turner N.C., Slamon D.J., Ro J., et al. Overall survival with palbociclib and fulvestrant in advanced breast cancer. *N. Engl. J. Med.* 2018; 379 (20): 1926–1936.
19. Largillier R., Ferrero J.M., Doyen J., et al. Prognostic factors in 1,038 women with metastatic breast cancer. *Ann. Oncol.* 2008; 19 (12): 2012–2019.
20. Freedman R.A., Tolaney S.M. Efficacy and safety of CDK4/6 inhibitors in older patients with metastatic breast cancer: a pooled analysis of randomized trials. *Breast.* 2021; 60: 101–108.
21. Goetz M.P., Bhawe M.A., Ma C., et al. ELAINE 2: A phase 2 study of lasofoxifene (LAS) plus abemaciclib (Abema) for treating patients (pts) with locally advanced or metastatic estrogen receptor-positive (ER+)/HER2- breast cancer (mBC) with an ESR1 mutation. *J. Clin. Oncol.* 2023; 41 (16 suppl.): 1069.
22. Smith I.E., Walsh G., Jones A., et al. A systematic review and meta-analysis of CDK4/6 inhibitor rechallenge in hormone receptor-positive metastatic breast cancer. *Eur. J. Cancer.* 2024; 198: 113521.
23. Bidard F.C., Kaklamani V.G., Neven P., et al. Elacestrant (RAD1901) vs standard of care (SOC) in patients (pts) with ER+/HER2- advanced breast cancer (ABC) with or without ESR1 mutations: Primary results from the phase 3 EMERALD trial. *J. Clin. Oncol.* 2022; 40 (17 suppl.): LBA1001.
24. Haffner M.C., De Marzo A.M., Meeker A.K., et al. Transcription-induced DNA double strand breaks: both oncogenic force and potential therapeutic target? *Clin. Cancer Res.* 2011; 17 (12): 3858–3864.
25. Yap T.A., O'Carrigan B., Penney M.S., et al. First-in-human phase I study of next-generation CDK4/6 inhibitor PF-07220060 in patients with advanced solid tumors. *Cancer Discov.* 2024; 14 (1): 56–69.

The Role of CDK4/6 Inhibitor Rechallenge in Patients with HR+/HER2– Metastatic Breast Cancer: A Retrospective Cohort Study

R.V. Orlova, PhD^{1,2}, M.I. Gluzman, PhD^{1,2}, I.V. Avramenko¹, A.A. Vakhitova¹, E.E. Topuzov, PhD^{1,3}

¹ City Clinical Oncology Dispensary, St. Petersburg

² St. Petersburg State University

³ I.I. Mechnikov North-Western State Medical University, St. Petersburg

Contact person: Mark I. Gluzman, lok2008@list.ru

Cyclin-dependent kinase 4 and 6 inhibitors (CDK4/6i) in combination with endocrine therapy (ET) are the standard of care for hormone receptor-positive, HER2-negative (HR+/HER2–) metastatic breast cancer (mBC). However, the optimal treatment strategy after progression on first-line therapy containing a CDK4/6i remains uncertain. Rechallenge with CDK4/6i may be an effective option, but factors predicting the greatest benefit are insufficiently studied.

Material and Methods. This single-center retrospective cohort study included 88 patients with HR+/HER2– mBC who received repeat treatment with a CDK4/6i (palbociclib, ribociclib, or abemaciclib) in any line of therapy between 2019 and 2024. The primary endpoint was investigator-assessed progression-free survival (PFS). Secondary endpoints included objective response rate (ORR), disease control rate (DCR), and multivariate analysis of the association between PFS and clinicopathological parameters.

Results. The median age of patients was 67 years (range 37–87 years). As first-line CDK4/6i therapy, 35 (39.8%) patients received palbociclib, 13 (14.8%) received ribociclib, and 40 (45.4%) received abemaciclib. In 52 (59.1%) patients, rechallenge was performed due to disease progression, and in 36 (40.9%) due to intolerable toxicity from the prior CDK4/6i. Rechallenge was administered in the immediate subsequent line for 60 (68.2%) patients, and after skipping at least one line for 28 (31.8%). The median PFS was 10 months (95% CI 7–17), ORR was 4.4%, and DCR was 75%. In univariate analysis, significant factors influencing PFS were: achieving an objective response to the prior CDK4/6i line (11 vs 5 months; $p = 0.0035$), absence of endocrine resistance (10 vs 5 months; $p = 0.0025$), rechallenge in the immediate subsequent line (16 vs 5 months; $p < 0.0001$), absence of liver metastases (17 vs 5 months; $p < 0.0001$), switching CDK4/6i due to toxicity (16 vs 5 months; $p = 0.0003$), and no prior chemotherapy (17 vs 8 months; $p = 0.043$). In multivariate analysis, independent predictors of longer PFS were: absence of endocrine resistance ($p = 0.0028$; HR 2.54), absence of liver metastases ($p = 0.009$; HR 2.21), and age over 60 years ($p = 0.045$; HR 1.83).

Conclusion. Rechallenge with CDK4/6 inhibitors is a clinically significant strategy in selected patients with HR+/HER2– mBC. The greatest benefit from rechallenge is observed in patients over 60 years of age, those without evidence of endocrine resistance, and those without liver metastases. This identified group may be considered candidates for repeat CDK4/6i administration after progression on a prior line.

Keywords: breast cancer, metastatic, CDK4/6 inhibitors, rechallenge, palbociclib, ribociclib, abemaciclib, predictive factors



Неoadъювантная химиотерапия при местнораспространенном раке ободочной кишки: предварительные результаты эффективности и переносимости

Ю.Б. Карагодина, М.С. Рубан, Л.Н. Любченко, д.м.н., А.А. Феденко, д.м.н.

Адрес для переписки: Юлия Борисовна Карагодина, yuliaborisovnakaragodina@gmail.com

Для цитирования: Карагодина Ю.Б., Рубан М.С., Любченко Л.Н., Феденко А.А. Неoadъювантная химиотерапия при местнораспространенном раке ободочной кишки: предварительные результаты эффективности и переносимости. Эффективная фармакотерапия. 2026; 22 (8): 24–29.

DOI 10.33978/2307-3586-2026-22-8-24-29

Стандартным методом лечения рака ободочной кишки II–III стадии является выполнение хирургического вмешательства на первом этапе с последующим проведением адъювантной химиотерапии. Выполнение гемиколэктомии с лимфодиссекцией позволяет достигнуть высоких показателей локального контроля заболевания, частота местных рецидивов не превышает 10%. В данной ситуации фактором, чаще всего приводящим к гибели пациентов, является отдаленное метастазирование. Проведение неoadъювантной полихимиотерапии (НАПХТ) с целью первичного цитотоксического воздействия на микрометастазы опухоли потенциально может привести к улучшению отдаленных результатов лечения.

Цель – представить промежуточные результаты исследования, направленного на оценку эффективности применения НАПХТ у пациентов с местнораспространенным раком ободочной кишки IIА–IIС стадии (клинические категории: cT3N0M0 (> 5 мм), cT4a–T4bN0M0, T1–T4N1–2M0).

Пациенты и методы. В исследование, проходившее в Московском научно-исследовательском онкологическом институте им. П.А. Герцена – филиале НМИЦ онкологии Минздрава России с января 2020 г. по апрель 2024 г., было включено 104 пациента. Большинство пациентов находились на III стадии заболевания, с наиболее распространенной подстадией В. Пациенты в контрольной группе получали стандартное лечение: хирургическое лечение на первом этапе с последующей адъювантной полихимиотерапией (АПХТ) по схеме mFOLFOX6. Пациенты в основной группе получали шесть курсов неoadъювантной химиотерапии по схеме mFOLFOX6. После предоперационной химиотерапии по схеме mFOLFOX6 пациентам в основной группе проводилось хирургическое лечение с последующим решением вопросов о проведении АПХТ в зависимости от данных гистологического исследования послеоперационного материала и возможности уменьшения объема или отказа от дальнейшего проведения лекарственного лечения в случае значимого уменьшения опухолевого поражения.

Результаты. Частота нежелательных явлений (НЯ) 3–4-й степени была ниже в группе НАПХТ (17%) по сравнению с группой АПХТ (35%). Отношение шансов (ОШ) развития НЯ 3–4-й степени для НАПХТ по сравнению с АПХТ составило 0,40 (95%-ный доверительный интервал (ДИ) 0,16–0,99; $p = 0,044$).

Необходимость редукции дозы химиопрепаратов отмечена у 15% пациентов в группе НАПХТ против 38% в группе АПХТ. Необходимость редукции дозы химиопрепаратов в процессе лечения в связи с возникновением серьезных НЯ была статистически достоверно ниже у пациентов в группе НАПХТ по сравнению с АПХТ – ОШ 0,29 (95% ДИ 0,11–0,74; $p = 0,008$). При анализе двухлетней безрецидивной выживаемости (по методу Каплана – Мейера) статистически значимых различий между группами НАПХТ и АПХТ не выявлено ($p = 0,74$).



Заключение. Проведение химиотерапии в неоадъювантном режиме характеризовалось меньшей частотой значимых НЯ по сравнению с адъювантной терапией. Анализ выживаемости без прогрессирования не выявил статистически значимых различий между группами.

Ключевые слова: рак ободочной кишки, неоадъювантная химиотерапия, FOLFOX6, нежелательные явления, безрецидивная выживаемость

Введение

У пациентов с местнораспространенным раком ободочной кишки показатели общей выживаемости (ОВ) различаются в зависимости от стадии онкологического процесса. Показатели пятилетней ОВ у больных раком ободочной кишки ПА и ПИС стадий заболевания составляют 66 и 28% соответственно [1].

Имеющиеся данные свидетельствуют о необходимости разработки персонализированного подхода к лечению пациентов в зависимости от распространенности процесса. Больные с высоким риском генерализации опухоли потенциально могут выиграть от раннего начала системного воздействия на опухолевый процесс [1–3]. В настоящий момент проведение неоадъювантной химиотерапии на первом этапе лечения входит в стандарты лечения ряда онкологических заболеваний, локализующихся в различных отделах желудочно-кишечного тракта [1, 2].

Стандартом лечения у больных раком ободочной кишки II–III стадии является выполнение радикального хирургического вмешательства с последующим назначением адъювантной химиотерапии, объем и длительность которой определяются послеоперационной патологической стадией и индивидуальными факторами риска. Такой подход указан в современных международных клинических рекомендациях и направлен на снижение риска отдаленного метастазирования у пациентов с резектабельными злокачественными новообразованиями (ЗНО) ободочной кишки. Однако проведение химиотерапии (ХТ) на предоперационном этапе позволит оказать более раннее воздействие на микрометастазы опухоли, снизить ее биологическую активность, создать более благоприятные условия для выполнения хирургического вмешательства с повышением его радикальности [4–7]. Обнародованные в последнее время данные ряда клинических исследований II/III фазы свидетельствуют об эффективности и безопасности данного подхода в лечении больных раком ободочной кишки с высоким риском отдаленного метастазирования [8–12].

В международном рандомизированном клиническом исследовании III фазы FOxTROT были проанализированы результаты лечения 1052 пациентов раком ободочной кишки ПА–PIB стадии (cT3–T4N0–2M0). Больные рандомизировались в соотношении 2 : 1 на две группы, в первой группе проводилось три курса неоадъювантной полихимиотерапии (НАПХТ) по схеме FOLFOX с последующим хирургическим лечением и адъювантной химиотерапией; во второй группе проводилось стандартное лечение с использованием только послеоперационной ХТ. Кроме того, пациентам с «диким» типом RAS могли быть дополнительно рандомизированы 1 : 1 в группу с добавлением панитумумаба в режим ХТ. Проведение неоадъювантного лечения не привело к увеличению послеоперационных осложнений, в то же время у 59% больных была отмечена

на гистологическая регрессия опухоли, у 4% пациентов при исследовании послеоперационного гистологического материала был выявлен полный патоморфологический ответ на проведенное лекарственное лечение. По данным авторов, проведение неоадъювантной терапии позволило снизить риск развития рецидива в течение двух лет после хирургического вмешательства на 25% [10].

К недостаткам данного исследования можно отнести непродолжительный срок проведения ХТ перед выполнением хирургического лечения (шесть недель, три цикла FOLFOX). Несмотря на выраженное уменьшение размеров опухоли и снижение частоты рецидивов, абсолютное снижение двухлетнего риска рецидива в данном исследовании составило около 4–5% и долгосрочного преимущества по выживаемости на сегодняшний день не продемонстрировано, что ограничивает возможность широкого внедрения такой схемы в рутинную практику [10].

В исследовании FOxTROT также включались пациенты с местнораспространенным раком ободочной кишки cT3–T4N0–2M0, включая cT3N0M0. Было показано, что часть таких пациентов по результатам послеоперационного стадирования имеет II стадию заболевания (низкий риск), и для них, при отсутствии неблагоприятных прогностических факторов, по-прежнему предпочтительным вариантом лечения остается раннее выполнение хирургического вмешательства с последующим решением вопроса об объеме адъювантной терапии [10].

Кроме того, ряд пациентов получали ХТ в комбинации с таргетной анти-EGFR терапией панитумумабом, что осложняет оценку достоверности эффективности самостоятельной ХТ у пациентов с отсутствием мутаций в генах RAS [11].

Несмотря на расширение возможностей применения НАПХТ, на сегодняшний день продолжаются дискуссии о ее сравнительной эффективности по сравнению со стандартным подходом «операция с последующей адъювантной химиотерапией». Согласно данным метаанализа, включившего семь исследований, статистически значимых различий в общей и безрецидивной выживаемости между стратегиями НАПХТ и послеоперационной терапии не выявлено [12]. Аналогично исследование FOxTROT не продемонстрировало преимуществ в долгосрочной выживаемости, что поддерживает необходимость дальнейшей оценки роли НАПХТ в лечении резектабельного рака ободочной кишки [13].

В 2016 г. Национальная комплексная онкологическая сеть NCCN рекомендовала использование НАПХТ в качестве возможного варианта лечения пациентов с местнораспространенным раком ободочной кишки (cT4b). Основанием явилось датское исследование, включившее 27 575 пациентов, получавших лечение с 2006 по 2014 г. [14].

Пятилетняя выживаемость в исследованиях с меньшей выборкой, оценивающих эффективность НАПХТ у пациентов с T4-раком ободочной кишки, варьирует от 67 до 95%, что



Основные характеристики пациентов в группах НАПХТ и АПХТ, общее количество больных 104

Показатель	НАПХТ (n = 52)	АПХТ (n = 52)	p-value	χ^2	ОШ (95% ДИ)
Возраст	63 (56–69)	59 (54–66)	0,2	–	–
Стадия II	1 (1,9%)	8 (15%)	0,031	0,016	0,108 (0,013–0,896)
Стадия III	51 (98%)	44 (85%)	0,031	0,016	0,108 (0,013–0,896)
Подстадия А	1 (1,9%)	8 (5,8%)	0,031	0,016	0,108 (0,013–0,896)
Подстадия В	39 (75%)	29 (55,7%)	0,040	4,248	2,379 (1,035–5,472)
Подстадия С	12 (23%)	20 (38,5%)	0,090	2,889	0,480 (0,204–1,127)
T0	0 (0%)	1 (1,9%)	> 0,05	0,50	–
T2	1 (1,9%)	3 (5,8%)	> 0,05	0,367	0,320 (0,032–3,185)
T3	32 (62%)	25 (48%)	0,168	1,902	1,728 (0,792–3,769)
T4	19 (37%)	23 (44%)	0,425	0,639	0,726 (0,331–1,593)
N0	1 (1,9%)	8 (15%)	0,031	0,016	0,108 (0,013–0,896)
N1	24 (46%)	24 (46%)	1,000	0,000	1,000 (0,463–2,162)
N2	27 (52%)	20 (38%)	0,168	1,902	1,728 (0,792–3,769)

Примечание. ДИ – доверительный интервал; ОШ – отношение шансов; НАПХТ – неoadъювантная полихимиотерапия; АПХТ – адъювантная полихимиотерапия; p-value – уровень статистической значимости различий между группами НАПХТ и АПХТ.

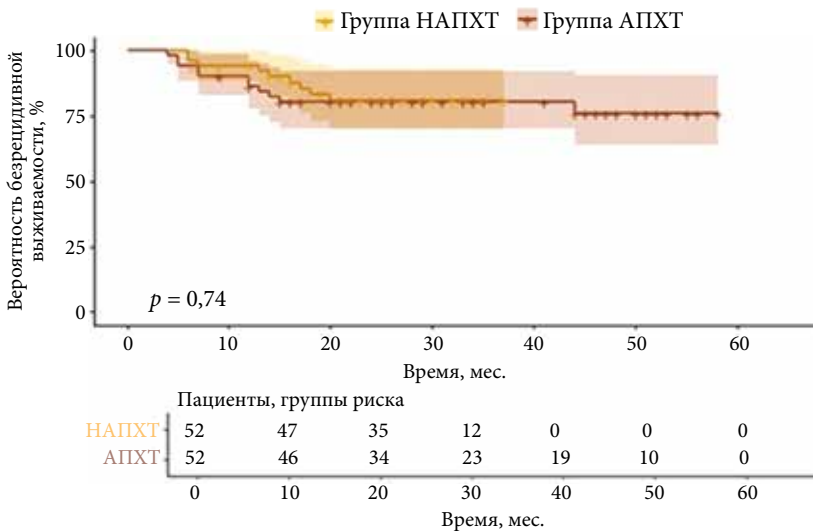


Рис. 1. Кривая безрецидивной выживаемости Каплана – Мейера в группах неoadъювантной полихимиотерапии (НАПХТ) и адъювантной полихимиотерапии (АПХТ)

подчеркивает необходимость проведения проспективных рандомизированных исследований в данной области [13, 14]. Предоперационная ХТ является одним из вариантов лечения пациентов с местнораспространенным раком ободочной кишки, включая Т4-опухоли и объемные Т3-поражения, когда есть риск, что опухоль окажется нерезектабельной или проведенное вмешательство будет меньшего объема, чем это необходимо. У больных с резектабельными опухолями ободочной кишки применение НАПХТ остается предметом исследования [15].

Целью данного исследования является улучшение непосредственных результатов лечения пациентов с местнораспространенным резектабельным раком ободочной кишки за счет применения НАПХТ на первом этапе комбинированного лечения.

В данной работе представлены промежуточные результаты проведения НАПХТ в режиме mFOLFOX6 у пациентов с местнораспространенным раком ободочной кишки IIА–IIIС стадии (сT3N0M0 при глубине инвазии > 5 мм, сT4a–T4bN0M0, T1–T4N1–2M0) и сравнение их результатов с группой больных, получавших лечение в виде послеоперационной адъювантной полихимиотерапии (АПХТ).

Пациенты и методы

Проведен анализ эффективности и токсичности лечения 104 пациентов с местнораспространенным раком ободочной кишки IIА–IIIС стадии (сT3N0M0 [глубина инвазии > 5 мм, низкодифференцированная аденокарцинома G3], T4a–T4bN0M0, T1–T4N1–2M0), проходивших лечение в Московском научно-исследовательском онкологическом институте (МНИОИ) им. П.А. Герцена с января 2022 г. по апрель 2024 г.

В контрольную группу были включены 52 человека, которые получали на первом этапе хирургическое лечение с последующей адъювантной ХТ в режиме mFOLFOX6 до шести месяцев.

В основную группу были включены 52 человека, которым на первом этапе проведено шесть курсов НАПХТ в режиме mFOLFOX6, последующее хирургическое лечение (в срок от четырех до шести недель) и АПХТ в зависимости от патоморфологической стадии после исследования послеоперационного материала.

При рT1–2N0M0, рT3N0M0, MSI пациенты оставались под динамическим наблюдением.

При рT3N0M0, MSS и/или одном факторе негативного прогноза (низкой степени дифференцировки, наличии лимфоваскулярной/периневральной инвазии, R+, операции в условиях кишечной непроходимости/перитонита, операции с неадекватным объемом лимфодиссекции – изучено менее 12 лимфоузлов) пациенты получали четыре курса монохимиотерапии (МХТ) капецитабином.

При рT3N0M0 в сочетании с двумя факторами негативного прогноза; рT4N0M0 или рT1–T4N1–3M0 пациентам проводилось шесть курсов АПХТ в режиме mFOLFOX6. Характеристики пациентов приведены в таблице.

Результаты

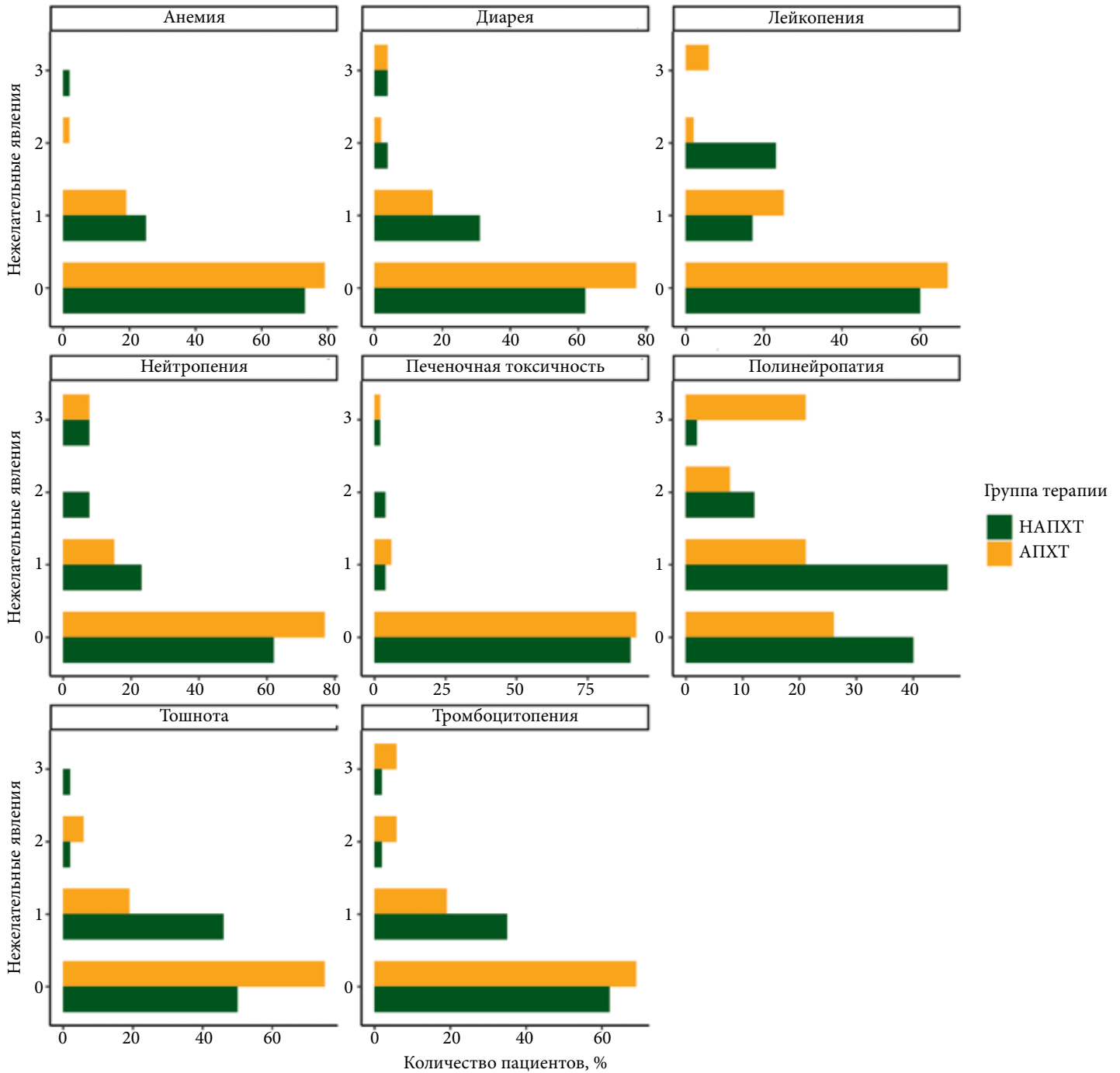При оценке двухлетней выживаемости без прогрессирования (ВБП) по методу Каплана – Мейера статистически значимых различий между группами неoadъювантной и адъювантной химиотерапии не выявлено ($p = 0,74$). За период наблюдения зарегистрировано: в группе НАПХТ из 52 пациентов – девять случаев рецидива (17%), в группе АПХТ из 52 пациентов – 11 случаев (21%).

Медиана безрецидивной выживаемости не была достигнута (рис. 1).

В группах была оценена частота встречаемости НЯ. Их спектр включал анемию, лейкопению, нейтропению, тромбоцитопению, диарею, тошноту, печеночную токсичность, полинейропатию.

Переносимость полихимиотерапии оценивалась при помощи шкалы токсичности NCI CTCAE v5.0.

Среди пациентов, получавших АПХТ, частота возникновения любых НЯ 3–4-й степени оказалась в два раза выше,



Примечание. НАПХТ – неоадъювантная полихимиотерапия; АПХТ – адъювантная полихимиотерапия.

Рис. 2. Нежелательные явления в группах исследования

чем среди пациентов с НАПХТ (35 и 17% соответственно, $p = 0,044$) (рис. 2).

Токсичность определялась как наличие хотя бы одного НЯ 3–4-й степени по любой из оцененных категорий.

Необходимость редукции дозы химиопрепаратов в процессе лечения в связи с возникновением серьезных НЯ была статистически достоверно ниже у пациентов в группе НАПХТ по сравнению с группой АПХТ (ОШ = 0,29 (95% ДИ 0,11–0,74; $p = 0,008$)).

Обсуждение

Лечение местнораспространенного рака ободочной кишки требует применения комбинированного подхода, включающего сочетание хирургического лечения и противоопухолевой лекарственной терапии.

Результаты исследования демонстрируют, что неоадъювантная полихимиотерапия по схеме mFOLFOX6 безопасна и по эффективности сопоставима с адъювантной полихимиотерапией, но при этом характеризуется меньшей токсичностью.



Одно из наиболее частых опасений – вероятность стремительного прогрессирования онкопатологии на фоне отсрочки хирургического лечения.

В данном исследовании не было зарегистрировано случаев прогрессирования местнораспространенного рака ободочной кишки во время шести предоперационных курсов по схеме mFOLFOX6, что подтверждает безопасность реализации данного подхода к лечению и согласуется с данными литературы.

В исследовании FOxTROT частота прогрессирования на неоадьювантном лечении составила менее 2% [10]. Аналогичные показатели (1,5–3%) продемонстрированы и в других исследованиях [15, 16].

Другой актуальной проблемой является достоверное определение опухолевого вовлечения лимфатических узлов на основании данных лучевой диагностики.

По данным крупных обзоров, точность компьютерной томографии (КТ) в определении лимфогенных метастазов при колоректальном раке составляет 57–70%, а магнитно-резонансной томографии (МРТ) — около 65–75%, что нередко приводит к гипердиагностике или недооценке реальной стадии заболевания [17].

Проведение системной терапии до операции может сопровождаться риском возникновения кишечной непроходимости. В исследованиях FOxTROT и NeoCol частота развития кишечной непроходимости составляет 1,3–3,5%. Случаев возникновения кишечной непроходимости не было выявлено, что также указывает на низкую вероятность появления осложнения в случаях, когда отбор пациентов организован и осуществлен правильно (отсутствие субкомпенсированной непроходимости, перитонита, выраженного воспалительного компонента).

Ключевое преимущество НАПХТ – возможность проведения большей части системной терапии в предоперационном периоде, когда пациенты находятся в лучшем функциональном статусе. Согласно полученным данным, НЯ 3–4-й степени в группе АПХТ встречались в два раза чаще, чем в группе НАПХТ (35 против 17%); необходимость снижения дозы возникла у 38% пациентов в группе АПХТ и лишь у 15% в группе НАПХТ (ОШ 0,29; $p = 0,008$).

После хирургического вмешательства у пациентов наблюдается снижение толерантности к цитостатикам, потеря массы тела, анемия. Может возникать воспалительный ответ. Все эти факторы приводят к снижению интенсивности фактически доставленной дозы (Delivered Dose Intensity, DDI).

Литература

1. Snaebjornsson P, Coupe V.M.H., Jonasson L., et al. pT4 stage II and III colon cancers carry the worst prognosis in a nationwide survival analysis. Shepherd's local peritoneal involvement revisited. *Int. J. Cancer.* 2014; 135 (2): 467–478.
2. Dehal A., Graff-Baker A.N., Vuong B., et al. Neoadjuvant chemotherapy improves survival in patients with clinical T4b colon cancer. *J. Gastrointestinal Surg.* 2018; 22 (2): 242–249.
3. De Gooyer J.M., Verstegen M.G., Lam-Boer J., et al. Neoadjuvant chemotherapy for locally advanced T4 colon cancer: a nationwide propensity-score matched cohort analysis. *Dig. Surg.* 2020; 37 (4): 292–301.
4. Arredondo J., González I., Baixauli J., et al. Tumor response assessment in locally advanced colon cancer after neoadjuvant chemotherapy. *J. Gastrointest. Oncol.* 2014; 5 (2): 104–111.
5. Arredondo J., Baixauli J., Pastor C., et al. Mid-term oncologic outcome of a novel approach for locally advanced colon cancer with neoadjuvant chemotherapy and surgery. *Clin. Transl. Oncol.* 2017; 19 (3): 379–385.

Эти данные полностью соответствуют результатам исследования FOxTROT и метаанализа [12, 18], где отмечено снижение суммарной дозы химиопрепаратов при применении исключительно адьювантных схем.

Международные рекомендации рассматривают НАПХТ при местнораспространенном раке ободочной кишки как подход, оправданный у пациентов высокого риска (Т4, массивный Т3, подозрение на N+, угроза CRM, высокий риск микрометастазирования).

Результаты данного исследования подтверждают:

- эквивалентность двухлетней ВВП между НАПХТ и АПХТ;
- лучшую переносимость НАПХТ;
- отсутствие негативного влияния на течение операции;
- отсутствие прогрессирования на этапе НАПХТ;
- высокую завершенность полного объема терапии до операции.

Таким образом, результаты нашего исследования находятся в соответствии с международными тенденциями, поддерживающими расширение применения НАПХТ у тщательно отобранных пациентов.

Оценка отдаленных онкологических результатов еще продолжается. Это запланировано в протоколе исследования. Полный анализ отдаленных исходов будет представлен после достижения необходимой длительности наблюдения.

Заключение

Комплексный анализ полученных данных в совокупности с результатами крупных международных исследований показывает, что использование неоадьювантной химиотерапии по схеме mFOLFOX6 у пациентов с местнораспространенным раком ободочной кишки можно считать безопасным, по эффективности сопоставимым с адьювантной терапией, но менее токсичным по сравнению с последней.

Таким образом, с точки зрения онкологических исходов обе стратегии демонстрируют схожую эффективность, что позволяет дополнительно оценивать различия в токсичности как ключевой фактор выбора лечебной тактики.

Однако для окончательной оценки влияния НАПХТ на долгосрочные онкологические исходы необходимо дальнейшее продолжение наблюдения.

Таким образом, применение НАПХТ у пациентов из группы высокого риска (Т3 при глубине инвазии > 5 мм, Т4a–b, признаки угрозы циркулярного края, N+) является оправданным решением с целью раннего воздействия на потенциальные микрометастазы. ☺



6. Arredondo J., Simó V., Castañón C., et al. Complete pathologic response after neoadjuvant chemotherapy in locally advanced colon cancer. *Cir. Esp. (Engl. Ed.)*. 2020; 98 (3): 168–170.
7. Kim S.H., Chang H.J., Kim D.Y., et al. What is the ideal tumor regression grading system in rectal cancer patients after preoperative chemoradiotherapy? *Cancer Res. Treat.* 2016; 48 (3): 998–1009.
8. Chalabi M., Fanchi L.F., Dijkstra K.K., et al. Neoadjuvant immunotherapy leads to pathological responses in MMR-proficient and MMR-deficient early-stage colon cancers. *Nat. Med.* 2020; 26 (4): 566–576.
9. Zhou H., Song Y., Jiang J., et al. A pilot phase II study of neoadjuvant triplet chemotherapy regimen in patients with locally advanced resectable colon cancer. *Chin. J. Cancer Res.* 2016; 28 (6): 598.
10. Seymour M.T., Morton D. FOxTROT: an international randomised controlled trial in 1052 patients evaluating neoadjuvant chemotherapy for colon cancer. *Gastrointestinal (Colorectal) Cancer*. 2019; 37 (15): 3504.
11. Zhang J.F., Lv L., Zhao S., et al. Hyperthermic intraperitoneal chemotherapy (HIPEC) combined with surgery: a 12-year meta-analysis of this promising treatment strategy for advanced gastric cancer at different stages. *Ann. Surg. Oncol.* 2022; 29: 3170–3186.
12. Jakobsen A., Andersen F., Fischer A., et al. Neoadjuvant chemotherapy in locally advanced colon cancer. A phase II trial. *Acta Oncol.* 2015; 54 (10): 1747–1753.
13. Kato B.K. Neoadjuvant chemotherapy versus surgery plus adjuvant chemotherapy for locally advanced colon cancer: a meta-analysis of randomized controlled trials. *J. Clin. Oncol.* 2024; 42 (16): e15631.
14. Krarup P.-M., Jorgensen L.N., Andreassen A.H., et al. A nationwide study on anastomotic leakage after colonic cancer surgery. *Colorectal Dis.* 2012; 14 (10): 20–33.
15. Xu D., Yan X.-L., Liu J.-M., et al. The characteristics and long-term survival of patients with colorectal liver metastases with pathological complete response after chemotherapy. *J. Cancer*. 2020; 11 (21): 6256–6263.
16. Daniel A., Arredondo J., Sánchez-Justicia C., et al. Survival and safety after neoadjuvant chemotherapy or upfront surgery for locally advanced colon cancer: meta-analysis. *Br. J. Surg.* 2024; 111 (2): znae021.
17. Kanemitsu Y., Shimizu Y., Mizusawa J., et al. Hepatectomy followed by mFOLFOX6 versus hepatectomy alone for liver-only metastatic colorectal cancer (JCOG0603): a phase II or III randomized controlled trial. *J. Clin. Oncol.* 2021; 39: 3789–3799.
18. Han J.G., Wang Z.J., Dai Y., et al. Short-term outcomes of elective surgery following self-expandable metallic stent and neoadjuvant chemotherapy in patients with left-sided colon cancer obstruction. *Dis. Colon Rectum.* 2023; 66 (10): 1319–1328.

Neoadjuvant Chemotherapy in Patients with Locally Advanced Colon Cancer: Preliminary Results of Efficacy and Tolerability

YU.B. Karagodina, M.S. Ruban, L.N. Lyubchenko, PhD, A.A. Fedenko, PhD

National Medical Research Center of Radiology of the Ministry of Health of the Russian Federation, Moscow

Contact person: Yulia B. Karagodina, yuliaborisovnakaragodina@gmail.com

*Standard treatment for stage II–III colon cancer remains surgical resection as the initial step followed by adjuvant chemotherapy. Hemicolectomy with lymphadenectomy provides high rates of local disease control, with the incidence of locoregional recurrence not exceeding 10%. In this context, distant metastasis becomes the predominant cause of mortality. The administration of neoadjuvant polychemotherapy (NACT) with the aim of delivering early cytotoxic exposure to tumor micrometastases may potentially improve long-term oncological outcomes. **Purpose.** This study presents interim results of an original investigation evaluating the efficacy of NACT in patients with locally advanced colon cancer stage IIA–IIIC (clinical categories: cT3N0M0 (> 5 mm), cT4a–T4bN0M0, T1–4N1–2M0).*

Patients and methods. A total of 104 patients treated at the P.A. Herzen Moscow Oncology Research Institute – Branch of the National Medical Research Radiological Center between January 2020 and April 2024 were included in the study. Patients in the control group received standard management consisting of upfront surgical treatment followed by adjuvant polychemotherapy (APCT) using the mFOLFOX6. Patients in the main group received 6 cycles of preoperative chemotherapy using the mFOLFOX6. After completion of preoperative chemotherapy, patients in the main group underwent surgical treatment. The decision regarding adjuvant chemotherapy was based on postoperative histological findings, including potential de-escalation or omission of further systemic therapy in cases of substantial pathological tumor regression.

Results. The incidence of grade 3–4 adverse events (AEs) was lower in the NAPCT group (17%) compared with the APCT sequence (35%). The odds ratio (OR) for grade 3–4 AEs for NAPCT compared with APCT was 0.40 (95% CI: 0.16–0.99; $p = 0.044$). Dose reduction was required in 15% of patients in the NACT group and in 38% of those in the APCT group. The odds ratio for dose reduction for NACT versus APCT was 0.29 (95% CI: 0.11–0.74; $p = 0.008$), reflecting more than a threefold reduction in the probability of requiring dose modification when using the neoadjuvant regimen. In the analysis of two-year progression-free survival (Kaplan–Meier), no statistically significant differences were observed between the NACT and APCT groups ($p = 0.74$).

Keywords: colon cancer, neoadjuvant chemotherapy, mFOLFOX6, adverse events, disease-free survival (DFS)



¹ НМИЦ онкологии
им. Н.Н. Блохина,
Москва

² Национальный
исследовательский
университет «МЭИ»,
Москва

Сравнение диагностической эффективности полной логистической модели и биопсии сторожевого лимфатического узла у больных меланомой кожи

Е.В. Тихонова¹, С.Н. Бердников, к.м.н.¹, А.М. Сергеева, к.ф.-м.н.²,
И.В. Самойленко, к.м.н.¹

Адрес для переписки: Елена Валерьевна Тихонова, elige-94@mail.ru

Для цитирования: Тихонова Е.В., Бердников С.Н., Сергеева А.М., Самойленко И.В. Сравнение диагностической эффективности полной логистической модели и биопсии сторожевого лимфатического узла у больных меланомой кожи. Эффективная фармакотерапия. 2026; 22 (8): 30–33.

DOI 10.33978/2307-3586-2026-22-8-30-33

Цель исследования. Сравнить диагностическую эффективность полной логистической модели и биопсии сторожевого лимфатического узла (БСЛУ) в прогнозировании метастатического поражения регионарных лимфатических узлов у больных меланомой кожи по отношению к морфологическому статусу лимфоузлов.

Материал и методы. В одноцентровое проспективное исследование включен 121 пациент с меланомой кожи. В качестве референсного стандарта использовали данные гистологического/иммуногистохимического (ИГХ) исследования регионарных лимфатических узлов. Полная логистическая модель была построена на основе клинических, ультразвуковых, эластографических, сцинтиграфических и морфологических признаков, результат выражен в виде предсказанной вероятности метастазов (P_{IGX}). Результаты БСЛУ анализировали как бинарный тест (метастазы: да/нет). Для обеих моделей рассчитывали чувствительность, специфичность, общую точность и площадь под ROC-кривой (AUC).

Результаты. По отношению к ИГХ-исследованию БСЛУ продемонстрировала чувствительность 77,8%, специфичность 100% и общую точность 95,0%, AUC ROC $\approx 0,89$. Полная логистическая модель показала AUC ROC $\approx 0,95$; при пороге $p = 0,272$ ее чувствительность составила 85,2%, специфичность – 95,7%, точность – 93,4%, а при $p = 0,349$ – 81,5; 97,9 и 94,2% соответственно. В диапазоне порогов около $p \approx 0,35$ полная логистическая модель демонстрирует сочетание чувствительности, специфичности и точности, близкое к характеристикам БСЛУ.

Заключение. Полная логистическая модель обладает высокой дискриминационной способностью и при оптимальном выборе порога обеспечивает диагностическую точность, сопоставимую с БСЛУ, при несколько более высокой чувствительности. Модель может рассматриваться как дополнительный инструмент стратификации риска и поддержки принятия решений о необходимости инвазивного стадирования регионарных лимфатических узлов.

Ключевые слова: меланома кожи, регионарные лимфатические узлы, биопсия сторожевого лимфатического узла, логистическая регрессия, ROC-кривая, диагностическая точность, прогностическая модель

Введение

Меланома кожи остается одной из наиболее агрессивных злокачественных опухолей, а ключевым фактором прогноза является состояние регионарных лимфатических узлов. Наличие метастатического поражения лимфатических узлов значительно ухудшает выживаемость и определяет необходимость более агрессивной тактики лечения, включая системную терапию [1].

Стандартным методом стадирования регионарных лимфатических узлов при меланоме кожи является биопсия сторожевого лимфатического узла (БСЛУ), выполняемая

у пациентов с клинически неизменными регионарными лимфатическими узлами при отсутствии патологических изменений по данным ультразвукового исследования. Несмотря на высокую диагностическую информативность, БСЛУ представляет собой инвазивную процедуру, требующую использования операционной, анестезиологического обеспечения и дополнительных ресурсов. Кроме того, выполнение БСЛУ может сопровождаться развитием послеоперационных осложнений. Несмотря на стандартизированные показания к выполнению БСЛУ, значительная часть пациентов не имеет метастатического поражения



регионарных лимфатических узлов, что подчеркивает ограниченные возможности существующих критериев в индивидуальной оценке риска [2].

В последние годы растет интерес к прогностическим моделям, основанным на совокупности клинических и инструментальных данных (ультразвукового исследования, эластографии, сцинтиграфии, морфологических признаков), которые позволяют количественно оценить индивидуальный риск метастатического поражения лимфоузлов [3]. Разработка полной логистической модели, продемонстрировавшей высокую дискриминационную способность в прогнозировании метастазов регионарных лимфатических узлов, послужила основанием для настоящего исследования.

Цель настоящего исследования – сравнить диагностическую эффективность полной логистической модели и результаты БСЛУ по отношению к морфологическому статусу регионарных лимфатических узлов (иммуногистохимическое (ИГХ) исследование).

Материал и методы

Дизайн исследования и выборка

Проведено одноцентровое проспективное исследование. В анализ включены данные 121 пациента с меланомой кожи, которым выполнено хирургическое лечение и морфологическое исследование регионарных лимфатических узлов. Референсным стандартом служил бинарный признак ИГХ-исследования:

ИГХ-исследование = 0 – метастатическое поражение регионарных лимфоузлов не выявлено;

ИГХ-исследование = 1 – метастазы подтверждены гистологически/иммуногистохимически.

В исследуемой группе у 27 (22,3%) пациентов выявлены метастазы (ИГХ-исследование = 1), у 94 (77,7%) пациентов метастатическое поражение отсутствовало (ИГХ-исследование = 0).

Полная логистическая модель

Полная логистическая модель прогнозировала вероятность метастатического поражения регионарных лимфатических узлов P_{IGX} на основе:

- клинических характеристик (возраст, пол);
- параметров первичной опухоли (толщина по Бреслоу, наличие изъязвлений, локализация);
- ультразвуковых признаков регионарных лимфоузлов (форма, размеры, толщина коркового слоя, его неравномерное утолщение, потеря центрального экосигнала, периферическая перфузия, отношение длинная ось/короткая ось лимфоузла, количество подозрительных узлов);
- эластографических показателей (жесткость лимфоузла и окружающих тканей, показатели компрессионной/импульсно-волновой эластографии);
- данных сцинтиграфии (наличие и количество визуализируемых лимфоузлов);
- результатов цитологического и гистологического исследований подозрительных лимфоузлов.

Модель имела вид:

$$\text{logit} = \beta_0 + \sum \beta_i * X_i,$$

где (X_i) – перечисленные выше предикторы,

$$P_{IGX} = 1/(1 + e^{-\text{logit}}).$$

Качество модели оценено ранее: площадь под ROC-кривой (ROC AUC) составила около 0,95; модель показывает высокую согласованность предсказанных вероятностей с фактической частотой метастазов.

Для целей сопоставления с БСЛУ из непрерывной вероятности P_{IGX} формировали бинарный прогноз при порогах $p = 0,138; 0,272$ и $0,349$.

Порог $p = 0,272$ был выбран как оптимальный по индексу Юдена, порог $p = 0,349$ – как обеспечивающий максимальную общую точность, порог $p = 0,138$ – как режим с максимальной чувствительностью.

Биопсия сторожевого лимфатического узла

Результаты биопсии сторожевого лимфатического узла (переменная гистология БСЛУ) анализировали как бинарный тест:

- 0 – метастазы в сторожевом лимфоузле не выявлены;
- 1 – метастазы выявлены.

Определяли чувствительность, специфичность и общую точность БСЛУ относительно ИГХ-исследования.

Статистический анализ

Для полной логистической модели и БСЛУ по отношению к ИГХ-исследованию рассчитывали:

- чувствительность (Se);
- специфичность (Sp);
- общую точность (Acc);
- матрицу ошибок (TP, TN, FP, FN).

Для обеих моделей строили ROC-кривые и вычисляли ROC AUC. Для логистической модели ROC-кривая строилась по непрерывной вероятности P_{IGX} , для БСЛУ – по бинарному результату (с формированием соответствующей ломаной ROC-кривой).

Сравнение носило описательный характер, с акцентом на сопоставлении AUC и характеристик при клинически значимых порогах.

Результаты

Биопсия сторожевого лимфоузла по отношению к ИГХ-исследованию

При сравнении результатов БСЛУ с референсным стандартом (ИГХ-исследование) получена следующая матрица ошибок: TN = 94, FP = 0, FN = 6, TP = 21.

Соответственно:

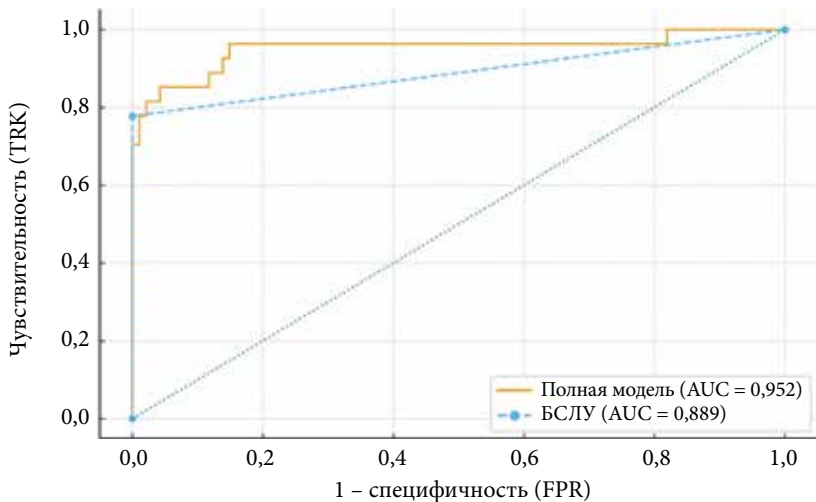
- чувствительность Se = 77,8% (21/27);
- специфичность Sp = 100,0% (94/94);
- общая точность Acc = 95,0% (115/121).

Площадь под ROC-кривой для БСЛУ составила AUC $\approx 0,89$, что отражает высокую, но не идеальную дискриминационную способность относительно ИГХ-исследования.

Таким образом, в исследуемой выборке БСЛУ продемонстрировала очень высокую специфичность и общую точность, однако пропустила 6 из 27 случаев метастатического поражения.

Полная логистическая модель по отношению к ИГХ-исследованию

Полная логистическая модель, основанная на совокупности клинико-инструментальных и морфологических признаков, по непрерывной вероятности P_{IGX} показала ROC AUC $\approx 0,95$, что указывает на более высокую дискри-



Сравнение ROC-кривых: полная логистическая модель vs БСЛУ

минационную способность по сравнению с БСЛУ (0,95 против 0,89).

При различных порогах P_{IGX} были получены следующие характеристики.

При $p = 0,138$ (режим максимальной чувствительности):

- TN = 81, FP = 13, FN = 2, TP = 25;
- Se = 92,6%, Sp = 86,2%, Acc = 87,6%.

В этом режиме модель минимизирует пропуск метастазов, но ценой увеличения числа ложноположительных случаев.

При $p = 0,272$ (оптимум по индексу Юдена):

- TN = 90, FP = 4, FN = 4, TP = 23;
- Se = 85,2%, Sp = 95,7%, Acc = 93,4%.

Данный порог обеспечивает наилучший баланс чувствительности и специфичности.

При $p = 0,349$ (порог максимальной точности модели):

- TN = 92, FP = 2, FN = 5, TP = 22;
- Se = 81,5%, Sp = 97,9%, Acc = 94,2%.

В этом режиме модель дает минимальное число ложноположительных решений при сохранении высокой общей точности и чувствительности, близкой к таковой у БСЛУ.

Сравнение ROC-кривых полной логистической модели и БСЛУ

На общем графике ROC-кривых (рисунок) полная логистическая модель представлена плавной кривой, расположенной выше кривой БСЛУ на большей части диапазона значений $1 - \text{специфичность}$, что отражается в большем значении AUC (0,95 против 0,89). ROC-кривая БСЛУ представлена характерной ломаной с одной основной рабочей точкой, соответствующей сочетанию Se = 77,8% и Sp = 100%. Визуальное сопоставление ROC-кривых подтверждает, что полная логистическая модель в целом лучше разделяет пациентов с метастатическим и неметастатическим поражением, чем БСЛУ, при этом БСЛУ остается тестом с максимально возможной специфичностью (в рамках данной выборки).

Диапазон вероятностей, в котором модель ведет себя «как БСЛУ»

Особый интерес представляет вопрос: существует ли такой порог вероятности P_{IGX} , при котором полная модель де-

монстрирует характеристики, практически совпадающие с БСЛУ по отношению к ИГХ-исследованию?

Полученные данные показывают, что при $p \approx 0,35$ (в частности, при $p = 0,349$):

- чувствительность полной модели (81,5%) лишь немного выше, чем у БСЛУ (77,8%);
- специфичность (97,9%) близка к специфичности БСЛУ (100%);
- общая точность (94,2%) отличается от точности БСЛУ (95,0%) менее чем на 1 процентный пункт.

Таким образом, в диапазоне порогов порядка $p \approx 0,35$ полная логистическая модель демонстрирует сочетание чувствительности, специфичности и общей точности, практически воспроизводящее диагностические характеристики БСЛУ, при этом оставаясь более гибким инструментом (возможность смещения порога в сторону большей чувствительности при $p \approx 0,27$).

Обсуждение

Сравнение полной логистической модели и БСЛУ по отношению к ИГХ-исследованию показало, что обе методики обеспечивают высокую диагностическую точность, но их свойства различаются.

БСЛУ в настоящем исследовании продемонстрировала:

- идеальную специфичность (100%);
- высокую общую точность (95,0%);
- но ограниченную чувствительность (77,8%),

что отражает наличие пропущенных метастазов (6 из 27 случаев).

Полная логистическая модель, в основе которой лежит комплекс клинических, ультразвуковых, эластографических, скинтиграфических и морфологических признаков, показала:

- более высокую общую дискриминационную способность (AUC $\approx 0,95$ против 0,89);
- возможность настройки режима работы: от максимальной чувствительности ($p = 0,138$) до режима с максимально возможной точностью ($p = 0,349$).

При пороге $p = 0,272$ модель обеспечивает более высокую чувствительность, чем БСЛУ (85,2% против 77,8%), при сохраняющейся высокой специфичности (95,7%), что может быть клинически важно в ситуации, когда приоритетом является минимизация риска пропуска метастатического поражения. При $p \approx 0,35$ ($p = 0,349$) модель по сути повторяет диагностическое поведение БСЛУ, обеспечивая близкие значения Se, Sp и Acc.

С практической точки зрения, полная логистическая модель может рассматриваться как:

- инструмент дополнительной стратификации риска перед принятием решения о выполнении БСЛУ;
- средство обоснования показаний к инвазивному стадированию у пациентов с промежуточным или повышенным риском;
- потенциальный способ выявления части пациентов с высоким риском, у которых БСЛУ может дать ложноотрицательный результат (учитывая более высокую чувствительность модели при $p \approx 0,27$).

Вместе с тем БСЛУ остается методом с максимальной специфичностью и прямой морфологической верификацией статуса лимфоузла, а полная логистическая модель не может



рассматриваться как ее замена, а лишь как инструмент поддержки принятия решений.

Ограничения исследования включают:

- относительно небольшую выборку (121 пациент, 27 случаев метастазов);
- одноцентровой характер исследования;
- отсутствие внешней валидации модели на независимых когортах;
- возможное смещение оценок качества модели (overfitting), поскольку ее разработка и оценка проводились на одной и той же выборке.

Заключение

Биопсия сторожевого лимфатического узла в настоящем исследовании продемонстрировала высокую общую точность (95,0%) и специфичность (100%) по отношению к морфологическому статусу регионарных лимфатических узлов (ИГХ-исследование), но ограниченную чувствительность (77,8%).

Полная логистическая модель, основанная на совокупности клинических, ультразвуковых, эластографических, скинтиграфических и морфологических признаков, показала более высокую дискриминационную способность (ROC AUC \approx 0,95 против 0,89 у БСЛУ) и позволила варьировать порог вероятности для настройки баланса между чувствительностью и специфичностью. При порогах $p \approx 0,35$ ($p = 0,349$) полная логистическая модель демонстрирует сочетание чувствительности, специфичности и общей точности, близкое к характеристикам БСЛУ, тогда как при пороге $p = 0,272$ она обеспечивает более высокую чувствительность при сохраняющейся высокой специфичности. Полная логистическая модель может использоваться как дополнительный инструмент стратификации риска и поддержки клинических решений о необходимости инвазивного стадирования регионарных лимфатических узлов, но требует дальнейшей внешней валидации и стандартизации условий применения. ☺

Литература

1. Тихонова Е.В., Бердников С.Н., Самойленко И.В. и др. Мультипараметрическая ультразвуковая диагностика в предоперационной оценке регионарных лимфатических узлов у больных меланомой кожи из группы высокого риска. Эффективная фармакотерапия. 2025; 21 (15): 8–11.
2. Тихонова Е.В., Бердников С.Н., Самойленко И.В. и др. Совершенствование ультразвуковой диагностики регионарных лимфоузлов при меланоме кожи: разработка российской классификации РУКЛ-М для снижения гипердиагностики и неоправданных биопсий. Онкологический журнал: лучевая диагностика, лучевая терапия. 2025; 8 (2): 57–64.
3. Тихонова Е.В., Бердников С.Н., Самойленко И.В. и др. Сравнение эластографии и эластометрии *in vivo* и *ex vivo* в диагностике метастазов меланомы кожи в периферических лимфатических узлах. Онкологический журнал: лучевая диагностика, лучевая терапия. 2025; 8 (2): 65–72.

Comparison of the Diagnostic Effectiveness of a Complete Logistic Model and Sentinel Lymph Node Biopsy in Patients with Skin Melanoma

E.V. Tikhonova¹, S.N. Berdnikov, PhD¹, A.M. Sergeeva, PhD², I.V. Samoylenko, PhD¹

¹N.N. Blokhin National Research Medical Center of Oncology

²MPEI

Contact person: Elena V. Tikhonova, elige-94@mail.ru

Objective of the study. To compare the diagnostic effectiveness of the full logistic model and sentinel lymph node biopsy (SLNB) in predicting metastatic involvement of regional lymph nodes in patients with cutaneous melanoma in relation to the morphological status of lymph nodes.

Material and methods. A single-center prospective study included 121 patients with cutaneous melanoma.


Data from histological/immunohistochemical (IHC) examination of regional lymph nodes were used as the reference standard. The full logistic model was constructed on the basis of clinical, ultrasound, elastographic, scintigraphic, and morphological features; the result was expressed as the predicted probability of metastases (P_{IGX}).

The results of SLNB were analyzed as a binary test (metastases: yes/no). For both models, sensitivity, specificity, overall accuracy, and the area under the ROC curve (AUC) were calculated.

Results. In comparison with IHC examination, SLNB demonstrated a sensitivity of 77.8%, specificity of 100%, and overall accuracy of 95.0%, with an ROC AUC of approximately 0.89. The full logistic model showed an ROC AUC of approximately 0.95; at a threshold of $p = 0.272$, its sensitivity was 85.2%, specificity 95.7%, and accuracy 93.4%, and at $p = 0.349$ – 81.5%, 97.9%, and 94.2%, respectively. In the range of thresholds around $p \approx 0.35$, the full logistic model demonstrates a combination of sensitivity, specificity, and accuracy close to the characteristics of SLNB.

Conclusion. The full logistic model has high discriminative ability and, with optimal threshold selection, provides diagnostic accuracy comparable to SLNB, with slightly higher sensitivity. The model may be considered as an additional tool for risk stratification and decision support regarding the need for invasive staging of regional lymph nodes.

Keywords: cutaneous melanoma, regional lymph nodes, sentinel lymph node biopsy, logistic regression, ROC curve, diagnostic accuracy, prognostic model



Проблемы внедрения новейших методик лечения рака и пути развития паллиативной помощи

На Межрегиональной научно-практической конференции «Инновационные подходы в онкологии и паллиативной медицинской помощи. Межрегиональный обмен опытом» 25 октября 2025 г. выступили ведущие российские эксперты с докладами о современных методах диагностики и лечения онкологических заболеваний, последних достижениях в области онкологии и паллиативной медицины. Специалисты из различных регионов России обсудили актуальные проблемы внедрения новейших методик лечения рака, основные пути развития современных технологий паллиативной медицинской помощи онкологическим пациентам, а также возможности и перспективы паллиативной медицины.



К.м.н.
Д.Ю. Юкальчук

О системных методах лечения рака мочевого пузыря рассказал онколог, заведующий отделением дневного стационара химиотерапии Областного онкологического диспансера (г. Иркутск), к.м.н. Денис Юрьевич ЮКАЛЬЧУК. Он отметил, что с 1980 годов комбинированная химиотерапия (ХТ) с использованием цисплатина является стандартом лечения метастатического уротелиального рака. Существует два основных варианта лечения с помощью ХТ на основе цисплатина: MVAC (метотрексат, винбластин, ариамицин и цисплатин) и GC (цисплатин и гемцитабин). Данные схемы терапии обеспечивают схожие преимущества

Золотой стандарт третьей линии терапии рака мочевого пузыря

в показателях выживаемости пациентов. Медиана общей выживаемости (ОВ) составляет примерно 14 месяцев, при этом лишь 5% пациентов переживают пятилетний рубеж.

С появлением иммунотерапии возможности лечения уротелиального рака расширились, но остаются ограниченными. Около 50% пациентов с уротелиальным раком не подходит ХТ первой линии на основе цисплатина. 50% пациентов не отвечают на ХТ на основе препаратов платины и рано переходят на иммунотерапию. На терапию ингибиторами PD-1/L-1 не отвечают 70–80% пациентов с уротелиальным раком. По словам докладчика, сегодня разработаны стандарты терапии уротелиального рака после прогрессирования болезни на ХТ препаратами платины и ингибиторами PD-1/L-1. При наличии FGFR-мутации предпочтительно назначать препарат эрдафитиниб, при ее отсутствии – препарат энфортумаб ведотин.

Согласно рекомендациям RUSSCO, вторую линию терапии уротелиального рака выбирают в зависимо-

сти от предшествующего лечения. После ХТ с препаратами платины предпочтительно проведение иммунотерапии, альтернативой может быть назначение таксанов или винфлурина. Для пациентов с альтерациями FGFR возможно назначение терапии эрдафитинибом, особенно при опухолях верхних отделов мочевыводящих путей. При отсутствии данной мутации назначение препарата энфортумаб ведотин является предпочтительной опцией.

После иммунотерапии ингибиторами PD-1/L-1 пациентам показана комбинированная ХТ, основанная на препаратах платины, при противопоказаниях – моноклимотерапия таксанами или гемцитабином или их комбинацией. После ХТ платиновой и иммунотерапии ингибиторами PD-1/L-1 рекомендована терапия препаратом энфортумаб ведотин. При наличии патогенных мутаций генов FGFR3 применяется таргетная терапия эрдафитинибом.

Как известно, конъюгаты представляют собой моноклональные антитела, которые взаимодействуют с опухолевыми антигенами и до-



Межрегиональная научно-практическая конференция
«Инновационные подходы в онкологии и паллиативной
медицинской помощи. Межрегиональный обмен опытом»

ставляют цитотоксические средства в клетки опухоли. Поскольку конъюгаты связываются с антигенами, которые опухолевые клетки экспрессируют в большем количестве, чем здоровые, это позволяет ограничить риск побочной токсичности. Таким образом, конъюгаты обеспечивают высокую внутриклеточную концентрацию противоопухолевого препарата при сниженной системной токсичности.

Нектин-4 – молекула клеточной адгезии, которая располагается на поверхности клетки и участвует в процессах клеточного роста, пролиферации и миграции. В исследованиях показано, что нектин-4 – клинически значимая мишень для конъюгата, поскольку он в значительной мере экспрессируется на клетках уротелиального рака. В здоровых клетках нектин-4 экспрессируется в низкой степени, в клетках уротелиального рака – в высокой.

Как отметил докладчик, энфортумаб ведотин представляет собой конъюгат антитела и противоопухолевого препарата против нектина-4. Энфортумаб ведотин связывается с нектином-4 на поверхности клеток уротелиального рака и доставляет цитостатик, который разрушает сеть микротрубочек и вызывает апоптоз клеток уротелиального рака.

В многочисленных исследованиях изучена эффективность энфортумаба ведотина в первой, второй, третьей линиях терапии, а также

в схеме периоперационной терапии. Д.Ю. Юкальчук прокомментировал результаты исследования EV-301, в котором изучали эффективность применения энфортумаба ведотина у пациентов с прогрессирующим метастатическим уротелиальным раком, ранее получавших химиотерапию на основе платины и иммунотерапию ингибиторами PD-1/L-1. Первичной конечной точкой исследования являлась ОВ.

Результаты исследования показали, что применение энфортумаба ведотина в качестве третьей линии терапии оказалось эффективнее, чем химиотерапия по выбору врача. ОВ в группе пациентов, получающих энфортумаб ведотин, составила около 13 месяцев. На фоне терапии препаратом энфортумаб ведотин отмечено снижение риска смерти на 30%. При этом преимущество энфортумаба по сравнению с ХТ в отношении ОВ было достигнуто в большинстве подгрупп пациентов. Энфортумаб ведотин достоверно снижал риск прогрессирования и смерти на 38% по сравнению с ХТ. Кроме того, отмечено более чем двукратное преимущество энфортумаба ведотина над ХТ по частоте объективных ответов. В группе пациентов, получавших энфортумаб ведотин, наблюдалось сохранение качества жизни и выраженное уменьшение болевого синдрома по сравнению с группой ХТ.

Получены данные, что энфортумаб имеет управляемый специфичный

профиль токсичности. Наиболее частыми побочными эффектами терапии являются нейропатия, зуд, дисгевзия, сыпь. Пациенты с сахарным диабетом должны обследоваться перед назначением энфортумаба ведотина, поскольку на фоне применения препарата может развиваться гипергликемия. Пациентов с неконтролируемым сахарным диабетом не рекомендуется брать на терапию препаратом энфортумаб ведотин. Результаты исследования подтверждают клиническую пользу монотерапии энфортумабом ведотином по сравнению с ХТ у пациентов с уротелиальным раком, ранее получавших препараты на основе платины и ингибиторы PD-1/L-1. Данные по эффективности энфортумаба в реальной клинической практике соответствуют данным проспективных клинических исследований. Энфортумаб демонстрирует эффективность в клинически значимых подгруппах пациентов, не участвовавших в клинических исследованиях, включая пациентов с плохим соматическим статусом, низкой скоростью клубочковой фильтрации и пациентами с сопутствующими заболеваниями.

«Энфортумаб ведотин можно с уверенностью назвать золотым стандартом третьей линии терапии уротелиального рака у пациентов, ранее получавших ХТ с препаратами на основе платины и иммунотерапию», – подчеркнул Д.Ю. Юкальчук, заканчивая выступление.

Клинические преимущества комбинации ленватиниба с пембролизумабом в первой линии терапии метастатического рака почки

Другой доклад онколога Д.Ю. ЮКАЛЬЧУКА был посвящен современным подходам к комбинированному лечению метастатического рака почки. В соответствии с клиническими рекомендациями Минздрава России 2023 г., комбинация ленватиниба с пембролизумабом рекомендована в качестве первой линии терапии

светлоклеточного почечно-клеточного рака (ПКР) у пациентов групп благоприятного, промежуточного и неблагоприятного прогнозов.

Комбинация ленватиниба с пембролизумабом – довольно новая опция среди зарегистрированных комбинированных препаратов в первой линии терапии метастатического ПКР в России, однако накопленный

опыт ее применения в течение трех лет после регистрации доказал высокую эффективность комбинации практически у всех групп пациентов. В исследованиях установлено, что на фоне терапии комбинацией ленватиниба и пембролизумаба наблюдалось снижение риска прогрессирования или смерти в группе благоприятного прогноза – на 50%, в группе промежуточного/неблагоприятного прогноза – на 57%. Анализ показателей общей выживаемости показал, что у пациентов с промежуточным/неблагоприятным



Межрегиональная научно-практическая конференция «Инновационные подходы в онкологии и паллиативной медицинской помощи. Межрегиональный обмен опытом»

прогнозом при использовании комбинации ленватиниба и пембролизумаба выявлено преимущество перед терапией сунитинибом: медиана ОВ составила четыре года.

Кроме того, результаты исследований продемонстрировали, что комбинация ленватиниба и пембролизумаба сохраняет высокую частоту объективного ответа (ЧОО) при медиане наблюдения четыре года. Установлено, что применение монотерапии акситинибом или кабозантинибом во второй линии терапии после комбинации ленватиниба и пембролизумаба демонстрирует двукратное увеличение медианы времени до прекращения последующей терапии по сравнению с сунитинибом.

При оценке эффективности терапии ПКР следует учитывать исходный размер опухолевых очагов. Подгрупповой анализ эффективности в зависимости от исходного размера опухоли (CLEAR) показал, что чем меньше объем опухолевой массы, тем больше шансов у пациента достичь полного ответа при назначении комбинации ленватиниба и пембролизумаба.

Показатели выживаемости без прогрессирования (ВБП) в группе пациентов, получающих комбинацию ленватиниба и пембролизумаба, также коррелируют с опухолевой нагрузкой. Низкий уровень опухолевой нагрузки при ПКР ассоциирован с более высоким уровнем ВБП и более высоким ответом на терапию.

Таким образом, комбинация ленватиниба и пембролизумаба демонстрирует высокие результаты по ЧОО, ВБП и ОВ, независимо от размера опухолевого очага. Однако следует учитывать, что чем меньше размер опухолевой массы – тем больше шансов на получение полного ответа. Высокая ЧОО ассоциируется с наибольшей ОВ пациентов, делая комбинацию ленватиниба и пембролизумаба перспективной терапевтической опцией у пациентов со светлоклеточным ПКР.

По результатам исследований, комбинация ленватиниба и пембролизумаба продемонстрировала высокую эффективность при наличии таргетных очагов и при локализации метастазов в костях, легких, печени. Профиль безопасности комбиниро-

ванной терапии ленватиниб + пембролизумаб сопоставим с профилем безопасности монотерапии этими препаратами. Наиболее частыми осложнениями лечения пембролизумабом считаются гипотиреоз и гипертиреоз, ленватинибом – артериальная гипертензия.

В завершение Д.Ю. Юкальчук подчеркнул, что комбинация ленватиниба и пембролизумаба продемонстрировала эффективность при лечении не только светлоклеточного ПКР, но также несветлоклеточного ПКР. У пациентов с распространенным несветлоклеточным ПКР применение комбинации ленватиниба и пембролизумаба в качестве первой линии терапии показало высокие результаты по ЧОО, ВБП, ОВ. Использование данной комбинации в лечении позволит увеличить продолжительность жизни у пациентов с несветлоклеточным ПКР. Комбинация ленватиниба и пембролизумаба представляется универсальным и эффективным методом лечения для большинства групп пациентов в первой линии терапии метастатического рака почки.



К.м.н.
Д.М. Пономаренко

Особенности лечения гастроэнтеропанкреатических нейроэндокринных опухолей в практике клинического онколога

злокачественных новообразований (ЗНО), которые происходят из нейроэндокринных клеток эмбриональной кишки, обладающих биологически активными свойствами. При этом НЭО могут встречаться практически во всех органах, имеющих нейроэндокринные клетки: щитовидной железе, молочной железе, почках, яичниках и др. Чаще всего НЭО локализуются в органах пищеварительного тракта (66%) и легких (30%). У ГЭП НЭО наиболее преобладающее место расположения – тонкая кишка и ободочная кишка, встречаются клинически значимые локализации в поджелудочной железе.

Несмотря на то что НЭО относятся к достаточно редким видам ЗНО, в клинической практике все чаще встречаются пациенты с этими заболеваниями. Следует отметить, что в последние десятилетия распростра-

ненность НЭО неуклонно растет. Так, за последние 40 лет заболеваемость НЭО увеличилась более чем в шесть раз. В большей степени увеличение выявления НЭО в популяции обусловлено расширением знаний о патогенезе и этиологии заболевания, а также улучшением качества диагностики.

Тем не менее диагностика НЭО остается сложной задачей для клиницистов. У высокого процента больных в дебюте заболевания ставятся неверные диагнозы, примерно у трети пациентов НЭО диагностируются случайно. В частности, синдром раздраженного кишечника – один из самых распространенных ошибочных диагнозов у пациентов с ГЭП НЭО. Многие пациенты в течение нескольких лет получают лечение по поводу синдрома раздраженного



Межрегиональная научно-практическая конференция
«Инновационные подходы в онкологии и паллиативной
медицинской помощи. Межрегиональный обмен опытом»

кишечника, а на самом деле имеют НЭО. В связи с этим практически у 50% пациентов с ГЭП НЭО диагноз ставится на распространенных стадиях заболевания, которые характеризуются наличием отдаленных метастазов в других органах или тканях. Сложность постановки диагноза обусловлена широтой и неспецифичностью симптомов НЭО. Согласно клиническим рекомендациям Минздрава России, для диагностики НЭО используют патоморфологическую диагностику, в том числе иммуногистохимическое (ИГХ) исследование. С помощью ИГХ-исследования определяют уровень пролиферативной активности клеток опухоли и/или метастазов с учетом индекса Ki-67, основные нейроэндокринные маркеры, такие как хромогранин А, синаптофизин, CD56. Кроме того, применяют биохимические методы, которые включают исследование универсальных и специфических маркеров в сыворотке крови (серотонин, хромогранин А и др.) и моче (5-гидроксиндолуксусная кислота (5-ГИУК)). Для оценки распространенности процесса используют инструментальные методы (компьютерную томографию (КТ), магнитно-резонансную томографию, позитронно-эмиссионную томографию (ПЭТ), совмещенную с КТ (ПЭТ/КТ) и др.).

Среди универсальных биохимических маркеров НЭО выделяют хромогранин А, который характеризуется высокой диагностической чувствительностью при большинстве высококодифференцированных НЭО. В свою очередь, серотонин и 5-ГИУК

относятся к специфическим маркерам для диагностики карциноидного синдрома. Катехоламины являются специфическим маркером для феохромоцитом и параганглиом, кальцитонин – для медуллярного рака щитовидной железы.

Для диагностики НЭО используют методы визуализации, основанные на наличии соматостатиновых рецепторов на клетках опухоли. К ним прежде всего относят ПЭТ/КТ с различными радиофармпрепаратами, меченными радионуклидным компонентом. Следует помнить, что у каждого из методов диагностики есть своя специфика применения. Так, ПЭТ с радиофармпрепаратом фтордезоксиглюкозой ограниченно эффективна при высококодифференцированных НЭО, но успешно используется для диагностики низкодифференцированных опухолей.

По словам докладчика, не менее 20% больных с НЭО страдают карциноидным синдромом, характеризующимся совокупностью симптомов, которые возникают в результате массового высвобождения серотонина и нейропептидов непосредственно в системный кровоток. К клиническим симптомам карциноидного синдрома относят диарею, гиперемию, бронхоспазм, артериальную гипотензию, проявления поражения сердца (отек, одышка).

Эффективное лечение НЭО требует междисциплинарного подхода с участием различных специалистов: онкологов, лучевых диагностов, патоморфологов, генетиков, хирургов и др. В лечении НЭО широко используют-

ся хирургические, парахирургические методы и интервенционная хирургия, лекарственная системная терапия.

При лечении локализованных НЭО рекомендуется проведение радикальных вмешательств – резекция первичной опухоли и метастазов в локорегионарных лимфатических узлах, лимфаденэктомия.

Выбор методов системного лечения напрямую зависит от объема поражения, степени дифференцировки опухоли. Системная терапия высококодифференцированных НЭО основана на аналогах соматостатина, характеризующихся противоопухолевыми и антипролиферативными эффектами. Кроме того, аналоги соматостатина обладают непрямым модулирующим воздействием на замедление клеточного роста и ангиогенеза в опухоли. В исследованиях доказано, что применение аналогов соматостатина (ланреотид, октреотид) у пациентов с НЭО приводит к снижению риска прогрессирования заболевания, контролю симптомов и увеличению беспрогрессивной выживаемости больных.

В конце доклада Д.М. Пономаренко отметил, что препараты из группы аналогов соматостатина являются ключевым элементом фармакотерапии ГЭП НЭО и карциноидного синдрома. И хотя прямых сравнительных рандомизированных исследований между препаратами не проведено, ланреотид выглядит более эффективным и безопасным. Назначение ланреотида позволяет добиться выраженного и продолжительного контроля над опухолью у пациентов с ГЭП НЭО.

**Роль аналогов лютеинизирующего гормона
рилизинг-гормона в терапии рака предстательной железы**

В начале выступления врач-онколог Научно-исследовательского института онкологии Томского национального исследовательского медицинского центра Российской академии наук, к.м.н. Захар Александрович ЮРМАЗОВ отметил, что рак предстательной железы (РПЖ) занимает первое место

в структуре онкологической заболеваемости у мужчин в РФ. По статистическим данным 2023 г., ежегодно регистрируется более 50 000 новых случаев РПЖ, из них около 20 000 – пациенты с метастатическим РПЖ, требующим назначения пожизненной андроген-депривационной терапии (АДТ). Пик заболеваемо-



К.м.н.
З.А. Юрмазов



Межрегиональная научно-практическая конференция «Инновационные подходы в онкологии и паллиативной медицинской помощи. Межрегиональный обмен опытом»

сти РПЖ приходится на возраст 70–75 лет. В большинстве случаев пациенты имеют сопутствующие заболевания, и самая частая сопутствующая патология – сердечно-сосудистые заболевания.

При лечении РПЖ увеличивается риск сердечно-сосудистых и метаболических нарушений. Снижение уровня тестостерона вызывает нарушения соотношения мышечной и жировой масс, липидного обмена, обмена глюкозы. Эти изменения приводят к развитию метаболического синдрома. Наличие метаболического синдрома существенно увеличивает риск возникновения сосудисто-эндотелиальной дисфункции, воспалительных изменений в сосудистой стенке, развития и прогрессирования атеросклероза и ишемических событий, инфаркта миокарда.

В исследовании показано, что назначение АДТ мужчинам с РПЖ увеличивает риск смерти в возрастной группе 70–79 лет в пять раз. Получается, что большая часть пациентов умирает не от РПЖ, а от осложнений гормональной терапии.

В последние годы проведен ряд исследований и метаанализов сердечно-сосудистых рисков на фоне применения различных опций АДТ. Изучены возможности антагонистов и аналогов лютеинизирующего гормона рилизинг-гормона (ЛГРГ) в лечении гормоночувствительного РПЖ, а также профиль кардиобезопасности терапии. Сегодня наиболее применяемым антагонистом ЛГРГ является дегареликс. В исследованиях, включавших сравнение антаго-

нистов ЛГРГ с агонистом ЛГРГ лейпрорелином, достоверных данных о преимущественной безопасности дегареликса не получено. Среди агонистов ЛГРГ лейпрорелин обладает сравнимой с антагонистами ЛГРГ кардиобезопасностью.

По словам докладчика, агонист ЛГРГ лейпрорелин является золотым стандартом АДТ распространенного РПЖ. По количеству назначений в мире лейпрорелин стоит на первом месте для проведения АДТ у пациентов с местнораспространенным и метастатическим РПЖ.

Перед началом АДТ у пациентов с РПЖ необходимо проводить оценку сердечно-сосудистого риска. Для этого существуют определенные шкалы, по которым выделяют пациентов с очень высоким и высоким рисками развития сердечно-сосудистых осложнений и смерти на фоне проведения АДТ. Прежде всего к группе очень высокого риска относят курильщиков в возрасте 70 лет и старше. Риск смерти от прогрессирования сердечно-сосудистых заболеваний у них в 40 раз выше, чем от РПЖ. Также к группе очень высокого риска относят пациентов с сахарным диабетом. Перед началом АДТ они должны быть проконсультированы эндокринологом. Начинают лечение РПЖ после достижения целевых показателей гликированного гемоглобина, снижения уровня артериального давления и коррекции липопротеидов. Все пациенты с РПЖ, относящиеся к группе очень высокого риска, требуют консультации специалистов перед инициацией АДТ.

Согласно рекомендациям RUSSCO и Европейской ассоциации клинических онкологов (2022 г.), лейпрорелин является препаратом с наименьшей сердечно-сосудистой токсичностью среди всех препаратов для АДТ.

Докладчик подчеркнул, что лейпрорелин, как наименее кардиотоксичный препарат для АДТ, обладает дополнительными преимуществами для назначения пациентам с РПЖ при наличии сердечно-сосудистой патологии, сахарного диабета, хронической болезни почек, метаболического синдрома. Кроме того, лейпрорелин является препаратом выбора для пациентов, получающих комбинированную терапию, которая потенциально может вызвать сердечно-сосудистые нежелательные явления (например, доцетаксел, абиратерон, апалутамид и энзалутамид), при наличии лучевой терапии в анамнезе.

Подводя итог, З.А. Юрмазов подчеркнул, что сегодня российским пациентам с РПЖ доступна новая форма препарата лейпрорелин. Его преимуществом является инновационная система доставки действующего вещества (депо-форма), позволяющая обеспечить глубокое и стойкое снижение концентрации тестостерона до кастрационного уровня. На фоне АДТ с использованием новой формы препарата лейпрорелин отмечается поддержание кастрационного уровня тестостерона в течение всего периода лечения с удлинением времени до прогрессирования РПЖ и улучшением выживаемости.



А.А. Менз

Гидразина сульфат (Сегидрин®) в клинической практике врача-онколога

О современных возможностях ненаркотической терапии в онкологии рассказал торакальный хирург, онколог, заместитель главного врача по медицинской части Областного онкологического диспансера (г. Иркутск) Андрей Александрович МЕНГ. Он подчеркнул,

что злокачественные новообразования занимают второе место среди причин смертности населения в России. Максимальный уровень онкологической заболеваемости в популяции приходится на возрастную группу 70–74 года. По данным исследований, в 2022 г. 32 672 опухоли не были радикально



Межрегиональная научно-практическая конференция «Инновационные подходы в онкологии и паллиативной медицинской помощи. Межрегиональный обмен опытом»

пролечены по причине противопоказаний, тогда как 5892 пациента погибли вследствие осложнений противоопухолевого лечения. Полученные данные свидетельствуют о наличии группы онкологических пациентов, которым в силу возраста, особенностей течения опухолевого процесса и имеющихся соматических проблем, невозможно назначить противоопухолевое лечение.

Данная категория больных нуждается в паллиативной помощи. Паллиативная помощь представляет собой комплекс мероприятий, включающий медицинские вмешательства (симптоматическая терапия, обезболивание, снятие проявлений расстройств пищеварения, снижения аппетита, дыхательной недостаточности и др.), психологическую помощь, мероприятия по уходу, осуществляемые в целях улучшения качества жизни неизлечимо больных и направленные на облегчение боли и других тяжелых симптомов заболевания.

Болевой синдром является одним из доминирующих симптомов в группе пациентов, нуждающихся в паллиативной помощи. Хронический болевой синдром вызывает ряд патологических реакций, в том числе выброс катехоламинов, ведущих к развитию тахикардии, артериальной гипертензии, тахипноэ, повышению тонуса скелетных мышц и появлению их судорожной активно-

сти. Эти вегетативные реакции со временем ведут к дезадаптации организма. У пациентов нарушается сон, резко снижается аппетит, развиваются депрессия и психосоматические расстройства, нутритивная недостаточность. Длительно существующая боль является одним из самых мощных негативных проявлений болезни, снижающих качество жизни вплоть до суицидальных последствий.

Как отметил докладчик, подавляющее большинство пациентов с распространенной стадией заболевания проходят лечение амбулаторно. В ряде случаев у пациентов с ЗНО и их близких возникают проблемы с получением сильнодействующих обезболивающих препаратов. Кроме того, применение опиоидных анальгетиков характеризуется высоким риском развития существенных побочных эффектов. Сегодня назрела необходимость внедрения в клиническую практику высокоэффективных, безопасных, хорошо переносимых лекарственных препаратов для устранения болевого синдрома, которые можно использовать как в амбулаторных (домашних) условиях, так и в стационаре.

По словам А.А. Менга, сегодня для применения в онкологической практике в нашей стране представлен оригинальный препарат гидразина сульфат (Сегидрин®), разработанный в НМИЦ

онкологии им. Н.Н. Петрова. Данный препарат имеет полный цикл производства, включая синтез субстанции, на территории РФ. Гидразина сульфат (Сегидрин®) – противоопухолевый препарат, оказывает выраженное симптоматическое и паллиативное действие при ЗНО в далеко зашедших стадиях. Препарат выпускается в таблетированной форме, удобной для использования, особенно для пациентов в амбулаторных условиях. Гидразина сульфат подавляет рост опухолей, оказывает влияние на ряд биохимических показателей: ингибирует моноаминоксидазную активность, снижает проницаемость мембран клеток и биомембран субклеточных структур, является ингибитором метаболизма ксенобиотиков. Он оказывает выраженное симптоматическое действие, в том числе снижение или устранение болевого синдрома, при этом не обладает миелодепрессивными и другими побочными действиями, характерными для многих других противоопухолевых препаратов.

«Накопленные данные исследований свидетельствуют, что применение препарата гидразина сульфата в комплексной паллиативной терапии способствует оптимизации лечения, устранению болевой симптоматики и улучшению качества жизни онкологических пациентов», – подчеркнул докладчик.

Возможности паллиативной медицины в обеспечении качества жизни онкологических пациентов

Как отметила в начале своего выступления заведующая краевым центром по организации паллиативной медицинской помощи взрослому населению в Ставропольском крае ГБУЗ СК «Ставропольский краевой клинический онкологический диспансер», главный внештатный специалист по пал-

лиативной медицинской помощи Минздрава России в Северо-Кавказском федеральном округе Сима Аршаковна КАЗАРЯН, онкологические пациенты составляют около трети от всего контингента взрослых паллиативных пациентов. Пациентов, нуждающихся в паллиативной помощи, курируют не толь-



С.А. Казарян



Межрегиональная научно-практическая конференция «Инновационные подходы в онкологии и паллиативной медицинской помощи. Межрегиональный обмен опытом»

ко медицинские организации, но и социальные службы, общественные некоммерческие, религиозные организации. Всесторонняя поддержка позволяет пациентам, страдающим неизлечимыми заболеваниями, максимально снизить выраженность симптомов заболевания, сохранять и поддерживать качество жизни, обеспечивать решение социальных, духовных, психологических вопросов.

Паллиативная медицинская помощь необходима пациентам с широким спектром угрожающих жизни состояний и заболеваний, в первую очередь различных форм злокачественных новообразований.

На сегодняшний день при наличии гистологически верифицированного диагноза медицинское заключение о необходимости присвоения взрослому пациенту паллиативного статуса при ЗНО выдает врач-онколог. Пациентам без гистологически подтвержденного диагноза медицинское заключение о необходимости паллиативной помощи выдает врачебная комиссия медицинской организации или консилиум врачей, в которой осуществляется наблюдение и лечение пациента. Медицинское заключение вносится в медицинскую документацию пациента, направляется в медицинскую организацию, оказывающую первичную медико-санитарную помощь по месту жительства пациента, а также выдается на руки пациенту или его законному представителю.

По словам докладчика, на территории Ставропольского края онкологическим пациентам, которым уже невозможно продолжить специализированное лечение и для излечения которых исчерпаны ресурсы медицинской помощи, обеспечивается обязательное указание в выписке заключения о необходимости обеспечения дальнейшей палли-

ативной помощи с максимальным развернутым изложением требуемой симптоматической терапии, в том числе в условиях стационара. В течение двух рабочих дней медицинская организация, получившая информацию о пациенте, нуждающемся в оказании паллиативной помощи, организует первичный осмотр и дальнейшее наблюдение пациента. Кроме того, медицинская организация, в которой принято решение об оказании паллиативной помощи пациенту, направляет его на медико-социальную экспертизу для установления инвалидности и предоставления социального обслуживания.

Минздрав России предоставляет и распределяет субсидии из федеральных средств бюджетам субъектов РФ для закупки лекарственных препаратов, в том числе наркотических анальгетиков, медицинских изделий для использования пациентами на дому, автомобилей для выездной патронажной бригады, оснащения стационарных отделений паллиативной помощи в соответствии со стандартами.

Сегодня в нашей стране активно развивается выездная служба паллиативной медицинской помощи. Она позволяет обеспечить паллиативным лечением пациентов, которые не могут самостоятельно добраться до медицинской организации. Оказание специализированной медицинской помощи в амбулаторных условиях является перспективным направлением по обеспечению адекватной поддержки пациентов, нуждающихся в паллиативной помощи и уходе.

Каждая выездная бригада оснащена укладкой, в которой содержится все необходимое для оказания помощи в разных клинических ситуациях. В состав укладки входят обезболивающие и симптоматиче-

ские препараты, перевязочные материалы и средства по уходу, инструменты и диагностические приборы. Одна из важных задач выездных бригад паллиативной помощи – обучение ухаживающих лиц навыкам правильной противопролежневой обработки лежачих пациентов, правилам ухода и выполнения гигиенических процедур.

С.А. Казарян отметила, что выездная паллиативная служба эффективно взаимодействует с врачами первичного звена медицинских организаций. При необходимости изменения тактики лечения или организации дополнительного обследования, госпитализации и других процедур врачами бригады после посещения пациента формулируется заключение.

Маршрутизация пациентов в отделения паллиативной медицинской помощи на территории Ставропольского края организована по принципу географической приближенности, однако данное разделение не является принципиальным, поскольку госпитализация может осуществляться с учетом предпочтений пациента или ухаживающих родственников, где может фактически находиться пациент, а также с учетом имеющихся свободных паллиативных стационарных коек.

Современные возможности паллиативной службы в обеспечении качества жизни онкологических пациентов постепенно расширяются. На сегодняшний день пациентам с неизлечимыми заболеваниями предоставляются обезболивающие средства, медицинские изделия (функциональные кровати, аппараты неинвазивной вентиляции легких, инвазивной вентиляции, трахеостомы, гастростомы и др.), перевязочные средства, противоопухолевые препараты (гидразина сульфат), энтеральное питание.



Межрегиональная научно-практическая конференция
«Инновационные подходы в онкологии и паллиативной
медицинской помощи. Межрегиональный обмен опытом»

**Особенности коммуникации в онкологии
при переводе на паллиативную помощь**

С докладом об основных особенностях взаимодействия врача-онколога и пациента с онкологическим диагнозом, а также об алгоритме действий при переводе на паллиативную помощь выступила директор некоммерческой организации «Старость в радость – Ставрополь», конфликтолог-практик, психолог паллиативной помощи, эксперт коалиции «Забота рядом» Татьяна Владимировна ВАСИЛЬЕВА. Она отметила, что принятие решений о переводе пациента на паллиативное лечение представляет собой сложную задачу для врачей из-за специфики работы с тяжело больными людьми, высокой ответственности за жизнь пациента. В клинической практике могут возникать конфликтные ситуации, связанные с недостаточной информированностью пациентов и их родных о принципах паллиативной помощи, нарушением коммуникации между врачами-онкологами и специалистами паллиативной помощи.

По данным современных исследований, более 50% онкологов откладывают разговоры о паллиативной помощи и прогнозе из-за страха лишить пациента надежды на выздоровление, чувства вины за неэффективность лечения, нехватки времени и собственного эмоционального дискомфорта. Несвоевременное принятие решения о переводе больного с неизлечимым прогрессирующим заболеванием на паллиативное лечение может привести к упущенному времени и выраженному ухудшению качества жизни пациента.

Как отметила докладчик, при переводе онкологического пациента на паллиативную помощь врач обязан рассказать о том, что основное лечение исчерпало возможности, объяснить суть паллиативной помощи, прежде всего разрушив миф о том, что паллиатив – «это ничего не делать». Важно рассказать больному и его близким, что паллиативная помощь включает активное лечение боли, симптомов, психологическую поддержку. При этом врачу крайне важно подчеркнуть ценность оставшегося времени, сместить фокус

внимания на качество жизни. Пациенту и его близким нужно предоставить четкий план дальнейших действий. Безусловно, одним из важных условий ведения больного является понимание потребностей и эмоциональная поддержка пациента и его семьи.

Следует помнить, что паллиатив – не период бездействия, это активное лечение боли, тошноты, одышки, тревоги. Врач и пациент должны понимать, что паллиативная помощь означает поддержку, контроль качества жизни, сохранение достоинства и уважения, и самое главное – жизнь без боли. Необходимо помочь неизлечимо больному пациенту трансформировать установку на переход от надежды на излечение к стремлению прожить оставшееся время достойно.

Далее Т.В. Васильева представила алгоритм сообщения пациенту информации о переводе на паллиативную помощь. Первым шагом является подготовка к контакту, при которой важное значение имеют организация пространства, управление временем и отвлекающими факторами, выбор подачи информации. При общении с пациентом важное значение имеют невербальные навыки, такие как положение тела, зрительный контакт, проявление эмоций, голос, мимика, прикосновение. Прежде чем обсуждать паллиативную помощь, нужно узнать, что знает пациент о своем состоянии, как оценивает свое самочувствие в последнее время. Эти вопросы – диагностический инструмент, показывающий, есть ли у пациента готовность к этому разговору, понимает ли он сложность своего состояния. Врач анализирует ответы пациента, оценивает уровень тревоги, ожиданий, ресурсов больного и, в зависимости от полученных данных, принимает решение продолжить разговор с пациентом или отложить его. Необходимо честно, но максимально корректно объяснить пациенту, что активное лечение больше не дает эффекта. Врачам можно использовать фразы-помощники. Например, «мы сделали все, что могли для борьбы с болезнью. Сей-



Т.В. Васильева

час важнее всего убрать боль и поддерживать ваше самочувствие и качество жизни». При этом используют местоимение «мы». Таким образом, пациенту сообщается, что он не остается один на один с болезнью. Важное значение имеет пауза в разговоре после передачи информации пациенту. Наступившая тишина позволяет пациенту прожить новость о переходе на паллиативное лечение, осознать, что он сейчас услышал. Ему и его близким нужно позволить реагировать: плакать, злиться, задавать вопросы. Только после этого необходимо помочь пациенту прожить эмоции, не давая пустых утешений.

По словам докладчика, тревога рождается из неопределенности. Поэтому пациенту и его близким нужно объяснить суть паллиативной помощи, рассказать о планах ухода, дальнейшего лечения и предоставить четкий план действий. Важно дать понять, что вы передаете пациента в другую, не менее профессиональную команду специалистов. Завершая разговор, необходимо убедиться, что пациент и его близкие поняли информацию, ответить на возникшие вопросы и произнести слова поддержки. В заключение Т.В. Васильева подчеркнула, что задача врача в данном случае – стать опорой, дать правдивую информацию и быть рядом с пациентом. Перевод онкологического пациента на паллиативное лечение – это не поражение лечащего врача. Это профессиональное, гуманное решение, основанное на заботе о человеке. Честность, спокойствие и готовность быть рядом в этот момент – не менее важный этап, чем терапия. Онколог не просто лечит, он сопровождает пациента, и в этом огромная ценность этой профессии. ☺

ЭФФЕКТИВНАЯ ФАРМАКОТЕРАПИЯ

МЕДИЦИНСКИЙ ЖУРНАЛ



umedp.ru/magazines



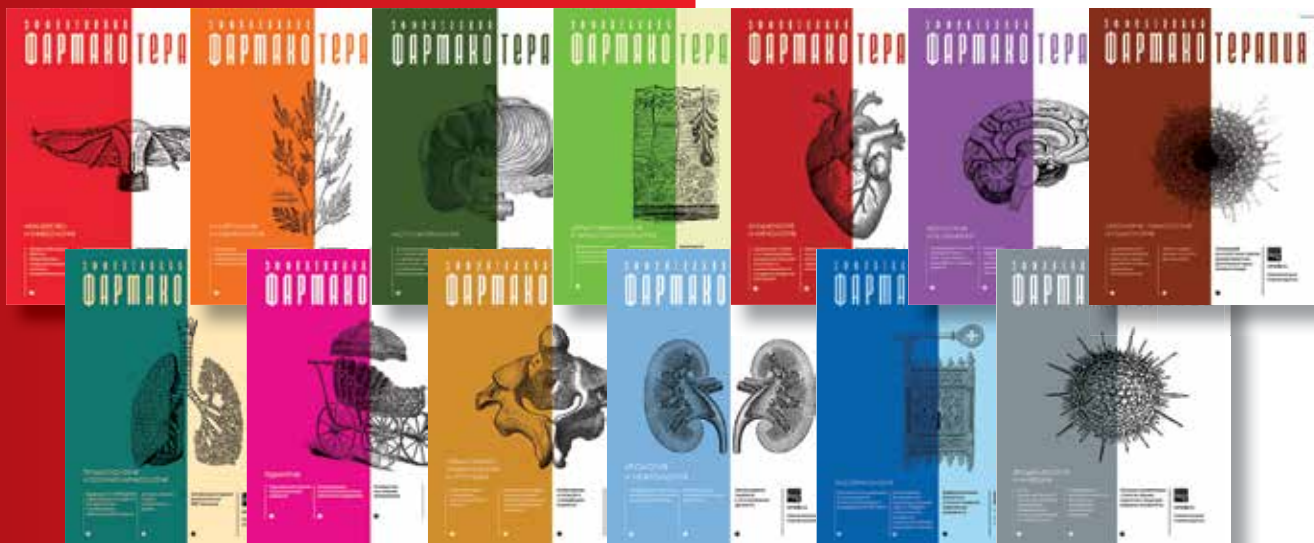elibrary.ru/contents



ИЗДАЕТСЯ С 2005 ГОДА

ПО ВАШЕМУ ПРОФИЛЮ

- Журнал «Эффективная фармакоterapia» включен в перечень рецензируемых научных изданий **ВАК** по научным специальностям: акушерство и гинекология; болезни уха, горла и носа; гастроэнтерология; глазные болезни; внутренние болезни; инфекционные болезни; кардиология; клиническая иммунология, аллергология; кожные и венерические болезни; нервные болезни; онкология; педиатрия; пульмонология; ревматология; урология; эндокринология
- Онлайн-версия на медпортале umedp.ru и в электронных рассылках
- Информационный партнер главных медицинских мероприятий
- Распространяется бесплатно





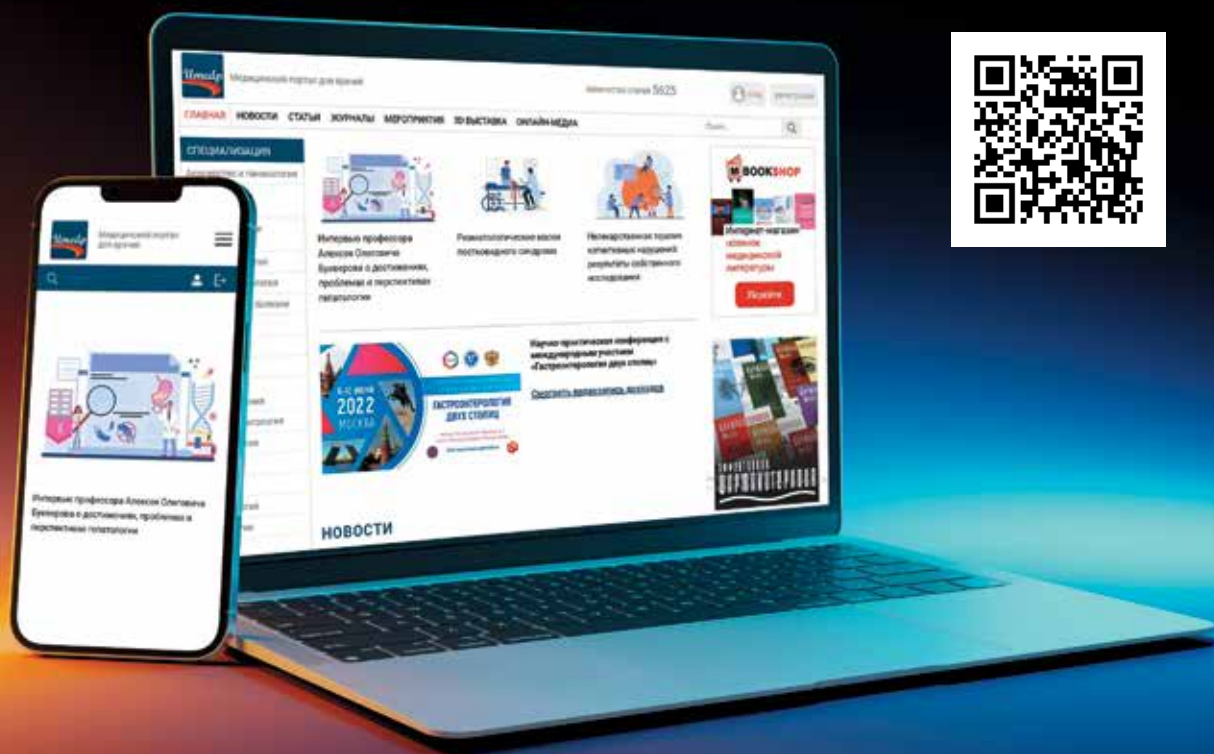Медицинский портал для врачей uMEDp.ru



Новости, вебинары, интервью, конференции

- Более 5500 научных статей
- 300 000 посетителей в месяц
- Разделы по 19 специальностям
- Онлайн-трансляции медицинских мероприятий
- Профессиональный авторский контент
- Интерактивные задачи

Присоединяйтесь, чтобы быть в курсе



**МЕДИЦИНСКИЙ
ПОРТАЛ ДЛЯ ВРАЧЕЙ**
UMEDP.RU



<https://vk.com/vk.medforum>



<https://www.youtube.com/umedportal>



<https://ok.ru/group/68846800994349>

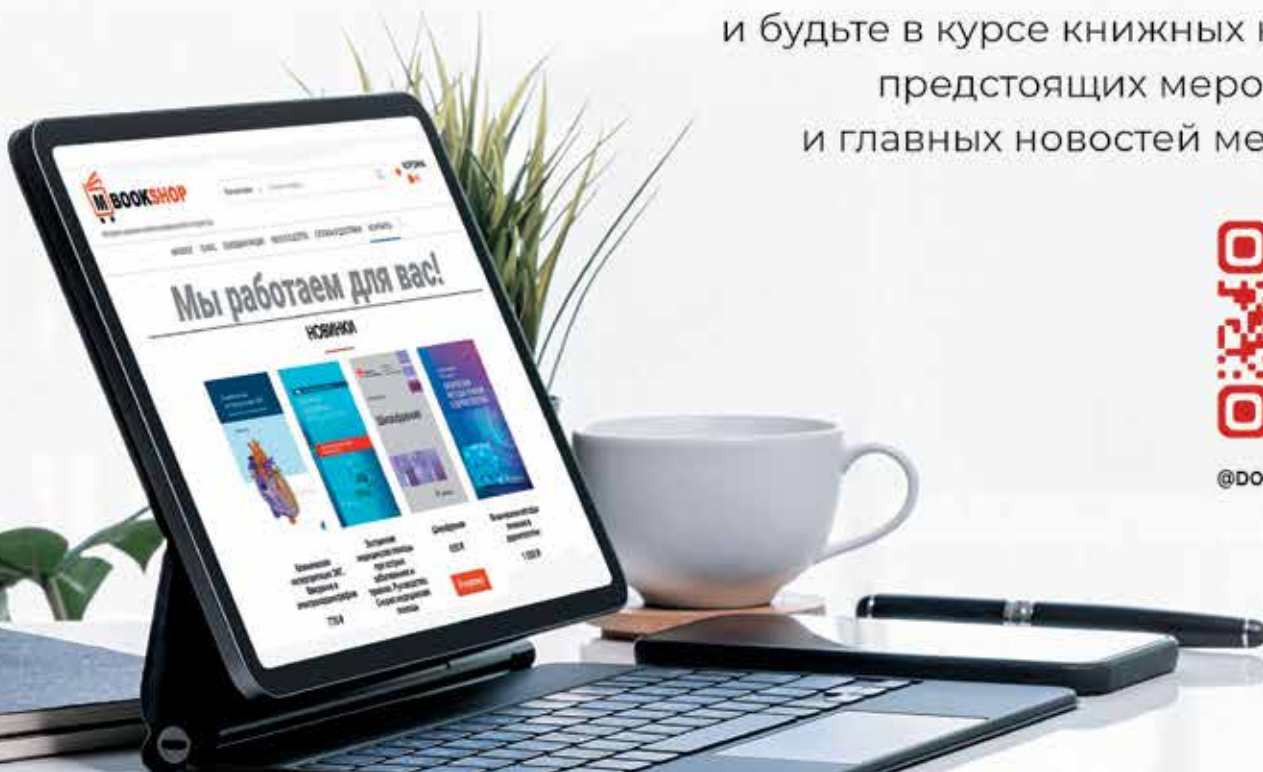


Весь ассортимент
профессиональной литературы
для врачей



ПОДПИСЫВАЙТЕСЬ НА НАШ ТЕЛЕГРАММ-КАНАЛ

и будьте в курсе книжных новинок,
предстоящих мероприятий
и главных новостей медицины!



@DOCTOR_NAVIGATOR

Общая выживаемость считается «золотым стандартом» для оценки клинической пользы противоопухолевой терапии¹⁻³

Общая выживаемость^{1,2}

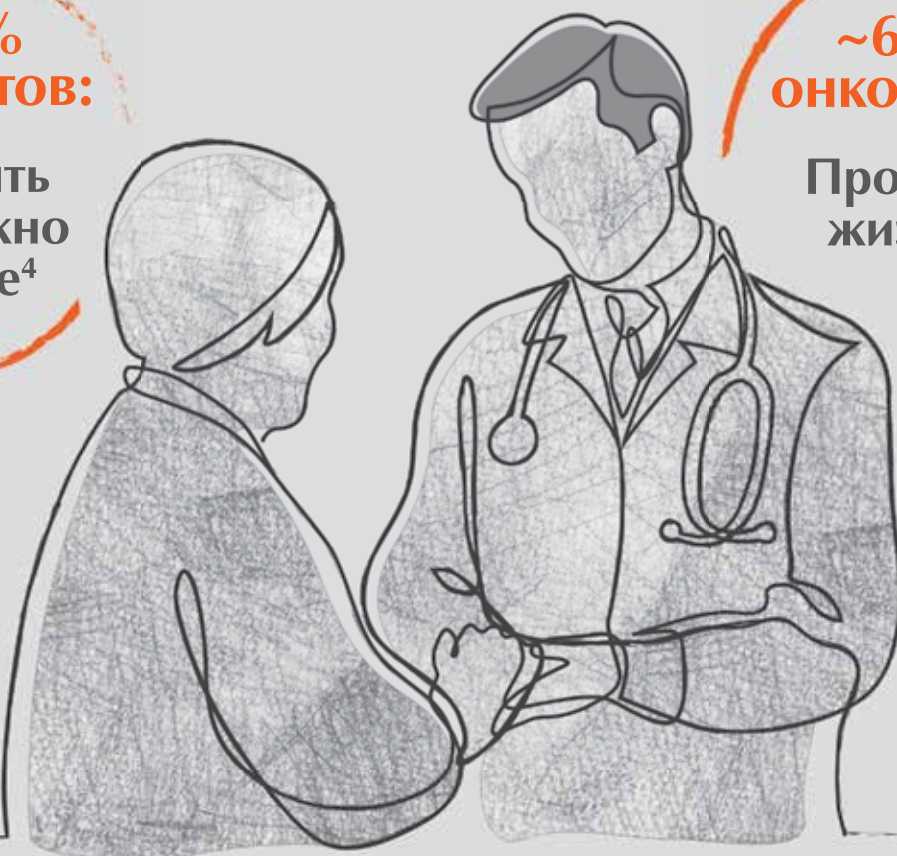это самая предпочтительная конечная точка для адекватной оценки выживаемости при проведении исследований рака молочной железы

~70%
пациентов:

Прожить
как можно
дольше⁴

~60%
ОНКОЛОГОВ:

Продлить
жизнь!⁵



1. US Food and Drug Administration. Clinical trial endpoints for the approval of cancer drugs and biologics. Available at: <https://www.fda.gov/media/71195/download> дата последнего доступа: 28.01.2025
2. European Medicine Agency, https://www.ema.europa.eu/en/documents/scientific-guideline/guideline-evaluation-anticancer-medicinal-products-man-revision-5_en.pdf дата последнего доступа: 28.01.2025
3. Hurvitz SA. Evolving options for the treatment of metastatic breast cancer: progression-free survival as an endpoint. Cancer Treat Rev. 2011;37(7):495-504. doi: 10.1016/j.ctrv.2011.01.002
4. Pfizer Oncology, «Meaningful goals in the management of mBC», June 2017. (Online-Accessed 28.01.2025). Available: https://www.breastcancervision.com/sites/default/files/section-pdf/mBC_goals-whitepaper_final_with_date.pdf. Дата последнего доступа: 28.01.2025
5. Zanotti G et al. Treatment patterns and real world clinical outcomes in ER+/HER2- post-menopausal metastatic breast cancer patients in the United States. BMC Cancer. 2017;17(1):393. doi: 10.1186/s12885-017-3379-1


Материал подготовлен ООО «Новартис Фарма»

125315, г. Москва, Ленинградский пр., д. 70
Тел. +7 (495) 967-12-70, факс +7 (495) 967-12-68, www.novartis.ru

11592508/RIB/A4/02.26/2000

1-4 ИЮЛЯ 2026 ГОДА
XII ПЕТЕРБУРГСКИЙ МЕЖДУНАРОДНЫЙ
ОНКОЛОГИЧЕСКИЙ ФОРУМ «БЕЛЫЕ НОЧИ 2026»

ОЧНО И ОНЛАЙН



www.forum-onco.ru



150 ЛЕТ Н.Н. ПЕТРОВУ

САНКТ-ПЕТЕРБУРГ,
ГОСТИНИЦА «ПРИБАЛТИЙСКАЯ»