



¹ Центральная государственная медицинская академия Управления делами Президента РФ, Москва

² Институт пластической хирургии и косметологии, Москва

Стандарты профилактики и терапии патологических рубцов

Л.С. Круглова, д.м.н., проф.¹, А.Г. Стенько, д.м.н., проф.^{1,2}, Л.А. Рубцова^{1,2}

Адрес для переписки: Любовь Алексеевна Рубцова, lubovrubtz@gmail.com

Для цитирования: Круглова Л.С., Стенько А.Г., Рубцова Л.А. Стандарты профилактики и терапии патологических рубцов. Эффективная фармакотерапия. 2026; 22 (20): 118–124.

DOI 10.33978/2307-3586-2026-22-20-118-124

Патологические рубцы – это фибропролиферативные состояния, возникающие при нарушении заживления раневых дефектов. Патогенез образования рубцовых деформаций включает хроническое воспаление, дисрегуляцию TGF- β -сигналинга, избыточное отложение коллагена и механотрансдукцию. Современная тактика терапии этих состояний базируется на раннем начале профилактики, а также мультимодальном персонализированном подходе, включающем комбинирование консервативной и инвазивной инъекционной, аппаратной, хирургической коррекции рубцов.

Ключевые слова: силиконовый гель, патологические рубцы, гипертрофические рубцы, келоидные рубцы

Введение

Патологическое рубцевание представляет собой одну из наиболее сложных и распространенных проблем в клинической практике врача-дерматолога, затрагивающую миллионы пациентов по всему миру [1]. Такие фибропролиферативные расстройства возникают вследствие нарушения процессов заживления ран и характеризуются чрезмерным отложением внеклеточного матрикса, затяжным воспалением и дисрегуляцией активности фибробластов [1, 2]. В рамках современной медицинской помощи важным аспектом является тот факт, что патологические рубцы вызывают не только функциональные нарушения, такие как ограничение подвижности, боль, зуд, чувство скованности, натяжения, дискомфорта, но и влекут за собой выраженное психосоциальное бремя для пациента, включающее тревогу, депрессию, а также социальную стигматизацию, особенно в тех случаях, когда рубцы находятся на открытых участках тела [1, 3].

Эпидемиологические данные указывают на то, что патологические рубцы ежегодно диагностируются примерно у 100 млн человек, при этом у 11 млн из них развиваются келоиды [2]. Считается, что более чем у 70% выживших после ожоговых травм отмечаются смешанные гипертрофические рубцы. Келоиды же чаще всего встречаются у лиц африканского, испанского или азиатского происхождения, что указывает на генетическую предрасположенность и этническую восприимчивость [1, 2]. Так, распространенность келоидов среди людей с пигментированной кожей оценивается в 4–16% [2]. Согласно статистике

Минздрава России, общее количество первичных обращений за медицинской помощью в медицинские организации, курирующие пострадавших с ожогами и последствиями от них, за год составило более 100 тысяч человек [4]. К факторам, способствующим развитию патологических рубцов, относят: механическое натяжение тканей в месте повреждения, затяжной процесс ранозаживления, генетическую предрасположенность, гормональные факторы (например, гиперэстрогению), а также такие состояния, как гипертоническая болезнь и беременность [2, 5–7]. Патологические рубцовые деформации имеют свои клинические различия: гипертрофические рубцы остаются в пределах первоначального повреждения и со временем могут регрессировать, тогда как келоиды прорастают в окружающие ткани за пределы исходного повреждения, что является подтверждением агрессивного роста и высокой частоты возникновения рецидивов [1, 5].

В основе формирования гипертрофических и келоидных рубцов лежит сложное нарушение нормального каскада процесса заживления ран, затрагивающее воспалительную, пролиферативную и ремоделирующую фазы репарации. В отличие от физиологического процесса, при котором воспаление разрешается в течение нескольких дней, при патологическом рубцевании наблюдается стойкая, хроническая воспалительная реакция с преобладанием макрофагов M2, тучных клеток и Т-хелперов второго типа, создающих профибротическое микроокружение [1, 3]. Ключевую роль в патогенезе играет трансформирующий фактор роста бета (TGF- β), который через



Smad-зависимые и независимые пути стимулирует пролиферацию фибробластов, их дифференцировку в миофибробласты, чрезмерный синтез коллагена I и III типов, фибронектина [1, 5, 6]. В тканях келоидных рубцов также отмечается нарушение апоптоза фибробластов, что ведет к их персистенции и неограниченному росту рубца за пределы объема первоначального раневого дефекта. Дисбаланс между матриксными металлопротеиназами и их ингибиторами приводит к замедленной деградации внеклеточного матрикса [2]. Механическое натяжение тканей (особенно в области грудины, плеч, мочек ушей) через механотрансдукцию активизирует интегрин-FAK и YAP/TAZ-сигналинг, что дополнительно усиливает фиброгенез [1, 5, 6]. Генетическая предрасположенность (например, ассоциация с HLA-аллелями, полиморфизмы в генах NEDD4 и рецептора витамина D) объясняет более высокую частоту возникновения келоидов у лиц африканского, азиатского и испанского происхождения [2, 5]. Понимание этих механизмов обосновывает терапевтические стратегии, направленные на подавление воспаления, снижение активности фибробластов, коррекцию коллагенового обмена и уменьшение механического стресса.

Несмотря на значительный прогресс в понимании патофизиологии рубцевания, современные терапевтические вмешательства, включая хирургическую, инъекционную и лазерную терапии, часто бывают ограничены высоким уровнем рецидивов и вариабельной эффективностью. В этом контексте соблюдение стандартизированных подходов к своевременной профилактике и терапии патологических рубцов, а также применение комбинированных схем ведения имеют особую актуальность [1, 8–10].

Методы ведения пациентов с патологическими рубцами

Выбор оптимальной терапевтической стратегии при ведении пациентов с патологическими рубцовыми деформациями определяется комплексом факторов, включающих морфологию и давность существования рубцового поражения, анатомическую локализацию, проводимое предшествующее лечение, возраст и фототип кожи пациента, а также наличие генетической предрасположенности к избыточному рубцеванию. В связи с гетерогенностью клинических проявлений и отсутствием единого универсального метода терапии, современный подход базируется на ступенчатом, мультимодальном принципе: от неинвазивных методов профилактики и лечения (силиконовые гели и пластины, компрессионная терапия, массаж) к инвазивным (инъекционные и аппаратные методы, криотерапия) и при необходимости к хирургическому иссечению с адьювантной лучевой терапией. Важнейшим условием эффективности является раннее начало профилактических лечебных мероприятий в первые дни и недели после заживления раневого дефекта, что позволяет предотвратить и минимизировать стойкую патологическую фибропролиферацию [1, 11, 12].

Консервативные методы терапии

Силиконовые покрытия, пластыри, гели и другие топические средства на основе силикона уже более 30 лет остаются золотым стандартом консервативной терапии патологических рубцов. Их эффективность подтверждена многочисленными клиническими исследованиями, а безопасность и удобство применения делают их терапией первого выбора у большинства пациентов [1, 2, 11]. Терапевтическое действие силиконовых покрытий в отношении профилактики рубцов связывают преимущественно с окклюзией и сохранением гидратации рогового слоя, что снижает трансэпидермальную потерю воды. Это позволяет снизить интенсивность хронического воспаления в тканях, а также модулировать активность кератиноцитов и фибробластов [1, 11]. Уменьшение избыточной продукции коллагена и нормализация соотношения его типов ведут к клинически значимому уплощению рубца, осветлению пигментации и повышению эластичности патологического фиброза [2]. По результатам метаанализа F. Wang и соавт. (2020), в рамках которого был проведен систематический обзор шести рандомизированных контролируемых исследований с участием 375 пациентов, было показано, что применение топических гелей на основе силикона значительно эффективнее применения плацебо. У пациентов, проходивших лечение с помощью силиконовых гелей, были отмечены значительно более низкие показатели выраженности патологической пигментации, размера и плотности рубцов по Ванкуверской шкале через шесть и более месяцев после проведения оперативных вмешательств. При этом во всех группах сравнения значимых различий через три месяца терапии не наблюдалось, что указывает на необходимость длительного непрерывного применения силиконовых покрытий (не менее шести месяцев от момента повреждения) для оценки полного эффекта проводимого лечения [11].

Силиконовые покрытия остаются рекомендованными средствами во всех современных международных клинических рекомендациях ввиду благоприятного профиля безопасности, переносимости и многолетнего опыта успешного использования [1, 3, 7, 12, 17–20].

Компрессионная терапия является широко используемым неинвазивным методом лечения патологических рубцов, особенно постожоговых. Ее эффект обеспечивается благодаря устойчивому механическому давлению на зону рубца, что позволяет регулировать процессы ремоделирования коллагена и уменьшения толщины ткани рубца [8]. Согласно последним данным, компрессию для уменьшения острого отека следует начинать уже через 48–72 часа после получения ожоговой травмы и продолжать до момента полного заживления и созревания рубца. Давление должно превышать 15 мм рт. ст., оптимальное его значение – 20–30 мм рт. ст. Время ношения биндажа должно составлять более 16 часов в день [8]. Массаж области патологических рубцов и контрактур является достаточно распространенным консервативным методом ведения. Отмечают, что сле-



дует избегать агрессивного массажа в области рубца на ранних стадиях заживления раневых дефектов или при высокой активности процессов, происходящих в области рубца на этапах его формирования [8, 9]. Было показано, что массаж, наряду с упражнениями на растяжку, широко применим в современной реабилитационной практике, однако доказательства его эффективности остаются ограниченными, а параметры применения (сила, длительность, частота) варьируемы [10].

Инвазивные методы терапии

Внутриочаговые инъекции кортикостероидов считаются стандартом лечения келоидных и гипертрофических рубцов. Самым назначаемым препаратом в международной практике является триамцинолона ацетонид. Концентрация триамцинолона обычно составляет 10–40 мг/мл, инъекции повторяют каждые 4–6 недель до достижения стойкого эффекта. Частота положительного ответа на терапию у пациентов составляет 50–100%, при этом распространенность рецидивов достигает 9–50% случаев [2, 12]. В последних изданиях отмечается, что стоит использовать триамцинолона ацетонид в дозировке 40 мг/мл, при максимальной дозе 80 мг в месяц, с интервалом между инъекциями в 4 недели, при этом использовать шприцы 1 мл с иглами 25–27 G. Описано, что признаком успешной инфильтрации ткани рубца служит его визуальное побледнение [12].

В последние годы все большее распространение в клинической практике получает внутриочаговое введение 5-фторурацила (5-ФУ), особенно при ведении пациентов с рефрактерными к терапии келоидами. Результаты метаанализов подтверждают, что комбинация 5-ФУ с триамцинолоном значительно эффективнее монотерапии стероидами. Такое комплексное ведение обеспечивает более быстрый терапевтический эффект, в частности уплощение патологического рубца, снижение его активности и меньшую частоту возникновения рецидивов впоследствии [2, 11]. Так, в одном из обзоров М.Н. Tirgan и соавт. (2026) предлагают последовательное применение химиопрепаратов в тактике ведения рефрактерных келоидов: начинать терапию рекомендуется с использования 5-ФУ, затем при резистентности использовать винкристин, а при отсутствии ответа на предыдущие инъекционные средства – доцетаксел. Авторы отмечают важность соблюдения безопасных доз: для винкрестина – не более 20 мкг на инъекцию, для доцетаксела – до 400 мкг. Также в публикации имеется предостережение от использования блеомицина из-за его высокого канцерогенного потенциала [12].

Ботулинический токсин типа А все чаще применяется в тактике ведения пациентов с патологическими рубцами благодаря его способности ингибировать TGF- β 1-сигналинг и снижать механическое натяжение в области фиброза. Так, в рандомизированном исследовании у детей с постожоговыми рубцовыми деформациями при его применении было показано

значительное разрешение выраженности зуда, дискомфорта и боли в области поражения при улучшении общей эластичности ткани рубца [12, 13].

Криотерапия остается эффективным методом лечения нодулярных и малых келоидов. Различают контактную криотерапию и интраlesiональную криотерапию. Было показано, что внутриочаговая криотерапия позволяет добиться большего уменьшения объема (51–63%). Также авторы отмечают высокие риски постпроцедурной гипопигментации в рамках использования методики, поскольку температура, необходимая для разрушения фибробластов (-30–(-35 °C)), значительно ниже, чем для разрушения меланоцитов (-4–(-7 °C)). Так, в рандомизированном исследовании примененные интраlesiональной криотерапии показали более выраженные результаты при меньшей частоте развития диспигментаций, нежели при контактной спрей-криотерапии. Однако такое ведение было менее эффективным, чем хирургическое иссечение келоидов с последующей лучевой терапией [2, 12].

Лазерная терапия может эффективно использоваться как в качестве монотерапии, так и в комбинации с другими методами. Было показано, что импульсные лазеры на красителях (PDL) эффективны для уменьшения выраженности эритемы, а фракционные (к примеру, CO₂-лазеры) – для улучшения текстуры, уменьшения толщины и выраженности рельефа рубцов. При этом комбинирование методов, лазер-ассоциированная доставка лекарственных веществ, применение топических стероидов с последующей окклюзией участка для улучшения пенетрации этих средств показали наиболее выраженные результаты на практике [2, 5, 14, 15].

Хирургическое иссечение является основополагающим подходом лечения крупных и рефрактерных патологических рубцов. Тем не менее рецидивы рубцов после иссечения – частое ожидаемое явление, что особенно характерно при хирургической коррекции келоидных рубцов. Иссечение келоидов с последующим послеоперационным ведением, включающим профилактику, а также консервативную, инъекционную и лучевую терапию, считается эффективным вариантом контроля рецидивирующих поражений [2, 3].

Успешное ведение пациентов с патологическими рубцами является многогранной клинической задачей, включающей своевременную профилактику и раннее начало консервативной терапии с целью обеспечения контроля процесса фибрирования, а также интегративный мультимодальный подход с учетом индивидуальных особенностей пациента.

Клинический случай 1

Пациентка А., 4 года. На момент первичной консультации 11.06.2025 г.: жалобы на формирующуюся рубцовую деформацию на коже лица в области основания носа, полученную вследствие травмы от 20.05.2025 г., субъективные ощущения в области поражения.

Кожный статус. На коже лица в области основания носа справа – формирующийся гипертрофический



рубец плотноэластической консистенции, розового цвета, размером 4 мм, с четкими границами, возвышающийся по отношению к окружающей здоровой коже на 0,5 мм. Отмечаются выраженные субъективные ощущения в виде зуда. Оценка рубца по Ванкуверской шкале (VSS) – 6 баллов.

Клинический диагноз: «рубцовые состояния и фиброз кожи (L90.5)».

Динамика и исходы. Пациентке было назначено применение топического средства на основе силикона (Кело-Коут) два раза в день на постоянной основе до одного года.

Через 14 дней от начала лечения наблюдалось уменьшение интенсивности окраски, размягчение, выравнивание рельефа рубцовой деформации, значительное уменьшение интенсивности субъективных ощущений. Оценка рубца по Ванкуверской шкале (VSS) – 3 балла. Достигнут выраженный положительный эффект. Пациентка продолжает применение топического средства на основе силикона на постоянной основе.

Клинический случай 2

Пациентка Б., 55 лет. На момент первичной консультации 12.05.2025 г.: жалобы на послеоперационные рубцы на коже в заушных областях справа и слева вследствие ритидэктомии от 21.11.2024 г., субъективные ощущения в области поражения.

Кожный статус. На коже лица в заушных областях справа и слева с переходом на волосистую часть головы – линейные формирующиеся келоидные рубцы плотной консистенции, багрового цвета, размером 7,5–8,0 см, с четкими границами, резко возвышающиеся по отношению к окружающей здоровой коже на 0,3 см. Отмечаются выраженные субъективные ощущения в виде зуда, боли, стягивания, натяжения в области поражения. Оценка рубца по Ванкуверской шкале (VSS) – 9 баллов.

Клинический диагноз: «гипертрофический рубец (L91.0)».

Динамика и исходы. Пациентке был назначен и проведен курс физиотерапевтического лечения, включающий процедуры с помощью монополярного радиочастотного аппарата CRET-терапии два раза в неделю № 12. Было назначено применение топического средства на основе силикона (Кело-Коут) два раза в день на постоянной основе до одного года.

После проведенного лечения через шесть недель терапии наблюдалось уменьшение интенсивности окраски, размягчение, выравнивание рельефа рубцовой деформации, значительное уменьшение интенсивности субъективных ощущений. Оценка рубца по Ванкуверской шкале (VSS) – 3 балла. Достигнут выраженный положительный эффект. Пациентка продолжает применение топического средства на основе силикона постоянно.

Клинический случай 3

Пациентка Д., 26 лет. На момент первичной консультации 12.10.2025 г.: жалобы на формирующуюся руб-

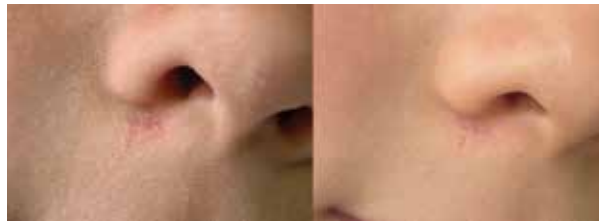

Рис. 1. Пациентка А., 4 года, посттравматический рубец до (слева) и через 14 дней лечения (справа)

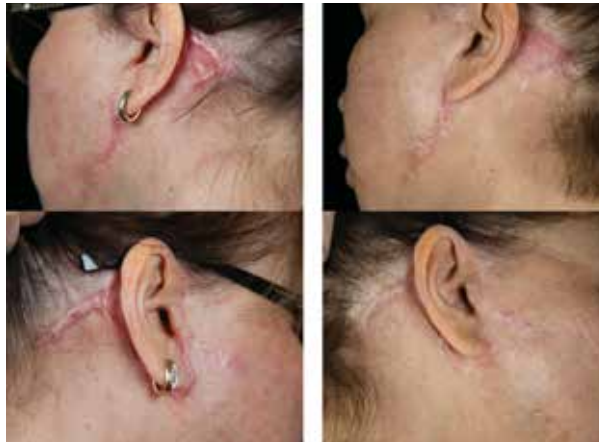

Рис. 2. Пациентка Б., 55 лет, послеоперационный рубец до (слева) и через шесть недель лечения (справа)

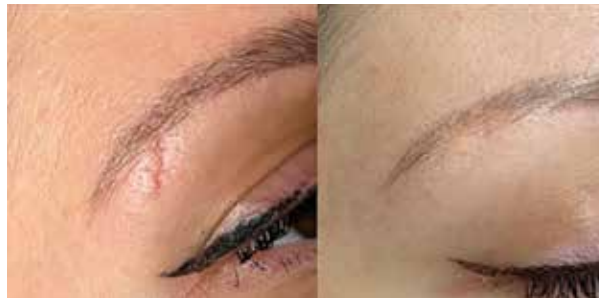

Рис. 3. Пациентка Д., 26 лет, посттравматический рубец до (слева) и через два месяца терапии (справа)

цовую деформацию на коже лица в области правой надбровной дуги, полученную вследствие травмы от 08.08.2025 г., субъективные ощущения в области поражения.

Кожный статус. На коже лица в области правой надбровной дуги – линейный формирующийся рубец плотноэластической консистенции, размером 1 см, ярко-розового цвета, с четкими границами, резко западающий по отношению к окружающей здоровой коже на 0,1 см. Отмечаются субъективные ощущения в виде стягивания. Оценка рубца по Ванкуверской шкале (VSS) – 6 баллов.

Клинический диагноз: «рубцовые состояния и фиброз кожи (L90.5)».

Динамика и исходы. Пациентке было назначено и проведено лечение с помощью диодного лазера с длиной волны 675 нм один раз в две недели № 3. Также пациентка применяла топическое сред-

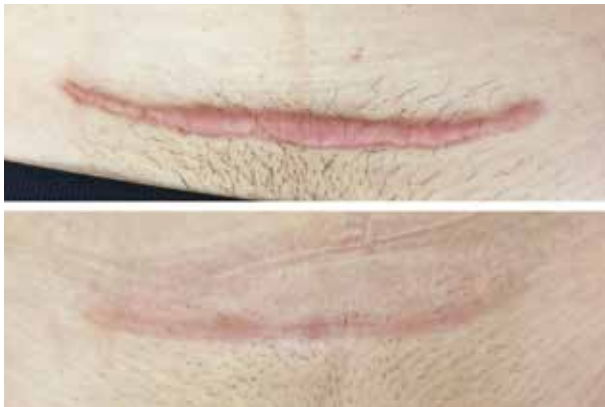

Рис. 4. Пациентка Ш., 35 лет, постоперационный рубец до (сверху) и через 10 месяцев терапии (снизу)

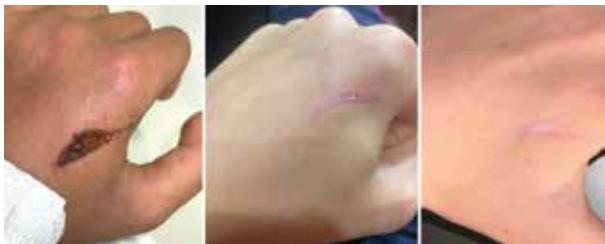

Рис. 5. Пациент Р., 11 лет, посттравматический раневой дефект до (слева), посттравматический рубец через один месяц (посередине) и через три месяца терапии (справа)

во на основе силикона (Кело-Коут) два раза в день в течение всего периода терапии. Через два месяца от начала лечения наблюдалось уменьшение интенсивности окраски, размягчение, выравнивание рельефа рубцовой деформации, полное разрешение субъективных ощущений. Оценка рубца по Ванкуверской шкале (VSS) – 1 балл. Достигнут выраженный положительный эффект.

Клинический случай 4

Пациентка Ш., 35 лет. На момент первичной консультации 11.02.2025 г.: жалобы на формирующуюся рубцовую деформацию на коже передней брюшной стенки, полученную вследствие операции кесарева сечения от 17.06.2023 г., субъективные ощущения в области поражения.

Кожный статус. На коже передней брюшной стенки – линейный келоидный рубец плотной консистенции, хрящевидной структуры, багрового цвета, размером 13 см, с четкими границами, возвышающийся по отношению к окружающей здоровой коже на 0,6 см. Отмечаются выраженные субъективные ощущения в виде зуда, боли, стягивания, натяжения в области поражения. Оценка рубца по Ванкуверской шкале (VSS) – 11 баллов.

Клинический диагноз: «рубцовые состояния и фиброз кожи (L90.5)».

Динамика и исходы. Пациентке был назначен и проведен курс лечения, включавший внутрикожные инъекции препарата на основе бетаметазона дипро-

пионата и бетаметазона натрия фосфата один раз в три недели № 6. Также пациентке было назначено применение топического средства на основе силикона (Кело-Коут) два раза в день на постоянной основе до одного года. Через 10 месяцев от начала лечения наблюдалось разрешение келоидного рубца, уменьшение интенсивности окраски, размягчение, выравнивание рельефа кожи, оседание рубцовой деформации, полное разрешение субъективных ощущений. Оценка рубца по Ванкуверской шкале (VSS) – 1 балл. Достигнут выраженный положительный эффект.

Клинический случай 5

Пациент Р., 11 лет. На момент первичной консультации 01.09.2025 г.: жалобы на открытый раневой дефект на коже тыльной поверхности левой руки, полученный вследствие травмы.

Кожный статус. На коже тыльной поверхности левой руки – рана веретенообразной формы длиной около 1 см с неровными краями. Жалобы на выраженное субъективное ощущение боли, ограничение подвижности кисти.

Клинический диагноз: «Открытая рана других частей запястья и кисти (S61.8). Рубцовые состояния и фиброз кожи (L90.5)».

Динамика и исходы. Пациенту было назначено применение топического средства на основе комплекса сигнальных молекул и секретомезенхемальных стволовых клеток два раза в день 14 дней для оптимизации процесса ранозаживления. По достижении полной эпителизации очага было введено применение топического средства на основе силикона (Кело-Коут) два раза в день в течение шести месяцев.

Через месяц от начала лечения наблюдалось полное разрешение раневого дефекта, образование здорового рубца по нормотрофическому типу. Достигнут выраженный положительный эффект через три месяца лечения. Пациент продолжает применение топического средства на основе силикона постоянно.

Выводы

На основании полученных данных исследования были сформулированы следующие заключения:

1. Ведение пациентов с патологическими рубцами представляет собой сложную многогранную задачу с необходимостью индивидуального подхода к пациенту, включая генетическую предрасположенность, тип кожи, локализацию и характеристики рубца.
2. Своевременно начатая профилактика образования патологических рубцов и раннее назначение консервативных методов терапии (силиконовые гели и пластины, компрессионная терапия, массаж) играют важную роль в купировании тяжести и контроле процесса фиброобразования. При необходимости к ним подключаются инвазивные методики: внутриочаговые инъекции кортикостероидов, 5-фторурацила, ботулинического токсина типа А, криотерапия, лазерная коррекция (PDL, фракционные CO₂-лазеры) и хирургическое иссечение рефрактерных рубцов с адьювантной лучевой терапией.

KELO-COTE

СПОСОБСТВУЕТ УМЕНЬШЕНИЮ ВЫРАЖЕННОСТИ ШРАМОВ И РУБЦОВ



Улучшает внешний вид шрама¹



Создает эластичную пленку для защиты шрама на 24 часа¹



Нормализует процессы синтеза коллагена¹



Способствует восстановлению цвета кожи¹



Уменьшает зуд и дискомфорт¹



Подходит для взрослых и детей¹



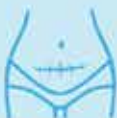Реклама



ОБЛАСТЬ ПРИМЕНЕНИЯ



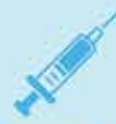ПОСЛЕ ХИРУРГИЧЕСКИХ ОПЕРАЦИЙ



ПОСЛЕ КЕСАРЕВА СЕЧЕНИЯ



ПОСЛЕ ОЖОГОВ



ПОСЛЕ ЭСТЕТИЧЕСКОЙ ХИРУРГИИ

КАК ИСПОЛЬЗОВАТЬ KELO-COTE²




Начните использовать гель KELO-COTE как только рана затянется, или будут сняты швы. Убедитесь, что область раны чистая и сухая



Наносите гель очень тонким слоем на область раны дважды в день. Не втирайте гель в кожу



Дайте гелю высохнуть в течение 4-5 минут



Рекомендуемый срок лечения — 60-90 дней

1. Инструкция по медицинскому применению средства Kelo-Cote. РУ №ФСЗ 2009_04453 от 28.04.2025 г. 2. Сокращенная инструкция по медицинскому применению геля Kelo-Cote. Вид изделия*: Средство Kelo-Cote на основе силикона для рассасывания келоидных и гипертрофических рубцов. Состав: полисилоксан, диоксид кремния. Форма выпуска: гель, 6 г или 15 г в тубе. Показания к применению*: для предотвращения образования, уменьшения выраженности и улучшения эстетического вида свежих и старых рубцов (включая гипертрофические и келоидные), полученных в результате хирургических вмешательств, травм, ран и ожогов. Особые указания*: не следует применять Kelo-Cote при дерматологических заболеваниях, нарушающие целостность кожного покрова. Только наружно. Избегать попадания в глаза, на слизистые оболочки и открытые раны. В случае возникновения раздражения на коже прекратить использование геля и обратиться к врачу. Способ применения*: Наносить на чистую и сухую кожу пораженного участка сплошным тонким слоем и дать высохнуть. Для достижения максимального эффекта гель должен контактировать с кожей 24 часа в сутки. Рекомендованная продолжительность применения геля – не менее 60-90 дней. Срок годности: 4 года. * Полная информация по медицинскому применению содержится в инструкции. РУ №ФСЗ 2009_04453 от 28.04.2025 г. ПМ-RX-2024-09-148 от 06.09.2024

ИНФОРМАЦИЯ ПРЕДНАЗНАЧЕНА ДЛЯ СПЕЦИАЛИСТОВ ЗДРАВООХРАНЕНИЯ



3. Современная стратегия ведения пациентов с рубцовыми деформациями включает интегративный, мультимодальный подход, применение комплексных методов терапии.

В рамках данной концепции особое место занимает гель Кело-Коут. Образова на рубце защитную полупроницае-

мую пленку, он эффективно уменьшает зуд, гиперемию и гипертрофию, способствуя улучшению эстетического вида рубцов. Таким образом, интеграция Кело-Коута в комплексную терапию является обоснованным путем повышения функциональных и эстетических исходов у пациентов с рубцовыми деформациями. ●

Литература

1. Fang X., Wang Y., Chen H., et al. Hypertrophic scarring and keloids: Epidemiology, molecular pathogenesis, and therapeutic interventions. *MedComm*. 2025; 6 (10): e70381.
2. Walsh L.A., Wang Y., Chen H., et al. Keloid treatments: an evidence-based systematic review of recent advances. *Systematic reviews*. 2023; 12 (1): 42.
3. Barone N., Safran T., Vorstenbosch J., et al. Current advances in hypertrophic scar and keloid management. *Seminars in plastic surgery*. Thieme Medical Publishers, Inc. 2021; 35 (3): 145–152.
4. Алексеев А.А. Отчет главного внештатного специалиста-комбустиолога Минздрава России по профилю «хирургия (комбустиология)» за 2020 г. М.: Минздрав РФ, 2020.
5. Limmer E.E., Glass D.A. A review of current keloid management: mainstay monotherapies and emerging approaches. *Dermatol. Ther*. 2020; 10 (5): 931–948.
6. Kazemeini S., Nadeem-Tariq A., Hajian P., et al. Hypertrophic and keloid scar management: advances in diagnosis, perioperative care, and anesthetic modulation. *Cureus*. 2025; 17 (7): e88810.
7. Yixin Z., Chen Y. Clinical practice guideline for pediatric scar prevention and treatment (2025 edition). *Burns & Trauma*. 2025; tkaf065.
8. Edger-Lacoursière Z., Zhu M., Jean S., et al. Evidence supporting conservative scar management interventions following burn injury: a review article. *J. Burn Care Res*. 2025; 46 (3): 504–514.
9. Di Serio S., Congiu M., Minnucci S., et al. Current physical therapy for skin scar management: a scoping review. *J. Clin. Med*. 2025; 14 (17): 5920.
10. Edger-Lacoursière Z., Zhu M., Jean S., et al. Evidence supporting conservative scar management interventions following burn injury: a review article. *J. Burn Care Res*. 2025; 46 (3): 504–514.
11. Wang F., Li X., Wang X., Jiang X., et al. Efficacy of topical silicone gel in scar management: a systematic review and meta-analysis of randomised controlled trials. *Int. Wound J*. 2020; 17 (3): 765–773.
12. Tirgan M.H., Yin Q., Wolkerstorfer A., et al. Comprehensive update on keloid management. *Arch. Plast. Surg*. 2026; 53 (1): 15–27.
13. Abbadì O.S., Abdon F., Othman Z.S., et al. Layered management of hypertrophic scars and keloids: from silicone and intralesional triamcinolone acetonide plus 5-fluorouracil to adjuvant strontium-90. *Cureus*. 2026; 18 (1): e101893.
14. Kazemeini S., Nadeem-Tariq A., Luthra A., et al. Evidence-based topical therapy for facial scars in diverse skin types. *Cureus*. 2025; 17 (6): e86343.
15. Tian F., Jiang Q., Chen J., Liu Z., et al. Silicone gel sheeting for treating keloid scars. *Cochrane Database Syst. Rev*. 2023; 1 (1): CD013878.
16. Abarca-Pineda Y.A., Alaniz I.C., Ibraheem A., et al. Conventional and emerging surgical and non-surgical approaches to the management of skin burn scars: a comprehensive review. *Cureus*. 2025; 17 (8): e90982.
17. Ожоги термические и химические. Ожоги солнечные. Ожоги дыхательных путей: клинические рекомендации. Под ред. А.А. Алексеева и др. М.: «Гэотар-Медиа», 2024.
18. Келоидные и гипертрофические рубцы: клинические рекомендации. М.: РОДВК, 2022.
19. Келоидные рубцы: клинические рекомендации. М.: РОДВК, 2023.
20. Гипертрофические изменения кожи: клинические рекомендации. М.: РОДВК, 2025.

Standards for the Prevention and Treatment of Pathological Scars

L.S. Kruglova, PhD, Prof.¹, A.G. Stenko, PhD, Prof.^{1,2}, L.A. Rubtsova^{1,2}

¹ Central State Medical Academy of Department of Presidential Affairs, Moscow

² Institute of Plastic Surgery and Cosmetology, Moscow

Contact person: Lyubov A. Rubtsova, lubovrubtz@gmail.com

Pathological scars are fibroproliferative conditions arising from impaired wound healing, whose pathogenesis involves chronic inflammation, dysregulation of TGF- β signaling, excessive collagen deposition, and mechanotransduction. Current therapy for these conditions is based on early initiation of prevention, a multimodal, personalized approach that includes conservative and invasive injection-based, device-based, and surgical treatments.

Keywords: silicone gel, pathological scars, hypertrophic scars, keloids