

ГУЗ «Самарский
областной
клинический
кардиологический
диспансер»,
г. Самара

Значительное укорочение интервала QT (приобретенный синдром укороченного интервала QT) после проведения трансторакальной кардиоверсии у пациента с гемодинамически нестабильной желудочковой тахикардией вследствие острого коронарного синдрома

Д.м.н. Д.В. ДУПЛЯКОВ, к.м.н. Е.Р. ПЕРУНОВА, к.м.н. Н.В. ЛАПШИНА

Описан клинический случай кратковременного развития синдрома укороченного интервала QT после проведения трансторакальной кардиоверсии.

Общепризнано, что интервал QT на ЭКГ отражает продолжительность электрической систолы желудочков. На длительность интервала QT оказывают влияние многие факторы, но главным образом частота сердечных сокращений (ЧСС). Считается, что интервал QT находится в пределах нормы, если его длительность не превышает $\pm 15\%$ значения, рассчитанного для соответствующей ЧСС. При этом, как правило, резкие изменения ЧСС не сопровождаются немедленными изменениями длительности интервала QT [1]. Из других факторов, влияющих на длительность интервала QT, следует выделить возраст, пол (у мужчин и у детей интервал QT несколько короче,

чем у женщин), а также размеры камер сердца, изменение положения тела и некоторые другие [2]. В течение многих десятилетий наибольшее клиническое значение, в связи с плохим прогнозом, уделялось синдрому удлинённого интервала QT. К наиболее распространённым причинам удлинения интервала QT относят генетические аномалии. Кроме этого, в литературе описано около десятка других этиологических факторов, в том числе прием лекарственных препаратов (полный их перечень можно найти на сайте www.drug.org).

Значительно более редким феноменом является укорочение интервала QT. Короткий интервал QT наблюдается в ранней фазе ре-

поляризации, то есть в ситуации, когда зубец T начинается сразу же после комплекса QRS, а сам сегмент ST часто отсутствует [1]. Интервал QT также может укорачиваться на фоне лечения препаратами дигиталиса, действие которых заметно уже в терапевтических дозах и становится более выраженным в случае интоксикации [2]. Гиперкальциемия и гиперкалиемия, гипертермия, ацидоз, снижение функции щитовидной железы, а также повышение тонуса блуждающего нерва могут сопровождаться укорочением интервала QT [3–6]. Есть данные, что интервал QT у пациентов с идиопатической фибрилляцией предсердий (ФП) короче, чем у здоровых лиц [7]. В 2000 г. был описан синдром укороченного интервала QT, который считается генетической аномалией с высоким риском развития семейной формы ФП и/или внезапной смерти или обмороков. Электрокардиографически и электрофизиологически он характеризуется укорочением интерва-

ла QT менее 320 мс, укорочением эффективных рефрактерных периодов предсердий и желудочков и высокой вероятностью развития желудочковых тахикардий при проведении программированной стимуляции [8, 9].

В мае 2007 г. в Самарский областной клинический кардиологический диспансер (СОККД) был госпитализирован мужчина 54 лет. В 1998 г. он перенес инфаркт миокарда. Лекарственные препараты принимал нерегулярно: эпизодически использовал Триметазидин МВ, Рибоксин, статины, кишечнорастворимый аспирин. Ранее эпизодов нарушений ритма сердца, потерь сознания не фиксировалось. Семейный анамнез по сердечно-сосудистым заболеваниям, внезапной смерти и обморокам неясной этиологии также неотягощен.

В течение двух недель, предшествовавших госпитализации, у пациента появилась клиника прогрессирующей стенокардии, боль он купировал нитратами. Непосредственно в день поступления во время ходьбы возникла интенсивная, длительная боль за грудиной, которая уже не купировалась нитратами. Был доставлен в СОККД с диагнозом «острый коронарный синдром» (ОКС). На этапе скорой помощи использовался только аспирин и Нитроспрей.

В приемном покое, во время регистрации ЭКГ, внезапно потерял сознание. На ЭКГ (рис. 1, скорость регистрации 50 мм/сек) первоначально регистрировался синусовый ритм с ЧСС 60 уд/мин и длительностью интервала QT 380 мс (QTc 380 мс), желудочковыми куплетами и триплетами. Очередная экстрасистола спровоцировала пароксизм желудочковой тахикардии. Немедленные реанимационные мероприятия, в том числе двукратная кардиоверсия, привели к восстановлению сердечной деятельности с ритмом ФП со средней ЧСС 84 уд/мин (рис. 2). В этот момент длительность интервала QT уменьшилась до 280 мс.

После восстановления ритма пациент был доставлен в отделение реанимации, где проводилась

стандартная терапия ОКС, включая инфузию лидокаина. Период, в течение которого наблюдалось укорочение интервала QT, не превышал полутора часов, затем величина интервала QT вновь стала соответствовать норме (рис. 3). Каких-либо изменений со стороны электролитов крови (калий 3,8 ммоль/л; натрий 136 ммоль/л; хлор 99 ммоль/л; кальций 2,54 ммоль/л), а также других биохимических показателей (общий билирубин 11 мкмоль/л, общий белок 72 г/л, мочевины 4,3 ммоль/л, фибриноген 3,25 г/л, ПТИ 102%, мочевины 8,42 ммоль/л, ЛДГ 491 МЕ/л, ГБДГ 330 МЕ/л, КФК 305 МЕ/л, МВ-КФК 44,4 МЕ/л, общий холестерин 207 мг/л, триглицериды 172 мг/л, ЛПВП 49 мг/л, ЛПНП 156 мг/л) отмечено не было. ВОАК-гемоглобин 133 г/л, эритроциты $4,4 \times 10^{12}$, СОЭ 3 мм/ч, лейкоциты $12,1 \times 10^9$. Дальнейшее течение инфаркта миокарда было без особенностей, и пациент успешно был выписан на санаторный этап реабилитации.

Хорошо известно, что у части пациентов кардиоверсия, в том числе после разряда имплантированного кардиовертера-дефибриллятора, может сопровождаться появлением элевации или депрессии сегмента ST [10, 11]. Однако в доступной литературе нам не удалось обнаружить описаний случаев кратковременного развития синдрома укороченного интервала QT.

На наш взгляд, наиболее вероятной причиной столь резкого укорочения интервала QT у нашего пациента явились генетические изменения, причем при отсутствии семейного анамнеза это может быть de novo мутация KCNQ1 каналов, которая приводит к укорочению длительности потенциала действия как предсердий, так и желудочков. Слабым косвенным подтверждением этой гипотезы может служить развитие у пациента после кардиоверсии ритма ФП, являющейся патогномоничной для синдрома укороченного интервала QT. Следует отметить, что несколько ранее К.А. Marill и соавт. описа-

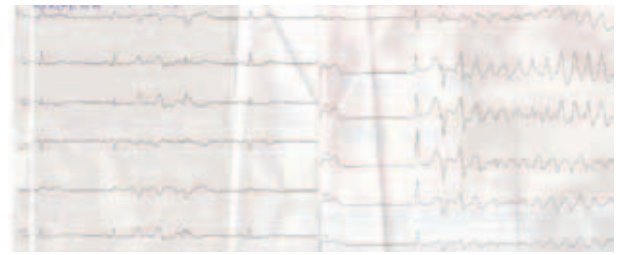


Рис. 1. Развитие пароксизма желудочковой тахикардии (QTc 380 мс)

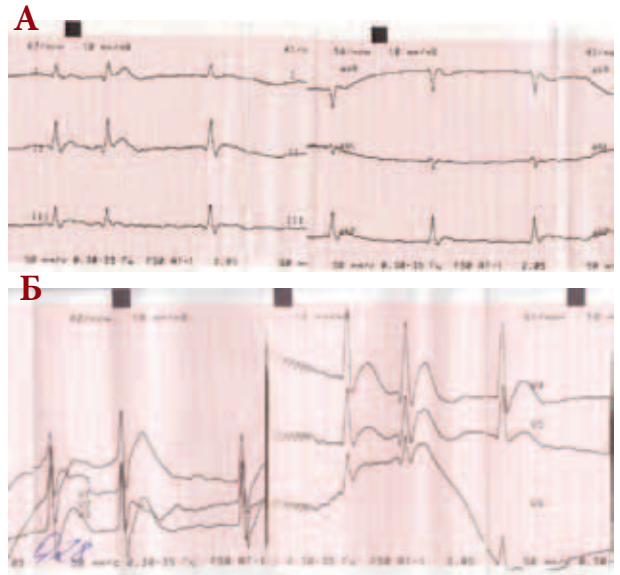


Рис. 2. Резкое укорочение длительности интервала QT (280 мс) после проведения кардиоверсии (А, Б)

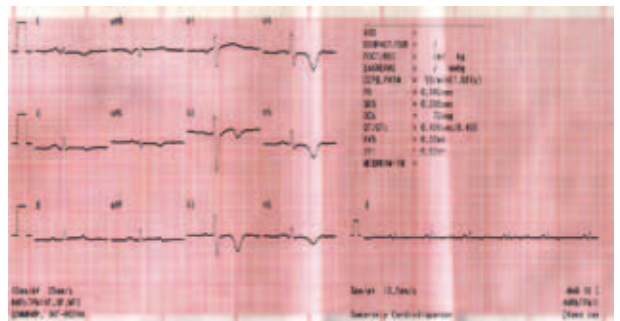


Рис. 3. Восстановление нормальной длительности интервала QTc (406 мс)

ли похожую ситуацию у пациента с синдромом Бругада [12]. И в их случае электрокардиографическая картина синдрома впервые проявилась после ночного эпизода ФЖ (также успешно купированной трансторакальной кардиоверсией), развившейся, как полагали первоначально, вследствие острого коронарного синдрома. ☺

Литература
→ С. 63