[1] Санкт-Петербургский НИИ уха, горла, носа и речи

[2] Республиканский детский клинический многопрофильный центр Минздрава КБР

[3] Кабардино-Балкарский государственный университет им. Х.М. Бербекова

Место биорегуляционной терапии в комплексном лечении хронического тонзиллита у детей

Г.С. Мальцева[1], Э.К. Азаматова[2], З.Ф. Хараева[3]

Адрес для переписки: Галина Семеновна Мальцева, g.s.maltseva@gmail.com

Для цитирования: Мальцева Г.С., Азаматова Э.К., Хараева З.Ф. Место биорегуляционной терапии в комплексном лечении хронического тонзиллита у детей. Эффективная фармакотерапия. 2025; 21 (14): 12–16.

DOI: 10.33978/2307-3586-2025-21-14-12-16

В детской заболеваемости лор-органов частота хронического тонзиллита (ХТ) достигает 25%. Это заболевание опасно осложнениями – как местными, в виде паратонзиллярных абсцессов, так и общими, со стороны внутренних органов и систем. В связи с этим особую актуальность приобретают вопросы своевременного и адекватного лечения ХТ. Наряду с известными традиционными методами лечения ХТ существуют альтернативные. К числу таких методов относят терапию биорегуляционными препаратами.

***Цель** – оценить эффективность и безопасность биорегуляционной терапии в комплексном лечении детей с хроническим тонзиллитом.*

***Материал и методы.** Методом простой рандомизации пациенты с хроническим компенсированным тонзиллитом распределены в две группы – контрольную и основную. Пациентам контрольной группы проводилось промывание лакун небных миндалин раствором хлоргексидина биглюконата 0,025%. У пациентов основной группы комплекс лечения включал, помимо промываний, применение гомеопатического средства биорегуляционной терапии. Оценка эффективности проводилась по динамике субъективных и объективных симптомов с помощью визуальной аналоговой шкалы боли (ВАШ; англ. VAS), а также данных мезофарингоскопии и эндовидеоскопического обследования, дополненного УЗИ небных миндалин.*

***Результаты.** Отмечена более быстрая динамика в отношении гипертрофии небных миндалин, эластичности миндалин, содержимого лакун и явлений подчелюстного лимфаденита в основной группе. Динамическое наблюдение в течение шести месяцев показало отсутствие рецидива ХТ среди пациентов основной группы. Это подтверждается динамическим улучшением субъективных симптомов по ВАШ и объективной оценкой изменения структуры небных миндалин.*

***Заключение.** Применение биорегуляционного препарата в комплексном лечении детей с компенсированной формой ХТ в виде перорального и внутримышечного введения, наряду с промыванием лакун небных миндалин антисептическим раствором, показало повышение эффективности лечения и позволило снизить количество рецидивов после лечения в течение шести месяцев, а также доказало его безопасность.*

***Ключевые слова:** хронический тонзиллит, небные миндалины, консервативное лечение, биорегуляционные препараты, рецидивирующее течение, Лимфомиозот*

Патология лимфоглоточного кольца занимает ведущее место среди детской заболеваемости. Если у детей раннего и дошкольного возраста преобладают гипертрофические процессы лимфаденоидной ткани глотки, в частности небных миндалин, то к 10–12 годам начинает формироваться хронический тонзиллит (ХТ). Среди болезней лор-органов у детей частота ХТ достигает 25%, он опасен своими осложнениями – как местными, в виде паратонзиллярных абсцессов, так и общими – со стороны внутренних органов и систем. В связи с этим особую актуальность приобретают вопросы своевременного и адекватного лечения ХТ [1–4].

Хронический тонзиллит представляет собой общее инфекционно-аллергическое заболевание. Ему, как и всякому хроническому воспалению, присущи признаки стойкой воспалительной реакции небных миндалин, которые морфологически проявляются в виде альтерации, экссудации и пролиферации. Как правило, развитию ХТ сопутствуют нарушения гуморального и клеточного иммунитета, а также угнетение неспецифических факторов естественной резистентности организма [5–7].

Угроза возникновения местных и общих осложнений, а также отягощение течения имеющихся сопутствующих заболеваний требуют своевременной диагностики и выбора корректной тактики лечения [8].

У детей, в отличие от взрослых пациентов, хроническое воспаление небных миндалин часто сопровождается их гипертрофией, что обусловлено компенсаторными механизмами в ответ на повышенную микробную обсемененность. Гипертрофия небных миндалин, особенно в сочетании с гипертрофией глоточной миндалины, может приводить к нарушениям артикуляции, что сопровождается неразборчивой речью. Кроме того, нарушается функция дыхания, особенно в горизонтальном положении, во время сна. Нарушение глотательной функции вследствие гипертрофии небных миндалин приводит к потере аппетита и снижению набора веса ребенка [9].

Длительное хроническое воспаление в ткани небных миндалин может приводить к структурным изменениям, которые выражаются в постепенном замещении лимфоидной ткани соединительной. Часто в процесс вовлекаются регионарные лимфатические узлы [10, 11]. Указанные изменения структуры небных миндалин можно проследить при ультразвуковом исследовании (УЗИ) небных миндалин и регионарных лимфатических узлов. УЗИ может использоваться в качестве метода дополнительной диагностики для уточнения формы тонзиллита и контроля эффективности проводимого лечения [12].

Все перечисленное позволяет говорить об актуальности поиска новых методов лечения хронического тонзиллита. Существующие методы консервативного лечения у детей с хроническим компенсированным тонзиллитом направлены на санацию небных миндалин различными способами: промывание лакун небных миндалин с целью элиминации инфекционного агента, противовоспалительная терапия, физиотерапевтическое лечение и т.д. Однако наряду с известными традиционными методами лечения ХТ существуют альтернативные воздействия, не получившие статуса доказательности в силу различных причин. К числу таких методов относят терапию биорегуляционными препаратами (БП). Ранее в литературе использовался термин «антигомотоксические препараты».

Основа биорегуляционного подхода – укрепление внутренних механизмов организма (саморегуляции и самовосстановления). Главный инструмент биорегуляционной системной медицины – биорегуляционные препараты. Как правило, они состоят из нескольких компонентов, которые направленно воздействуют на разные звенья патогенетических процессов, корригируя сразу несколько механизмов в рамках реакции воспаления. БП содержат низкие дозы действующих веществ, что позволяет не подавлять симптомы, а способствовать активации защитных сил организма.

В основе любого заболевания, как правило, лежит неадекватный ответ на воздействие эндо- и экзотоксинов, который осуществляется через естественные компенсаторные и защитные реакции организма. Научная концепция биорегуляционной терапии и гомотоксикологии подразумевает лечение путем модуляции собственных защитных механизмов и нейтрализации уже существующих токсинов.

Достоверность высокой эффективности биорегуляционного подхода в лечении распространенных заболеваний детского возраста подтвердило решение Совета экспертов Национальной медицинской ассоциации оториноларингологов о возможности использования биорегуляционной терапии в лечении пациентов с хронической патологией лимфаденоидного глоточного кольца [13–15]. Это решение обосновано положительным опытом применения этой группы препаратов в ряде работ [16, 17].

Среди БП, применяемых в педиатрии, невозможно переоценить роль антигомотоксического комплексного препарата – Лимфомиозота (Heel, Германия). Лимфомиозот – это натуральный детоксицирующий препарат, который обеспечивает эффективную детоксикацию внеклеточного матрикса через лимфатическую систему. Лимфомиозот регулирует иммунные реакции, осуществляемые иммунокомпетентными клетками лимфатической системы. Поскольку в лимфатической системе находится огромное количество иммунокомпетентных клеток, регуляция их иммунных реакций Лимфомиозотом – важный элемент лечения, применяемого при различных хронических патологиях.

Клинические исследования показали, что Лимфомиозот является важным (базовым) дренажным антигомотоксическим препаратом. Доказана эффективность сочетания Лимфомиозота как с другими антигомотоксическими препаратами, так и с традиционными лекарственными средствами [18, 19].

Эффективность препарата обусловлена его дезинтоксикационным, иммунокорригирующим, противовоспалительным, дренажным и противоэкссудативным действием. Препарат способствует выведению токсинов и избытка жидкости из тканей организма, усиливает барьерные функции лимфоузлов, активирует лимфоотток из тканей. Эффектом дренирования объясняется повышение биодоступности применяемых совместно с Лимфомиозотом традиционных лекарственных средств. Так, назначение совместно с антибактериальными препаратами позволяет минимизировать побочные эффекты и повысить эффективность лечения [20].

Все перечисленное позволило провести исследование с использованием Лимфомиозота в лечении детей с ХТ. Цель исследования – оценить эффективность и безопасность биорегуляционной терапии в комплексном лечении детей с хроническим тонзиллитом.

Материал и методы

В открытом контролируемом проспективном рандомизированном сравнительном клиническом исследовании приняли участие пациенты, состоявшие на диспансерном учете у оториноларинголога по поводу ХТ компенсированной формы (в соответствии с классификацией И.Б. Солдатова).

Критерии включения пациентов в исследование:

- пациенты обоего пола в возрасте 12–14 лет;
- наличие ХТ компенсированной формы;
- наличие гипертрофии небных миндалин II–III степени;
- нарушение дикции и звучности речи;
- ощущение «комка» в глотке при «пустой глотке»;
- продолжительность заболевания один – три года;
- информированное добровольное согласие на медицинские вмешательства (в том числе на лечение препаратом Лимфомиозот);
- обязательный повторный осмотр через 10, 30 дней и шесть месяцев после завершения курса лечения.

Методом простой рандомизации пациенты были распределены в две группы: 1-ю – контрольную, 2-ю – основную. Пациенты в группах статистически значимо не различались по возрасту, полу, течению заболевания и клиническим проявлениям. В исследовании приняли участие 56 пациентов, соответственно по 28 человек в 1-й и 2-й группах.

Пациентам (1-й) контрольной группы проводилось промывание лакун небных миндалин раствором хлоргексидина биглюконата 0,025%, курс лечения составил десять стандартных процедур. У пациентов (2-й) основной группы комплексная схема лечения включала дополнительное применение препарата Лимфомиозот. Препарат назначали перорально по схеме 15 капель на 100 мл воды три раза в день в течение 30 дней, с одновременным использованием парентеральной формы с кратностью три раза в неделю в течение одного месяца.

Эффективность лечения оценивали:

- по данным клинических (объективных и субъективных) характеристик в обеих группах на первичном осмотре и в динамике через 10 и 30 дней, а также через шесть месяцев по завершении курса лечения;
- по анамнестическим данным (наличию рецидивов ХТ в течение шести месяцев по завершении лечения).

Субъективная оценка жалоб пациентов проводилась с помощью ВАШ, где 0 баллов – отсутствие симптома, десять баллов – его максимальная выраженность. В качестве субъективных жалоб оценивали: нарушение дикции и звучности речи, ощущение «комка» в глотке и болезненность регионарных лимфатических узлов. Оценку проводили пациенты самостоятельно ежедневно.

Дополнительно учитывалась выраженность объективных местных признаков ХТ в динамике. Состояние слизистой оболочки глотки и небных миндалин оценивали при осмотре путем проведения мезофарингоскопии и эндовидеоскопического обследования. Оценивали наличие следующих симптомов: степень гипертрофии небных миндалин, патологическое содержимое в лакунах, изменение эластичности ткани миндалин, подчелюстной лимфаденит.

Дополнительно оценка состояния небных миндалин проводилась врачом функциональной диагностики путем УЗИ до лечения и через 30 дней после завершения курса лечения. Обследование было выполнено на аппаратах Toshiba Aplio 500 и Mindray DC-80. Сканирование проводилось под углом 30–60° к горизонтальной плоскости, использовался микроконвексный линейный датчик, который располагался медиальнее угла нижней челюсти. Исследование проводилось в положении лежа на спине. Для статистической обработки полученных данных применяли программу Statistica 10.0.

Результаты и обсуждение

Все пациенты на первичном осмотре предъявляли жалобы на нарушение речевой функции (дикции и звучности речи), ощущение «комка» в глотке при проглатывании слюны, наличие казеозных пробок в небных миндалинах, увеличение и болезненность подчелюстных и шейных лимфатических узлов, увеличение небных миндалин.

В контрольной группе при оценке тяжести субъективных симптомов по ВАШ показатель суммарного индекса симптомов до лечения составил 8,2 ± 0,37 балла, а после терапии (на 30-й день) – 3,8 ± 0,42 балла ($p < 0,05$). В целом наблюдалось снижение на 54% (табл. 1).

В основной группе при оценке тяжести субъективных симптомов по ВАШ показатель суммарного индекса симптомов до лечения составил 7,9 ± 0,40 балла, а после терапии (на 30-й день) – 1,8 ± 0,2 балла ($p < 0,05$). Снижение в целом составило 77% (см. табл. 1).

Несмотря на то что показатели суммарного индекса субъективных симптомов исходно были равны, в процессе лечения в основной группе интенсивность симптомов снижалась быстрее и более выраженно, чем в контрольной группе (см. рисунок).

Эффективность лечения была также подтверждена данными объективного осмотра (табл. 2). В основной группе по сравнению с контрольной отмечено более выраженное сокращение размеров небных

Таблица 1. Выраженность субъективных жалоб у пациентов с хроническим тонзиллитом по ВАШ в течение динамического наблюдения

Субъективные жалобы	Контрольная группа (n = 28)				Основная группа (n = 28)			
	до лечения	10 дней	30 дней	6 месяцев	до лечения	10 дней	30 дней	6 месяцев
Нарушение дикции и звучности речи	7,5 ± 0,3	6,0 ± 0,3	4,2 ± 0,2	4,0 ± 0,1	7,5 ± 0,2	4,1 ± 0,1	2,1 ± 0,2	1,0 ± 0,1
Ощущение комка в глотке	8,1 ± 0,3	5,1 ± 0,1	3,7 ± 0,2	3,5 ± 0,3	8,1 ± 0,1	2,1 ± 0,1	1,9 ± 0,2	1,2 ± 0,1
Болезненность подчелюстных и шейных лимфоузлов	9,0 ± 0,5	3,3 ± 0,1	3,2 ± 0,3	3,9 ± 0,02	8,0 ± 0,1	1,6 ± 0,1	1,3 ± 0,2	1,0 ± 0,18
Суммарный индекс симптомов	8,2 ± 0,37	4,8 ± 0,2	3,8 ± 0,23	3,8 ± 0,14	7,9 ± 0,13	2,6 ± 0,1	1,8 ± 0,2	1,06 ± 0,1

Таблица 2. Наличие объективных местных признаков хронического тонзиллита в группах в динамике, абс. (%)

Местные признаки	Контрольная группа (n = 28)			Основная группа (n = 28)		
	до лечения	10 дней	30 дней	до лечения	10 дней	30 дней
Гипертрофия небных миндалин: ▪ II–III степени ▪ II степень	 28 (100%) –	 23 (82,1) 5 (17,8)	 17 (60,7) 11 (39,2)	 28 (100) –	 20 (71) 8 (28,5)	 6 (21) 22 (79)
Содержимое лакун миндалин (казеозные пробки)	28 (100%)	5 (17,8)	3 (10,7)	28 (100)	2 (7,1)	0
Изменение эластичности миндалин: ▪ уплотненные ▪ разрыхленные	 28 (100%) –	 12 (42) 16 (57,1)	 11 (39,2) 17 (60,7)	 28 (100) –	 5 (17,8) 1 (3,5)	 Не выявлено Не выявлено
Подчелюстной лимфаденит	28 (100%)	14 (50)	9 (32,1)	28 (100)	8 (28,5)	3 (10,7)

миндалин, более частое исчезновение казеозных пробок, нормализация структуры ткани небных миндалин.

Ни один из больных не испытывал неприятных ощущений или побочных реакций при использовании препарата Лимфомиозот. Сравнительный анализ клинической эффективности применения препарата Лимфомиозот показал, что в основной группе эффект от проведенного лечения на 30-й день отмечали 79%, а в контрольной группе – 52% пациентов.

Таким образом, данные объективного осмотра и субъективной оценки жалоб пациентов показали эффективность применения Лимфомиозота в комплексной терапии ХТ у детей. Визуальная оценка структуры небных миндалин была подкреплена данными УЗИ. По данным проведенного исследования отмечается значительное улучшение эластичности небных миндалин и их контуров, уменьшение гипертрофии на одну степень у пациентов основной группы.

Проведенный в течение шести месяцев мониторинг лечившихся пациентов в динамике не выявил рецидива ХТ среди тех, кто в комплексном лечении использовал БП Лимфомиозот. В контрольной группе было выявлено пять пациентов с двумя рецидивами и один пациент с однократным рецидивом заболевания.

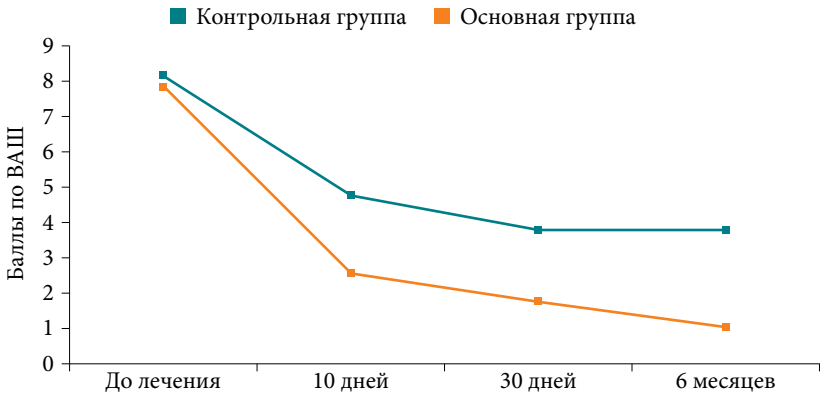

Интенсивность субъективных симптомов на фоне терапии в контрольной и основной группах больных в динамике

Выводы

Применение биорегуляционного препарата Лимфомиозот в комплексном лечении детей с компенсированной формой хронического тонзиллита в виде перорального и внутримышечного введения, наряду с промыванием лакун небных миндалин антисептическим раствором, показало повышение эффективности лечения и позволило снизить количество рецидивов после лечения в течение шести месяцев, а также доказало его безопасность.

Литература

1. Крюков А.И., Кунельская Н.Л., Царапкин Г.Ю. и др. Хронический тонзиллит. М.: ГЭОТАР-Медиа, 2019.
2. Мальцева Г.С. Хронический тонзиллит: актуальные вопросы. Consilium Medicum. 2011; 11 (13): 32–38.
3. Оториноларингология: национальное руководство / под ред. В.Т. Пальчуна. М.: ГЭОТАР-Медиа, 2014.
4. Дворянчиков В.В., Миронов В.Г., Ким А.С. и др. Факторы прогрессирования хронического тонзиллита. Российская оториноларингология. 2023; 22 (6): 24–30.

5. Abouzied A., Massoud E. Sex Differences in Tonsillitis. Dalhausie Med. J. 2008; 35 (1): 8–10.
6. Азнабаева Л.Ф., Арефьева Н.А. Иммунологические аспекты хронического тонзиллита. Вестник оториноларингологии. 2013; 78 (4): 4–9.
7. Карпищенко С.А., Свистушкин В.М. Хронический тонзиллит и ангина (иммунологические и клинические аспекты). СПб.: Диалог, 2020.
8. Пальчун В.Т., Крюков А.И., Гуров А.В. и др. Современные подходы к хирургическому лечению хронического тонзиллита. Вестник оториноларингологии. 2022; 87 (3): 72–77.
9. Дроздова М.В., Ларионова С.Н., Тырнова Е.В. Оценка роли микробиоты носоглотки в формировании хронического лимфопролиферативного синдрома лор-органов у детей младшего возраста. Российская оториноларингология. 2022; 21 (5): 19–26.
10. Bant P., Owczarek W., Szczygielski K., et al. Occurrence of IL-1, IL-10, CD25, CD40, and CD69 in the tissue of palatine tonsils. Advances in Dermatology and Allergology. Postępy Dermatologii i Alergologii. 2022; 39 (1): 182–188.
11. Nave H., Gebert A., Pabst R. Morphology and immunology of the human palatine tonsil. Anat. Embryol. 2001; 204 (5): 367–373.
12. Курбанова А.Ю., Егоров В.И., Кассина Д.В. и др. Особенности нетотической активности лейкоцитов у больных с хроническим тонзиллитом. Российская оториноларингология. 2023; 22 (4): 38–47.
13. Пальчун В.Т., Крюков А.И., Магомедов М.М. Оториноларингология. М.: ГЭОТАР-Медиа, 2019.
14. Шишкунова Т.М. Современные методы диагностики и консервативного лечения хронического тонзиллита. Российская оториноларингология. 2022; 21 (3): 96–111.
15. Абдулкеримов Х.Т., Алексеенко С.И., Артюшкин С.А. и др. Резолюция Совета экспертов Национальной медицинской ассоциации оториноларингологов по проблемам патологии лимфоглоточного кольца. Российская оториноларингология. 2020; 19 (1): 127–130.
16. Владимирова Т.Ю., Кочеткова А.П., Мосихин С.Б. и др. Резолюция Совета экспертов «Биорегуляционные препараты в комплексной терапии распространенных лор-заболеваний». Вестник оториноларингологии. 2020; 85 (4): 89–92.
17. Овчинников А.Ю., Мирошниченко Н.А., Николаева Ю.О. и др. Несколько этюдов к проблеме лечения больных хроническим тонзиллитом в периоды ремиссии и обострения. Медицинский совет. 2020; 16: 109–115.
18. Попович С.В. Биорегуляционный подход при заболеваниях в детском возрасте. Здоровье ребенка. 2015; 2 (61): 116–120.
19. Khang Y.H., Lynch J.W., Yang S., et al. The contribution of material, psychosocial, and behavioral factors in explaining educational and occupational mortality inequalities in a nationally representative sample of South Koreans: relative and absolute perspectives. Soc. Sci. Med. 2009; 68 (5): 858–866.
20. Чурсина Т.Я., Михалев К.А. Аллопатическая и антигомотоксическая терапия острого воспаления: альтернативные или взаимодополняющие пути? Биологическая терапия. 2006; 1: 17–21.

The Place of Bioregulatory Therapy in the Complex Treatment of Chronic Tonsillitis in Children

G.S. Maltseva[1], E.K. Azamatova[2], Z.F. Kharaeva[3]

[1] *Saint-Petersburg Research Institute of Ear, Throat, Nose and Speech*
[2] *Republican Children's Clinical Hospital of the Ministry of Health of the Kabardino-Balkarian Republic*
[3] *Kabardino-Balkarian State University named after H.M. Berbekov*

Contact person: Galina S. Maltseva, g.s.maltseva@gmail.com

Purpose. *To evaluate the effectiveness and safety of bioregulatory therapy with Lymphomyosot in the complex treatment of children with chronic tonsillitis.*
Material and methods. *Using a simple randomization method, patients with chronic compensated tonsillitis were divided into two groups: control and main. Patients in the control group underwent lavage of the lacunae of the palatine tonsils with a solution of chlorhexidine bigluconate 0,025%. In patients of the main group, the treatment complex included, in addition to rinsing, the use of the drug Lymphomyosot (Heel, Germany). The effectiveness was assessed based on the dynamics of subjective and objective symptoms using VAS, as well as data from mesopharyngoscopy and endovideoscopic examination, supplemented by ultrasound of the palatine tonsils.*
Results. *More rapid dynamics were noted in relation to hypertrophy of the palatine tonsils, elasticity of the tonsils, contents of lacunae and the phenomena of submandibular lymphadenitis in the main group. Dynamic observation for 6 months revealed the absence of relapse of chronic tonsillitis among patients in whose complex treatment the drug of bioregulatory medicine was used. This is confirmed by a dynamic improvement in subjective symptoms according to VAS and an objective assessment of changes in the structure of the palatine tonsils.*
Conclusion. *The use of a bioregulatory medicine drug in the complex treatment of children with a compensated form of chronic tonsillitis, in the form of oral and intramuscular administration, along with washing the lacunae of the palatine tonsils with an antiseptic solution, showed an increase in the effectiveness of treatment and reduced the number of relapses after treatment for 6 months, as well as proved its safety.*

Keywords: *chronic tonsillitis, tonsils, conservative treatment, bioregulatory drugs, recurrent course*