



Российский  
онкологический  
научный центр  
им. Н.Н. Блохина  
РАМН

# Роль трастузумаба (Герцептина) в персонализации лекарственной терапии рака желудка

Д.м.н., проф. В.А. ГОРБУНОВА

*Лекарственное лечение рака желудка за последние годы претерпело значительные изменения. В статье обсуждаются возможности повышения эффективности химиотерапии за счет применения комбинированных режимов. Основной акцент сделан на применении таргетного препарата Герцептин в комбинации с химиотерапией у больных HER2-положительным раком желудка.*

**Р**ак желудка занимает второе место в структуре онкологической смертности в мире. Восточная Европа по заболеваемости находится на третьем месте после Японии и Китая. В России ежегодно регистрируются 40 000 новых случаев и 25 000 смертей от рака желудка.

В развитии лекарственного лечения рака желудка наблюдаются тенденции, характерные для лечения чувствительных к химиотерапии опухолей.

Метаанализ рандомизированных исследований при раке желудка показал, что комбинированная химиотерапия приводит к существенному повышению показателей общей выживаемости по сравнению с монохимиотерапией или наилучшей поддерживающей терапией [1].

Режим DCF (доцетаксел, цисплатин, 5-фторурацил (5-ФУ)) при-

знан стандартом лечения на современном этапе в США. Однако этот режим обладает выраженной миелотоксичностью: по зарубежным данным, нейтропения 3–4-й степени развивается в 82,3% случаев. Была предложена следующая модификация режима DCF: доцетаксел (Таксотер) 75 мг/м<sup>2</sup> во 2-й день, цисплатин 75 мг/м<sup>2</sup> во 2-й день, 5-ФУ

500 мг/м<sup>2</sup> – 3-часовая инфузия в 1, 2, 3-й дни каждые 21 день (TRF), что позволило сохранить эффективность терапии (ОЭ = 48,1%, МВДП = 5,5 мес.; МОВ = 11,5 мес.; 1-годичная выживаемость – 46,6%) и снизить частоту побочных эффектов: нейтропения 3–4-й степени – с 82,3% до 57,1%, фебрильная нейтропения 3–4-й степени – с 30% до 10,3% [2].

Наиболее эффективные режимы комбинированной химиотерапии, такие как DCF, EOX (эпирубицин, оксалиплатин, капецитабин), XP (капецитабин, цисплатин), позволили увеличить медиану выживаемости больных с диссеминированным раком желудка до 9,2–11,2 мес. (рис. 1) [2, 3, 4].

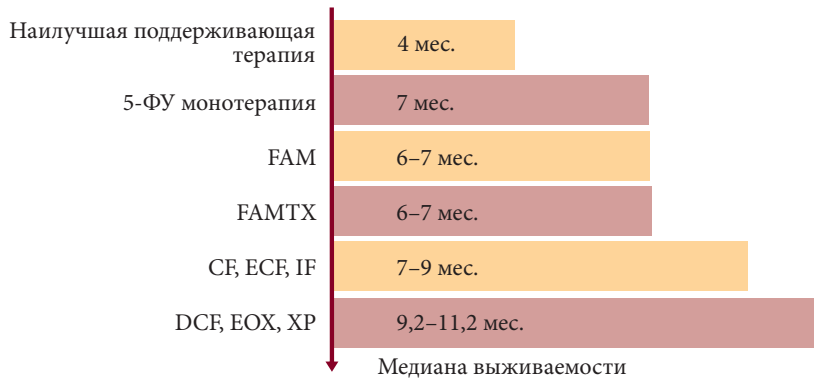
Фундаментальные исследования подтвердили наличие амплификации и гиперэкспрессии гена HER2

Таблица 1. Гиперэкспрессия HER2 при различных опухолях

Тип опухоли	Гиперэкспрессия HER2
Рак молочной железы	15–25%
Рак яичников	32%
Рак желудка	12–55%
Немелкоклеточный рак легкого	27–56%
Мезенхимальные опухоли	37%
Рак мочевого пузыря	36%
Рак пищевода	60–73%
Рак слюнных желез	32–62%



Онкология



FAM – 5-фторурацил, доксорубин, митомицин.  
 FAMTX – 5-фторурацил, доксорубин, метотрексат.  
 CF – цисплатин, 5-фторурацил.  
 ECF – эпирубидин, цисплатин, 5-фторурацил.  
 IF – иринотекан, 5-фторурацил, лейковорин.  
 DCF – доцетаксел, цисплатин, 5-фторурацил.  
 EOX – эпирубидин, оксалиплатин, капецитабин.  
 XP – капецитабин, цисплатин.

**Рис. 1. Рак желудка. Динамика выживаемости больных при различных режимах химиотерапии**

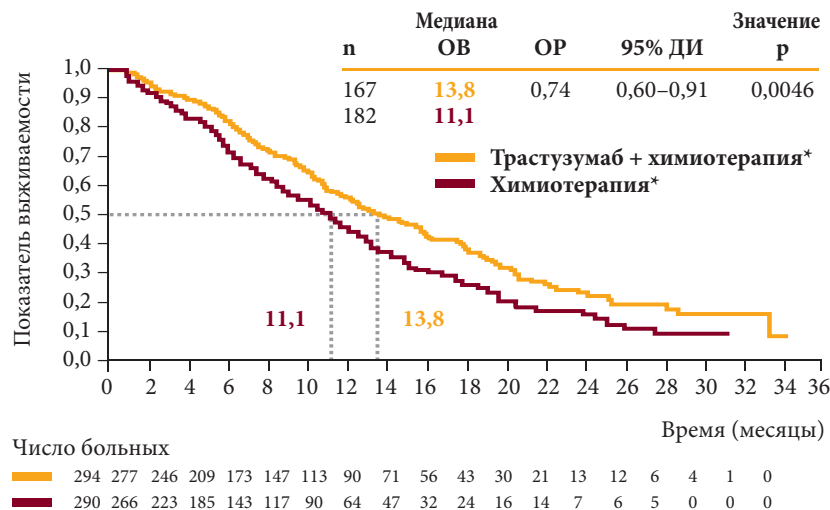
не только при раке молочной железы, но и при ряде других солидных опухолей (табл. 1) [5]. Учитывая усиливающийся интерес к возможностям таргетной терапии и известные с 1994 г. данные о частоте гиперэкспрессии HER2 при раке желудка (по разным данным, у 12–55% больных), начато изучение Герцептина у больных с HER2-положительным раком желудка. С этой целью было организовано международное рандомизированное исследование III фазы ToGA (Trastuzumab for Gastric Adenocarcinoma) [6]. В качестве схемы химиотерапии был выбран режим: 5-фторурацил или капецитабин с цисплатином ± трастузумаб (Герцептин). Данный режим был выбран как один из наиболее эффективных, хорошо переносимых, универсальных, используемых в качестве схемы сравнения во многих исследованиях. В качестве факторов стратификации рассматривались: распространенность процесса, локализация опухоли (желудок или пищеводно-желудочный переход – ПЖП), измеряемая или неизмеряемая опухоль, общее состояние больного по шкале ECOG (0–2), какой фторпиримидиновый препарат был использован – 5-фторурацил или капецитабин.

Критериям включения соответствовали мужчины и женщины старше 18 лет с гистологически подтвержденной неоперабельной местнораспространенной рецидивной или метастатической аденокарциномой желудка или гастроэзофагеального перехода; с общим статусом пациента 0–2 по критериям ECOG; с ненарушенной функцией печени, измеряемыми или неиз-

меряемыми очагами. HER2-статус опухолей определялся централизованно с помощью иммуногистохимии (HercepTest, Dako, Denmark) и флуоресцентной гибридизации in situ (FISH; HER2 FISH pharmDx, Dako). Вследствие биологических различий, характерных для опухолей молочных желез и желудка, особенно из-за гетерогенности опухолей, для рака желудка была разработана новая классификация иммуногистохимических критериев, специфичных для рака желудка. Эти критерии были скорректированы согласно исследованию Hofmann и соавт. [7].

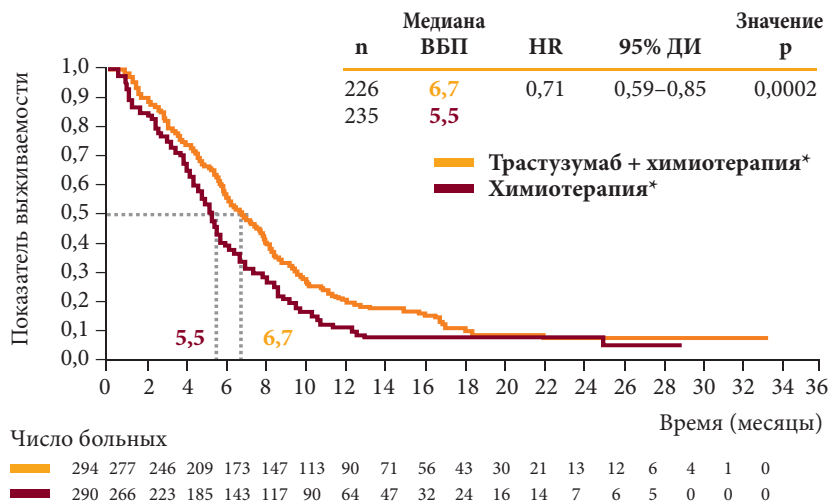
Главной целью исследования ToGA являлось сравнение общей выживаемости больных. Был проведен скрининг 3807 больных, у 810 из них (22,1%) выявили HER2-положительный статус опухоли. В исследовании участвовали 584 пациента, удовлетворявшие всем критериям включения. Больные были рандомизированы на 2 группы: 290 больных получали 5-фторурацил или капецитабин с цисплатином, а 294 пациента – те же схемы + трастузумаб.

Главная цель исследования была достигнута: улучшились как общая выживаемость, так и выживаемость без прогрессирования.



\* Фторпиримидин + цисплатин. Примечание. ОР – отношение рисков; ДИ – доверительный интервал; ОБ – общая выживаемость.

**Рис. 2. Медиана общей выживаемости при первичном анализе выборки в исследовании ToGA**



\* Фторпиримидин + цисплатин.

Примечание. ОР – отношение рисков; ДИ – доверительный интервал; ВВП – выживаемость без прогрессирования.

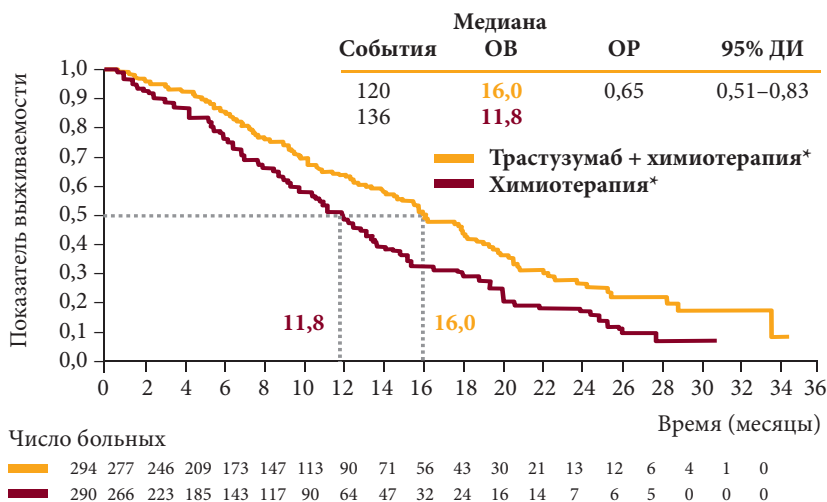
Рис. 3. Медиана выживаемости без прогрессирования при первичном анализе выборки в исследовании ToGA

ния у больных, получавших лечение трастузумабом (Герцептином). Медианы общей выживаемости составили: 13,8 мес. у больных, получавших трастузумаб в комбинации с химиотерапией, и 11,1 мес. у больных, получавших химиотерапию ( $p = 0,0046$ ) (рис. 2). Медиана выживаемости без прогрессирования (ВВП) – 6,7 мес. и 5,5 мес. соответственно ( $p = 0,0002$ ) (рис. 3). Объективный эффект (ОЭ) был также достоверно лучше у больных, получавших лечение Герцептином. Полная регрессия опухоли составила 5,4 и 2,4% ( $p = 0,0599$ ), частичная регрессия – 41,8 и 32,1% ( $p = 0,0145$ ), объективный эффект – 47,3 и 34,5% ( $p = 0,0017$ ) в группах с Герцептином и без него соответственно. Анализ общей выживаемости (ОВ) в подгруппах стратификации с учетом разновидностей морфологического типа рака желудка (диффузный, интерстициальный, смешанный), числа зон метастазирования, статуса HER2 опухоли, региона проведения исследования и др. продемонстрировал улучшение результатов с помощью Герцептина практически во всех подгруппах, за исключением худших показателей в подгруппах больных с ECOG-2 и диффузной формой рака. От-

дельно проанализирована ОВ в зависимости от статуса HER2. При этом было показано, что при FISH-положительных опухолях, которые имели иммуногистохимический показатель HER2 (1+), пользы от применения Герцептина получено не было, она была также минимальной при ИГХ0/FISH+. При объединении этих подгрупп общий показатель был отрицательным. В то же время медианы общей выживаемости для больных с ИГХ2/FISH+, получавших лечение с Герцептином и без него, составили 17,3 и 10,8 мес., для больных с ИГХ3+/FISH+ – 17,9 и 12,3 мес. соответственно. Для больных с ИГХ3+/FISH(-) медиана ОВ была высокой независимо от применения Герцептина – 17,7 и 17,5 мес. Таким образом, данная характеристика является прогностически наиболее благоприятной. Общая выживаемость у больных с ИГХ2+/FISH+ или ИГХ3+ была значительно лучше в группе больных, получавших химиотерапию с Герцептином: 16 мес. по сравнению с 11,8 мес. (рис. 4). Частота подобной экспрессии HER2 составила 16%. В ходе анализа переносимости используемой комбинации препаратов не было отмечено увеличения частоты побочных эффектов (как гематологической, так и негемато-

логической токсичности) у больных, получавших лечение Герцептином.

В ходе исследования тщательно контролировали возможную кардиотоксичность. С этой целью оценивали фракцию выброса левого желудочка (ФВЛЖ), проявления сердечной недостаточности и других возможных осложнений. Случаи сердечной недостаточности были единичными: 2 человека в группе без Герцептина и 1 – в группе с Герцептином. Бессимптомное снижение ФВЛЖ < 50% зафиксировано у 14 (5,9%) больных в группе с Герцептином и у 2 (1,1%) – в группе без него, ФВЛЖ < 50% и  $\geq 10\%$  отмечена у 11 (4,6%) и 2 (1,1%) больных соответственно. В качестве примера успешного лечения больного, получавшего в соответствии с протоколом лечение Герцептином в комбинации с Кселодой и цисплатином, приводим выписку из истории болезни. Больной А., 71 год, обратился в РОНЦ им. Н.Н. Блохина РАМН в январе 2006 г. с жалобами на чувство жжения в эпигастральной области, болезненность в правом подреберье. Был поставлен диагноз рака желудка  $T_3N_2M_1$  IV стадии с метастазами в печени и забрюшинных лимфоузлах. Гистологически опухоль представляла собой высокодифференцированную аденокарциному HER2+++ (ИГХ3+). С марта по июль 2006 г. проведено 6 курсов химиотерапии Кселодой и цисплатином в комбинации с Герцептином. В результате 4 курсов терапии отмечена частичная регрессия опухоли: при ЭГДС от 24.04.2006 на месте изъязвленной опухоли в средней трети тела желудка определяется рубцующийся дефект 1,0 x 1,2 см. ФВЛЖ – 55%. Метастаз в левой доле, размер которого до лечения составлял 6,5 x 3,8 см, распался на 2 очага – 1,2 x 1,2 см и 1,2 x 0,8 см. Метастаз в правой доле 7,8 x 7,0 см уменьшился до 4,2 x 2,2 см. Забрюшинные лимфоузлы уменьшились с 1,2 см в диаметре до 0,8 см. С июня 2006 г. больному продолжена поддерживающая терапия Герцептином по 6 мг/кг 1 раз в 3 недели.



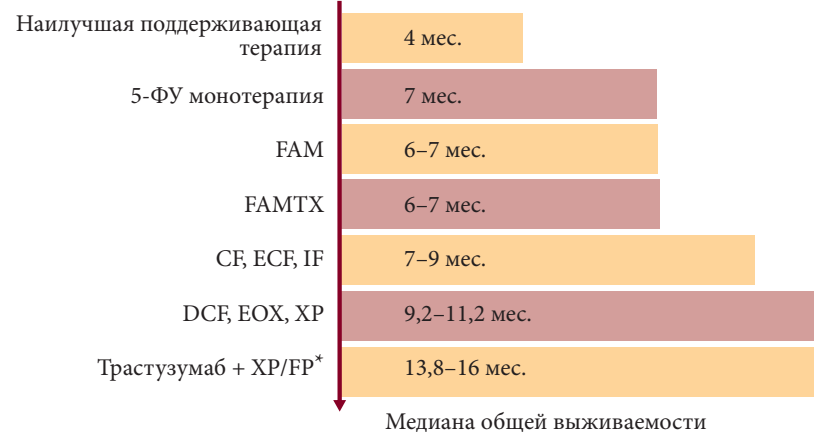
\* Фторпиримидин + цисплатин.

Примечание. ОР – отношение рисков; ДИ – доверительный интервал; ОВ – общая выживаемость.

Рис. 4. Медиана общей выживаемости при ИГХ2+/FISH+ или ИГХ3+ (поисковый анализ) в исследовании ToGA

При ЭГДС от 24.11.2007 на месте опухоли определяются рубцовые изменения, при цитологическом и гистологическом исследованиях элементов опухоли не получено. При КТ от 18.08.2008 сохраняется частичная регрессия: метастазы в левой доле печени – 0,7 x 0,7 см и 0,2 x 0,3 см (контуры нечеткие, возможен фиброз), метастаз в правой доле – 2,0 x 1,1 см (контуры нечеткие и тяжистые, возможен фиброз). В связи с острым инсультом, случившимся 20.01.2009, лечение Герцептином было прекращено. После восстановления состояния пациента с 05.02.2009 возобновлена поддерживающая терапия Герцептином, и 26.02.2009 выполнена пункционная биопсия очагового образования в печени. При цитологическом исследовании получены клетки рака, что подтвердило частичную, но не полную ремиссию заболевания у пациента. Однако 10.06.2009 при КТ выявлено прогрессирование процесса. В дальнейшем проводилась химиотерапия Кселодой (со стабилизацией процесса), от которой больной был вынужден отказаться в связи с плохой переносимостью лечения. Продолжительность частичной ремиссии составила 36 мес.

Продолжительность жизни от момента начала лечения – более 60 мес. Таким образом, итоги исследования ToGA показали, что в результате добавления Герцептина к комбинированной химиотерапии 5-фторурацилом или капецитабином



FAM – 5-фторурацил, доксорубин, митомин.  
 FAMTX – 5-фторурацил, доксорубин, метотрексат.  
 CF – цисплатин, 5-фторурацил.  
 ECF – эпирубицин, цисплатин, 5-фторурацил.  
 IF – иринотекан, 5-фторурацил, лейковорин.  
 DCF – доцетаксел, цисплатин, 5-фторурацил.  
 EOX – эпирубицин, оксалиплатин, капецитабин.  
 ХР – капецитабин, цисплатин.  
 ФР – 5-фторурацил, цисплатин.

\*Для больных раком желудка с опухолевой гиперэкспрессией HER2.

Рис. 5. Неоперабельный рак желудка. Динамика выживаемости больных при различных режимах химиотерапии

Онкология