



¹ Российский университет
медицины,
Москва

² Московский
многопрофильный
научно-клинический
центр им. С.П. Боткина

Радиоволновая тубопластика как основной метод лечения дисфункции слуховой трубы, обусловленной окклюзией носоглоточного устья

А.Ю. Овчинников, д.м.н., проф.¹, Е.М. Хон, к.м.н., доц.¹, А.А. Наумова²

Адрес для переписки: Андрей Юрьевич Овчинников, lorent1@mail.ru

Для цитирования: Овчинников А.Ю., Хон Е.М., Наумова А.А. Радиоволновая тубопластика как основной метод лечения дисфункции слуховой трубы, обусловленной окклюзией носоглоточного устья. Эффективная фармакотерапия. 2026; 22 (9): 82–86.

DOI 10.33978/2307-3586-2026-22-9-82-86

Цель. Оценка эффективности радиоволновой тубопластики (РВТ) методом трех точек при лечении дисфункции слуховой трубы (ДСТ) по сравнению с классической односточечной РВТ.

Материал и методы. В исследование включены 20 пациентов (экспериментальная группа) с подтвержденным диагнозом ДСТ в возрасте 18–65 лет, которым выполнена трехточечная РВТ. В контрольной группе лечение 20 пациентов выполнено методом РВТ с помощью односточечного воздействия коагуляционным электродом. Контрольный осмотр и обследование пациентов проводили на 10-й, 30-й, 90-й и 365-й день от момента операции. Выполняли тональную пороговую аудиометрию, тимпанометрию.

Результаты. Проанализированы жалобы пациентов обеих групп (ощущение заложенности в ушах, снижение слуха, шум и болевые ощущения в ушах, невозможность самопродувания). К 365-му дню отмечено полное отсутствие жалоб у пациентов экспериментальной группы (100%) в отличие от контрольной, в которой у 25% пациентов жалобы сохранялись. По данным тональной пороговой аудиометрии, к концу года у 95% пациентов экспериментальной группы отмечено практически полное восстановление слуха, в контрольной группе – только у 70%. По данным тимпанометрии, через 365 дней у всех 100% пациентов экспериментальной группы зафиксирована нормализация функции среднего уха, тогда как в контрольной группе этот результат отмечен лишь у 55% пациентов.

Заключение. Трехточечная радиоволновая тубопластика, в отличие от односточечной коагуляции, обеспечивает стойкий положительный результат у подавляющего большинства пациентов с дисфункцией слуховой трубы в отдаленном периоде наблюдения.

Ключевые слова: дисфункция слуховой трубы, экссудативный средний отит, радиоволновая тубопластика, тубоотит

Введение

Дисфункция слуховой трубы (ДСТ) предопределяет развитие целого спектра отиатрических заболеваний, так как этот канал находится физиологически и анатомически на стыке носоглотки и среднего уха. От оценки состояния СТ зависит тактика слухоулучшающих операций и отбор лиц, чья деятельность связана с баронагрузками [1].

Считается, что патология носа и околоносовых пазух является причиной тубоотита примерно у 87,2% пациентов [2]. Ухудшение носового дыхания ассоциируется с ДСТ [3]. Несомненно, развитие ДСТ при назальной обструкции связано с наличием отечно-гиперпластических изменений слизистой оболочки носа и носоглотки,

нарушением мукоцилиарного транспорта, изменением рефлекторных влияний рецепторов мышц мягкого неба, обеспечивающих открытие СТ [4–7]. Это негативно воздействует на все функции СТ. При этом ухудшение ее проходимости чаще всего встречается в хрящевом отделе, в районе устья [8]. Вследствие этого патологического процесса постепенно снижается внутрибарабанное давление и повышается проницаемость капилляров, развивается отек слизистой барабанной полости, в полости среднего уха появляется транссудат [9].

Подчеркивается особая роль патологических изменений в области глоточного устья СТ в развитии ДСТ [5]. Обструкция СТ у взрослых чаще всего происходит вследствие патологического процесса в носоглотке



(воспаление слизистой оболочки области устья СТ, гиперплазия лимфоидной ткани, опухоль носоглотки, хронические инфекционные гранулемы, рубцы и т.д.) [10–12].

Лечение ДСТ проводится консервативными и оперативными методами. Некоторые методы относятся как к диагностическим, так и к лечебным, например, продувание СТ, включающее в себя как самопродувание, так и продувание по Политцеру, а также катетеризация [13]. Сначала проводят патогенетическую фармакотерапию ДСТ с использованием сосудосуживающих, противовоспалительных, антигистаминных, антибактериальных и других групп препаратов. Если же консервативное лечение не приводит к выздоровлению пациента, то показаны хирургические методы.

Хирургическое лечение, направленное на механическое увеличение просвета СТ, впервые описано С.В. Jansen в 1985 г. [14]. В дальнейшем появились различные варианты воздействия путем абляции на измененную/отеченную/гипертрофированную ткань в области устья СТ. Описанные методики проводились под эндоскопическим контролем. Для избирательной деструкции отечных тканей в области глоточного устья и задней стенки СТ при ее хронических обструктивных дисфункциях используются следующие методы: подслизистая вазодеструкция, гальванокаутеризация, гольмиевый лазер, гольмиевый лазер на иттриево-алюминиевом гранате (Ho:YAG – Holmium:yttrium-aluminium-garnet), аргонный лазер, CO₂-лазер, диодный лазер с длиной волны 980 нм, аргонная плазма [15–17]. Несмотря на то что использование данных методик дает описанный положительный результат до 90%, попытки разработать еще более эффективное лечение никогда не прекращались.

В последующем техника операции была модифицирована [18]. Применялась радиохирургическая коагуляция патологически измененных тканей в области глоточного устья СТ с целью их редукции. Коагуляция трубного хряща при этом не проводилась. Положительный результат был получен у 95% больных в сроки наблюдения до двух лет. К достоинствам метода следует отнести то, что данное вмешательство проводится в амбулаторных условиях, под местной анестезией. К недостаткам – редкие интраоперационные кровотечения.

Таким образом, хирургические методы лечения СТ прошли значительный путь в своей эволюции. Хирургический метод, эффективность которого близка к 100%, – это то, к чему устремлены надежды хирургов. Такой метод должен быть легко воспроизводимым в амбулаторных условиях, под местной анестезией, и не иметь таких недостатков, как синехии, интраоперационные или послеоперационные кровотечения.

В своей диссертационной работе «Клинико-диагностическое обоснование выбора метода хирургического лечения патологии слуховой трубы» Т.С. Литовец выполнил лечение ДСТ методом РВТ с помощью воздействия на одну точку, которая находилась в максимальном удалении от устья СТ, в центре тубарного валика [19]. Ю.А. Овчинников и соавт. разработали методику РВТ для лечения ДСТ с помощью воздействия

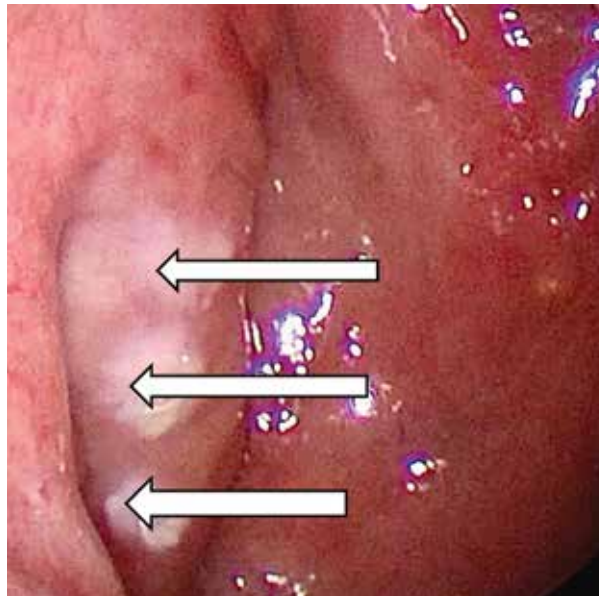


Рис. 1. Эндоскопическая картина состояния тубарного валика справа сразу после радиохирургической вазотомии. Стрелками обозначены точки коагуляции

на три точки [20]. Локализация радиохирургического воздействия представлена на рис. 1. Первая точка находится в центре тубарного валика, позади от глоточного отверстия СТ, вторая – в верхней части тубарного валика (на максимальном удалении от глоточного устья СТ), и третья – в нижней части тубарного валика (на максимальном удалении от глоточного устья СТ).

Цель исследования – оценка эффективности РВТ методом трех точек при лечении ДСТ по сравнению с классической одноточечной РВТ.

Материал и методы

В период с 2023 по 2026 г. на базе Московского многопрофильного научно-клинического центра им. С.П. Боткина было обследовано и пролечено 20 пациентов в возрасте 18–65 лет, из них 12 женщин и 8 мужчин. Критерии включения в исследование: пациенты с жалобами, позволяющими заподозрить ДСТ, вызванную окклюзией глоточного устья, подтверждение диагноза диагностическими методами, отсутствие эффекта от консервативной терапии. Все пациенты подписали добровольное информированное согласие, данная операция была одобрена этическим комитетом.

Критерии исключения: синдром зияния СТ, перфорация барабанной перепонки, беременность, новообразования, наличие кардиостимулятора.

В экспериментальной группе (группа I) 20 пациентам выполняли РВТ методом трех точек. Оперативное вмешательство проводили под местной аппликационной анестезией полости носа и носоглотки с использованием 10%-го раствора лидокаина (2,0 мл) и адреналина (0,5 мл), время экспозиции 10 мин. Для воздействия на гипертрофированную ткань использовали монополярную насадку, обеспечивающую внутрислизистую



Рис. 2. Радиоволновой аппарат radioSURG 2200

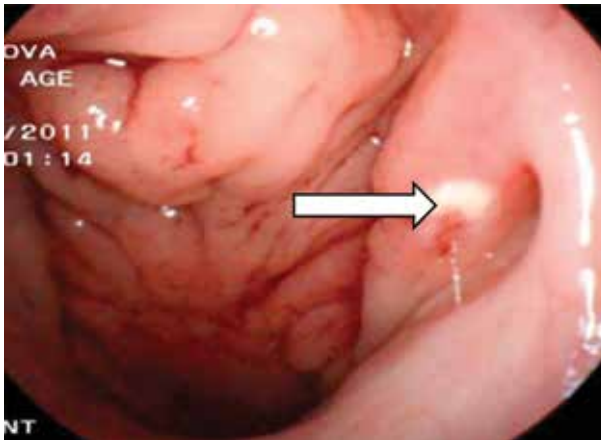


Рис. 3. Эндоскопическая картина состояния тубарного валика слева сразу после радиохирургической вазотомии [19]. Стрелкой обозначена точка коагуляции

Таблица 1. Количество пациентов с жалобами до и после лечения, абс. (%)

Срок	Группа I, n = 20	Группа II, n = 20	p
До лечения	20 (100)	20 (100)	1,0
10 дней	7 (35)	14 (70)	0,027
30 дней	5 (25)	12 (60)	0,025
90 дней	3 (15)	10 (50)	0,014
365 дней	0 (0)	5 (25)	0,047

Таблица 2. Количество случаев с положительной динамикой показателей тональной пороговой аудиометрии на разных сроках наблюдения, абс. (%)

Срок	Группа I, n = 20	Группа II, n = 20	p
10 дней	15 (75)	8 (40)	0,025
30 дней	17 (85)	10 (50)	0,014
90 дней	18 (90)	12 (60)	0,024
365 дней	19 (95)	14 (70)	0,037

коагуляцию тканей. Электрод и эндоскоп с углом обзора 30° вводили через общий носовой ход. Под эндоскопическим контролем электрод погружали в три точки с равным удалением друг от друга и от глоточного отверстия СТ. Мощность воздействия радиоволнового генератора radioSURG 2200 составила 23 Вт, степень коагуляции – 3, время экспозиции – 2–3 с (рис. 2). После погружения кончика коагуляционного электрода на глубину 2 мм в слизистую оболочку проводили радиоволновую деструкцию.

В 2016 г. Т.С. Литовец в диссертационной работе выполнил лечение 20 пациентов с ДСТ методом РВТ с помощью одноточечного воздействия коагуляционным электродом. Данная группа была принята за контрольную (группа II). В этой группе пациентам выполняли радиохирургическую коагуляцию области тубарного валика с помощью аппарата Surgitron Dual EMC90 (частота радиоволн – 4,0 МГц) (рис. 3). Пациентам ранее амбулаторно было проведено стандартное консервативное лечение дисфункции СТ, которое не увенчалось успехом. Контрольный осмотр и обследование пациентов проводили на 10-й, 30-й, 90-й и 365-й день от момента операции. Выполняли тональную пороговую аудиометрию, тимпанометрию. Проверку статистических гипотез осуществляли с использованием критерия χ^2 , различия считались статистически значимыми при $p < 0,05$.

Результаты и обсуждение

Выполнен анализ жалоб обеих групп, таких как ощущение заложенности в ушах, снижение слуха, шум и болевые ощущения в ушах, невозможность самопродувания. Данные представлены в табл. 1.

До лечения у всех пациентов присутствовали жалобы. Через 10 дней после проведенного лечения отмечается статистически достоверный прогресс в уменьшении жалоб у пациентов группы I, которым выполняли РВТ методом трех точек. Через 30 дней от момента лечения разрыв между группами увеличился. Количество пациентов, ответивших на лечение, в экспериментальной группе значительно превышает таковое в контрольной. Терапия сохраняет высокую эффективность на протяжении всего периода наблюдения. К 90-му дню наблюдается максимальная статистическая значимость эффективности терапии у пациентов группы I, лечение позволяет добиться выздоровления или стойкой ремиссии у подавляющего большинства пациентов (85%). На 365-й день отмечено полное отсутствие жалоб у пациентов экспериментальной группы (100%) в отличие от контрольной, в которой у 25% пациентов жалобы сохраняются. Это свидетельствует о том, что РВТ методом трех точек не только эффективно купирует острые симптомы, но и предотвращает хронизацию процесса или рецидивы в долгосрочной перспективе.

Всем пациентам проводили аудиологическое исследование до и после РВТ. До лечения у всех пациентов была зафиксирована кондуктивная тугоухость. После лечения был проведен анализ на всех сроках наблюдения в двух группах. Данные представлены в табл. 2.



Через 10 дней после лечения в группе II положительная динамика зафиксирована у 8 (40%) пациентов, что может быть связано с эффектом от стандартной терапии. В группе I, получавшей лечение по новой методике, улучшение отмечено у 15 (75%) человек, разница между группами достигла 35%. К 30-му дню в контрольной группе число пациентов с улучшением возросло до 10 (50%), что отражает постепенное накопление эффекта РВТ методом одной точки. В экспериментальной группе положительная динамика зарегистрирована у 17 (85%) пациентов. Разрыв между группами также составил 35% в пользу новой методики. Эффективность РВТ методом трех точек выше, результаты статистически значимы ($p = 0,014$). Это свидетельствует о стабильном и предсказуемом терапевтическом эффекте. Такая же тенденция сохраняется и на 90-й день, в группе II улучшение сохраняется у 12 (60%) пациентов, а в группе I положительная динамика отмечается у 18 (90%) пациентов. Несмотря на то что в контрольной группе к концу года наблюдения зафиксированы неплохие результаты – восстановление слуха у 14 (70%) пациентов, новая методика сохраняет статистически значимое преимущество ($p = 0,037$). Практически полное восстановление слуха у 19 (95%) пациентов экспериментальной группы свидетельствует о высокой эффективности нового метода в долгосрочной перспективе.

Также проведен анализ тимпанограмм пациентов сравниваемых групп. До лечения у всех пациентов групп I и II была выявлена тимпанограмма типа С (смещение пика кривой в сторону отрицательного давления, что свидетельствует о нарушениях в работе среднего уха, связанных с ДСТ). Наличие тимпанограммы типа А (норма) на всех сроках наблюдения представлено в табл. 3.

Через 10 дней после лечения в группе I зафиксировано 14 (70%) случаев тимпанограмм типа А, а в группе II отмечено только 7 (35%) нормальных тимпанограмм, что свидетельствует о значимом превосходстве РВТ методом трех точек уже на ранних сроках (быстром начале терапевтического действия и высокой эффективности метода в купировании патологического процесса в среднем ухе). К 30-му дню наблюдения эффективность новой методики становится еще более выраженной. Восстановление функции среднего уха (нормализация тимпанограммы) происходит

Таблица 3. Наличие тимпанограммы типа А после лечения на разных сроках наблюдения, абс. (%)

Срок	Группа I, n = 20	Группа II, n = 20	p
10 дней	14 (70)	7 (35)	0,025
30 дней	16 (80)	9 (45)	0,014
90 дней	19 (95)	10 (50)	0,015
365 дней	20 (100)	11 (55)	0,012

у 16 (80%) пациентов экспериментальной группы, тогда как в контрольной группе тимпанограмма типа А зафиксирована лишь у 9 (45%) пациентов. Разрыв 35% в пользу новой методики является клинически значимым и подтверждается статистически. На 90-й день в контрольной группе наблюдается плато эффективности – 10 (50%) нормальных тимпанограмм, что может быть связано с ограниченными возможностями РВТ методом одной точки. В то же время в основной группе продолжается накопление положительных результатов – у 19 (95%) пациентов тимпанограммы приходят в норму. Стабильность и нарастание эффекта являются важными преимуществами РВТ методом трехточечного воздействия. Через 365 дней наблюдения и новая методика лечения демонстрирует устойчивый долгосрочный эффект. У 20 (100%) пациентов группы I регистрируется улучшение функции среднего уха (тимпанограмма типа А), тогда как в контрольной группе этот результат отмечен лишь у 11 (55%) человек.

Низкий процент рецидивов и сохранение достигнутого результата свидетельствуют о том, что новая методика не только эффективно восстанавливает функцию среднего уха, но и предотвращает хронизацию процесса.

Заключение

Разработанная методика радиохирургической вазотомии тремя точками является высокоэффективным, стабильным и прогнозируемым методом лечения дисфункции слуховой трубы, обеспечивающим стойкий положительный результат у подавляющего большинства пациентов (95%) в отдаленном периоде наблюдения. Полученные данные ($p < 0,05$) позволяют рекомендовать данный метод для широкого клинического применения, однако необходимо повторно провести исследование на большем числе пациентов. ☼

Литература

1. Бобшкo М.Ю., Лопотко А.И. Слуховая труба. СПб.: Издательство «Диалог», 2014.
2. Крюков А.И., Гаров Е.В., Сидорина Н.Г., Акмулдиева Н.Р. Тубарная дисфункция. Вестник оториноларингологии. 2014; 5: 80–84.
3. Dean M., Bowen R. Nasal valve collapse: an unrecognized cause of eustachian tube dysfunction. Otolaryngol. Head Neck Surg. 2013; 149 (2): 155.
4. Бобшкo М.Ю. Вопросы патогенеза, диагностики и лечения дисфункций слуховой трубы: автореф. дис. ... д-ра мед. наук. СПб., 2005.
5. Бреева О.А. Причины и механизмы дисфункции слуховой трубы. Российская оториноларингология. 2011; 1 (50): 40–45.



6. Баженов Д.В., Медведева А.А., Блинова Н.В. и др. Анатомо-топографические взаимоотношения отдельных мышц мягкого неба со слуховой трубой. Астраханский медицинский журнал. 2012; 7 (4): 30–32.
7. Bluestone C.D., Paradise J.L., Beery Q.C. Physiology of the eustachian tube in the pathogenesis and management of middle ear effusions. Laryngoscope. 1972; 82 (9): 1654–1670.
8. Takahashi H., Fujita A., Honjo I. Site of eustachian tube dysfunction in patients with otitis media with effusion. Am. J. Otolaryngol. 1987; 8 (6): 361–363.
9. Morita M.T., Matsunaga T. Effects of anti-cholinergic on the function of patulous eustachian tube. Acta Otolaryngol. Suppl. 1988; 458: 63–66.
10. Пальчун В.Т., Крюков А.И., Туровский А.Б. и др. Дисфункция слуховой трубы. Новые аспекты диагностики и лечения. Вестник оториноларингологии. 2000; 4: 5–10.
11. Магомедов М.М., Никиткин А.Ю., Левина Ю.В., Красюк А.А., Утешева В.А. Экссудативный средний отит. Современные представления и актуальность проблемы. Вестник оториноларингологии. 2012; 77 (5): 93–97.
12. Говорун М.И., Дворянчиков В.В., Цыган Л.С. Особенности хирургического восстановления функций носа и глоточного устья слуховой трубы в структуре симультанного риноотохирургического лечения. Вестник Российской военно-медицинской академии. 2009; 4 (28): 112–115.
13. Воячек В.И. Военная отоларингология. Л.: Медгиз, 1941.
14. Климанцева Т.В., Бобошко М.Ю., Лопотко А.И., Климанцев С.А. Новые возможности диагностики хронических тубарных дисфункций. Российская оториноларингология. 2008; 5 (36): 84–87.
15. Гаращенко Т.И., Рахманова И.В., Котов Р.В., Полуниин М.М. Эндоскопическая лазерная хирургия при сочетанной патологии носоглотки и среднего уха у детей с кондуктивной тугоухостью. Вестник оториноларингологии. 2007; 6: 18–20.
16. Исаев В.М., Егоров В.М., Наседкин А.Н. и др. Лазерная хирургия дисфункций слуховой трубы. Лазерная медицина. 2014; 18 (4): 52.
17. Kujawski O., Poe D. Laser eustachian tuboplasty. Otol. Neurotol. 2004; 25 (1): 1–8.
18. Гайсина А.Н., Красножен В.Н. Сравнительная характеристика малоинвазивной хирургии хронического ринита. Российская ринология. 2014; 22 (2): 5.
19. Литовец Т.С. Клинико-диагностическое обоснование выбора метода хирургического лечения патологии слуховой трубы: дис. ... канд. мед. наук. Казань, 2016.
20. Овчинников А.Ю., Хон Е.М., Наумова А.А. Комплексное лечение пациентов с дисфункцией слуховых труб, вызванной окклюзией носоглоточного устья. Эффективная фармакотерапия. 2022; 18 (4): 10–15.

Radio Wave Tuboplasty as the Main Method of Treating Eustachian Tube Dysfunction Caused by Nasopharyngeal Ostium Occlusion

A.Yu. Ovchinnikov, PhD, Prof.¹, E.M. Khon, PhD, Assoc. Prof.¹, A.A. Naumova²

¹ Russian University of Medicine, Moscow

² Botkin Hospital, Moscow

Contact person: Andrey Yu. Ovchinnikov, lorent1@mail.ru

Aim. To evaluate the effectiveness of three-point radio wave tuboplasty (RWT) in the treatment of eustachian tube dysfunction (ETD) compared with classical single-point RWT.

Material and methods. The study included 20 patients (experimental group) with a confirmed diagnosis of ETD aged 18–65 years who underwent three-point RWT. In the control group, 20 patients were treated with RWT using single-point exposure with a coagulation electrode. Follow-up and examination of patients were performed on day 10, day 30, day 90, and day 365 after surgery. Tonal threshold audiometry and tympanometry were performed.

Results. The complaints of patients in both groups (feeling of stuffiness in the ears, hearing loss, noise and pain in the ears, inability to self-ventilate) were analyzed. By day 365, there was a complete absence of complaints in patients of the experimental group (100%), in contrast to the control group, in which 25% of patients had complaints. According to tonal threshold audiometry, by the end of the year, 95% of patients in the experimental group had almost complete hearing restoration, while only 70% in the control group. According to tympanometry, after 365 days, normalization of middle ear function was recorded in all 100% of patients in the experimental group, whereas in the control group this result was noted only in 55% of patients.

Conclusion. Three-point radio wave tuboplasty, unlike single-point coagulation, provides a stable positive result in the vast majority of patients with eustachian tube dysfunction in the long-term follow-up period.

Keywords: eustachian tube dysfunction, exudative otitis media, radio wave tuboplasty, eustachitis