Московский областной научно-исследовательский клинический институт им. М.Ф. Владимирского

Сравнительная эффективность и переносимость непафенака 0,1% и диклофенака 0,1% в предоперационном и послеоперационном периодах при факоэмульсификации катаракты

И.А. Лоскутов, д.м.н., О.М. Андрюхина, к.м.н., М.П. Югай, к.м.н., Е.М. Максимова

Адрес для переписки: Ольга Михайловна Андрюхина, a-olya86@mail.ru

Для цитирования: Лоскутов И.А., Андрюхина О.М., Югай М.П., Максимова Е.М. Сравнительная эффективность и переносимость непафенака 0,1% и диклофенака 0,1% в предоперационном и послеоперационном периодах при факоэмульсификации катаракты. Эффективная фармакотерапия. 2026; 22 (35): 64–72.

DOI 10.33978/2307-3586-2026-22-35-64-72

Цель *– сравнить эффективность и переносимость непафенака 0,1% (препарат Анфекто) и диклофенака 0,1% при использовании в пред- и послеоперационном периоде у пациентов, перенесших факоэмульсификацию катаракты (ФЭК).*

Материал и методы. *Выполнено одноцентровое проспективное двойное слепое рандомизированное исследование с участием 59 пациентов (60 глаз). Методом случайной выборки были сформированы две группы: в первой группе (n = 30) назначали инстилляции непафенака 0,1%, во второй (n = 30) – диклофенака 0,1% три раза в день за два дня до операции и в течение 28 дней после нее на фоне стандартной терапии, включавшей антибиотик и глюкокортикостероид. Офтальмологическое обследование проводили до операции, а также на первый, 14-й и 28-й дни после вмешательства. Комплекс обследований предусматривал визометрию, биомикроскопию, тонометрию, пупиллометрию, оптическую когерентную томографию макулярной области.*

Результаты. *На момент включения в исследование пациенты обеих групп были сопоставимы по основным характеристикам. В группе непафенака 0,1% отмечалось статистически значимо более быстрое и стабильное восстановление максимально корригированной остроты зрения (МКОЗ). На 14-е сутки показатели МКОЗ в этой группе достоверно превысили таковые в группе диклофенака: 0,94 ± 0,13 против 0,80 ± 0,25 (p = 0,038). Показатели конъюнктивальной и цилиарной гиперемии были значимо ниже в группе непафенака на всех контрольных визитах (p < 0,001). Применение диклофенака 0,1% ассоциировалось со стойким увеличением макулярного объема +0,780 мм^3 (p = 0,0002). В группе непафенака статистически значимой динамики макулярного объема не зафиксировано. Частота возникновения дискомфорта при инстилляции оказалась выше в группе диклофенака. Статистически значимых межгрупповых различий по динамике внутриглазного давления и центральной толщины роговицы не выявлено.*

Заключение. *Результаты сравнительного исследования продемонстрировали преимущества непафенака 0,1% перед диклофенаком 0,1% в рамках пред- и послеоперационного ведения пациентов после ФЭК. К ключевым преимуществам непафенака относятся более высокая скорость восстановления МКОЗ, эффективное подавление признаков воспаления, профилактика увеличения макулярного объема, лучшая субъективная переносимость терапии. Непафенак 0,1% может рассматриваться как предпочтительный вариант нестероидного противовоспалительного препарата в указанной клинической ситуации.*

Ключевые слова: *непафенак, диклофенак, факоэмульсификация катаракты, нестероидные противовоспалительные препараты, послеоперационное воспаление, макулярный отек, переносимость*

Введение

С внедрением современных хирургических методик лечения катаракты существенно снизилась частота интра- и послеоперационных осложнений. Эффективная медикаментозная поддержка позволяет дополнительно снизить риск развития нежелательных явлений [1]. В пред- и послеоперационном периодах широко используются нестероидные противовоспалительные препараты (НПВП), которые помогают решить ряд серьезных задач:

- ✓ профилактика интраоперационного миоза;
- ✓ купирование болевого синдрома;
- ✓ подавление послеоперационного воспаления;
- ✓ снижение частоты развития кистозного макулярного отека [2].

При этом отдельные представители класса НПВП демонстрируют выраженные преимущества перед другими препаратами.

Среди НПВП для местного применения в офтальмологии непафенак 0,1% занимает особое место как единственное пролекарство. Проникая через роговицу, он под действием гидролаз трансформируется в активную форму – амфенак. Это обеспечивает достижение фармакологически значимых концентраций препарата в заднем сегменте глаза и эффективное подавление синтеза простагландинов [3].

Дополнительным клиническим преимуществом непафенака 0,1% является его лекарственная форма – суспензия, которая не провоцирует типичного для многих местных офтальмологических средств дискомфорта (боли при инстилляции). Это способствует повышению приверженности пациентов терапии.

Согласно данным метаанализа M. Almasri и соавт., применение непафенака 0,1% ассоциировано со статистически значимым улучшением показателей максимально корригированной остроты зрения (МКОЗ) при контрольном осмотре через три месяца после операции [4].

Таким образом, выбор аналогов НПВП в клинической практике основан на сравнительной оценке их эффективности с учетом особенностей фармакокинетики, профиля безопасности и влияния на функциональные исходы.

Цель – оценить влияние различных НПВП на состояние глаз у пациентов, перенесших хирургическое лечение катаракты методом факоэмульсификации катаракты (ФЭК) с имплантацией интраокулярной линзы (ИОЛ).

Материал и методы

Проведено одноцентровое проспективное двойное слепое рандомизированное исследование с участием 59 пациентов (27 (45%) мужчин и 33 (55%) женщины; 60 глаз) в возрасте 56–77 лет, которым была выполнена ФЭК с имплантацией ИОЛ. Пациенты с сопутствующей общей и офтальмологической патологией в исследование не включались.

Методом случайной выборки 60 оперированных глаз были распределены в соотношении 1:1 в две группы: в первой группе назначали инстилляции раствора непафенака 0,1%, во второй – раствора диклофенака 0,1%. Препараты применяли три раза в день на фоне стандартной терапии глюкокортикостероидом (ГКС) и антибиотиком.

Всем участникам исследования выполняли стандартное комплексное офтальмологическое обследование, в том числе:

- визометрию по таблице Сивцева;
- авторефрактометрию (аппарат Topcon CT-800);
- тонометрию (тонометр iCare);
- биомикроскопию;
- офтальмоскопию;
- пупиллометрию (динамическую, фотопическую, мезопическую) на аппарате Topcon Aladdin HW3.0;
- биометрию с определением передне-задней оси глаза, глубины передней камеры, толщины хрусталика и центральной толщины роговицы (Topcon Aladdin HW3.0);
- оценку толщины и объема сетчатки методом оптической когерентной томографии (ОКТ) на аппарате DRI OCT-Triton PЗН.

Дополнительно оценивали параметры воспалительной реакции (прямые и косвенные): интенсивность болевого синдрома, выраженность воспалительной реакции в послеоперационном периоде, степень гиперемии глазного яблока. Гиперемию анализировали по зонам (конъюнктивальная, цилиарная) и количественно – как отношение площади сосудистого русла к общей площади склеры, выраженное в процентах (по системе MediWorks Dixion S 390 L).

Функциональные параметры включали МКОЗ, внутриглазное давление (ВГД), а также состояние роговицы (наличие кератопатии, нарушений эпителизации). Контрольные обследования проводили до операции (исходный уровень), на первые сутки после операции (период пика послеоперационного воспаления), на 14-е (ранний послеоперационный период) и на 28-е сутки (отдаленный результат).

Статистическую обработку данных выполняли следующим образом. Качественные переменные представляли в виде абсолютных и относительных частот, количественные – в виде среднего значения и стандартного отклонения (Mean ± SD) либо медианы и межквартильного размаха [Q1; Q3] (в зависимости от характера распределения).

Для сравнения групп применяли точный тест Фишера (для категориальных данных), t-критерий Уэлча (для количественных данных с нормальным распределением) и критерий Уилкоксона (для количественных данных с распределением, отличным от нормального). Для оценки динамики показателей во времени и между группами использовали регрессионные модели со смешанными эффектами. Различия считали статистически значимыми при $p < 0,05$.

Результаты

В настоящем исследовании сравнивали течение послеоперационного периода у пациентов двух групп. В пред- и послеоперационном периодах в первой группе применяли непафенак 0,1% (препарат Апфекто,

Таблица 1. Исходные показатели пациентов до хирургического лечения катаракты

Показатель	Всего (n = 60)[1]	Апфекто (n = 30)[1]	Диклофенак (n = 30)[1]	p[2]
Пол: ▪ женский ▪ мужской	 33 (55%) 27 (45%)	 18 (60%) 12 (40%)	 15 (50%) 15 (50%)	0,5
Толщина хрусталика[3], мм	4,46 (0,39)	4,47 (0,37)	4,43 (0,43)	0,8
Плотность катаракты[4]: ▪ 1-я степень ▪ 2-я степень ▪ 3-я степень	1,45 (0,68) 39 (65%) 15 (25%) 6 (10%)	1,50 (0,78) 21 (70%) 3 (10%) 6 (20%)	1,38 (0,50) 18 (60%) 12 (40%) 0 (0%)	0,5
Передне-задний размер глаза[3]	23,89 (1,22)	23,99 (1,46)	23,73 (0,65)	0,4

[1] Данные представлены как абс. (%); Mean (SD) – среднее (стандартное отклонение).
[2] Точный критерий Фишера; t-критерий Уэлча для двух выборок; точный критерий Фишера для подсчета данных с имитацией p-значения (на основе 2000 повторов).
[3] Измерено на приборе Topcon Aladdin HW3.0.
[4] Оценка плотности ядра хрусталика проводилась по классификации, где 1 – мягкое ядро, 2 – ядро малой плотности, 3 – ядро средней плотности.

Таблица 2. Динамика МКОЗ

Показатель	Всего (n = 60)	Апфекто (n = 30)	Диклофенак (n = 30)	p
МКОЗ исходно	0,26 (0,13)	0,27 (0,11)	0,26 (0,14)	0,7
МКОЗ 1-й день	0,80 (0,24)	0,86 (0,15)	0,75 (0,28)	0,091
МКОЗ 14-й день	0,87 (0,21)	0,94 (0,13)	0,80 (0,25)	0,038
МКОЗ 28-й день	0,93 (0,13)	0,93 (0,14)	0,92 (0,12)	0,9

Примечание. Данные представлены в виде Mean (SD) – среднего арифметического (стандартного отклонения).

капли глазные, суспензия; производитель – WORLD MEDICINE ILAC SAN. ve TIC. A.S., Турция), во второй – диклофенак 0,1% (препарат диклофенак).

Схема применения исследуемого препарата: по одной капле в оперированный глаз три раза в день начиная за два дня до операции и в течение месяца после нее. Всем участникам исследования была проведена неосложненная ФЭК с имплантацией ИОЛ. Операции выполняли два хирурга. В пред- и послеоперационном периодах проводились стандартное офтальмологическое исследование, дополнительная оценка показателей переднего и заднего отрезка глазного яблока в динамике, а также анализ выраженности субъективных признаков. Контрольные осмотры выполняли до операции на первые, 14-е и 28-е сутки после вмешательства. Все пациенты получали традиционное антибактериальное лечение (антибиотик широкого спектра действия в каплях в течение десяти дней три раза в день) и ГКС (дексаметазон 0,1% три раза в день в течение месяца).

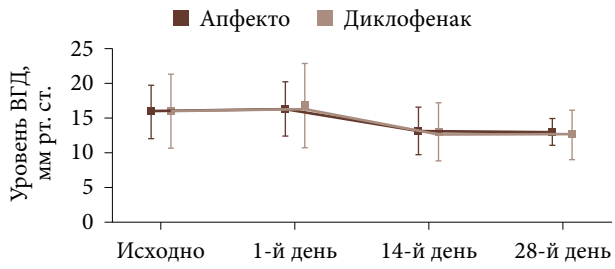

Рис. 1. Уровень внутриглазного давления (среднее значение ± стандартное отклонение)

На исходном визите пациенты обеих групп были сопоставимы по возрасту (p = 0,5) и полу (p = 0,5). В группе Апфекто средний возраст составил 71,64 ± 4,04 года, в группе диклофенака – 68,13 ± 5,41 года. Распределение по полу (p = 0,5) и типу катаракты (p > 0,2) не имело межгрупповых различий. На момент включения в исследование группы были статистически сопоставимы по большинству параметров, что свидетельствует о корректном формировании когорт (табл. 1).

Исходные офтальмологические показатели в обеих группах не имели статистически значимых различий:

- толщина хрусталика – 4,47 ± 0,37 мм в группе Апфекто и 4,43 ± 0,43 мм в группе диклофенака (p = 0,8);
- плотность катаракты – 1,50 ± 0,78 и 1,38 ± 0,50 соответственно (p = 0,5);
- глубина передней камеры – 3,19 ± 0,34 и 3,35 ± 0,33 мм (p = 0,13);
- центральная толщина роговицы – 0,542 ± 0,036 и 0,534 ± 0,046 мм (p = 0,6);
- ВГД – 15,81 ± 3,81 и 15,94 ± 5,32 мм рт. ст. соответственно (p > 0,9).

Анализ динамического наблюдения

Статистически значимое улучшение МКОЗ в динамике отмечалось в обеих группах (p < 0,001). При этом межгрупповые различия по общему уровню МКОЗ оказались статистически значимы (p = 0,020): на 14-е сутки показатель был достоверно выше в группе Апфекто – 0,94 ± 0,13. В группе диклофенака этот показатель составил 0,80 ± 0,25 (p = 0,038) (табл. 2).

Внутригрупповой анализ

В группе диклофенака значимое улучшение произошло между первым и 28-м днем (p < 0,05), в то время как в группе Апфекто значимый прирост остроты зрения наблюдался уже к первому дню и сохранялся на всех последующих визитах без дальнейшей динамики.

Динамика уровня ВГД

Выявлена статистически значимая динамика ВГД во времени (p < 0,001) без различий между группами (p > 0,9). В группе Апфекто достоверное снижение уровня ВГД по сравнению с исходным и уровнем в первый день отмечалось на 14-й и 28-й дни (p < 0,001). В группе диклофенака значимое снижение уровня ВГД по сравнению с исходным и уровнем в первый день также наблюдалось на 14-й и 28-й дни (p < 0,05) (рис. 1).

Динамика биометрических показателей переднего отрезка глаза

Гиперемия. По всем типам гиперемии (конъюнктивальная и цилиарная) в группе Апфекто наблюдались статистически значимо более низкие показатели на всех осмотрах (p < 0,001) (рис. 2 и 3). Внутригрупповой

анализ в группе Апфекто показал значимое снижение как конъюнктивальной ($p < 0,05$), так и цилиарной гиперемии ($p < 0,05$) к 14-му и 28-му дню по сравнению с первым днем. В группе диклофенака значимая положительная динамика отмечалась только для цилиарной гиперемии между первым и 28-м днем ($p < 0,01$).

Конъюнктивальная гиперемия. При межгрупповом сравнении конъюнктивальной гиперемии группа Апфекто продемонстрировала достоверно меньшие значения на всех визитах ($p < 0,001$ для общего влияния группы). Различия были значимы после инстилляции препарата в дооперационном периоде, на 14-й и 28-й день ($p < 0,001$). При анализе внутригрупповой динамики в группе Апфекто отмечалось значимое снижение выраженности гиперемии к 14-му и 28-му дню по сравнению с первым днем ($p < 0,05$). Достоверной динамики внутри группы диклофенака не зафиксировано (рис. 2).

Цилиарная гиперемия. Как и в случае с конъюнктивальной гиперемией, группа Апфекто имела значимо более низкие показатели ($p < 0,001$) при межгрупповом сравнении выраженности цилиарной гиперемии. При оценке внутригрупповой динамики в группе Апфекто наблюдалось значимое снижение выраженности цилиарной гиперемии к 14-му и 28-му дню по сравнению как с исходным уровнем ($p < 0,05$), так и с показателем в первый день ($p < 0,01$). Единственным значимым изменением внутри группы диклофенака было снижение выраженности гиперемии между первым и 28-м днем ($p < 0,01$) (рис. 3)

Центральная толщина роговицы (ЦТР). Зафиксирована значимая временная динамика ($p < 0,001$) без межгрупповых различий ($p = 0,4$). В обеих группах наблюдался пик утолщения роговицы в первый день после операции (непафенак +0,056 мм, $p < 0,01$; диклофенак +0,049 мм, $p < 0,001$). К 14-му и 28-му дню ЦТР в обеих группах не отличалась от исходных значений (рис. 4).

Передняя камера. В обеих группах произошло значительное увеличение глубины передней камеры на всех послеоперационных осмотрах ($p < 0,001$) по сравнению с исходным уровнем без межгрупповых различий ($p = 0,5$) (рис. 5), что согласуется с результатами исследования S. Kim и соавт. [5].

Пупиллометрия. Пупиллометрический анализ выполняли для оценки состояния зрачка до операции и в динамике после вмешательства – на первый, 14-й и 28-й день – в двух группах: Апфекто и диклофенака.

1. Динамические показатели пупиллометрии.

1.1. Динамический диаметр. Минимальный диаметр зрачка в послеоперационном периоде оставался стабильным в обеих группах. На всех контрольных визитах (до операции, первый, 14-й, 28-й день) межгрупповые различия не достигли статистической значимости ($p > 0,05$ для всех сравнений).

В группе Апфекто не зафиксировано достоверных изменений минимального диаметра зрачка по сравнению с исходным уровнем ни на одном из послеоперационных визитов ($p > 0,8$ для всех сравнений). В группе диклофенака отмечалось статистически значимое уменьшение минимального диаметра в первый день после операции по сравнению с исходными значениями (-0,613 мм; $p = 0,0056$) (рис. 6).

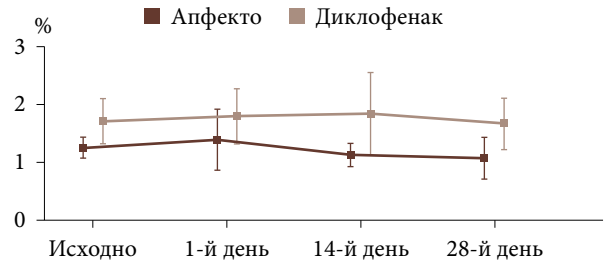

Рис. 2. Выраженность конъюнктивальной гиперемии (среднее значение ± стандартное отклонение)

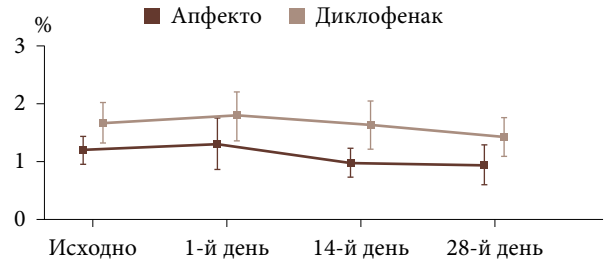

Рис. 3. Выраженность цилиарной гиперемии (среднее значение ± стандартное отклонение)

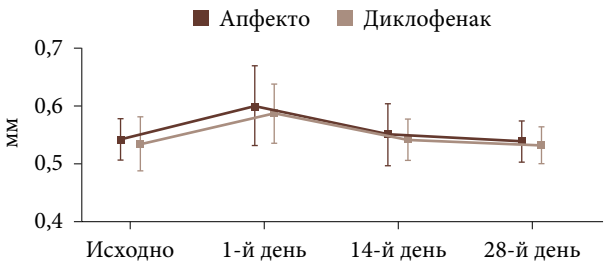

Рис. 4. Центральная толщина роговицы (среднее значение ± стандартное отклонение)

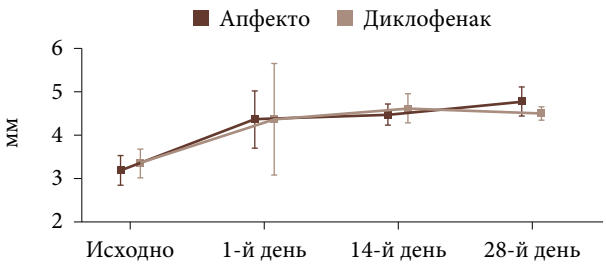

Рис. 5. Глубина передней камеры (среднее значение ± стандартное отклонение)

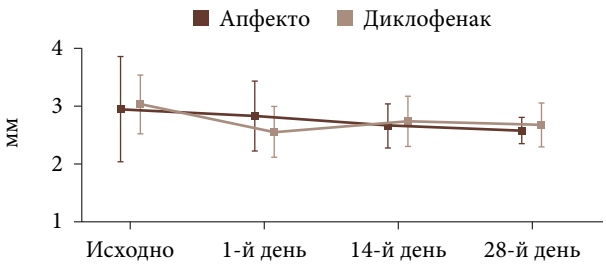

Рис. 6. Динамическая пупиллометрия: минимальный диаметр зрачка (среднее значение ± стандартное отклонение)

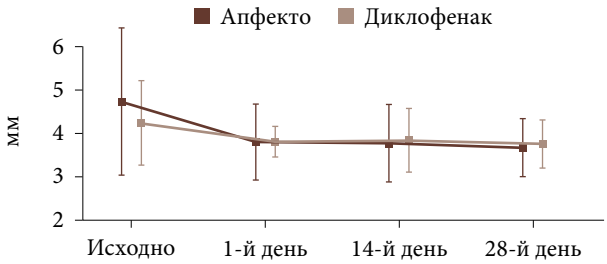

Рис. 7. Динамическая пупиллометрия: максимальный диаметр зрачка (среднее значение ± стандартное отклонение)

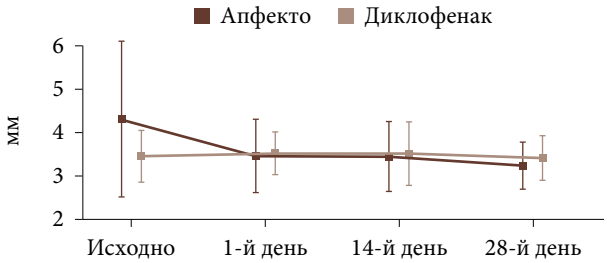

Рис. 8. Динамическая пупиллометрия: средний диаметр зрачка (среднее значение ± стандартное отклонение)

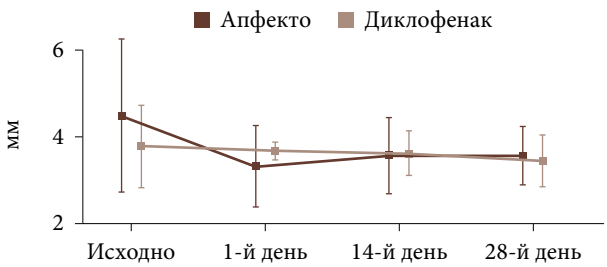

Рис. 9. Мезопическая пупиллометрия (среднее значение ± стандартное отклонение)

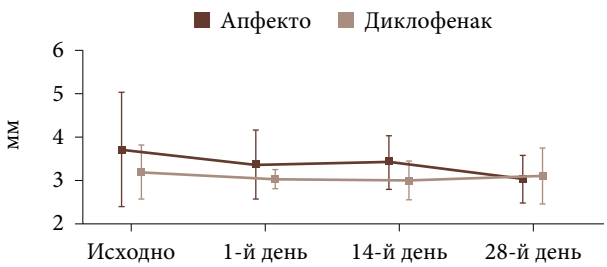

Рис. 10. Фотопическая пупиллометрия (среднее значение ± стандартное отклонение)

К 14-му и 28-му дню различия с исходным уровнем утратили статистическую значимость.

При оценке максимального диаметра зрачка значимых межгрупповых различий также не выявлено ($p > 0,05$ на всех визитах). Вместе с тем обнаружена статистически значимая динамика показателя в послеоперационном периоде ($p = 0,026$), причем характер изменений был сопоставимым в обеих группах (рис. 7).

Средний динамический диаметр продемонстрировал статистически значимое различие между группами на дооперационном визите ($p = 0,041$): в группе Апфекто показатель составил 4,32 ± 1,79 мм, в группе диклофенака – 3,47 ± 0,60 мм (рис. 8). На послеоперационных визитах межгрупповые различия отсутствовали.

1.2. Мезопический средний диаметр (в условиях сумеречного освещения). На всех контрольных визитах статистически значимых межгрупповых различий по мезопическому диаметру зрачка не выявлено ($p > 0,05$). При этом в обеих группах зафиксировано значимое изменение показателя после операции ($p = 0,044$), динамика была сопоставимой (рис. 9). В группе Апфекто ни на одном из послеоперационных визитов не наблюдалось достоверных изменений по сравнению с исходным уровнем ($p > 0,6$ для всех сравнений), в то время как в группе диклофенака зафиксировано статистически значимое уменьшение диаметра в первый день после операции по сравнению с исходным уровнем (-0,613; $p = 0,0056$). На 14-й и 28-й дни различия с исходным уровнем стали незначимыми.

1.3. Фотопический средний диаметр (в условиях яркого освещения). На протяжении всего исследования группы статистически значимо ($p = 0,045$) различались по диаметру зрачка в условиях яркого освещения, при этом в группе Апфекто значения были выше. Так, на 14-й день наблюдалась тенденция к различию ($p = 0,074$): группа Апфекто характеризовалась большим диаметром зрачка (рис. 10). На остальных визитах значимых межгрупповых отличий не зафиксировано. Внутригрупповой анализ не выявил статистически значимых изменений фотопического диаметра в послеоперационном периоде по сравнению с исходным уровнем ни в одной из групп ($p > 0,05$ для всех сравнений).

Таким образом, на дооперационном визите группы значимо различались лишь по одному параметру – среднему динамическому диаметру: в группе Апфекто значения были выше. Наибольшие изменения в показателях при динамических и мезопических условиях произошли к первому дню после операции, что проявилось в снижении максимального и минимального диаметров зрачка в ответ на хирургическое вмешательство. Между группами Апфекто и диклофенака статистически значимых различий по большинству параметров не установлено. Однако в фотопических условиях в группе Апфекто диаметр зрачка был достоверно больше на протяжении всего исследования. Во внутригрупповой динамике более выраженная ранняя реакция (первый день) в виде сужения зрачка выявлена в группе диклофенака – по показателям минимального динамического и мезопического диаметров. В группе Апфекто более заметные изменения наблюдались в дооперационном периоде при оценке динамического диаметра (с тенденцией к снижению в первый и 14-й дни).

К 28-му дню практически все пупиллометрические показатели в обеих группах вернулись к исходным значениям либо стабилизировались; значимых межгрупповых различий на этом этапе не зафиксировано.

Динамика показателей сетчатки и макулы

Толщина сетчатки. При межгрупповом сравнении не выявлено статистически значимых различий в толщине сетчатки в области фовеа: ни по фактору времени ($p > 0,9$), ни по принадлежности к группе препарата ($p = 0,4$), ни по взаимодействию этих факторов ($p = 0,8$). Анализ внутригрупповой динамики также не показал значимых изменений толщины сетчатки в послеоперационном периоде ни в одной из групп (рис. 11).

Макулярный объем. До операции средний макулярный объем в группе Апфекто был несколько выше, чем в группе диклофенака (7,0 ± 0,7 и 6,6 ± 1,0 мм^3 соответственно), однако различия не были статистически значимы ($p = 0,13$). В первый день после операции в обеих группах зафиксирован рост макулярного объема, средние значения оставались сравнимыми между группами (7,5 ± 0,7 и 7,1 ± 0,6 мкм^3 соответственно; $p = 0,3$). На 14-й день после операции средний объем в группах практически сравнялся (7,1 ± 0,7 и 7,2 ± 0,4 мкм^3 соответственно; $p = 0,6$). На 28-й день после операции зарегистрирована обратная тенденция: в группе диклофенака средний объем оказался несколько больше (7,4 ± 0,5 мкм^3), чем в группе Апфекто (7,1 ± 0,5 мкм^3), хотя различие также не было значимым ($p = 0,3$). Таким образом, смешанная регрессионная модель выявила статистически значимое влияние времени на макулярный объем ($p = 0,006$), и, несмотря на отсутствие статистически значимых различий на каждом отдельном визите, общая динамика и внутригрупповой анализ продемонстрировали принципиально различную тенденцию к изменению макулярного объема в исследуемых группах. Применение препарата Апфекто не привело к статистически значимому стойкому изменению макулярного объема в послеоперационном периоде к 28-му дню (+0,206 мкм^3; $p = 0,757$). Наблюдалась лишь непродолжительная и незначимая тенденция к его увеличению в первые сутки. В то же время применение диклофенака ассоциировалось с достоверным и стойким ($p < 0,01$) увеличением макулярного объема, которое отмечалось уже к первому дню и сохранялось на одном уровне как минимум до 28-го дня после операции (+0,780 мкм^3; $p = 0,0002$) (рис. 12).

Дискомфорт при закапывании. Частота жалоб на дискомфорт при закапывании в группе диклофенака была выше, чем в группе Апфекто, на 40% ($p < 0,003$) (рис. 13). В послеоперационном периоде в обеих группах отсутствовали жалобы на боль, что свидетельствует о высокой эффективности обоих противовоспалительных препаратов.

Рассмотрим клинический случай последовательного хирургического лечения катаракты обоих глаз у пациентки с дифференцированным применением непафенака 0,1% (Апфекто) на одном глазу и диклофенака 0,1% – на другом.

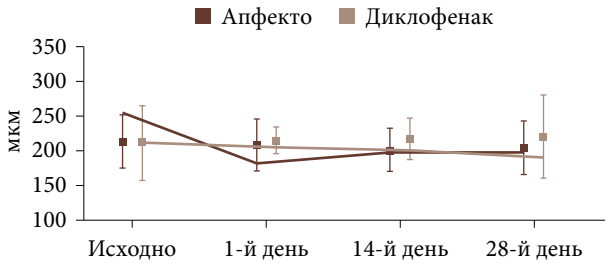

Рис. 11. Толщина сетчатки (среднее значение ± стандартное отклонение)

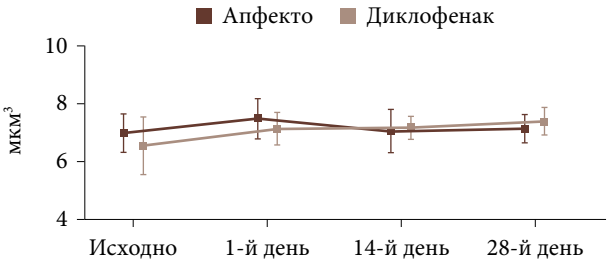

Рис. 12. Макулярный объем (среднее значение ± стандартное отклонение)

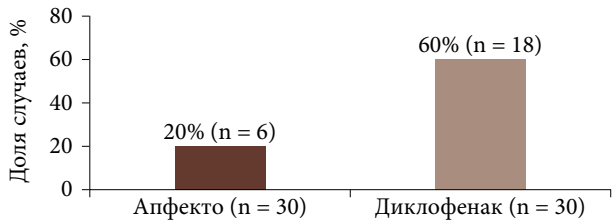

Рис. 13. Дискомфорт при закапывании (точный критерий Фишера; p = 0,003)

Клинический случай

Пациентка Д., 71 год, перенесла две операции ФЭК с имплантацией ИОЛ, выполненные одним хирургом. Пациентка Д. поступила в офтальмологическое отделение ГБУЗ МО «Московский областной научно-исследовательский клинический институт им. М.Ф. Владимирского» с диагнозом неполной осложненной катаракты, миопии слабой степени, периферической хориоретинальной дистрофии. Состояние после лазеркоагуляции сетчатки обоих глаз. При поступлении МКОЗ OD – 0,4, МКОЗ OS – 0,3, ВГД – OD 20 мм рт. ст., OS 20 мм рт. ст. После ФЭК + ИОЛ на левом глазу в качестве НПВП использовали непафенак 0,1%. В послеоперационном периоде МКОЗ OS на первый, 14-й и 28-й день составила 1,0, уровни ВГД OS в указанные сроки – 15, 17 и 15 мм рт. ст. соответственно. Перед вторым вмешательством МКОЗ OD – 0,3, МКОЗ OS – 1,0; ВГД OD – 21 мм рт. ст., ВГД OS – 14 мм рт. ст. После ФЭК + ИОЛ на правом глазу в качестве НПВП применяли диклофенак 0,1%. Динамика МКОЗ OD: первый день – 0,8, 14-й – 0,9, 28-й – 1,0, ВГД OD – 15, 14 и 14 мм рт. ст. соответственно.

По данным биомикроскопии, офтальмоскопии, пупиллометрии, биометрии, а также оценки толщины и объема сетчатки значимых различий между правым и левым глазом в первый, 14-й и 28-й день не выявлено. Однако при оценке выраженности гиперемии глазного яблока, субъективного дискомфорта



Рис. 14. Оценка выраженности гиперемии глазных яблок пациентки Д. (конъюнктивальная, цилиарная) на аппарате MediWorks Dixion S 390 L на 14-й день после оперативного вмешательства

при инстилляции НПВП обнаружены различия. Конъюнктивальная и цилиарная гиперемия правого глазного яблока (диклофенак 0,1%) была более выражена, чем левого (непафенак 0,1%) в первый, 14-й и 28-й дни (рис. 14). Пациентка в дооперационном периоде, в первый и 14-й день предъявляла жалобы на дискомфорт при закапывании НПВП (диклофенак) в правый глаз. На протяжении всего периода лечения левого глаза подобных жалоб не зафиксировано. Кроме того, отмечалось более быстрое восстановление МКОЗ на левом глазу.

Обсуждение

Выбор местного НПВП для послеоперационного ведения пациентов после ФЭК требует комплексного подхода с учетом фармакологических свойств препарата и индивидуальных особенностей пациента, что подчеркивает значимость дальнейших исследований в этой области. Неслучайно целью проведенного нами одноцентрового проспективного двойного слепого рандомизированного исследования стала сравнительная оценка эффективности и переносимости глазных капель НПВП – непафенака 0,1% (препарат Апфекто) и диклофенака 0,1% – в комплексном ведении пациентов после ФЭК с имплантацией ИОЛ. Полученные данные выявили ряд статистически значимых и клинически существенных различий между группами, что позволяет обоснованно судить о преимуществах каждого препарата в отдельных аспектах послеоперационного восстановления.

Функциональные исходы и эффективность подавления воспаления. Основным функциональным результатом исследования стало статистически значимое преимущество непафенака 0,1% в отношении скорости и стабильности восстановления МКОЗ. В группе Апфекто значимый прирост МКОЗ отмечался уже в первые сутки после операции и сохранялся на всех последующих контрольных визитах. В группе диклофенака 0,1% улучшение зрительных функций происходило более медленно: сопоставимые с непафенаком значения МКОЗ достигались лишь к 28-му дню.

Особенно показательны результаты на 14-й день (срок, критически важный для оценки ранней реабилитации): МКОЗ в группе непафенака 0,1% была достоверно выше, чем в группе диклофенака (0,94 ± 0,13 против 0,80 ± 0,25; p = 0,038). Эти данные согласуются с результатами метаанализа M. Almasri и соавт., в котором применение непафенака 0,1% также ассоциировалось с лучшими показателями МКОЗ в отдаленном послеоперационном периоде [4].

Еще одним важным преимуществом непафенака 0,1% стала его выраженная противовоспалительная активность, подтвержденная динамикой объективных признаков воспаления. В группе Апфекто зафиксированы статистически значимо более низкие показатели конъюнктивальной и цилиарной гиперемии на всех послеоперационных визитах (p < 0,001). Положительная динамика снижения выраженности гиперемии в этой группе прослеживалась уже к 14-му дню, тогда как в группе диклофенака 0,1% достоверное улучшение отмечалось только по цилиарной гиперемии и лишь к 28-му дню. Такая картина свидетельствует о более мощном и быстром противовоспалительном эффекте непафенака 0,1%, что, вероятно, обусловлено его уникальными фармакокинетическими характеристиками.

Влияние на макулярную область и профиль безопасности. Как известно, после ФЭК с имплантацией ИОЛ нередко отмечается увеличение макулярного объема и толщины сетчатки, которое может сохраняться в течение нескольких месяцев [6, 7]. В нашем исследовании выявлена существенная разница в динамике макулярного объема между группами. Смешанная регрессионная модель показала связь применения диклофенака 0,1% со статистически значимым и стойким увеличением макулярного объема: прирост составил 0,780 мм^3 (p = 0,0002) и регистрировался уже с первых суток, сохраняясь до 28-го дня наблюдения. В группе непафенака 0,1% подобной стойкой негативной динамики не выявлено: кратковременное и статистически незначимое увеличение объема в первые сутки полностью нивелировалось к концу периода наблюдения.

Устойчивое увеличение макулярного объема на фоне терапии диклофенаком 0,1% может расцениваться как косвенный признак субклинического отека макулы – фактора риска снижения зрительных функций после катарактальной хирургии [2]. Способность непафенака 0,1% как пролекарства проникать в задний

сегмент глаза и эффективно ингибировать синтез простагландинов в тканях сетчатки и сосудистой оболочки, вероятно, обусловливает его более выраженную роль в профилактике реактивного макулярного отека [3].

По другим параметрам безопасности значимых межгрупповых различий не обнаружено: динамика ВГД и ЦТР в обеих группах была сопоставимой. Таким образом, оба препарата продемонстрировали схожий профиль безопасности в отношении этих показателей.

Переносимость и субъективные ощущения. Существенным практическим преимуществом непафенака 0,1% оказалась его лучшая субъективная переносимость. Частота жалоб на дискомфорт при инстилляции была достоверно выше в группе диклофенака 0,1%. Эти результаты согласуются с данными исследования P. Ylinen и соавт., в котором также зафиксировано меньшее количество субъективных симптомов раздражения на фоне применения непафенака [1].

Тем не менее некоторые авторы связывают выраженность местных реакций с наличием консервантов в составе глазных капель: препараты без консервантов, как правило, переносятся лучше [8]. Отсутствие дискомфорта при закапывании напрямую влияет на приверженность пациента терапии (комплаентность), что является критически важным фактором для достижения оптимального клинического результата.

Динамика зрачка (пупиллометрия). Адекватный и стабильный мидриаз во время ФЭК – важное условие профилактики интраоперационных осложнений, поскольку интраоперационный миоз сужает поле обзора и повышает риск технических трудностей. Показано, что предоперационная инстилляция НПВП в течение 1–3 дней способствует поддержанию мидриаза эффективнее, чем применение только ГКС [9]. В нашем исследовании, как и в работе A. Rickmann и соавт. [10], отмечено уменьшение диаметра зрачка после удаления катаракты при всех уровнях освещенности с последующим возвращением к дооперационным значениям примерно через четыре недели.

Пупиллометрический анализ выявил, что в группе диклофенака 0,1% в раннем послеоперационном периоде (первый день) происходило статистически значимое сужение зрачка в мезопических условиях и по показателю минимального динамического диаметра. Это может быть связано с транзиторной зрачковой реакцией, обусловленной воспалительной реакцией и активацией ферментов циклооксигеназы 1-го и 2-го типов, а также выбросом простагландинов [11]. В группе непафенака 0,1% такой выраженной реакции не наблюдалось; более того, в фотопических условиях диаметр зрачка в этой группе оставался стабильно большим на протяжении всего периода наблюдения.

Указанные различия могут объясняться тем, что непафенак 0,1% подавляет выработку простагландинов радужной оболочкой и цилиарным телом на 95%, тогда как диклофенак – лишь на 53% [12]. Это косвенно подтверждает более выраженное противовоспалительное действие непафенака на ткани радужки и ее мышечный аппарат в послеоперационном периоде. Таким образом, достижение качественного мидриаза в предоперационном периоде является важным компонентом профилактики осложнений при хирургии катаракты.

Ограничения исследования

К ограничениям проведенного исследования можно отнести его одноцентровой дизайн и относительно небольшой объем выборки. Вместе с тем эти факторы частично компенсируются строгим проспективным рандомизированным и двойным слепым протоколом исследования. Для подтверждения полученных результатов, в частности данных о динамике макулярного объема, необходимы дальнейшие многоцентровые исследования с включением более крупных когорт пациентов.

Заключение

На основании полученных результатов можно сделать вывод, что оба НПВП эффективны в контроле послеоперационного воспаления после ФЭК. Однако непафенак 0,1% (Апфекто) имеет ряд клинически значимых преимуществ перед диклофенаком 0,1%. Речь идет о более быстром и стабильном восстановлении МКОЗ, более выраженной и быстрой динамике регресса послеоперационной гиперемии и воспаления, об отсутствии стойкого патологического увеличения макулярного объема (что свидетельствует о потенциально более высокой эффективности в профилактике кистозного отека макулы), отсутствии тенденции к миозу в пред- и послеоперационном периоде, о лучшем профиле переносимости и субъективной комфортности для пациента.

Таким образом, применение НПВП непафенак 0,1% (препарат Апфекто) после хирургического лечения катаракты эффективно и комфортно. Препарат купирует болевой синдром, минимизирует воспалительные осложнения, снижает риск развития макулярного отека. Использование препарата Апфекто перед операцией позволяет добиться качественного мидриаза. Апфекто практически не вызывает раздражения глазной поверхности, обеспечивая высокий уровень комплаенса. С учетом этого применение непафенака 0,1% может быть предпочтительным в пред- и послеоперационном ведении пациентов при хирургическом лечении катаракты, особенно при повышенном риске развития воспалительных осложнений и макулярного отека.

Прозрачность финансовой деятельности. *Никто из авторов не имеет финансовой заинтересованности в представленных материалах или методах.*

Конфликт интересов. *Авторы заявляют об отсутствии конфликта интересов.*

Литература

1. Ylinen P., Taipale C., Lindholm J.M., et al. Postoperative management in cataract surgery: nepafenac and preservative-free diclofenac compared. Acta Ophthalmol. 2018; 96 (8): 853–859.
2. Bezatis A., Georgou I., Dedes J., et al. Nepafenac in cataract surgery. Clin. Exp. Optom. 2022; 105 (3): 263–267.
3. Chastain J.E., Sanders M.E., Curtis M.A., et al. Distribution of topical ocular nepafenac and its active metabolite amfenac to the posterior segment of the eye. Exp. Eye Res. 2016; 145: 58–67.
4. Almasri M., Ghareeb A., Ismaiel A., et al. Nepafenac role in macular swelling prevention and in visual outcome after cataract surgery – a systematic review and meta-analysis. Eur. J. Ophthalmol. 2025; 35 (4): 1421–1431.
5. Kim S., Park S.H., Lee S.M. Changes in intraocular pressure and anterior chamber parameters following cataract surgery, vitrectomy, and combined surgery. Korean J. Ophthalmol. 2024; 38 (1): 23–33.
6. Macarie S.S., Macarie D.M. Macular changes after cataract surgery. Rom. J. Ophthalmol. 2024; 68 (3): 233–235.
7. Югай М.П., Рябцева А.А., Андрюхина О.М. Особенности динамических изменений заднего отдела глазного яблока после факоэмульсификации катаракты с имплантацией интраокулярной линзы. Офтальмология. 2017; 14 (3): 210–214.
8. Achiron A., Karmona L., Mimouni M., et al. Comparison of the tolerability of diclofenac and nepafenac. J. Ocul. Pharmacol. Ther. 2016; 32 (9): 601–605.
9. Kaur S., Kumari K., Gupta P.C., Sukhija J. Pharmacological management of intra-operative miosis during cataract surgery. Indian J. Ophthalmol. 2023; 71 (7): 2656–2661.
10. Rickmann A. Relation of pupil size and cataract surgery using PupilX. Int. J. Ophthalmol. Clin. Res. 2016; 3: 359.
11. Srinivasan B.D., Kulkarni P.S. Inhibitors of the arachidonic acid cascade in the management of ocular inflammation. Prog. Clin. Biol. Res. 1989; 312: 229–249.
12. Lindstrom R., Kim T. Ocular permeation and inhibition of retinal inflammation: an examination of data and expert opinion on the clinical utility of nepafenac. Curr. Med. Res. Opin. 2006; 22 (2): 397–404.

Comparative Efficacy and Tolerability of Nepafenac 0.1% and Diclofenac 0.1% in the Preoperative and Postoperative Periods During Phacoemulsification of Cataract

I.A. Loskutov, PhD, O.M. Andryukhina, PhD, M.P. Yugay, PhD, E.M. Maksimova

Moscow Regional Research and Clinical Institute

Contact person: Olga M. Andryukhina, a-olya86@mail.ru

Objective *– to compare the efficacy and tolerability of nepafenac 0.1% (Apfekto) and diclofenac 0.1% when used in the preoperative and postoperative period in patients undergoing cataract phacoemulsification.*
Material and methods. *A single-center prospective double-blind randomized study was conducted involving 59 patients (60 eyes). Two groups were formed by random sampling: in the first group (n = 30), instillations of nepafenac 0.1% were prescribed; in the second group (n = 30), diclofenac 0.1% was prescribed three times a day for two days before surgery and for 28 days after it, against the background of standard therapy including an antibiotic and a glucocorticosteroid. Ophthalmological examination was performed before surgery, as well as on days 1, 14, and 28 after the intervention. The examination complex included visometry, biomicroscopy, tonometry, pupillometry, and optical coherence tomography of the macular region.*
Results. *At the time of inclusion in the study, patients in both groups were comparable in their main characteristics. In the nepafenac 0.1% group, statistically significantly faster and more stable recovery of best-corrected visual acuity (BCVA) was noted. On day 14, BCVA values in this group significantly exceeded those in the diclofenac group: 0.94 ± 0.13 versus 0.80 ± 0.25 ($p = 0.038$). Conjunctival and ciliary hyperemia values were significantly lower in the nepafenac group at all control visits ($p < 0.001$). The use of diclofenac 0.1% was associated with a persistent increase in macular volume – +0.780 mm³ ($p = 0.0002$). In the nepafenac group, no statistically significant dynamics of macular volume were recorded. The incidence of discomfort during instillation was higher in the diclofenac group. No statistically significant intergroup differences in the dynamics of intraocular pressure and central corneal thickness were found.*
Conclusion. *The results of the comparative study demonstrated the advantages of nepafenac 0.1% over diclofenac 0.1% in the preoperative and postoperative management of patients after cataract phacoemulsification. The key advantages of nepafenac include a higher rate of BCVA recovery, effective suppression of signs of inflammation, prevention of an increase in macular volume, and better subjective tolerability of therapy. Nepafenac 0.1% may be considered as the preferred nonsteroidal anti-inflammatory drug in this clinical situation.*

Keywords: *nepafenac, diclofenac, cataract phacoemulsification, nonsteroidal anti-inflammatory drugs, postoperative inflammation, macular edema, tolerability*

АПФЕКТО

Непафенак 1 мг/мл капли глазные





- **Про-НПВП[1] непафенак входит в Клинические Рекомендации:**
  КР 631_2 Глаукома первичная закрытоугольная 2024[2]
  КР 787_1 Увеиты неинфекционные 2024[3]
- **Снижает риск развития макулярного отека у пациентов с сахарным диабетом в послеоперационном периоде экстракции катаракты[4]**
- **Профилактика и лечение боли и воспаления при экстракции катаракты[4]**

1. Куроедов А.В. Глаукома - тихий вор зрения. Современные методы лечения. Эффективная Фармакотерапия №39 т.21 2025 Офтальмология №3. https://umedp.ru/upload/iblock/dd6/effektivnaya_farmakoterapiya_oftalmologiya_3_2025.pdf
2. https://cr.minzdrav.gov.ru/preview-cr/631_2 3. https://cr.minzdrav.gov.ru/view-cr/787_1 4. Общая характеристика лекарственного препарата (ОХЛП)

Регистрационное удостоверение ЛП-№(005007)-(РГ-RU) от 17.01.2025

Контакт для сообщения информации по нежелательным явлениям: Тел. +7 495 142 24 87
E-mail: pv@pharmcompliance.ru

С полным текстом общей характеристики лекарственного препарата (ОХЛП) можно ознакомиться в Реестре ОХЛП и ЛВ ЕАЭС на сайте https://lk.regmed.ru/Register/EAEU_SmPC

Имеются противопоказания. Необходимо проконсультироваться со специалистом
Перед назначением необходимо ознакомиться с ОХЛП

WORLD MEDICINE
Pharmaceutical Company

Материал предназначен для медицинских работников и специалистов здравоохранения на конференциях.
Материал не предназначен для передачи третьим лицам/пациентам

RU.APF.26.10.01 Реклама