



Комбинированная антитромботическая терапия у больных мерцательной аритмией, подвергаемых чрескожным коронарным вмешательствам: опыт длительного проспективного наблюдения

Лаборатория
клинических проблем
атеротромбоза,
Российский
кардиологический НИИ,
Москва

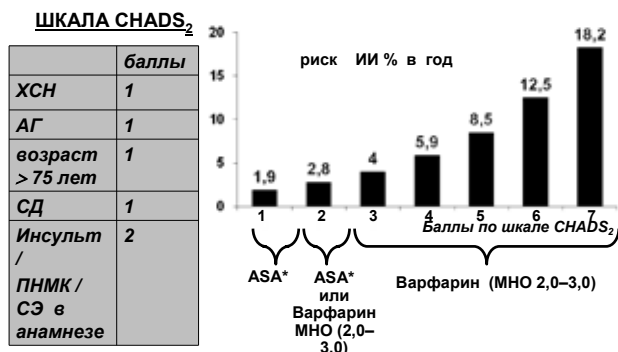
Проф., д.м.н. Е.П. Панченко, к.м.н. Е.С. Кропачева

В настоящее время системой, определяющей выбор антитромботического препарата, является шкала CHADS₂. Низким риском тромбоэмболических осложнений обладают пациенты, имеющие 0–1 балл по шкале CHADS₂. Таким больным показана терапия аспирином. Больные, имеющие 1 балл по шкале CHADS₂, в качестве альтернативы могут использовать Варфарин или аспирин. Больные с риском, превышающим 1 балл согласно данной системе оценки риска, имеют абсолютные показания к терапии Варфарином (рис. 1). Развитие МА у больных неразрывно связано с другими сердечно-сосудистыми заболеваниями, такими как артериальная гипертензия и ишемическая болезнь сердца (ИБС), пороки сердца. Количество больных МА, имеющих сопутствующую ИБС, составляет около 20–30%. Проведение чрескожных коронарных вмешательств (ЧКВ) с имплантацией стентов, как в плановом порядке, так и в связи с развитием острого коронарного синдрома (ОКС), в настоящее время является широко распространенным. После проведения ЧКВ больным в соответствии с существующими рекомендациями показана длительная двухкомпонентная антитромботическая терапия аспирином и

клопидогрелем [8]. Известно, что преждевременное прекращение приема тииенопиридинов сопряжено с 10-кратным увеличением риска тромбоза стента.

Около 5% всех больных, подвергаемых ЧКВ, нуждаются в терапии Варфарином в связи с наличием МА. Очевидно, что тройная антитромботическая терапия повышает риск кровотечений. Какова же тактика в таких случаях? Во-первых, необходимо помнить, что отмена Варфарина и назначение терапии аспирином или комбинации аспирина и клопидогреля для больных МА с высоким риском тромбоэмболических осложнений не является адекватной заменой. Тромб в ушке или полости левого предсердия, являющийся причиной кардиоэмболических инсультов у больных МА, по структуре близок к венозному тромбу и ассоциирован с высокой тромбинемией. Именно этими факторами, вероятнее всего, объясняется значительно меньшая по сравнению с Варфарином эффективность монотерапии аспирином и комбинированной антитромботической терапии у больных МА. По результатам, объединившим исследования AFASAK, SPAF, EAFT, эффективность аспирина в предотвращении ИИ у больных МА не превышает 21% [9–12]. Исследование ACTIVE-W [13],

Мерцательная аритмия (МА) – распространенное нарушение ритма сердца, основной опасностью которого является развитие ишемического инсульта (ИИ) и системных эмболий (СЭ), приводящих к смерти и инвалидизации больных. Основной стратегией профилактики тромбоэмболических осложнений у больных МА является назначение антагонистов витамина К (АВК) [1–7].



Примечание: ХСН – хроническая сердечная недостаточность, АГ – артериальная гипертензия, СД – сахарный диабет, ПНМК – преходящее нарушение мозгового кровообращения, СЭ – системные эмболии, ASA* – аспирин.

Рис. 1. Стратификация риска и выбор антитромботического препарата у больных (ACC/AHA/ESC practice guidelines, 2006)

в рамках которого проводилось сравнение комбинации клопидогрель \geq аспирин и Варфарина в отношении развития сердечно-сосудистых осложнений у больных МА, было прекращено досрочно в сентябре 2005 г., из-за явного преимущества Варфарина перед комбинацией двух антиагрегантов при одинаковом риске геморрагических осложнений.

В то же время, продолжение лечения Варфарином как в монотерапии, так и в сочетании с аспирином не предотвращает тромбоза стента. Таким образом, теоретически является логичным назначение так называемой трехкомпонентной терапии, включающей в себя Варфарин, аспирин и клопидогрель, что многократно увеличивает риск кровотечений [14]. Общеизвестно, что сама по себе антикоагулянтная терапия АВК связана с повышением риска геморрагических осложнений. Частота больших кровотечений на фоне терапии Варфарином составляет около 2%, а фатальных – около 0,1% в год [12, 15–19]. Частота больших кровотечений на фоне трехкомпонентной терапии по данным ряда ретроспективных и обсервационных исследований составляет от 3,1 до 18% [14, 20–23].

Для больного, принимающего комбинированную анти тромботическую терапию, чрезвычайно важно минимизировать риск геморрагических осложнений. Как же снизить риск кровотечений, зная, что прием каждого из анти тромботических препаратов абсолютно необходим больному? Во-первых, насколько это возможно уменьшить длительность одновременного приема трех препаратов и, во-вторых, назначать препараты в минимальной эффективной дозе. Однако далеко не все клинические ситуации, возникающие в реальной практике при лечении несколькими анти тромботическими препаратами, могут быть освещены в рекомендациях. В качестве примера подобного случая приводим историю болезни одного из длительно наблюдаемых нами пациентов.

Клиническое наблюдение

Больной Б., впервые обратился в НИИ клинической кардиологии им. А.Л. Мясникова в 1998 году в возрасте 47 лет с жалобами на неритмичное сердцебиение, одышку, слабость, повышение уровня АД до 150–160/90 мм рт. ст. Из анамнеза было известно, что в 16 лет у больного впервые было зарегистрировано повышение АД до 140/80 мм рт. ст. В то время он не обследовался и не лечился. В возрасте 23 лет при плановой съемке ЭКГ у больного были выявлены признаки очагового поражения миокарда переднебоковой локализации, расцененное врачами по месту жительства как острый инфаркт миокарда. Однако при дальнейшем обследовании была выявлена гипертрофия миокарда левого желудочка и был выставлен диагноз гипертрофической кардиомиопатии. В возрасте 40 лет на фоне повышения АД до 150–160/90 мм рт. ст. у больного впервые возник пароксизм мерцательной аритмии, в то время купированный самостоятельно. В дальнейшем у больного стали регистрироваться пароксизмы мерцания-трепетания предсердий, которые с течением времени стали практически резистентными к проводимой антиаритмической терапии. При госпитализации в 1996 году в НИИ клинической кардиологии им. А.Л. Мясникова больному впервые была проведена ЭхоКГ, подтвердившая гипертрофию МЖП и задней стенки левого желудочка до 1,5–1,6 см без признаков обструкции выносящего тракта левого желудочка, а также расширение левого и правого предсердий соответственно до 5,2 x 6,5 см и 4,0 x 5,8 см, размер левого желудочка и фракция выброса были в норме. По данным ЧпЭхоКГ в обоих предсердиях выявлялась высокая степень спонтанного эхоконтрастирования, признаков внутрисердечного тромбоза выявлено не было. Инсультов, системных эмболий у больного не было.

В 1998 году у пациента установилась постоянная форма мерцания-трепетания предсердий. Назначение

атеенолола в суточной дозе 75 мг не урежало в достаточной степени частоту сердечных сокращений, а увеличение дозы до 100 мг в сутки оказывало проаритмогенное действие – у больного стала регистрироваться желудочковая эктопическая активность высоких градаций, включая неустойчивые пробежки желудочковой тахикардии. В связи с чем была подобрана терапия Финоптином (ретардированная форма 240 мг/сут) и Капотеном 37,5 мг/сут. Учитывая наличие у больного факторов риска тромбоэмболических осложнений – артериальной гипертензии и атриомегалии, в 1998 году больному была начата терапия антагонистами витамина К. В то время пациенту был назначен Аценокумарол в суточной дозе 3 мг под контролем МНО (целевой диапазон 2,0–3,0).

В начале лечения Аценокумаролом у больного отмечалась незначительная десневая кровоточивость, расцененная как проявления малых геморрагий, не требовавших отмены или коррекции дозы препарата.

На протяжении всего периода наблюдения у больного отмечалось повышение уровня общего холестерина до 8–8,9 ммоль/л. Учитывая гипербилирубинемия (общий билирубин 40–46 мкм/л, прямой билирубин 10–13 мкмол/л), вероятнее всего, в рамках синдрома Жильбера, а также по экономическим причинам статины больной не получал до 2003 года. В дальнейшем на фоне соблюдения диеты и назначения симвастигина в дозе 20 мг уровень общего холестерина снизился до 5,6–6,0 ммоль/л.

С 1998 года у больного по результатам УЗДАС был выявлен стеноз в устье правой подключичной артерии до 50–55% и утолщение толщины интима-медиа в области бифуркации левой ВСА. Через 5 лет отрицательной динамики выявлено не было, а через 9 лет у больного появился стеноз 20–25% в бифуркации левой ОСА и окклюзия левой ВСА при отсутствии прогрессирования стеноза в устье правой подключичной артерии.



Таблица. Расчет риска геморрагических осложнений у больного, принимающего АВК, на основании шкалы HEMORR₂HAGES и Outpatient Bleeding Risk Index [24–25]

HEMORR ₂ HAGES	Балл	Outpatient Bleeding Risk Index	Балл
Болезни печени	1	Возраст > 65 лет	1
СКФ < 30 мл/мин	1	Ишемический инсульт в анамнезе	1
Прием алкоголя	1	Желудочно-кишечное кровотечение в анамнезе	1
Онкологическое заболевание	1	Анемия (Ht < 30%)	1
Возраст < 75 лет	1	Креатинин крови > 15 мг/л	1
Количество тромбоцитов < 75,000/1 мкл	1	Сахарный диабет	1
функции тромбоцитов	1	0 баллов	Низкий риск ГО
Кровотечение в анамнезе	2	1–2 балла	Средний риск ГО
Неконтролируемая АГ	1	3–4 балла	Высокий риск ГО
Анемия (Hb < 10 г/дл, Ht < 30%)	1		
Полиморфизм CYP ₂ C9	1		
Высокий риск падения	1		
Инсульт в анамнезе	1		
0 баллов	Риск ГО 1,9% в год		
2 балла	Риск ГО 1,9% в год		
4 балла	Риск ГО 1,9% в год		

С 2004 года больной был переведен на терапию Варфарином в суточной дозе 6,25 мг. Значения МНО были в пределах 2,0–3,0. На протяжении всего времени наблюдения контроль МНО осуществлялся 1 раз в месяц. Среднее МНО за время наблюдения с 1998 по 2007 гг. составило 2,6. Больших геморрагических осложнений не было, изредка отмечалась десневая кровоточивость, не требовавшая отмены и изменения дозы препарата.

С 2003 года больной стал отмечать одышку при обычной умеренной физической нагрузке. Типичной клиники стенокардии у больного никогда не было, нитратами не пользовался. С 2006 года отметил существенное усугубление одышки и в 2007 году в возрасте 56 лет в связи с существенным снижением толерантности к физической нагрузке, больной был повторно госпитализирован в НИИ клинической кардиологии им. А.Л. Мясникова для проведения коронароангиографии.

При обследовании в мае 2007 года у больного выявили расширение обоих предсердий, размеры которых увеличились по сравнению с данными прошлой госпитализации, ФВ превышала 60%, размер левого желудочка не был увеличен. По данным коронароангиографии было обнару-

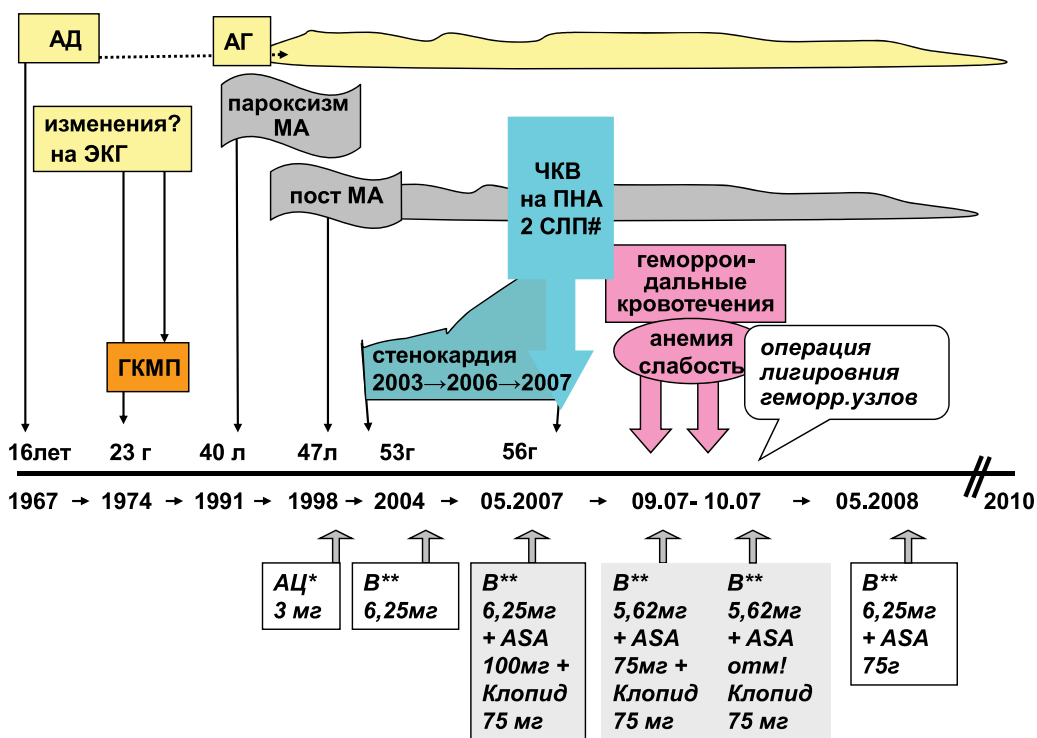
жено: левый тип кровоснабжения миокарда и неизменный ствол левой коронарной артерии. В передней нисходящей артерии были обнаружены два стеноза: протяженный стеноз до 50–60% в проксимальном и стеноз до 60–70% в дистальном сегменте. В диагональных и септалных ветвях признаков стенозирования не обнаружено. Огибающая артерия в проксимальном сегменте была стенозирована до 50%, в среднем и дистальном сегментах не изменена. В первой артерии тупого края имелся стеноз в средней трети до 60%. Задняя нисходящая артерия малого диаметра в устье была стенозирована до 70%. Правая коронарная артерия в проксимальном сегменте не изменена, в дистальном сегменте имелся стеноз на 80–90%.

Больному было проведено чрескожное коронарное вмешательство на передней нисходящей артерии, в дистальный и проксимальный отделы были имплантированы два стента с лекарственным покрытием. Остаточных стенозов в местах установки стентов не было. Процедура прошла без осложнений.

От выбора стента (голометаллический или с лекарственным покрытием) у больного, принимающего АВК, зависит длительность лечения тиенопиридинами, по

мере увеличения длительности терапии возрастает риск геморрагических осложнений. Поэтому для больных МА перед проведением ЧКВ важно оценить риск кровотечений, который определяет выбор стента и соответственно длительность трехкомпонентной антитромботической терапии. Существует несколько шкал расчета риска кровотечений. Наиболее принятыми для больных, принимающих АВК, являются шкалы HEMORR₂HAGES [24] и Outpatient Bleeding Risk Index [25] (см. табл.).

Для больных, имеющих высокий риск кровотечений, необходимо минимизировать продолжительность трехкомпонентной терапии Варфарином, аспирином и клопидогрелем, для чего у данной категории пациентов нужно избегать имплантации стентов с лекарственным покрытием. Эта мера позволяет уменьшить длительность трехкомпонентной терапии до 2–4 недель [14]. Для пациента, имеющего низкий/средний риск геморрагических осложнений, возможна имплантация стентов с лекарственным покрытием. В зависимости от типа имплантируемого стента и условий имплантации длительность трехкомпонентной терапии в таком случае составляет от 3 до 6 месяцев [14].



Примечание: АЦ* – Аценокумарол, В** – Варфарин, Клопид – клопидогрель, СЛП # – стент с лекарственным покрытием

Рис. 2. Анамнез заболевания и изменения в анти тромботической терапии у больного МА на протяжении двенадцати лет терапии АВК

Принимая во внимание высокий риск тромбозов при потенциально низком риске кровотечений, а также наличие стенозов в передней нисходящей артерии, нашему пациенту было имплантировано два стента с лекарственным покрытием и назначена трехкомпонентная терапия – Варфарином с целевыми значениями МНО 2,0–2,5, аспирином 100 мг и клопидогрелем 75 мг/сут. Через 4 месяца трехкомпонентной терапии у больного впервые в жизни развилось геморроидальное кровотечение, не приведшее к нарушениям гемодинамики и снижению гемоглобина и прекратившееся самостоятельно. В течение последующего месяца геморроидальные кровотечения неоднократно рецидивировали, появилась слабость, в анализах крови отмечалось снижение гемоглобина с 13,5 г/л до 10,8 г/дл, гематокрита до 37%. Мы были вынуждены реагировать на возникшее осложнение и снизить целевое МНО до 1,8–2,0, для чего

доза Варфарина была уменьшена до 5,625 мг. Доза аспирина была уменьшена до 75 мг/сут, клопидогрель продолжен в прежней дозе. По рекомендации проктолога была начата терапия местными средствами. Однако геморроидальные кровотечения продолжались, хотя объем кровопотери, со слов больного, стал меньше. Несмотря на терапию препаратами железа, сохранялся сниженный уровень гемоглобина и гематокрита. Учитывая ранние сроки после имплантации стентов с лекарственным покрытием и невозможность отмены клопидогреля, аспирин был отменен. Было принято решение об оперативном лечении геморроя. Учитывая рецидивирующее кровотечение и невозможность полной отмены анти тромботической терапии, больному была выполнена операция лигирования двух геморроидальных узлов под местной анестезией. Операция прошла без осложнений. Клопидогрель не отменялся, за два дня до предполага-

мой операции Варфарин был отменен, и операция была выполнена на значении МНО 1,6. После операции доза Варфарина была увеличена до прежней 5,625 мг и МНО поддерживалось на значениях 1,8–2,2, учитывая одновременную терапию клопидогрелем. В дальнейшем геморроидальные кровотечения не повторялись.

В мае 2008 года, через год после ЧКВ, клопидогрель был отменен, была возобновлена терапия аспирином в суточной дозе 75 мг и продолжен Варфарин. В дальнейшем доза Варфарина была вновь увеличена до 6,25 мг, поддерживающая целевые значения МНО 2,0–2,5.

На фоне терапии Варфарином 6,25 мг и аспирином 75 мг с мая 2008 года и до настоящего времени (более 2-х лет) кровотечения не рецидивировали.

На протяжении наблюдения в течение 12 лет до настоящего времени у больного не было тромбозов и осложнений.

Анамнез заболевания больного и изменения в анти тромботической терапии представлены на рис. 2.

Как демонстрирует данный клинический пример, безопасность является краеугольным камнем трехкомпонентной терапии. Несмотря на существующие шкалы расчета риска кровотечений, акцентирующие внимание врача на таких факторах, как пожилой возраст, хроническая почечная недостаточность, тромбоцитопатия, геморрагические осложнения в анамнезе, нельзя исключить возможность развития кровотечений у больного низкого риска. Так, наш пример демонстрирует отсутствие кровотечений на фоне девяти лет приема АВК у больного, не имеющего документированных факторов риска геморрагических осложнений и развитие рецидивирующих кровотечений, сопровождавшихся значимой анемией и потребовавших хирургического лечения через четыре месяца трехкомпонентной терапии.

В согласованном документе Европейского общества кардиологов, Европейской ассоциации нарушений ритма сердца и Европейской ассоциации по чрескожным коронарным вмешательствам, опубликованном в 2010 г. записано, что



*В потоке
ЖИЗНИ*

ПЛАГРИЛ®

КЛОПИДОГРЕЛА ГИДРОСУЛЬФАТ

- Безопасная профилактика инфаркта миокарда на каждый день

- Единственный генерический клопидогрел в России, который одобрен Комитетом по контролю над лекарственными средствами и продуктами питания США (FDA US)



больному, принимающему АВК, необходимо избегать имплантации стентов с лекарственным покрытием во всех случаях, кроме имеющих специальные клинические или анатомические показания, такие как протяженный стеноз, малый диаметр сосуда, сахарный диабет [14]. Данная рекомендация обусловлена наличием связи между увеличением риска геморрагических осложнений и длительностью антитромботической терапии. Больной подвергается риску, связанному не только с самим кровотечением, но и с такими грозными осложнениями, как тромбоз стента и инфаркт миокарда на фоне отмены антитромботических препаратов в случае развития геморрагического осложнения.

Нельзя сказать, что больному, принимающему Варфарин, абсолютно противопоказано имплантировать стент с лекарственным покрытием. Однако в этих случаях целевой диапазон МНО должен соответствовать значениям 2,0–2,5, а клопидогрель и аспирин – назначаться в минимально эффективных дозах. Обязателен более четкий контроль и своевременная терапия, направленная на устранение потенциальных источников кровотечений.

В случае проявления малых геморрагий необходимо снизить целевые значения МНО до 1,8–2,2, рассмотреть возможность отмены аспирина. Необходимо создать мотивацию у больного на важность продолжения терапии клопидогрелем после ЧКВ. Для больных, имеющих высокий риск желудочно-кишечного кровотечения (пожилые пациенты, больные с язвенной болезнью желудка или двенадцатиперстной кишки или ЖКК в анамнезе), профилактически должны быть назначены ингибитор протонового насоса, H_2 -блокатор или антацид.

Однако на практике не всегда бывает просто соблюдать, казалось бы, четкие рекомендации.

Для Варфарина характерны межиндивидуальные различия в антикоагулянтном ответе, обусловленные целым рядом внешних (диета, лекарственные взаимодействия), внутренних (соматическое состояние пациента, возраст), а также генетических факторов [26–30].

Поддерживающая доза Варфарина может широко различаться у разных больных, а также у одного и того же больного на протяжении длительного лечения. Анализ величин средних поддерживающих доз Варфарина у 115 больных, длительно наблюдающихся в НИИ клинической кардиологии им. А.Л. Мясникова, показал, что большинство больных (около 67%) принимают так называемые средние дозы Варфарина (2,5–7,5 мг/сут), а 9% больных требуется значительно меньшая доза (2,5 мг и менее) и у 24% пациентов поддерживающая доза Варфарина превышает 7,5 мг.

В последние годы установлено, что доза Варфарина генетически детерминирована. Наиболее изученными являются аллельные варианты двух основных ферментов биотрансформации АВК – CYP_{2C9} и $VKORC1$. В настоящее время изучаются влияния на поддерживающую дозу Варфарина таких полиморфизмов, как генотип CYP_{2C9}^*5 и CYP_{2C9}^*6 , полиморфизм гена CYP_{4F2} , описан ряд несинонимичных замен в гене $VKORC1$, ассоциированных с большими поддерживающими дозами Варфарина [27, 29, 31–34]. В августе 2007 года FDA внесла дополнения в листовку к Варфарину о том, что определение полиморфизмов CYP_{2C9} и $VKORC1$ может снизить риск кровотечений у носителей данных мутантных аллелей.

Нашему больному ретроспективно было проведено генетическое тестирование на чувствительность к Варфарину. Полиморфизмов в гене CYP_{2C9} выявлено не было. При исследовании гена $VKORC1$ был выявлен гетерозиготный полиморфизм – генотип AG.

Однако связать развитие повторных кровотечений у нашего пациента с полиморфизмом в гене $VKORC1$ вряд ли возможно, так как наличие полиморфизмов в основных ферментах биотрансформации АВК обуславливает нестабильность антикоагуляции и кровотечения в начале терапии, чаще всего при подборе дозы препарата. Носительство «медленных» аллельных вариантов CYP_{2C9}^*2 и CYP_{2C9}^*3 приводит к снижению скорости биотрансформации Варфарина и

повышению его концентрации в плазме крови и ассоциируется с низкой поддерживающей дозой Варфарина, чрезмерной гипокоагуляцией и высоким риском кровотечений. Наибольшим риском в отношении развития геморрагических осложнений и чрезмерной антикоагуляции обладают носители гомозиготных полиморфизмов [28–30].

У нашего пациента был выявлен гетерозиготный полиморфизм в гене $VKORC1$ при «диком генотипе» CYP_{2C9} , что не является документированным фактором риска кровотечений. Действительно, предшествующая 9-летняя терапия Варфарином не сопровождалась значимыми кровотечениями. И на продолжении последних двух лет после отмены клопидогреля также кровотечений отмечено не было.

В заключение необходимо отметить, что проведение чрескожных коронарных вмешательств в настоящее время становится рутинной практикой у больных ИБС. Назначение Варфарина больным мерцательной аритмией способствует не только снижению риска тромбоэмболических осложнений, но и увеличению продолжительности жизни больного. С возрастом увеличивается риск развития ИБС и необходимость проведения реваскуляризации.

Трехкомпонентная терапия позволяет избежать как тромбоэмболических осложнений, обусловленных мерцательной аритмией, так и осложнений, связанных с проведением процедуры эндоваскулярного вмешательства. Однако выбор типа имплантируемого стента должен определяться с учетом потенциального риска кровотечений. Развитие геморрагического осложнения требует отмены антитромботической терапии, что многократно повышает риск сердечно-сосудистых осложнений, в том числе и фатальных. Накопление опыта наблюдения за пациентами, принимающими трехкомпонентную терапию, и проведение дальнейших исследований в этой области позволит усовершенствовать алгоритмы лечения и сделать терапию более безопасной. ☺



К. м. н. Д.А. Сапунова

Жесткость артерий – фактор риска сердечно-сосудистых заболеваний: возможности медикаментозной коррекции

1. Диагностика и лечение артериальной гипертензии. Рекомендации Российского медицинского общества по артериальной гипертонии и Всероссийского научного общества кардиологов. Приложение 2 к журналу «Кардиоваскулярная терапия и профилактика». 2008; 7(6).
2. Laurent S., Boutouyrie P., Lacolley P. Structural and genetic bases of arterial stiffness // *Hypertension*. 2005; №45(6): 1050–1055.
3. Олейников В.Э., Матросова И.Б., Борисочева Н.В. Клиническое значение исследования ригидности артериальной стенки. Часть I // *Кардиология*. 2009; №1: 59–64.
4. Khir A.W., Zambanini A., Parker K.H. Local and regional wave speed in aorta: effects of arterial occlusion // *Medical Engineering & Physics*. 2006; №26: 23–29.
5. Gibbons G.H., Dzau V.J. The emerging concept of vascular remodeling // *N. Engl. J. Med.* 1994; №330(20): 1431–1438.
6. London G.M. Cardiovascular disease in chronic renal failure: pathophysiologic aspects // *Semin Dial.* 2003; №16(2): 85–94.
7. Santoro N., Torrens J., Crawford S. et al. Correlates of circulating androgens in mid-life women: the study of women's health across the nations // *J. Clin. Endocrinol. Metab.* 2005; №90: 4836–4845.
8. Oliver J.J., Webb D.J. Noninvasive Assessment of Arterial Stiffness and Risk of Atherosclerotic Events // *Arterioscler. Thromb. Vasc. Biol.* 2003; №23(4): 554–566.
9. Бойцов С.А. Сосуды как плацдарм и мишень артериальной гипертензии // *Consilium Medicum*. 2006; Т. 1, №3: 2–9.
10. Woodman R.J., Kingwell B.A., Beilin L.J., Hamilton S.E., Dart A.M., Watts G.F. Assessment of central and peripheral arterial stiffness: studies indicating the need to use a combination of techniques // *Am. J. Hypertens.* 2005; №18: 249–260.
11. Лопатин Ю.М., Илюхин О.В. Контроль жесткости сосудов. Клиническое значение и способы коррекции // *Сердце*. 2007; Том 6, №3: 128–132.
12. Рогоза А.Н., Балахонова Т.В., Чихладзе Н.М., Погорелова О.А., Моисеева Н.М., Сивакова О.А. Современные методы оценки состояния сосудов у больных артериальной гипертензией: пособие для практикующих врачей. М., 2008. 72 с.
13. Milliasseau S.C., Ritter J.M., Takazawa K., Chowienczyk P.J. Contour analysis of the photoplethysmographic pulse measured at the finger // *J Hypertens.* 2006; №24: 1449–1456.
14. Kullo I.J. et al. Aortic Pulse Wave Velocity Is Associated with the Presence and Quantity of Coronary Artery Calcium: A Community Based Study // *Hypertension*. 2006; №47: 174–179.
15. Laurent S., Cockcroft J., Van Bortel L. et al. Expert consensus document on arterial stiffness: methodological issues and clinical applications // *Eur Heart J.* 2006; №27(21): 2588–2605.
16. Lampert R., McPherson C.A., Clancy J.F. et al. Gender differences in ventricular arrhythmia recurrence in patients with coronary artery disease and implantable cardioverter-defibrillators // *J. Am. Coll. Cardiol.* 2004; №43(12): 2293–2299.
17. Asmar R., Topouchian J., Pannier B. et al. Pulse wave velocity as endpoint in large-scale intervention trial. The Complior study. Scientific, Quality Control, Coordination and Investigation Committees of the Complior Study // *J. Hypertens.* 2001; №19(4): 813–818.
18. Кочкина М.С., Затеищиков Д.А., Сидоренко Б.А. Измерение жесткости артерий и ее клиническое значение // *Кардиология*. 2005; №1: 63–70.
19. Лукьянов М.М., Бойцов С.А. Артериальная ригидность у больных артериальной гипертензией. Современное состояние вопроса и перспективы продвижения от научных исследований к практике // *Сердце*. 2008; Том 7, №6: 335–337.

Проф., д. м. н. Е.П. Панченко, к. м. н. Е.С. Кропачева

Комбинированная антитромботическая терапия у больных мерцательной аритмией, подвергаемых чрескожным коронарным вмешательствам: опыт длительного проспективного наблюдения

1. ACC/AHA/ESC guidelines for the management of patients with atrial fibrillation. *JACC*. 2006; 48: 854–906.
2. Gullov A.L., Koejoed B.G., Petersen P. et al. Fixed minidose warfarin and aspirin alone and in combination versus adjusted-dose warfarin for stroke prevention in atrial fibrillation. *Arch. Intern. Med.* 1998; 158: 1513–1521.
3. Petersen P., Boysen G., Godtfredsen J. et al. Placebo-controlled, randomised trial of warfarin and aspirin for prevention of thromboembolic complications in chronic atrial fibrillation. The Copenhagen AFASAK study. *Lancet*. 1989; 1: 175–179.
4. EAFT (European Atrial Fibrillation Trial) Study Group. Secondary prevention in nonrheumatic atrial fibrillation and transient ischemic attack or minor stroke. *Lancet*. 1993; 342: 1255–1262.
5. Hart R.G., Pearce L.A., McBride R. et al. Factors associated with ischemic stroke during aspirin therapy in atrial fibrillation: analysis of 2012 participants in the SPAF I-III clinical trials. The Stroke Prevention in Atrial Fibrillation (SPAF) Investigators. *Stroke*. 1999; 30: 1223–1229.
6. The Boston Area Anticoagulation Trial for Atrial Fibrillation Investigators. The effect of low-dose warfarin on the risk of stroke in patients with nonrheumatic atrial fibrillation. *NEJM*. 1990; 323: 1505–1511.
7. Ezekowitz M.D., Bridgers S.L., Javes K.E. et al. Warfarin in the prevention of stroke associated with nonrheumatic atrial fibrillation. *NEJM*. 1992; 327: 1406–1413.
8. ACC/AHA/ESC The primary and secondary prevention of coronary artery disease. *JACC*. 2006; 48: 854–906.

Проф., д. м. н. Е.П. Панченко, к. м. н. Е.С. Кропачева

Комбинированная антитромботическая терапия у больных мерцательной аритмией, подвергаемых чрескожным коронарным вмешательствам: опыт длительного проспективного наблюдения

9. Gullov A.L., Koefoed B.G., Petersen P. et al. Fixed minidose warfarin and aspirin alone and in combination versus adjusted-dose warfarin for stroke prevention in atrial fibrillation. *Arch Intern Med.* 1998; 158: 1513–1521.
10. Petersen P., Boysen G., Godtfredsen J. et al. Placebo-controlled, randomised trial of warfarin and aspirin for prevention of thromboembolic complications in chronic atrial fibrillation. The Copenhagen AFASAK study. *Lancet.* 1989; 1: 175–179.
11. EAFT (European Atrial Fibrillation Trial) Study Group. Secondary prevention in nonrheumatic atrial fibrillation and transient ischemic attack or minor stroke. *Lancet.* 1993; 342: 1255–1262.
12. Hart R.G., Pearce L.A., McBride R. et al. Factors associated with ischemic stroke during aspirin therapy in atrial fibrillation: analysis of 2012 participants in the SPAF I-III clinical trials. The Stroke Prevention in Atrial Fibrillation (SPAF) Investigators. *Stroke.* 1999; 30: 1223–1229.
13. ACTIVE-W: warfarin beats clopidogrel/aspirin in atrial fibrillation. *Lancet.* 2006; 367: 1903–12.
14. Lip G.Y. H., Huber K., Andreotti F. et al. Management of antithrombotic therapy in atrial fibrillation patients presenting with acute coronary syndrome and/or undergoing percutaneous coronary intervention/stenting. European Society of Cardiology Working Group on Thrombosis. *Thromb Haemost.* 2010; 103(1): 13–28.
15. Fihn S.D., McDommel M., Matin D. et al. Risk factors for complications of chronic anticoagulation. A multicenter study. Warfarin Optimized Outpatient Follow-up Study Group. *Ann Intern Med.* 1993; 118: 511–520.
16. Mhairi Copland, Walker I.D., Campbell R. Oral Anticoagulation and Hemorrhagic Complications in an Elderly Population With Atrial Fibrillation. *Arch. Inter. Med.* 2001; 161: 2125–2128.
17. Gorter J.W. for the Stroke Prevention In Reversible Ischemia Trial (SPIRIT) and European Atrial Fibrillation Trial (EAFT) study groups. Major bleeding during anticoagulation after cerebral ischemia: patterns and risk factors. *Neurology.* 1999; 53: 1319–1327.
18. Levine M.N., Raskob G., Landefeld S. et al. Hemorrhagic complication of anticoagulant treatment. *Chest.* 2001; 119 (1 Suppl): 108S–121S.
19. Landefeld C.S., Goldman L. Major bleeding in outpatients treated with warfarin: incidence and prediction by factors known at the start of outpatient therapy. *Am. J. Med.* 1989; 87: 144–152.
20. Sourounis A., Lipiecki J., Ted S. et al. Coronary Stents and Chronic Anticoagulation. *Circulation* 2009; 119: 1682–1688.
21. Rubboli A., Colletta M., Herzfeld J. et al. Periprocedural and medium-term antithrombotic strategies in patients with an indication for long-term anticoagulation undergoing coronary angiography and intervention. *Coron. Artery Dis.* 2007; 18(3): 193–9.
22. Orford J.L., Fasseas P., Melby S. et al. Safety and efficacy of aspirin, clopidogrel, and warfarin after coronary stent placement in patients with an indication for anticoagulation. *Am Heart J.* 2004; 147: 463–467.
23. Khurram Z., Chou E., Minutello R. et al. Combination therapy with aspirin, clopidogrel and warfarin following coronary stenting is associated with a significant risk of bleeding. *J. Invasive Cardiol.* 2006 Apr; 18(4): 162–4.
24. Gage B.F., Yan Y., Milligan P.E. et al. Clinical classification schemes for predicting hemorrhage: results from the National Registry of Atrial Fibrillation (NRAF). *Am Heart J.* 2006 Mar; 151(3): 713–9.
25. Aspinall S.L., DeSanzo B.E., Trilli L.E. et al. Bleeding Risk Index in an anticoagulation clinic. Assessment by indication and implications for care. *J. Gen. Intern. Med.* 2005; 20: 1008–13.
26. Wells P.S., Holbrook A.N., Crowther N.R. et al. Interactions of warfarin with drugs and food. *Ann. Intern. Med.* 1994; 121: 676–683.
27. Ansell J., Hirsh J., Hylek E. et al. Pharmacology and Management of the Vitamin K Antagonists: American College of Chest Physicians Evidence-Based Clinical Practice Guidelines (8th edition). *Chest.* 2008; 133: 160–198.
28. Rieder M.J., Reiner A.P., Gage B.F. et al. Effect of VKORC1 haplotypes on transcriptional regulation and warfarin dose. *N. Engl. J. Med.* 2005; 352(22): 2285–93.
29. Scordo M.G., Pengo V., Spina E. et al. Influence of CYP2C9 and CYP2C19 genetic polymorphisms on warfarin maintenance dose and metabolic clearance. *Clin Pharmacol Ther.* 2002; 72: 702–710.
30. Joffe H.V., Xu R., Johnson F.B. et al. Warfarin dosing and cytochrome P450 2C9 polymorphisms. *Thromb. Haemost.* 2004; 91: 1123–1128.
31. Панченко Е.П., Михеева Ю.А., Сычев Д.А. с соавт. Новый подход к повышению безопасности лечения варфарином (результаты фармакогенетического исследования). *Кардиологический Вестник.* 2008, №2, Том III (XV), 38–44.
32. Сироткина О.В., Улитина А.С., Тараскина А.Е. с соавт. Аллельные варианты CYP2C9*2 и CYP2C9*3 гена цитохрома CYP2C9 в популяции Санкт-Петербурга и их клиническое значение при антикоагулянтной терапии варфарином. *Российский кардиологический журнал.* 2004; №6: 24–31.
33. Михеева Ю.А., Кропачева Е.С., Игнатъев И.В. с соавт. Полиморфизм гена цитохрома P4502C9(CYP2C9) и безопасность терапии варфарином. *Кардиология.* 2008; №3: 77–83.
34. Панченко Е.П., Михеева Ю.А., Сычев Д.А. с соавт. Новый подход к повышению безопасности лечения варфарином (результаты фармакогенетического исследования). *Кардиологический вестник.* 2008; №2, Том III (XV): 38–44.
35. Caldwell M.D., Awad T., Johnson J. A. et al. CYP4F2 genetic variant alters required warfarin dose. *Blood* 2008; 111: 4106–4112.