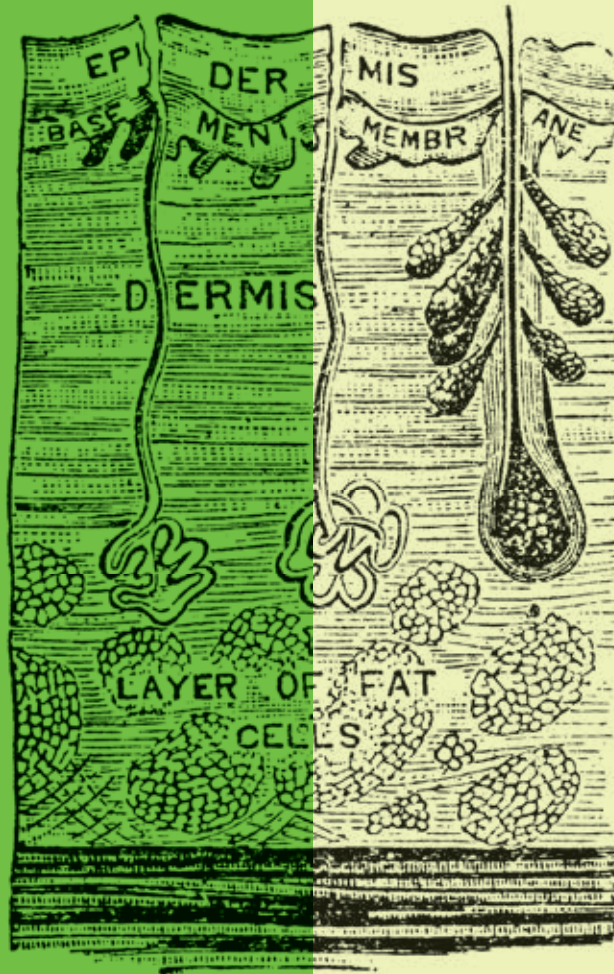


ЭФФЕКТИВНАЯ

## ФАРМАКОТЕРАПИЯ

№

27

ТОМ 16  
2020ДЕРМАТОВЕНЕРОЛОГИЯ  
И ДЕРМАТОКОСМЕТОЛОГИЯ №2

Возможности  
топических препаратов  
метилпреднизолон  
ацепоната и ингибиторов  
кальциневрина  
при аллергическом  
и атопическом дерматитах

6

Роль микробиома кожи  
в патогенезе дерматозов  
и способы его коррекции

22

Терапия дерматомикозов:  
ожидания и реальность

40


[umedp.ru](http://umedp.ru)

Свежие выпуски  
и архив журнала



Эксклюзивный комплекс [протеогликанов]



# Nourkrin<sup>®</sup> with MARILEX

Более 80% потребителей отметили снижение выпадения и рост новых волос<sup>1</sup>

<sup>1</sup> Среди участников опроса. Кингсли Генри Д., Том Э. Косметические лечебные средства для волос улучшают качество жизни у женщин с выпадением волос по женскому типу. Журнал прикладной косметологии, № 30, апрель/июнь 2012, стр. 49-59.


<sup>2</sup> Золотая медаль Всемирного общества трихологов.

<sup>3</sup> Сделано в Европе

RUS 035 NUR 05.19 KV

Реклама

БАД, НЕ ЯВЛЯЕТСЯ ЛЕКАРСТВЕННЫМ СРЕДСТВОМ

 **glenmark**

ООО «ГЛЕНМАРК ИМПЭКС» РОССИЯ, 115114, МОСКВА, УЛ. ЛЕТНИКОВСКАЯ, Д. 2, СТР. 3,  
БИЗНЕС-ЦЕНТР «ВИВАЛЬДИ ПЛАЗА», 2 ЭТАЖ. ТЕЛЕФОН / ФАКС: +7 (499) 951-00-00 ДОБ. 7702/7703  
WWW.GLENMARKPHARMA.COM WWW.GLENMARK-PHARMA.RU

Эффективная фармакотерапия. 2020.  
Том 16. № 27.  
Дерматовенерология  
и дерматокосметология

ISSN 2307-3586

© Агентство медицинской информации «Медфорум»  
127422, Москва, ул. Тимирязевская,  
д. 1, стр. 3, тел. (495) 234-07-34  
www.medforum-agency.ru

Научный редактор направления  
«Дерматовенерология и дерматокосметология»  
И.М. КОРСУНСКАЯ, профессор, д.м.н.

Руководитель проекта  
«Дерматовенерология и дерматокосметология»  
А. РОДИОНОВА  
(a.rodionova@medforum-agency.ru)

## Редакционная коллегия

Ю.Г. АЛЯЕВ (*главный редактор*),  
член-корр. РАН, профессор, д.м.н. (Москва)  
И.С. БАЗИН (*ответственный секретарь*), д.м.н. (Москва)  
Ф.Т. АГЕЕВ, профессор, д.м.н. (Москва)  
И.Б. БЕЛЯЕВА, профессор, д.м.н. (Санкт-Петербург)  
М.Р. БОГОМИЛЬСКИЙ, член-корр. РАН, профессор, д.м.н. (Москва)  
Д.С. БОРДИН, профессор, д.м.н. (Москва)  
Н.М. ВОРОБЬЕВА, д.м.н. (Москва)  
О.В. ВОРОБЬЕВА, профессор, д.м.н. (Москва)  
М.А. ГОМБЕРГ, профессор, д.м.н. (Москва)  
В.А. ГОРБУНОВА, профессор, д.м.н. (Москва)  
А.В. ГОРЕЛОВ, член-корр. РАН, профессор, д.м.н. (Москва)  
Л.В. ДЕМИДОВ, профессор, д.м.н. (Москва)  
А.А. ЗАЙЦЕВ, профессор, д.м.н. (Москва)  
В.В. ЗАХАРОВ, профессор, д.м.н. (Москва)  
И.Н. ЗАХАРОВА, профессор, д.м.н. (Москва)  
Д.Е. КАРАТЕЕВ, профессор, д.м.н. (Москва)  
А.В. КАРАУЛОВ, академик РАН, профессор, д.м.н. (Москва)  
Ю.А. КАРПОВ, профессор, д.м.н. (Москва)  
Е.П. КАРПОВА, профессор, д.м.н. (Москва)  
О.В. КНЯЗЕВ, д.м.н. (Москва)  
В.В. КОВАЛЬЧУК, профессор, д.м.н. (Москва)  
В.С. КОЗЛОВ, профессор, д.м.н. (Москва)  
И.М. КОРСУНСКАЯ, профессор, д.м.н. (Москва)  
Г.Г. КРИВОБОРОДОВ, профессор, д.м.н. (Москва)  
И.В. КУЗНЕЦОВА, профессор, д.м.н. (Москва)  
О.М. ЛЕСНЯК, профессор, д.м.н. (Санкт-Петербург)  
И.А. ЛОСКУТОВ, д.м.н. (Москва)  
Л.В. ЛУСС, академик РАЕН, профессор, д.м.н. (Москва)  
Д.Ю. МАЙЧУК, д.м.н. (Москва)  
А.Б. МАЛАХОВ, профессор, д.м.н. (Москва)  
С.Ю. МАРЦЕВИЧ, член-корр. РАЕН, профессор, д.м.н. (Москва)  
О.Н. МИНУШКИН, профессор, д.м.н. (Москва)  
А.М. МКРТУМЯН, профессор, д.м.н. (Москва)  
Д.В. НЕБИЕРИДЗЕ, профессор, д.м.н. (Москва)  
Н.М. НЕНАШЕВА, профессор, д.м.н. (Москва)  
А.Ю. ОВЧИННИКОВ, профессор, д.м.н. (Москва)  
О.Ш. ОЙНОТКИНОВА, профессор, д.м.н. (Москва)  
Н.А. ПЕТУНИНА, член-корр. РАН, профессор, д.м.н. (Москва)

Effective Pharmacotherapy. 2020.  
Volume 16. Issue 27.  
Dermatovenereology  
and Dermatocosmetology

ISSN 2307-3586

© Medforum Medical Information Agency  
1/3 Timiryazevskaya Street Moscow, 127422 Russian Federation  
Phone: 7-495-2340734  
www.medforum-agency.ru

Scientific Editor  
for 'Dermatovenereology and Dermatocosmetology'  
I.M. KORSUNSKAYA, Prof., MD, PhD

Advertising Manager  
'Dermatovenereology and Dermatocosmetology'  
A. RODIONOVA  
(a.rodionova@medforum-agency.ru)

## Editorial Board

Yury G. ALYAEV (*Editor-in-Chief*),  
Prof., MD, PhD (Moscow)  
Igor S. BAZIN (*Executive Editor*), MD, PhD (Moscow)  
Fail T. AGEYEV, Prof., MD, PhD (Moscow)  
Irina B. BELYAYEVA, Prof., MD, PhD (St. Petersburg)  
Mikhail R. BOGOMILSKY, Prof., MD, PhD (Moscow)  
Dmitry S. BORDIN, Prof., MD, PhD (Moscow)  
Natalya M. VOROBYOVA, MD, PhD (Moscow)  
Olga V. VOROBYOVA, Prof., MD, PhD (Moscow)  
Mikhail A. GOMBERG, Prof., MD, PhD (Moscow)  
Vera A. GORBUNOVA, Prof., MD, PhD (Moscow)  
Aleksandr V. GORELOV, Prof., MD, PhD (Moscow)  
Lev V. DEMIDOV, Prof., MD, PhD (Moscow)  
Andrey A. ZAYTSEV, Prof., MD, PhD (Moscow)  
Vladimir V. ZAKHAROV, Prof., MD, PhD (Moscow)  
Irina N. ZAKHAROVA, Prof., MD, PhD (Moscow)  
Dmitry Ye. KARATEYEV, Prof., MD, PhD (Moscow)  
Aleksandr V. KARAULOV, Prof., MD, PhD (Moscow)  
Yury A. KARPOV, Prof., MD, PhD (Moscow)  
Yelena P. KARPOVA, Prof., MD, PhD (Moscow)  
Oleg V. KNAYZEV, MD, PhD (Moscow)  
Vitaly V. KOVALCHUK, Prof., MD, PhD (Moscow)  
Vladimir S. KOZLOV, Prof., MD, PhD (Moscow)  
Irina M. KORSUNSKAYA, Prof., MD, PhD (Moscow)  
Grigory G. KRIVOBORODOV, Prof., MD, PhD (Moscow)  
Irina V. KUZNETSOVA, Prof., MD, PhD (Moscow)  
Olga M. LESNYAK, Prof. MD, PhD (St. Petersburg)  
Igor A. LOSKUTOV, MD, PhD (Moscow)  
Lyudmila V. LUSS, Prof., MD, PhD (Moscow)  
Dmitry Yu. MAYCHUK, MD, PhD (Moscow)  
Aleksandr B. MALAKHOV, Prof., MD, PhD (Moscow)  
Sergey Yu. MARTSEVICH, Prof., MD, PhD (Moscow)  
Oleg N. MINUSHKIN, Prof., MD, PhD (Moscow)  
Ashot M. MKRTUMYAN, Prof., MD, PhD (Moscow)  
David V. NEBIERIDZE, Prof., MD, PhD (Moscow)  
Natalya M. NENASHEVA, Prof., MD, PhD (Moscow)  
Andrey Yu. OVCHINNIKOV, Prof., MD, PhD (Moscow)  
Olga Sh. OYNOTKINOVA, Prof., MD, PhD (Moscow)  
Nina A. PETUNINA, Prof., MD, PhD (Moscow)

## Редакционная коллегия

В.И. ПОПАДЮК, профессор, д.м.н. (Москва)  
В.Н. ПРИЛЕПСКАЯ, профессор, д.м.н. (Москва)  
О.А. ПУСТОТИНА, профессор, д.м.н. (Москва)  
В.И. РУДЕНКО, профессор, д.м.н. (Москва)  
С.В. РЯЗАНЦЕВ, профессор, д.м.н. (Санкт-Петербург)  
С.В. СААКЯН, профессор, д.м.н. (Москва)  
Е.А. САБЕЛЬНИКОВА, профессор, д.м.н. (Москва)  
М.С. САВЕНКОВА, профессор, д.м.н. (Москва)  
А.И. СИНОПАЛЬНИКОВ, профессор, д.м.н. (Москва)  
О.М. СМIRНОВА, профессор, д.м.н. (Москва)  
Е.С. СНАРСКАЯ, профессор, д.м.н. (Москва)  
Н.А. ТАТАРОВА, профессор, д.м.н. (Санкт-Петербург)  
В.Ф. УЧАЙКИН, академик РАН, профессор, д.м.н. (Москва)  
Е.И. ШМЕЛЕВ, профессор, д.м.н. (Москва)

## Редакционный совет

### Акушерство и гинекология

В.О. АНДРЕЕВА, И.А. АПОЛИХИНА, В.Е. БАЛАН,  
В.Ф. БЕЖЕНАРЬ, О.А. ГРОМОВА, Ю.Э. ДОБРОХОТОВА,  
С.А. ЛЕВАКОВ, Л.Е. МУРАШКО, Т.А. ОБОСКАЛОВА,  
Т.В. ОВСЯННИКОВА, С.И. РОГОВСКАЯ, О.А. САПРЫКИНА,  
В.Н. СЕРОВ, И.С. СИДОРОВА, Е.В. УВАРОВА

### Аллергология и иммунология

Н.Г. АСТАФЬЕВА, О.С. БОДНЯ, Л.А. ГОРЯЧКИНА,  
А.В. ЕМЕЛЬЯНОВ, Н.И. ИЛЬИНА, О.М. КУРБАЧЕВА,  
В.А. РЕВЯКИНА, О.И. СИДОРОВИЧ, Е.П. ТЕРЕХОВА,  
Д.С. ФОМИНА

### Гастроэнтерология

М.Д. АРДАТСКАЯ, И.Г. БАКУЛИН, С.В. БЕЛЬМЕР, С. БОР,  
И.А. БОРИСОВ, Е.И. БРЕХОВ, Е.В. ВИННИЦКАЯ,  
Е.А. КОРНИЕНКО, Л.Н. КОСТЮЧЕНКО, Ю.А. КУЧЕРЯВЫЙ,  
М. ЛЕЯ, М.А. ЛИВЗАН, И.Д. ЛОРАНСКАЯ, В.А. МАКСИМОВ,  
Ф. Ди МАРИО

### Дерматовенерология и дерматокосметология

А.Г. ГАДЖИГОРОЕВА, В.И. КИСИНА, С.В. КЛЮЧАРЕВА,  
Н.Г. КОЧЕРГИН, Е.В. ЛИПОВА, С.А. МАСЮКОВА,  
А.В. МОЛОЧКОВ, В.А. МОЛОЧКОВ, Ю.Н. ПЕРЛАМУТРОВ,  
И.Б. ТРОФИМОВА, А.А. ХАЛДИН, А.Н. ХЛЕБНИКОВА,  
А.А. ХРЯНИН, Н.И. ЧЕРНОВА

### Кардиология и ангиология

Г.А. БАРЫШНИКОВА, М.Г. БУБНОВА, Ж.Д. КОБАЛАВА,  
М.Ю. СИТНИКОВА, М.Д. СМIRНОВА, О.Н. ТКАЧЕВА

### Неврология и психиатрия

#### Неврология

Е.С. АКАРАЧКОВА, А.Н. БАРИНОВ, Н.В. ВАХНИНА,  
В.Л. ГОЛУБЕВ, О.С. ДАВЫДОВ, А.Б. ДАНИЛОВ, Г.Е. ИВАНОВА,  
Н.Е. ИВАНОВА, А.И. ИСАЙКИН, П.Р. КАМЧАТНОВ,  
С.В. КОТОВ, О.В. КОТОВА, М.Л. КУКУШКИН, О.С. ЛЕВИН,  
А.Б. ЛОКШИНА, А.В. НАУМОВ, А.Б. ОБУХОВА,  
М.Г. ПОЛУЭКТОВ, И.С. ПРЕОБРАЖЕНСКАЯ, А.А. СКОРОМЕЦ,  
И.А. СТРОКОВ, Г.Р. ТАБЕЕВА, Н.А. ШАМАЛОВ,  
В.А. ШИРОКОВ, В.И. ШМЫРЕВ, Н.Н. ЯХНО

#### Психиатрия

А.Е. БОБРОВ, Н.Н. ИВАНЕЦ, С.В. ИВАНОВ, Г.И. КОПЕЙКО,  
В.Н. КРАСНОВ, С.Н. МОСОЛОВ, Н.Г. НЕЗНАНОВ,  
Ю.В. ПОПОВ, А.Б. СМУЛЕВИЧ

## Editorial Board

Valentin I. POPADYUK, Prof., MD, PhD (Moscow)  
Vera N. PRILEPSKAYA, Prof., MD, PhD (Moscow)  
Olga A. PUSTOTINA, Prof., MD, PhD (Moscow)  
Vadim I. RUDENKO, Prof., MD, PhD (Moscow)  
Sergey V. RYAZANTSEV, Prof., MD, PhD (St. Petersburg)  
Svetlana V. SAAKYAN, Prof., MD, PhD (Moscow)  
Yelena A. SABELNIKOVA, Prof., MD, PhD (Moscow)  
Marina S. SAVENKOVA, Prof., MD, PhD (Moscow)  
Aleksandr I. SINOPALNIKOV, Prof., MD, PhD (Moscow)  
Olga M. SMIRNOVA, Prof., MD, PhD (Moscow)  
Yelena S. SNARSKAYA, Prof., MD, PhD (Moscow)  
Nina A. TATAROVA, Prof., MD, PhD (St. Petersburg)  
Vasily F. UCHAYKIN, Prof., MD, PhD (Moscow)  
Yevgeny I. SHMELYOV, Prof., MD, PhD (Moscow)

## Editorial Council

### Obstetrics and Gynecology

V.O. ANDREYEVA, I.A. APOLIKHINA, V.Ye. BALAN,  
V.F. BEZHENAR, O.A. GROMOVA, Yu.E. DOBROKHOTOVA,  
S.A. LEVAKOV, L.Ye. MURASHKO, T.A. OBOSKALOVA,  
T.V. OVSYANNIKOVA, S.I. ROGOVSKAYA, O.A. SAPRYKINA,  
V.N. SEROV, I.S. SIDOROVA, Ye.V. UVAROVA

### Allergology and Immunology

N.G. ASTAFYEVA, O.S. BODNYA, L.A. GORYACHKINA,  
A.V. YEMELYANOV, N.I. ILYINA, O.M. KURBACHYOVA,  
V.A. REVYAKINA, O.I. SIDOROVICH, Ye.P. TEREKHOVA,  
D.S. FOMINA

### Gastroenterology

M.D. ARDATSKAYA, I.G. BAKULIN, S.V. BELMER, S. BOR,  
I.A. BORISOV, Ye.I. BREKHOV, Ye.V. VINNITSKAYA,  
Ye.A. KORNIYENKO, L.N. KOSTYUCHENKO, Yu.A. KUCHERYAVY,  
M. LEYA, M.A. LIVZAN, I.D. LORANSKAYA, V.A. MAKSIMOV,  
F. Di MARIO

### Dermatovenereology and Dermatocosmetology

A.G. GADZHIGOROYEVA, V.I. KISINA, S.V. KLYUCHAREVA,  
N.G. KOCHERGIN, Ye.V. LIPOVA, S.A. MASYUKOVA,  
A.V. MOLOCHKOV, V.A. MOLOCHKOV, Yu.N. PERLAMUTROV,  
I.B. TROFIMOVA, A.A. KHALDIN, A.N. KHLEBNIKOVA,  
A.A. KHRYANIN, N.I. CHERNOVA

### Cardiology and Angiology

G.A. BARYSHNIKOVA, M.G. BUBNOVA, Zh.D. KOBALAVA,  
M.Yu. SITNIKOVA, M.D. SMIRNOVA, O.N. TKACHEVA

### Neurology and Psychiatry

#### Neurology

Ye.S. AKARACHKOVA, A.N. BARINOV, N.V. VAKHNINA,  
V.L. GOLUBEV, O.S. DAVYDOV, A.B. DANILOV, G.Ye. IVANOVA,  
N.Ye. IVANOVA, A.I. ISAYKIN, P.R. KAMCHATNOV,  
S.V. KOTOV, O.V. KOTOVA, M.L. KUKUSHKIN, O.S. LEVIN,  
A.B. LOKSHINA, A.V. NAUMOV, A.B. OBUKHOVA,  
M.G. POLUEKTOV, I.S. PREOBRAZHENSKAYA, A.A. SKOROMETS,  
I.A. STROKOV, G.R. TABEYeva, N.A. SHAMALOV,  
V.A. SHIROKOV, V.I. SHMYREV, N.N. YAKHNO

#### Psychiatry

A.Ye. BOBROV, N.N. IVANETS, S.V. IVANOV, G.I. KOPEYKO,  
V.N. KRASNOV, S.N. MOSOLOV, N.G. NEZANOV,  
Yu.V. POPOV, A.B. SMULEVICH

### **Онкология, гематология и радиология**

Б.Я. АЛЕКСЕЕВ, Е.В. АРТАМОНОВА, Н.С. БЕСОВА,  
М.Б. БЫЧКОВ, А.М. ГАРИН, С.Л. ГУТОРОВ, И.Л. ДАВЫДКИН,  
А.А. МЕЩЕРЯКОВ, И.Г. РУСАКОВ, В.Ф. СЕМИГЛАЗОВ,  
А.Г. ТУРКИНА

### **Офтальмология**

О.А. КИСЕЛЕВА

### **Педиатрия**

И.В. БЕРЕЖНАЯ, Н.А. ГЕППЕ, Ю.А. ДМИТРИЕВА,  
О.В. ЗАЙЦЕВА, В.А. РЕВЯКИНА, Д.А. ТУЛУПОВ

### **Пульмонология и оториноларингология**

А.А. ВИЗЕЛЬ, Н.П. КНЯЖЕСКАЯ, С.В. КОЗЛОВ,  
Е.В. ПЕРЕДКОВА, Е.Л. САВЛЕВИЧ,  
О.И. СИМОНОВА

### **Ревматология, травматология и ортопедия**

Л.И. АЛЕКСЕЕВА, Л.П. АНАНЬЕВА, Р.М. БАЛАБАНОВА,  
Б.С. БЕЛОВ, В.И. ВАСИЛЬЕВ, Л.Н. ДЕНИСОВ, И.С. ДЫДЫКИНА,  
Н.В. ЗАГОРОДНИЙ, И.А. ЗБОРОВСКАЯ, Е.Г. ЗОТКИН,  
А.Е. КАРАТЕЕВ, Н.В. ТОРОПЦОВА, Н.В. ЧИЧАСОВА,  
Н.В. ЯРЫГИН

### **Урология и нефрология**

А.Б. БАТЬКО, А.З. ВИНАРОВ, С.И. ГАМИДОВ, О.Н. КОТЕНКОВ,  
К.Л. ЛОКШИН, А.Г. МАРТОВ, А.Ю. ПОПОВА, И.А. ТЮЗИКОВ,  
Е.М. ШИЛОВ

### **Эндокринология**

М.Б. АНЦИФЕРОВ, И.А. БОНДАРЬ, Г.Р. ГАЛСТЯН, С.В. ДОГАДИН,  
В.С. ЗАДИОНЧЕНКО, Е.Л. НАСОНОВ, А.А. НЕЛАЕВА,  
В.А. ПЕТЕРКОВА, В.А. ТЕРЕЩЕНКО, Ю.Ш. ХАЛИМОВ,  
М.В. ШЕСТАКОВА

### **Эпидемиология и инфекции**

Н.Н. БРИКО, Л.Н. МАЗАНКОВА, Е.В. МЕЛЕХИНА,  
А.А. НОВОКШОНОВ, Т.В. РУЖЕНЦОВА, Н.В. СКРИПЧЕНКО,  
А.В. СУНДУКОВ, Д.В. УСЕНКО, Ф.С. ХАРЛАМОВА

## Редакция

**Шеф-редактор** Т. ЧЕМЕРИС

**Выпускающий редактор** Н. ФРОЛОВА

**Журналисты** А. ГОРЧАКОВА, С. ЕВСТАФЬЕВА

**Корректор** Е. САМОЙЛОВА

**Дизайнеры** Т. АФОНЬКИН, Н. НИКАШИН

**Фотосъемка** Е. ДЕЙКУН

### **Oncology, Hematology and Radiology**

B.Ya. ALEXEYEV, Ye.V. ARTAMONOVA, N.S. BESOVA,  
M.B. BYCHKOV, A.M. GARIN, S.L. GUTOROV, I.L. DAVYDKIN,  
A.A. MESHCHERYAKOV, I.G. RUSAKOV, V.F. SEMIGLAZOV,  
A.G. TURKINA

### **Ophthalmology**

O.A. KISELYOVA

### **Pediatrics**

I.V. BEREZHNYAYA, N.A. GEPPE, Yu.A. DMITRIYEVA,  
O.V. ZAYTSEVA, V.A. REVYAKINA, D.A. TULUPOV

### **Pulmonology and Otorhinolaryngology**

A.A. VIZEL, N.P. KNYAZHESKAYA, S.V. KOZLOV,  
Ye.V. PEREDKOVA, Ye.L. SAVLEVICH,  
O.I. SIMONOVA

### **Rheumatology, Traumatology and Orthopaedics**

L.I. ALEKSEYEVA, L.P. ANANYEVA, R.M. BALABANOVA,  
B.S. BELOV, V.I. VASILYEV, L.N. DENISOV, I.S. DYDYKINA,  
N.V. ZAGORODNY, I.A. ZBOROVSKAYA, Ye.G. ZOTKIN,  
A.Ye. KARATEYEV, N.V. TOROPTSOVA, N.V. CHICHASOVA,  
N.V. YARYGIN

### **Urology and Nephrology**

A.B. BATKO, A.Z. VINAROV, S.I. GAMIDOV, O.N. KOTENKOV,  
K.L. LOKSHIN, A.G. MARTOV, A.Yu. POPOVA, I.A. TYUZIKOV,  
Ye.M. SHILOV

### **Endocrinology**

M.B. ANTSIFEROV, I.A. BONDAR, G.R. GALSTYAN, S.V. DOGADIN,  
V.S. ZADIONCHENKO, Ye.L. NASONOV, A.A. NELAYEVA,  
V.A. PETERKOVA, V.A. TERESHCHENKO, Yu.Sh. KHALIMOV,  
M.V. SHESTAKOVA

### **Epidemiology and Infections**

N.N. BRIKO, L.N. MAZANKOVA, Ye.V. MELEKHINA,  
A.A. NOVOKSHONOV, T.V. RUZHENTSOVA, N.V. SKRIPCHENKO,  
A.V. SUNDUKOV, D.V. USENKO, F.S. KHARLAMOVA

## Editorial Staff

**Editor-in-Chief** T. CHEMERIS

**Commissioning Editor** N. FROLOVA

**Journalists** A. GORCHAKOVA, S. YEVSTAFYEVA

**Corrector** Ye. SAMOYLOVA

**Art Designers** T. AFONKIN, N. NIKASHIN

**Photography** Ye. DEYKUN

Тираж 15 000 экз. Выходит 4 раза в год.  
Свидетельство о регистрации СМИ ПИ № ФС77-23066 от 27.09.2005.  
Бесплатная подписка на электронную версию журнала  
на сайте [www.umedp.ru](http://www.umedp.ru).

Редакция не несет ответственности за содержание рекламных материалов. Любое воспроизведение материалов и их фрагментов возможно только с письменного разрешения редакции журнала.

Мнение редакции может не совпадать с мнением авторов.

Авторы, присылающие статьи для публикации, должны быть ознакомлены с инструкциями для авторов и публичным авторским договором. Информация размещена на сайте [www.umedp.ru](http://www.umedp.ru).

Журнал «Эффективная фармакотерапия» включен в перечень рецензируемых научных изданий ВАК и индексируется в системе РИНЦ.

Print run of 15 000 copies. Published 4 times a year.  
Registration certificate of mass media ПИ № ФС77-23066 of 27.09.2005.  
Free subscription to the journal electronic version  
on the website [www.umedp.ru](http://www.umedp.ru).

The Editorials is not responsible for the content of advertising materials. Any reproduction of materials and their fragments is possible only with the written permission of the journal. The Editorials' opinion may not coincide with the opinion of the authors.

Authors submitted articles for the publication should be acquainted with the instructions for authors and the public copyright agreement. The information is available on the website [www.umedp.ru](http://www.umedp.ru).

'Effective Pharmacotherapy' Journal is included in the list of reviewed scientific publications of VAK and is indexed in the RSCI system.

# Содержание

## Клиническая практика

- Р.М. ЗАГРТДИНОВА, Н.В. ЛЯШЕНКО,  
М.В. БАГАУТДИНОВА  
Эффективность топической терапии дерматозов 6
- Ю.А. ГАЛЛЯМОВА, О.А. КОРАБЛЕВА, Е.В. ДОСКИНА,  
О.О. ХОДОВА  
Выпадение волос в период менопаузы:  
пути решения проблемы 10

## Лекции для врачей

- Ю.С. КОВАЛЕВА, Н.К. ЗЯБЛИЦКАЯ  
Микронизация глюкокортикостероидных лекарственных  
препаратов и их применение в медицине 16
- О.И. ЛЕТЯЕВА  
Микробиота кожи с точки зрения  
фундаментальной медицины 22
- О.А. ДОЛЬНИКОВА, О.И. ЛЕТЯЕВА, О.Р. ЗИГАНШИН  
Роль метаболических нарушений в патогенезе  
рецидивирующего генитального герпеса 28
- О.И. ЛЕТЯЕВА, О.Р. ЗИГАНШИН  
Современное представление о патогенезе  
урогенитальных инфекций у женщин репродуктивного возраста 34

## Медицинский форум

- Рациональная топическая терапия  
распространенных дерматозов: обоснование и тактика 40
- Актуальные возможности лечения разных форм алопеции 48

# Contents

## Clinical Practice

- R.M. ZAGRTDINOVA, N.V. LYASHENKO,  
M.V. BAGAUTDINOVA  
Effectiveness of Dermatoses Topical Therapy 6
- Yu.A. GALLYAMOVA, O.A. KORABLEVA, Ye.V. DOSKINA,  
O.O. KHODOVA  
Hair Loss During Menopause:  
Ways of the Problem Solution 10

## Clinical Lectures

- J.S. KOVALEVA, N.K. ZYABLITSKAYA  
Micronization of Corticosteroid Drugs  
and Their Use in Medicine 16
- O.I. LETYAEVA  
Skin Microbiota from the Point of View  
of Fundamental Medicine 22
- O.A. DOLNIKOVA, O.I. LETYAEVA, O.R. ZIGANSHIN  
Role of Metabolic Disorders in the Pathogenesis  
of Recurrent Genital Herpes 28
- O.I. LETYAEVA, O.R. ZIGANSHIN  
Current Understanding of the Urogenital Infections' Pathogenesis  
in Women of Reproductive Age 34

## Medical Forum

- Rational Topical Therapy of Common Dermatoses:  
Justification and Tactics 40
- Urgent Possibilities of Various Forms of Alopecia Treatment 48

# DISCOVERYMED

ПЛАН НАУЧНО-ПРАКТИЧЕСКИХ МЕРОПРИЯТИЙ НА 2020 ГОД

## Второе полугодие

**22 сентября**

XIV научно-практическая конференция  
**«ГРИПП И ДРУГИЕ ВОЗДУШНО-КАПЕЛЬНЫЕ ИНФЕКЦИИ»**  
с симпозиумом **«Итоги и уроки эпидемии COVID-19»**

**8–9 октября**

XVIII научно-практическая конференция  
**«СОВРЕМЕННЫЕ ПРОБЛЕМЫ ПЕДИАТРИИ»**  
(8 октября – Сокос, 9 октября – онлайн-конференция)

**20 октября**

XII научно-практическая конференция  
**«АКТУАЛЬНЫЕ ВОПРОСЫ ВНУТРЕННИХ БОЛЕЗНЕЙ (КАРДИОЛОГИЯ, ПУЛЬМОНОЛОГИЯ, ГАСТРОЭНТЕРОЛОГИЯ, ЭНДОКРИНОЛОГИЯ И ДР.)**  
по материалам международных конгрессов 2019–2020 годов»

**29–30 октября**

III гастроэнтерологический конгресс с международным участием  
**«ГАСТРОЭНТЕРОЛОГИЯ РОССИИ ОТ РОЖДЕНИЯ ДО СТАРОСТИ (НЕОНАТОЛОГИЧЕСКИЕ, ПЕДИАТРИЧЕСКИЕ, ТЕРАПЕВТИЧЕСКИЕ, ХИРУРГИЧЕСКИЕ И МЕДИКО-СОЦИАЛЬНЫЕ АСПЕКТЫ)»**

**13 ноября**

III Международная научно-практическая конференция  
в рамках съезда Евразийской ассоциации неврологов  
**«ХРОНИЧЕСКИЕ ПАТОЛОГИЧЕСКИЕ СОСТОЯНИЯ В НЕВРОЛОГИИ: РЕАЛИИ, ПЕРСПЕКТИВЫ И ЮРИДИЧЕСКИЕ АСПЕКТЫ»**

**18–19 ноября**

XI Российский конгресс с международным участием  
**«МЕТАБОЛИЧЕСКИЙ СИНДРОМ И ОРГАНЫ ПИЩЕВАРЕНИЯ»**

**2 декабря**

XV междисциплинарная научно-практическая конференция  
**«АКТУАЛЬНЫЕ ВОПРОСЫ УРОЛОГИИ И ГИНЕКОЛОГИИ»**  
с симпозиумом **«Проблемные вопросы бесплодного брака»**

**9–10 декабря**

I Российский конгресс  
**«САНКТ-ПЕТЕРБУРГ 2020: ОНКО- И КАРДИОПРЕВЕНЦИЯ, СОВРЕМЕННАЯ ТЕРАПИЯ И РЕАБИЛИТАЦИЯ»**



# Эффективность топической терапии дерматозов

Р.М. Загртдинова, д.м.н., проф., Н.В. Ляшенко, к.м.н., М.В. Багаутдинова

Адрес для переписки: Ризида Миннесагитовна Загртдинова, kafedra.derma@yandex.ru

Для цитирования: Загртдинова Р.М., Ляшенко Н.В., Багаутдинова М.В. Эффективность топической терапии дерматозов // Эффективная фармакотерапия. 2020. Т. 16. № 27. С. 6–8.

DOI 10.33978/2307-3586-2020-16-27-6-8

*При комплексном лечении кожных заболеваний важное место отводится топической терапии, обладающей высокой эффективностью и минимумом побочных эффектов. При этом лидерами таковой являются глюкокортикостероиды, ингибиторы кальциневрина и эмоленты.*

*В статье приведены примеры эффективной топической терапии различных дерматозов с использованием препаратов метилпреднизолона ацепоната и ингибиторов кальциневрина, а также эмолентов, содержащих полиненасыщенные омега-3-6-9 жирные кислоты. Последние являются важным компонентом для базового ухода за кожей больных дерматозами.*

**Ключевые слова:** дерматозы, топическая терапия, метилпреднизолона ацепонат, топические ингибиторы кальциневрина, эмоленты

**В**ысокая распространенность дерматозов в популяции остается серьезной проблемой дерматологии [1]. В связи с этим сохраняет актуальность поиск методов эффективного и безопасного лечения.

В комплексном лечении кожных заболеваний важное место занимает топическая терапия. Преимуществом средств для наружного применения являются отсутствие системного воздействия на организм и возможность доставки действующих веществ непосредственно в очаг поражения [1].

На сегодняшний день среди препаратов для топической терапии дерматозов лидируют глюкокортикостероиды (ГКС). Выступая в роли мощного инструмента патогенетического воздействия, они позволяют быстро уменьшить воспалительные изменения кожи и устранить субъективные симптомы (зуд, жжение), что приводит к улучшению качества жизни пациентов [2, 3].

Эволюция ГКС-терапии прошла путь от первых топических препаратов с большим спектром побочных эффектов до препаратов с высокой эффективностью и минимальными побочными реакциями [2, 4, 5]. Особое место среди них занимает негалогенизированный препарат метилпреднизолона ацепоната (МПА). Он соответствует современным требованиям к топическим ГКС – высокая местная активность, а также минимум системных и местных побочных эффектов. Эти свойства МПА обусловлены включением в структуру боковых цепей. Наличие короткой цепи жирных кислот в положениях C17 и C21 обеспечивает высокую липофильность препарата. Отсутствие фтора и хлора в положениях C6, C9 или C12 минимизирует побочные эффекты [3].

Метилпреднизолона ацепонат является основным действующим веществом препаратов новой линейки Комфодерм. Данная линейка представлена мазью и двумя кремами. В крем Комфодерм К, рекомен-

дуемый для лечения детей, кроме действующего вещества входят керамиды, дефицит которых наблюдается в детской коже. Крем Комфодерм М2, используемый у взрослых, содержит мочевины, способствующую увлажнению кожи и лучшему проникновению активного вещества в очаг воспаления.

Топические ГКС применяются в период острой фазы кожного заболевания. Однако длительность их применения ограничена.

Прорывом в современной дерматологии стало появление топических ингибиторов кальциневрина. Первым и наиболее изученным ингибитором кальциневрина является такролимус, относящийся к группе макролактамов. Он характеризуется избирательным иммуномодулирующим действием и выраженной противовоспалительной активностью, сопоставимой с таковой ГКС средней силы [6–10].

Иммуномодулирующий эффект такролимуса обусловлен воздействием на пути сигнальной трансдукции и ингибированием транскрипции генов. Проникая в Т-клетки и связываясь с иммуофелинами, он формирует комплекс, который конкурентно связывает и ингибирует кальмодулин, что препятствует активации кальциневрина. Данный процесс предотвращает дефосфорилирование ядерного фактора активированных Т-клеток и, следовательно, возможность его проникновения в ядро клетки, способствует ингибированию транскрипции генов и в результате снижению Т-клеточного ответа на антигены [7, 9].





Изначально такролимус применялся для лечения atopического дерматита. В дальнейшем его иммуномодулирующее действие было продемонстрировано и при других заболеваниях кожи [9].

Относительно высокая молекулярная масса (822 Д) и значительная липофильность обеспечивают ограниченную пенетрацию и сродство такролимуса с роговым слоем. Абсорбция такролимуса не зависит от окклюзии и снижается по мере уменьшения патологического процесса, что уменьшает риск возникновения нежелательных явлений. В исследовании J.M. Hanifin и соавт. (2005 г.) показан высокий уровень безопасности и высокая клиническая эффективность такролимуса при длительном (до четырех лет) применении у больных atopическим дерматитом [11].

Нами также получен хороший клинический эффект при использовании эмульсионной мази Такропик. В состав мази для детей входит 0,03%-ный такролимус, для взрослых – 0,1%-ный. При этом пациенты отмечали приятную текстуру, удобство применения и относительно невысокую стоимость Такропика.

Важное место в ведении пациентов с дерматозами отводится базовому уходу. В настоящее время для решения данной задачи предложен широкий спектр средств. Примером эмоментной косметики европейского качества может служить косметика линейки Сенсадерм, содержащая физиологические липиды (ненасыщенные жирные кислоты омега-3-6-9) растительного происхождения, которые восполняют дефицит физиологических липидов, способствуют формированию ламеллярных липидных структур эпидермиса и полноценному быстрому восстановлению эпидермального барьера [1, 8, 12]. Средства данной линейки не содержат парабенов, красителей и ароматизаторов, не имеют запаха, хорошо впитываются и увлажняют кожу, не оставляют жирного блеска и не пачкают одежду [3, 13, 14]. Эмоменты рекомендуется использовать так часто, как это требуется для кожи.

Ниже приведены примеры применения вышеописанных препаратов.

**Клинический случай 1.** Пациент К. трех лет. Жалобы на зуд и жжение в периоральной области. Болен в течение трех дней. По мнению родителей, причиной высыпания может быть прием в пищу арбуза, хотя ранее такой реакции не наблюдалось. Объективно: кожа не занята морфологическими элементами, умеренной влажности, тургор сохранен. В периоральной области эритема с нечеткими границами, везикуляция, отек и трещины на губах. На коже шеи отмечается сухость, эритема с нечеткими границами.

Диагноз: аллергический дерматит. Лечение: цетиризин одна таблетка в день, крем Комфодерм К один раз в день, крем Сенсадерм два раза в день. На шестой день терапии кожа периоральной области чистая, остаются небольшая сухость губ и слабая эритема в области шеи (рис. 1).

**Клинический случай 2.** Пациентка О. четырех лет. Жалобы на сильный зуд, преимущественно в области сгибательных поверхностей локтевых и коленных суставов. Болеет с четырех месяцев. Обострение происходит преимущественно в осенне-зимний и весенний периоды. Отягощенная наследственность по отцовской линии в отношении atopического дерматита. Ранее применялись разные топические ГКС без выраженного эффекта.

Объективно: кожа сухая, имеются признаки лихенизации кожи век, выраженная лихенизация в периоральной зоне, эксфолиации в области сгибательных поверхностей локтевых и коленных суставов. Диагноз: atopический дерматит, детская возрастная фаза, нерезкое обострение.

Лечение: мазь Такропик на область сгибательных поверхностей локтевых и коленных суставов два раза в день. На остальные участки кожи рекомендовано использовать крем Сенсадерм два раза в день.

Через пять дней терапии зуд практически исчез. Кожа была более увлажненной. Признаков лихенизации век, периоральной зоны и в области сгибательных поверхностей локтевых и коленных суставов не наблюдалось (рис. 2).

**Клинический случай 3.** Пациент М. шести лет. Жалобы на интенсивный зуд. Болен в течение трех месяцев. Патологический процесс, начавшись на коже конечностей, распространился на другие участки кожи. Со слов матери, заболевание возникло после сильного стресса. Ребенок постоянно проживает с бабушкой. Объективно: высыпания на коже лица, туловища, конечностей в виде папул красного цвета, множество эксфолиаций.

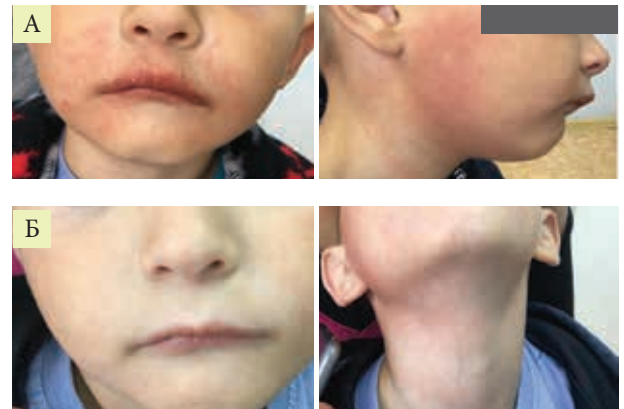

Рис. 1. Пациент К. трех лет до (А) и через шесть дней лечения (Б)

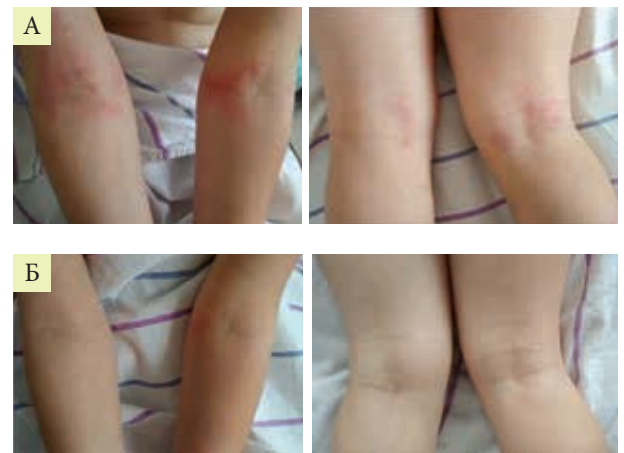

Рис. 2. Пациентка О. четырех лет до (А) и через пять дней лечения (Б)

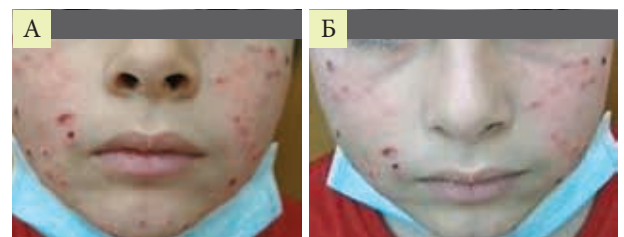


Рис. 3. Пациент М. шести лет до (А) и через шесть дней лечения (Б)

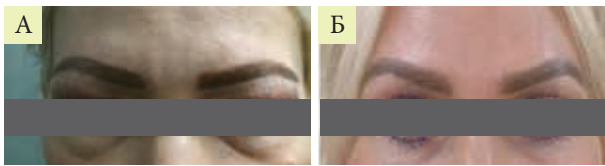

Рис. 4. Пациентка С. 40 лет до (А) и через десять дней лечения (Б)

Диагноз: аллергический контактный дерматит.

Лечение: цетиризин одна таблетка в день, Холензим по одной таблетке три раза в день за 30 минут до

еды, местно на папулы крем Комфодерм К один раз в день (не более чем на 20% кожных покровов при каждом нанесении) в течение 12 дней, крем Сенсадерм два раза в день на всю кожу. На шестой день лечения зуд не беспокоил, снизились воспалительные явления, большая часть папул была в стадии регресса, свежих эксфолиаций не зафиксировано (рис. 3).

*Клинический случай 4.* Пациентка С. 40 лет. Обратилась с жалобой на выраженный отек век. Накануне больной была проведена манипуля-

ция плазмапен (не лицензирована) на область век и нанесен вазелин.

Диагноз: аллергический контактный дерматит.

Лечение: крем Комфодерм К на область век один раз в день.

На третий день применения крема Комфодерм К отек полностью купировался, использование топического ГКС прекращено. На десятый день сохранялась только слабая пигментация в области проведения процедуры (рис. 4). Это частое осложнение данной манипуляции. ●

## Литература

1. Аравийская Е.Р., Соколовский Е.В., Бахтина С.М., Пчелинцев М.В. Роль основы в глюкокортикостероидных препаратах: оптимальный состав и механизм действия // Вестник дерматологии и венерологии. 2010. № 2. С. 64–70.
2. Батыршина С.В. Глюкокортикостероиды для местного применения в современной стратегии терапии воспалительных дерматозов в педиатрической практике // Практическая медицина. 2014. № 9 (85). С. 94–102.
3. Волкова Е.Н., Ланге Д.А., Родина Ю.А., Тарасова М.В. Метилпреднизолон ацепонат в комплексной терапии хронических дерматозов: анализ тактических ошибок применения // Клиническая дерматология и венерология. 2010. № 5. С. 84–88.
4. Зайцева С.В. Роль эмолентов в патогенетической терапии атопического дерматита у детей // Медицинский совет. 2017. № 1. С. 45–49.
5. Клеменова И.А., Есенин С.А. Эволюция применения глюкокортикостероидных препаратов для местного лечения в дерматологической практике // Клиническая дерматология и венерология. 2011. № 5. С. 46–50.
6. Кочергин Н.Г., Черникова Е.А., Билалова У.Г., Лыткина Е.А. Атопический дерматит открытых участков и малассезиозная инфекция // Российский журнал кожных и венерических болезней. 2011. № 2. С. 31–33.
7. Lawrence I.D. Tacrolimus (FK 506): experience in dermatology // Dermatol. Ther. 1998. Vol. 5. P. 74–84.
8. Polanska A., Danczak-Pazdrowska A., Adamski Z. Zastosowanie wielonienasyconych kwasow tluszczowych w prawidłowym funkcjonowaniu bariery naskorkowej na przykładzie oleju lnianego // Dermatologia Praktyczna. 2014. Vol. 6. P. 13–17.
9. Ruzicka T., Assmann T., Homey B. Tacrolimus: the drug for the turn of the millennium? // Arch. Dermatol. 1999. Vol. 135. № 5. P. 574–580.
10. Федеральные клинические рекомендации РОДВК по ведению больных атопическим дерматитом. М., 2016.
11. Hanifin J.M., Paller A.S., Eichenfield L. et al. Efficacy and safety of tacrolimus ointment treatment for up to 4 years in patients with atopic dermatitis // J. Am. Acad. Dermatol. 2005. Vol. 53. № 2. Suppl. 2. P. S186–194.
12. Хлебникова А.Н., Петрунин Д.Д., Молочков А.В. Липиды человеческого эпидермиса (фундаментальные сведения и клинические имплементации). Учебное пособие. М., 2015.
13. Chamlin S.L., Kao J., Frieden I.J. et al. Ceramide-dominant barrier repair lipids alleviate childhood atopic dermatitis: changes in barrier function provide a sensitive indicator of disease activity // J. Am. Acad. Dermatol. 2002. Vol. 47. № 2. P. 198–208.
14. Zaumseil R.P., Fucherman H. Methylprednisolone aceponate (Advantan) – an effective topical corticoid therapy with few side effects // J. Am. Acad. Dermatol. 1992. Vol. 3. P. 247–263.

## Effectiveness of Dermatoses Topical Therapy

R.M. Zagrtidinova, MD, PhD, Prof., N.V. Lyashenko, PhD, M.V. Bagautdinova

Izhevsk State Medical Academy

Republican Skin and Venereal Clinic of the Ministry of Health of the Udmurt Republic, Izhevsk

Contact person: Rizida M. Zagrtidinova, kafedra.derma@yandex.ru

*In the complex treatment of skin diseases, the important place is given to topical therapy, which has high efficiency and minimal side effects. At the same time, the leaders of such therapy are glucocorticosteroids, calcineurin inhibitors and emollients.*

*The article provides examples of effective topical therapy of various dermatoses using methylprednisolone aceponate and calcineurin inhibitors, as well as emollients containing polyunsaturated omega-3-6-9 fatty acids. The latter are important components for basic skin care for patients with dermatoses.*

**Key words:** dermatoses, topical therapy, methylprednisolone aceponate, topical calcineurin inhibitors, emollients

*Верните нежность прикосновений*

## ДЛЯ ЛЕЧЕНИЯ ДЕРМАТОЗОВ У ДЕТЕЙ С 4 МЕСЯЦЕВ



### ДЕЛИКАТНОЕ ДЕЙСТВИЕ<sup>1,2</sup> И ВОССТАНОВЛЕНИЕ КОЖНОГО БАРЬЕРА<sup>3</sup>

1. УНИКАЛЬНАЯ ЗАПАТЕНТОВАННАЯ КОМПОЗИЦИЯ<sup>4</sup>:  
МЕТИЛПРЕДНИЗОЛОНА АЦЕПОНАТ<sup>5</sup> + КЕРАМИДЫ<sup>6</sup>.
2. ЦЕНА НИЖЕ ОРИГИНАЛЬНОГО ПРЕПАРАТА (АДВАНТАН)<sup>7</sup>.
3. УДОБСТВО ПРИМЕНЕНИЯ ОДИН РАЗ В СУТКИ<sup>8</sup>.

1. Клеменова И.А., Есенин С.А. Эволюция применения глюкокортикостероидных препаратов для местного лечения в дерматологической практике. Клиническая дерматология и венерология. 2011;5:46-50 2. Zaumseil R.P., Fuhrman H. et al. Methylprednisolone aceponate – an effective topical corticoid therapy with few side effects. Jahrbuch der Dermatologie 1992;3:247-26 3. Chamlin S. L. et al. Ceramide-dominant barrier repair lipids alleviate childhood atopic dermatitis: changes in barrier function provide a sensitive indicator of disease activity. J. Am. Acad. Dermatol. 2002; 47 (2): 198–208. 4. Патент 2011120522.15. 5. Активный компонент в составе Комфодерм® К – метилпреднизолон ацепонат. 6. Вспомогательный компонент в составе Комфодерм® К – керамиды. 7. ЮVIA, розничные цены, июль 2020. 8. Инструкция по медицинскому применению препарата Комфодерм® К.

Реклама.

## ИНФОРМАЦИЯ ДЛЯ МЕДИЦИНСКИХ И ФАРМАЦЕВТИЧЕСКИХ РАБОТНИКОВ



## Выпадение волос в период менопаузы: пути решения проблемы

Ю.А. Галлямова, д.м.н., проф.<sup>1</sup>, О.А. Кораблева, к.м.н.<sup>2</sup>,  
Е.В. Доскина, к.м.н.<sup>1</sup>, О.О. Ходова<sup>2</sup>

Адрес для переписки: Юлия Альбертовна Галлямова, derma2006@yandex.ru

Для цитирования: Галлямова Ю.А., Кораблева О.А., Доскина Е.В., Ходова О.О. Выпадение волос в период менопаузы: пути решения проблемы // Эффективная фармакотерапия. 2020. Т. 16. № 27. С. 10–14.

DOI 10.33978/2307-3586-2020-16-27-10-14

*Представлены данные об эффективности нового пептидного комплекса при выпадении волос по женскому типу у пациенток в период постменопаузы. Применение комплекса способствовало переходу фолликулов из стадии покоя в стадию роста. Как следствие, повысилась густота волос.*

**Ключевые слова:** выпадение волос по женскому типу, андрогенная алопеция, менопауза, постменопауза, пептиды

**В**ыпадение волос у женщин среднего и пожилого возраста становится все более весомой проблемой повседневной дерматологической практики. Несомненно, это связано с увеличением продолжительности жизни и социальными аспектами. Речь, в частности, идет о повышенном внимании в обществе к внешнему виду, в том числе к состоянию волос.

Постепенное диффузное истончение и поредение волос у женщин наблюдается в среднем к 50 годам, что свидетельствует о корреляции с менопаузой [1].

Менопауза – состояние, которое ежегодно переживает около 25 млн женщин. Естественная менопауза диагностируется через 12 месяцев аменореи [2]. Истощение фолликулярного резерва приводит к повышению концентрации циркулирующего фолликулостимулирующего и лютеинизирующего гормонов во время и после менопаузы [3]. Это в свою очередь обуславливает снижение секреции эстрогена и прогестерона. Под влиянием повышенной секреции лютеинизирующего гормона стромальные клетки яичников начинают вырабатывать боль-

ше андростендиона, чем эстрогена. Последний вырабатывается в незначительных количествах.

У женщин в период постменопаузы в отличие от женщин, находящихся в репродуктивном периоде, снижены концентрации прогестерона, андростендиона, тестостерона. Кроме того, в этот период уменьшается уровень дегидроэпиандростерона и дегидроэпиандростерон-сульфата.

Необходимо отметить, что предшественником всех стероидных гормонов является холестерин, однако он не обладает гормональной активностью (рис. 1).

В данный период гормоны продуцируются преимущественно надпочечниками (рис. 2). Кора надпочечников выделяет большое количество предшественников андрогенов, дегидроэпиандростерон-сульфат [4–6]. Ткани, содержащие соответствующие ферменты, обеспечивают периферический биосинтез эстрогенов. Это основной источник активных эстрогенов у женщин в постменопаузе [7].

Волосные фолликулы экспрессируют полный ферментативный механизм синтеза эстрогенов из предшественников и таким

образом регулируют локальную биодоступность эстрогенов [8, 9]. Ключевым ферментом в превращении андрогенов в эстрогены является ароматаза (см. рис. 2). Экспрессия ароматазы в волосных фолликулах у женщин выше, чем у мужчин. При этом она значительно больше в затылочной области [10].

В пожилом возрасте уровень дегидроэпиандростерон-сульфата, являющегося основным циркулирующим стероидом у женщин в постменопаузе, уменьшается до 10–20% от максимальной концентрации [7]. Поэтому биосинтез периферических эстрогенов также значительно снижается.

Быстрый переход к гипоэстрогении (особенно у пациенток с ранней, преждевременной или индуцированной менопаузой) приводит к заметным возрастным изменениям, включая сухость кожи, увеличение количества и глубины морщин, снижение упругости и эластичности кожи [11–13]. Указанные признаки старения кожи, связанные с атрофией эпидермиса, дермы и гиподермы и наиболее заметные на лице, наблюдаются и на волосистой части головы [14]. Кроме того, на волосистой части головы снижается количество волосных фолликулов в фазе анагена. Известно, что эстрогены являются важным модулятором роста волос. После менопаузы биологическая активность волосного фолликула изменяется, подобно



другим тканям-мишеням эстрогенов. В результате уменьшается скорость роста волос, их плотность, изменяется пигментация, они истончаются, утрачивают блеск и нормальную текстуру [15]. Уменьшение плотности и диаметра волос может усиливать восприятие недостаточного покрытия кожи головы.

Выпадение волос, или алопеция, значительно снижает самооценку больных и может стать причиной хронического стресса.

Наиболее часто у пациенток в постменопаузе встречается выпадение волос по женскому типу (андрогенная алопеция женского паттерна) [16]. Дифференциальная диагностика сенильной алопеции с андрогенной алопецией женского паттерна затруднительна, так как нередко у женщины в постменопаузе с выраженным истончением и поредением волос присутствует андрогенный компонент [1].

Следует подчеркнуть, что не у всех пациенток с алопецией увеличен уровень циркулирующих андрогенов. Так, лабораторные доказательства гиперандрогении у женщин в менопаузе с выпадением волос по женскому типу получены только в 39% случаев [17].

Выпадение волос по женскому типу является результатом взаимодействия сывороточных концентраций андрогенов, локальных концентраций андрогенов и наследственно-обусловленной чувствительности андрогенных рецепторов. Одним из возможных патофизиологических механизмов развития алопеции у женщин в период менопаузы считается значительная локальная конверсия тестостерона в дигидротестостерон 5-α-редуктазой в фолликуло-сальной единице [18].

Под влиянием дигидротестостерона, сродство которого с рецептором андрогена в пять раз выше, чем тестостерона, на дермальный сосочек запускаются гены, ответственные за миниатюризацию волосных фолликулов. В результате происходит трансформация фолликулов терминальных волос диаметром более 0,03 мм в миниатюризированные волосные

фолликулы диаметром 0,03 мм и менее, что соответствует размеру vellusных (пушковых) волос [19, 20].

Данная трансформация является следствием андроген-индуцированного апоптоза клеток дермального сосочка и андроген-опосредованного ингибирования Wnt/b-катенинового пути, который важен для иницирования и поддержания фазы анагена [21–25]. Продолжительность фазы анагена сокращается, пребывание волосного фолликула в латентной фазе кеногена увеличивается. Поэтому волос не может достичь достаточной длины [26, 27].

Патологический процесс затрагивает волосные фолликулы теменной и лобно-височной областей, при этом передняя линия роста волос остается незатронутой [28, 29].

С учетом патогенетических механизмов выпадения волос у женщин в постменопаузе терапевтическое воздействие должно быть направлено на замедление процессов старения клеток волосного фолликула и его окружения, ингибирование стадии катагена, индукцию анагена в телогеновых фолликулах, подавление процессов трансформации тестостерона в дигидротестостерон.

Необходимо отметить, что в настоящее время число пациенток с противопоказаниями для инициации терапии эстрогенсодержащими препаратами увеличивается, поэтому все большее значение приобретают наружные средства.

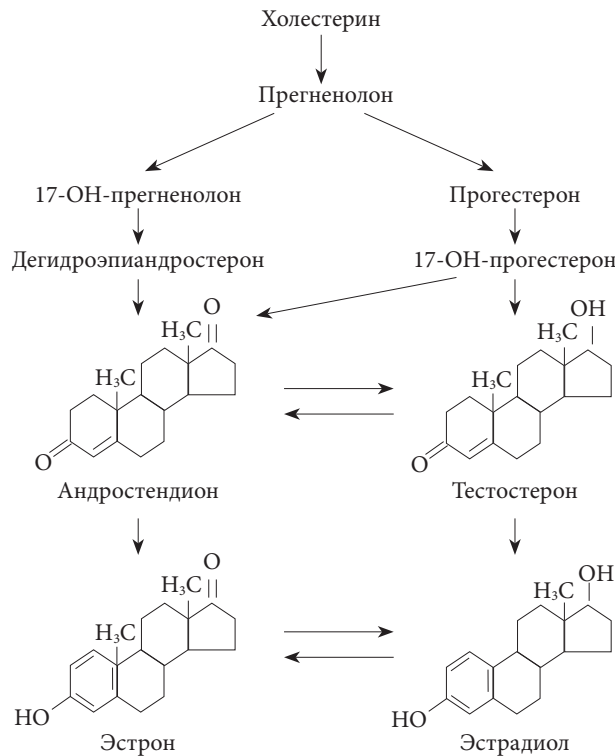


Рис. 1. Прямая и поэтапная конверсия холестерина в половые стероиды

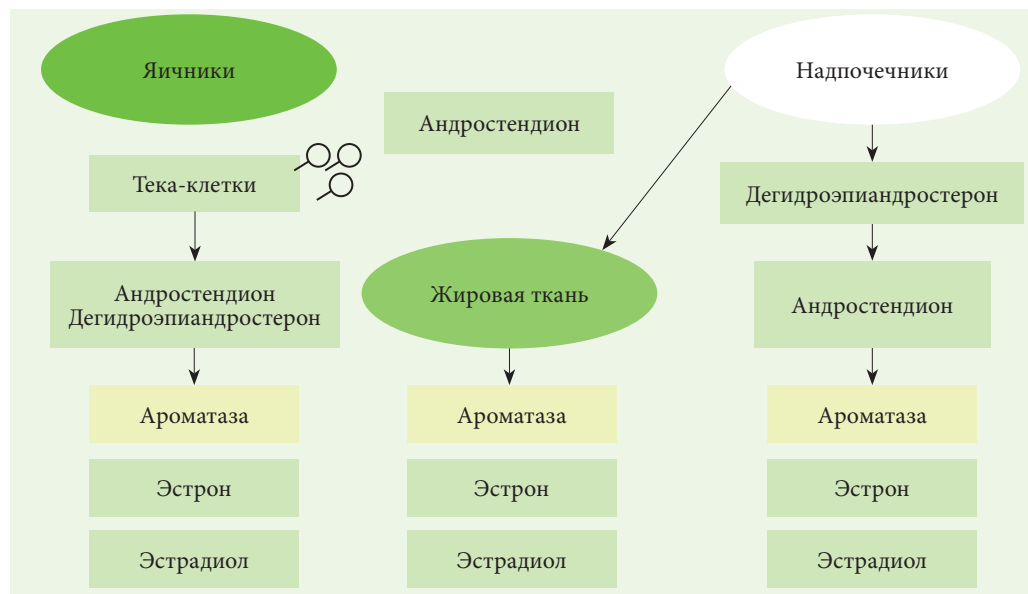


Рис. 2. Основные пути синтеза эстрогенов

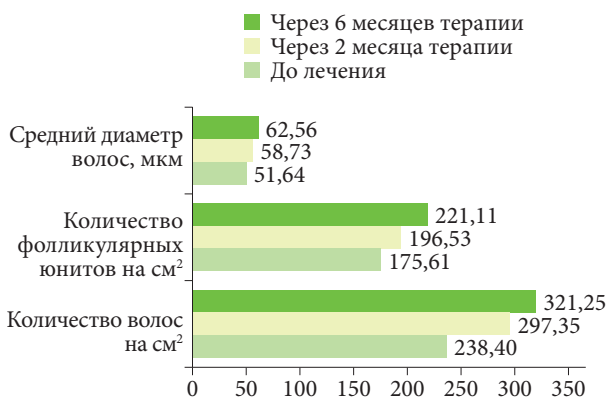


Рис. 3. Данные трихоскопии до начала и на фоне терапии пептидным лосьоном Селенцин

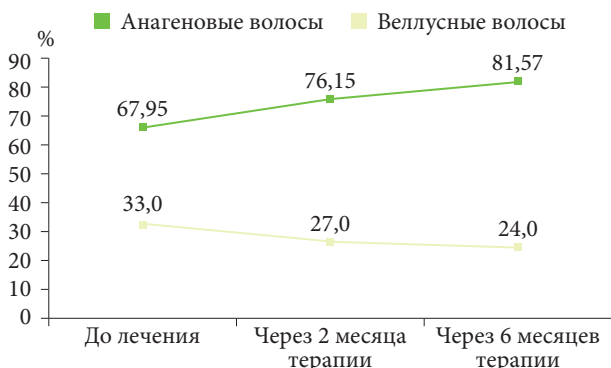


Рис. 4. Данные фототрихограммы о соотношении волос, находившихся в стадии анагена и веллуса, до начала и на фоне терапии пептидным лосьоном Селенцин

В связи со сказанным особый интерес может представлять лосьон Селенцин Peptide Active для восстановления густоты волос при хроническом и длительном выпадении. Пептидный комплекс Capilectine SP + PROCAPIL продлевает жизненный цикл волоса. Он ускоряет рост волос за счет активизации клеточного метаболизма в волосах фолликулах, стимулирует переход фолликулов из стадии покоя в стадию активного роста и замедляет процесс старения.

Несомненным преимуществом лосьона Селенцин Peptide Active является наличие в составе диметиламиноэтанола. Этот нейромедиатор замедляет старение клеток, способствуя улучшению кислородного обмена.

Лосьон Селенцин Peptide Active также содержит натуральные компоненты (экстракт ягод кар-

ликовой пальмы, экстракт листьев гинкго двулопастного).

Экстракт, полученный из ягод карликовой пальмы, богат жирными кислотами (85–95%), а также другими компонентами, в том числе β-ситостерином. Жирные кислоты (лауриновая, миристиновая и олеиновая) и β-ситостерин ответственны за ингибирование 5-α-редуктазы [30]. Препараты, содержащие экстракт карликовой пальмы, препятствуют переходу тестостерона в дигидротестостерон. Они останавливают андрогензависимое выпадение волос и нормализуют работу андрогензависимых сигнальных путей. Миниатюризация волосяных фолликулов прекращается, волосяной стержень восстанавливает толщину. Механизм действия экстракта карликовой пальмы аналогичен механизму действия финастерида. Однако при его применении можно избежать побочных эффектов, характерных для финастерида [31–33]. Экстракт листьев гинкго двулопастного улучшает снабжение волосяного фолликула питательными веществами и кислородом за счет улучшения микроциркуляции крови, останавливает процессы старения, восстанавливает углеводный обмен.

Нами проведена оценка эффективности лосьона Селенцин Peptide Active у пациенток с выпадением волос по женскому типу в постменопаузальный период.

Исследование проведено на базе ООО «Икс. О Лаборатория».

Под наблюдением находились 78 женщин с диагнозом «выпадение волос по женскому типу». Возраст больных варьировался от 45 до 60 лет. Продолжительность заболевания – от года до 14 лет.

Критерии включения в исследование:

- ✓ возраст старше 42 лет;
- ✓ жалобы на выпадение и поредение волос;
- ✓ аменорея не менее 12 месяцев;
- ✓ возможность следовать требованиям протокола лечения;
- ✓ согласие на участие в исследовании.

Из исследования исключали пациенток, имеющих сопутствующие соматические заболевания

без адекватной медикаментозной коррекции, тяжелого течения или неопластического характера.

Диагноз подтверждался на основании жалоб, результатов клинического и трихологического исследования.

Длительность наблюдения составила шесть месяцев.

Лосьон Селенцин Peptide Active назначали в следующем режиме: один раз в день на сухую кожу проблемной области волосистой части головы в прикорневую зону. Эффективность лечения оценивали через два и шесть месяцев.

Обзорное фотографирование волосистой части головы, трихоскопия и фототрихограмма выполнялись до начала терапии и при последующих визитах.

По данным трихоскопии и фототрихограммы, до начала лечения у всех пациенток в андрогензависимой области зарегистрировано снижение общего количества волос ( $238,4 \pm 52,8$  на  $\text{см}^2$ ), фолликулярных юнитов ( $175,61 \pm 52,37$  на  $\text{см}^2$ ) с преобладанием одиночных юнитов, изменение соотношения терминальных и веллусных волос в сторону последних ( $33,0 \pm 5,6\%$ ), соотношения анагеновых и телогеновых волос ( $67,95$  и  $32,05\%$ ), уменьшение диаметра волос ( $51,64 \pm 6,0$  мкм).

Все пациентки отмечали потерю блеска, 29 (37%) жаловались на ломкость волос.

Описанные изменения оказывали негативное влияние на психоэмоциональное состояние больных.

Через два месяца терапии внешний вид волос улучшился у 48 (61,5%) пациенток. Общее количество волос в теменной области увеличилось до  $297,35 \pm 79,3$  на  $\text{см}^2$ , количество фолликулярных юнитов – до  $196,53 \pm 54,45$  на  $\text{см}^2$  (рис. 3). Соотношение анагеновых волос к телогеновым в теменной области составило 76,15 и 23,85% (рис. 4). Диаметр волос увеличился до  $58,73 \pm 7,76$  мкм (см. рис. 3).

К концу шестого месяца терапии у всех пациенток улучшились структура и внешний вид волос. Общее количество волос в теменной области в среднем повысилось на 26%, составив

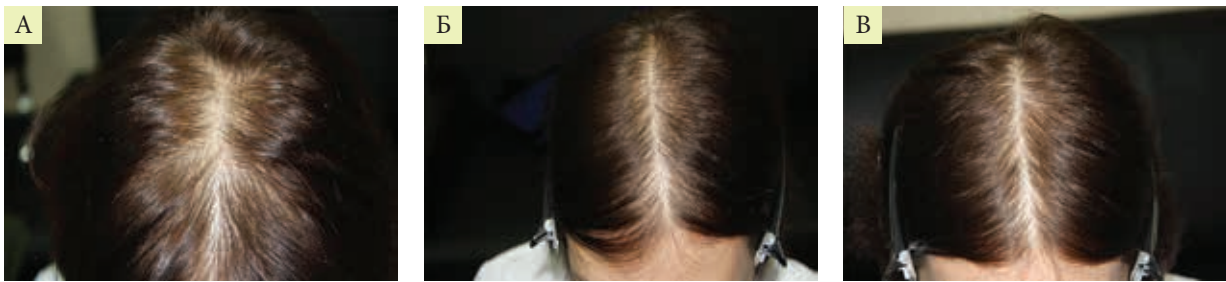


Рис. 5. Пациентка М. до начала лечения (А), а также через два (Б) и шесть месяцев (В) применения пептидного лосьона Селенцин

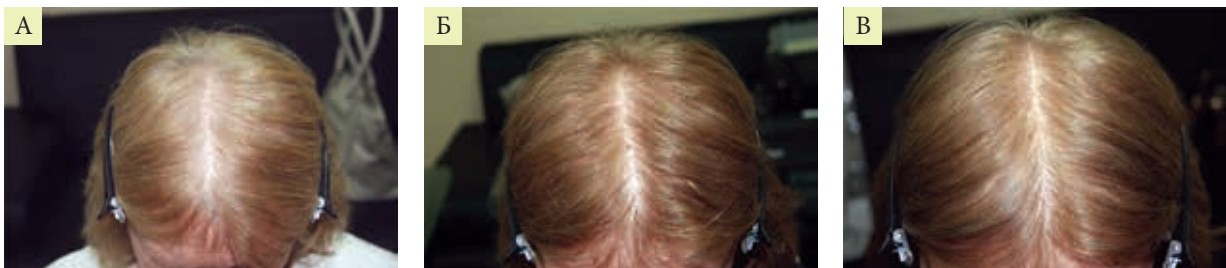


Рис. 6. Пациентка Б. до начала лечения (А), а также через два (Б) и шесть месяцев (В) применения пептидного лосьона Селенцин

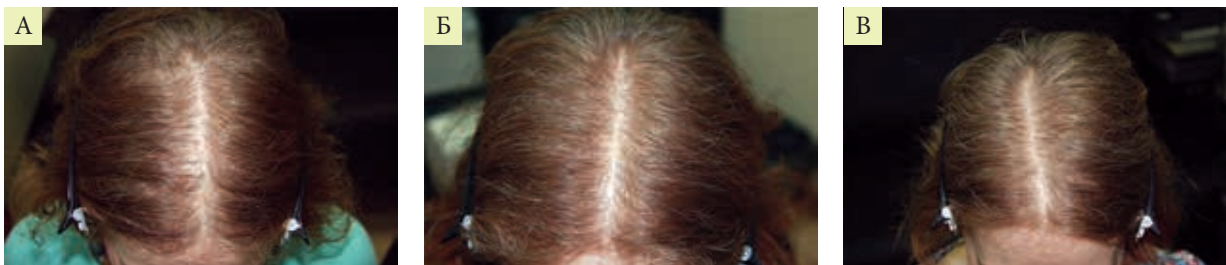


Рис. 7. Пациентка С. до начала лечения (А), а также через два (Б) и шесть месяцев (В) применения пептидного лосьона Селенцин

321,25 ± 68,83 на см<sup>2</sup> (см. рис. 3). Статистически достоверно уменьшилось количество волос в фазе телогена ( $p < 0,05$ ). Соотношение анагеновых волос к телогеновым в теменной области составило 81,57 и 18,43% (см. рис. 4). Таким образом, на фоне лечения отмечена выраженная положительная динамика таких показателей, как соотношение терминальных волос к vellusным, двойных

и тройных фолликулярных юнитов к одиночным, средний диаметр волос.

Эффект терапии у отдельных пациенток представлен на рис. 5–7. Полученные результаты позволяют сделать следующий вывод. Лосьон Селенцин Peptide Active может быть использован при выпадении и коррекции возрастных изменений волос у женщин в период менопаузы. Наибольшая эф-

фективность отмечается у пациенток с начальными и умеренными проявлениями алопеции.

Продолжительность терапии зависит от нормализации показателей трихоскопии и фототрихограммы. В среднем таковая составляет шесть месяцев.

Лосьон Селенцин Peptide Active может быть назначен как в профилактических, так и в лечебных целях. ●

## Литература

1. *Sperling L.C.* Atlas of hair pathology with clinical correlations. New York: The Parthenon publishing group, 2003.
2. *Lund K.J.* Menopause and the menopausal transition // *Med. Clin. North Am.* 2008. Vol. 92. № 5. P. 1253–1271.
3. *Nelson H.D.* Menopause // *Lancet.* 2008. Vol. 371. № 9614. P. 760–770.
4. *Al-Azzawi F, Palacios S.* Hormonal changes during menopause // *Maturitas.* 2009. Vol. 63. № 2. P. 135–137.
5. *Bruce D., Rymer J.* Symptoms of the menopause // *Best. Pract. Res. Clin. Obstet. Gynaecol.* 2009. Vol. 23. № 1. P. 25–32.
6. *Древаль А.В.* Менопауза // *Русский медицинский журнал.* 2018. № 1 (I). С. 3–7.
7. *Labrie F.* Adrenal androgens and intracrinology // *Semin. Reprod. Med.* 2004. Vol. 22. № 4. P. 299–309.



8. Pomari E., Valle L.D., Pertile P. et al. Intracrine sex steroid synthesis and signaling in human epidermal keratinocytes and dermal fibroblasts // *FASEB J.* 2015. Vol. 29. № 2. P. 508–524.
9. Slominski A., Zbytek B., Nikolakis G. et al. Steroidogenesis in the skin: implications for local immune functions // *J. Steroid Biochem. Mol. Biol.* 2013. Vol. 137. P. 107–123.
10. Sawaya M.E., Price V.H. Different levels of 5alpha-reductase type I and II, aromatase, and androgen receptor in hair follicles of women and men with androgenetic alopecia // *J. Invest. Dermatol.* 1997. Vol. 109. № 3. P. 296–300.
11. Stevenson S., Thornton J. Effect of estrogens on skin aging and the potential role of SERMs // *Clin. Interv. Aging.* 2007. Vol. 2. № 3. P. 283–297.
12. Thornton M.J. The biological actions of estrogens on skin // *Exp. Dermatol.* 2002. Vol. 11. № 6. P. 487–502.
13. Thornton M.J. Estrogens and aging skin // *Dermatoendocrinol.* 2013. Vol. 5. № 2. P. 264–270.
14. Thornton M.J. Human skin: a mirror for estrogen action? // *Menopause.* 2016. Vol. 23. № 2. P. 119–120.
15. Abell E. Embryology and anatomy of the hair follicle // *Disorders of Hair Growth: Diagnosis and Treatment* / ed. E. Olsen. New York: McGraw Hill, 1994. P. 1–19.
16. Norwood O.T. Incidence of female androgenetic alopecia (female pattern alopecia) // *Dermatol. Surg.* 2001. Vol. 27. № 1. P. 53–54.
17. Futterweit W., Dunaif A., Yeh H.C., Kingsley P. The prevalence of hyperandrogenism in 109 consecutive female patients with diffuse alopecia // *J. Am. Acad. Dermatol.* 1988. Vol. 19. № 5. Pt. 1. P. 831–836.
18. Hoffmann R. Male androgenetic alopecia // *Clin. Exp. Dermatol.* 2002. Vol. 27. № 5. P. 373–382.
19. Deplewski D., Rosenfield R.L. Role of hormones in pilosebaceous unit development // *Endocr. Rev.* 2000. Vol. 21. № 4. P. 363–392.
20. Ellis J.A., Sinclair R., Harrap S.B. Androgenetic alopecia: pathogenesis and potential for therapy // *Exp. Rev. Mol. Med.* 2002. Vol. 4. № 22. P. 1–11.
21. Mirmirani P. Hormonal changes in menopause: do they contribute to a 'midlife hair crisis' in women? // *Br. J. Dermatol.* 2011. Vol. 165. Suppl. 3. P. 7–11.
22. Zouboulis C.C., Degitz K. Androgen action on human skin – from basic research to clinical significance // *Exp. Dermatol.* 2004. Vol. 13. Suppl. 4. P. 5–10.
23. Millar S.E. Molecular mechanisms regulating hair follicle development // *J. Invest. Dermatol.* 2002. Vol. 118. № 2. P. 216–225.
24. Shimizu H., Morgan B.A. Wnt signaling through the beta-catenin pathway is sufficient to maintain, but not restore, anagen-phase characteristics of dermal papilla cells // *J. Invest. Dermatol.* 2004. Vol. 122. № 2. P. 239–245.
25. Leirós G.J., Atorresi A.I., Balañá M.E. Hair follicle stem cell differentiation is inhibited through cross-talk between Wnt/ $\beta$ -catenin and androgen signalling in dermal papilla cells from patients with androgenetic alopecia // *Br. J. Dermatol.* 2012. Vol. 166. № 5. P. 1035–1042.
26. Messenger A.G., de Berker D.A.R., Sinclair R.D. Chapter 66. Disorders of Hair // *Rook's Textbook of Dermatology.* 8<sup>th</sup> ed. Oxford, UK: Blackwell Science Publications, 2010. P. 66.1–66.16.
27. Вольф К., Голдсмит Л.А., Кац С.И. и др. Дерматология Фицпатрика в клинической практике / под ред. акад. А.А. Кубановой. М.: Издательство Панфилова, 2012.
28. Dinh Q.Q., Sinclair R. Female pattern hair loss: current treatment concepts // *Clin. Interv. Aging.* 2007. Vol. 2. № 2. P. 189–199.
29. Sinclair R., Patel M., Dawson T.L.Jr. et al. Hair loss in women: medical and cosmetic approaches to increase scalp hair fullness // *Br. J. Dermatol.* 2011. Vol. 165. Suppl. 3. P. 12–18.
30. Rossi A., Mari E., Scarno M. et al. Comparative effectiveness of finasteride vs Serenoa repens in male androgenetic alopecia: a two-year study // *Int. J. Immunopathol. Pharmacol.* 2012. Vol. 25. № 4. P. 1167–1173.
31. Pais P., Villar A., Rull S. Determination of the potency of a novel saw palmetto supercritical CO<sub>2</sub> extract (SPSE) for 5 $\alpha$ -reductase isoform II inhibition using a cell-free in vitro test system // *Res. Rep. Urol.* 2016. Vol. 8. P. 41–49.
32. McCoy J., Ziering C. Botanical extracts for the treatment of androgenetic alopecia // *Int. J. Life Sci. Pharma Res.* 2012. Vol. 2. № 4. P. 31–38.
33. Shen Y.-C., Lin Y.-Ch., Ko Ch.-L., Wang L.-T. New briaranes from the Taiwanese gorgonian *Juncella juncea* // *J. Nat. Prod.* 2003. Vol. 66. № 2. P. 302–305.

### Hair Loss During Menopause: Ways of the Problem Solution

Yu.A. Gallyamova, MD, PhD, Prof.<sup>1</sup>, O.A. Korableva, PhD<sup>2</sup>, Ye.V. Doskina, PhD<sup>1</sup>, O.O. Khodova<sup>2</sup>

<sup>1</sup> Russian Medical Academy of Continuous Professional Education

<sup>2</sup> 'X. About The Lab', LLC

Contact person: Yulia A. Gallyamova, derma2006@yandex.ru

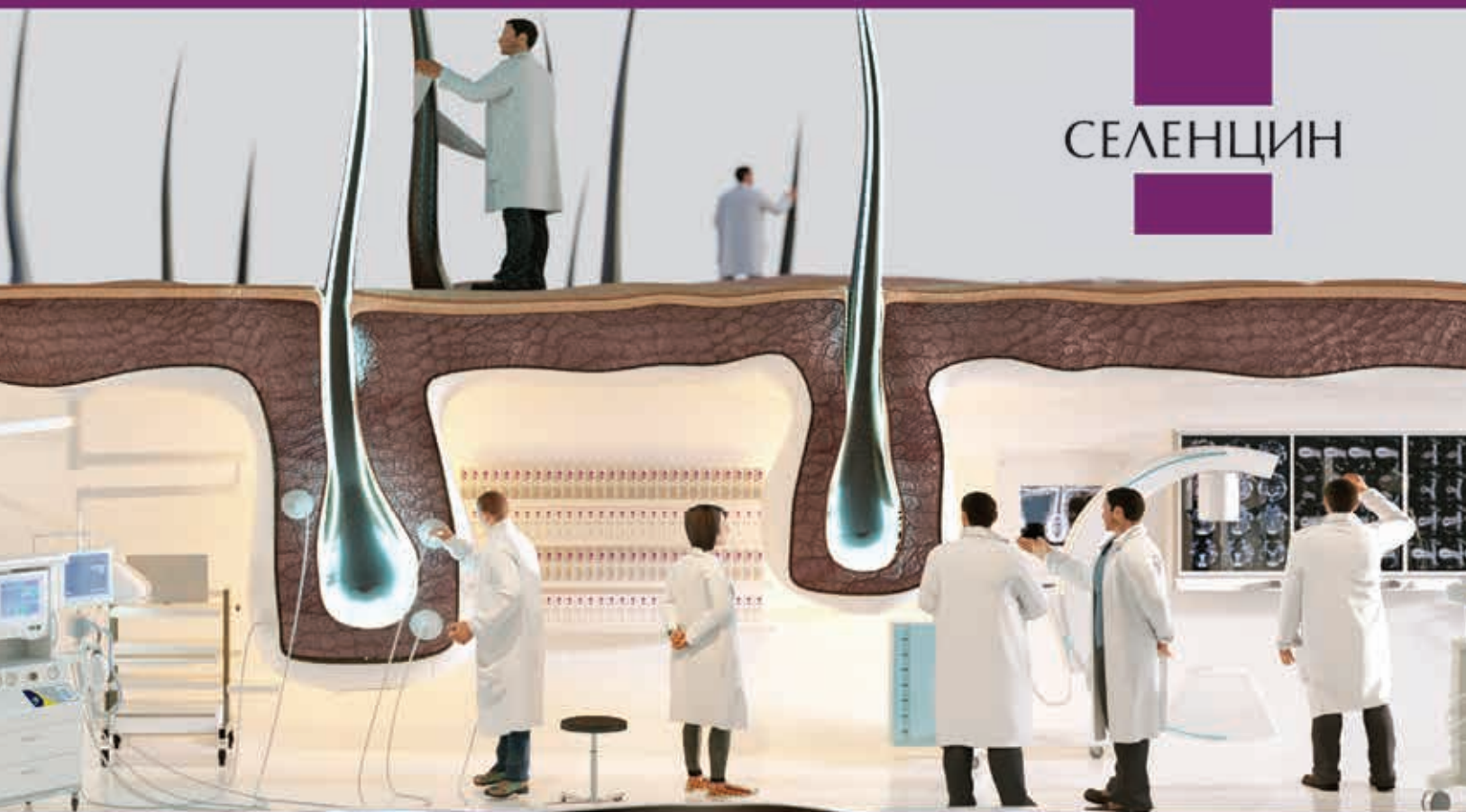*Provided data on the effectiveness of a new peptide complex in the treatment of female-type hair loss in postmenopausal patients. Thus, the use of the complex contributed to the transition of follicles from the resting stage to the growth stage. As a result, the hair density increased.*

**Key words:** female hair loss, androgenetic alopecia, menopause, postmenopause, peptides



# БЬЕМСЯ ЗА КАЖДЫЙ ВОЛОС!

## СЕЛЕНЦИН



### Селенцин Peptide Active для ВОССТАНОВЛЕНИЯ ГУСТОТЫ ВОЛОС

Пептидный комплекс  
Capilectine™ SP  
PROCAPIL®

Профессиональный  
комплекс ДМАЭ

Экстракт  
Карликовой пальмы

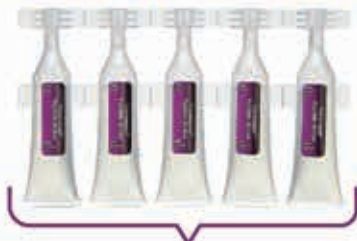Экстракт листьев  
Гинкго билоба

**ПОКАЗАН ПРИ**

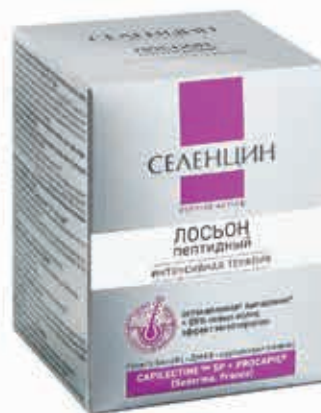**ДИФфуЗНОМ**

**АНДРОГЕННОМ**

**выпадении волос**



**АМПУЛЬНАЯ ФОРМА – ТОЧНАЯ ДОЗИРОВКА**



- ✓ **АКТИВИЗИРУЕТ**  
клеточный метаболизм в волосяных фолликулах, что способствует ускорению роста волос
- ✓ **СТИМУЛИРУЕТ**  
переход волосяных фолликулов в активную стадию роста
- ✓ **ПРОЛОНГИРУЕТ**  
жизненный цикл волоса

**Без синдрома отмены!**

[www.selencin.ru](http://www.selencin.ru)



# Микронизация глюкокортикостероидных лекарственных препаратов и их применение в медицине

Ю.С. Ковалева, д.м.н., Н.К. Зяблицкая, к.м.н.

Адрес для переписки: Юлия Сергеевна Ковалева, julia\_jsk@mail.ru

Для цитирования: Ковалева Ю.С., Зяблицкая Н.К. Микронизация глюкокортикостероидных лекарственных препаратов и их применение в медицине // Эффективная фармакотерапия. 2020. Т. 16. № 27. С. 16–20.

DOI 10.33978/2307-3586-2020-16-27-16-20

*Рассмотрены методы получения нано- и микрочастиц, предназначенных для доставки лекарственных веществ, в том числе глюкокортикостероидов. Приведены данные зарубежных и отечественных клинических исследований эффективности и безопасности микронизированных глюкокортикостероидных препаратов. Представлены результаты применения комбинированных топических глюкокортикостероидных препаратов, произведенных по технологии микронизации, в дерматологической практике.*

**Ключевые слова:** микронизированные препараты, топические глюкокортикостероидные препараты, бетаметазона дипропионат, эффективность, безопасность

## Введение

Разработка новых фармацевтических препаратов – ресурсоемкий и многостадийный процесс, требующий вовлечения исследователей из различных областей знания. Поэтому одним из направлений развития современной фармакологии является повышение эффективности с одновременным снижением возможного негативного влияния уже известных лекарственных веществ.

Низкая биодоступность препаратов вследствие плохой растворимости в воде и неадекватной скорости растворения считается одной из наиболее значительных проблем, ограничивающих терапевтическую эффективность уже существующих и разрабатываемых лекарственных средств [1].

Для улучшения параметров растворимости используется несколько подходов, в том числе нанотехнологии, технологии ми-

кронизации, получения сокристаллов и твердых дисперсий, коллоидных систем доставки лекарств, таких как микроэмульсии, самоэмульгирующие системы, липосомы.

Среди вышеупомянутых наиболее надежным методом повышения скорости растворения является микронизация [2]. Термин «микронизация» используется для техники уменьшения размера частиц, при которой их распределение по размерам составляет менее 10 мкм. Соответственно к наноразмерам относят размер частиц менее 100 нм.

Более высокая растворимость малых частиц достигается за счет уменьшения радиуса, увеличения общей поверхности и поверхностного натяжения. С этой точки зрения нанонизация нерастворимых в воде веществ имеет преимущества перед микронизацией, однако получить наноразмерные

частицы удается не во всех случаях, что связано как со свойствами лекарственных средств, так и с имеющимися технологиями [3]. Со временем нанотехнологии могут стать мощным фармакологическим инструментом [4].

Для увеличения удельной поверхности частиц используют разные методы микронизации: измельчение, распылительная сушка, кристаллизация и др. Недостатками таких технологий являются образование частиц с широким диапазоном распределения по размеру, деградация продукта из-за теплового или механического воздействия и загрязнение следами токсичных растворителей. В настоящее время для устранения последнего фактора используют сверхкритическую флюидную технологию. Это позволяет получать препараты с высокой биодоступностью и стабильностью. К методам на основе сверхкритической флюидной технологии, использующей преимущества некоторых специфических свойств газов в сверхкритических условиях, в частности, относятся:

- RESS (Rapid Expansion of Supercritical Solution) – быстрое расширение сверхкритических растворов;
- SAS (Supercritical Antisolvent) – сверхкритический антирастворитель;
- PGSS (Particles from Gas Saturated Solutions) – частицы газонасыщенных растворов.

Преимущество указанных методов связано не только с их тех-



ническими характеристиками, позволяющими получить препараты с заданным распределением частиц по размеру и морфологии, но и с другими, более важными для фармацевтической промышленности вопросами, а именно с их «зелеными», безопасными и экологичными внутренними характеристиками [5].

### Перспективные для микронизации топические препараты

В дерматологической практике наиболее перспективными для микронизации являются [6, 7]:

- глюкокортикостероиды;
- циклоспорин, такролимус, дитранол;
- азелаиновая кислота;
- ретиноиды;
- бензоилпероксид;
- ципротерона ацетат;
- фотосенсибилизаторы (для ПУВА-терапии);
- нестероидные противовоспалительные препараты и анальгетики;
- ацикловир, пенцикловир;
- антимикотики;
- подофиллотоксин, салициловая кислота.

Микронизированные молекулы могут входить в состав таблеток, спреев, мазей, кремов.

### Глюкокортикостероиды

Глюкокортикостероиды признаны высокоэффективными при многих иммуноопосредованных заболеваниях. Препараты данной группы обладают выраженным противовоспалительным, сосудосуживающим, антиаллергическим и антипролиферативным действием, но плохо растворимы.

Системные глюкокортикостероиды ассоциируются с развитием побочных реакций, что ограничивает их длительное применение. Топические глюкокортикостероиды действуют локально, однако требуется их высокая биодоступность, постепенное высвобождение и длительный эффект [8].

В связи с этим представляет интерес использование в различных областях медицины микро- и наноразмерных частиц

топических глюкокортикостероидов с улучшенной способностью проникать через мукозальный и эпидермальный барьеры, что позволяет достигать целевой концентрации в зоне воспаления, постепенным и длительным высвобождением, минимальным риском развития системных нежелательных эффектов.

Установлено, что местное применение глюкокортикостероидов эффективно при воспалительных заболеваниях дистальных отделов кишечника, таких как неспецифический язвенный колит и болезнь Крона. Так, А.А. Date и соавт. доказали, что ректальное применение наномолекулы будесонида (~ 230 нм) приводило к значительному уменьшению макро- и микроскопических характеристик воспаления в стенке толстого кишечника. Количество воспалительных макрофагов и интерлейкин- $\beta$ -продуцирующих CD11b<sup>+</sup>-клеток снизилось по сравнению с использованием плацебо или микрочастиц вещества размером ~ 2 мкм [9]. В ряде исследований показано избирательное накопление микро- и наночастиц лекарственного средства в местах воспаления слизистой оболочки и язвенных поражений кишечника, а не в здоровой ткани, что свидетельствует о большем потенциале микро- и нанонизированных препаратов для целевого воздействия при воспалительных заболеваниях кишечника [9–11]. Интраназальные топические глюкокортикостероиды считаются наиболее эффективными в терапии аллергического ринита и назального полипоза. Микронизация нерастворимых или плохо растворимых в воде глюкокортикостероидов, например флутиказона пропионата, позволяет обеспечить оптимальную доставку лекарственного средства, минимизировав риски системных побочных эффектов [12].

Микронизированные субстанции глюкокортикостероидов широко используют в порошках и суспензиях для ингаляционной терапии заболеваний легких, так как частицы от 2 до 5 мкм лучше

проникают в пораженные отделы респираторного тракта, обеспечивая более высокий процент респираторной фракции активного вещества и соответственно его эффективность [13]. В.В. Архипов и соавт. сравнили микронизированный будесонид для небулизации со стандартной формой будесонида [14]. Так, плазменная пиковая концентрация микронизированного будесонида после ингаляции с использованием небулайзера не превышала 2 нмоль/л, немикронизированного составляла 3,5 нмоль/л (почти в два раза больше). После ингаляций с применением обеих форм препарата в системный кровоток поступало примерно 14–15% дозы, однако системный клиренс микронизированной суспензии будесонида оказался в 2,4 раза выше, чем у немикронизированной. Это свидетельствовало о большей безопасности первой в отношении развития системных нежелательных эффектов, так как их риск в первую очередь зависит от продолжительности циркуляции глюкокортикостероида в плазме.

Использование разных по составу смесей и способов микронизации позволяет расширить диапазон доз лекарственных средств, которые могут быть доставлены с помощью ингаляционных устройств, от 100 нг до 100 мг [15].

Топические глюкокортикостероиды являются основным и практически безальтернативным методом наружной терапии многих дерматозов в силу способности подавлять активацию иммунной системы, ассоциированной с кожей. Для топических глюкокортикостероидов характерно повышение концентрации действующего вещества только в зоне воспалительного процесса, за счет чего не оказывается резорбтивного супрессорного воздействия на иммунную систему и не развиваются тяжелые побочные эффекты [3].

Несмотря на очевидные преимущества топических препаратов, в ряде случаев приходится использовать системные глюкокортикостероиды. Как было от-



мечено ранее, одной из причин недостаточной эффективности топических глюкокортикостероидов является их недостаточная растворимость в жидкостях организма [8]. Микронизация глюкокортикостероидов решает проблему растворимости.

Благодаря микронизации топические глюкокортикостероиды легче и быстрее проникают к очагу воспаления [1]. Доказано, что уменьшение размеров частиц гидрокортизона с 100–125 до 2–10 мкм увеличивает его высвобождение из мазей в три-четыре раза [16]. Кроме того, микронизация действующего вещества, входящего в состав топических средств, повышает его устойчивость к ультрафиолетовому излучению.

Одна из первых работ по эффективности дексаметазона в свободном виде и включенного в липидную эмульсию (микронизация) проведена К. Yokoуama и соавт. [16]. В ходе исследования установлено, что при индуцированном артрите и формировании гранулем противовоспалительное действие микронизированного дексаметазона в три – пять раз выше, чем таковое обычного дексаметазона. Наряду с высокой терапевтической эффективностью при аллергических заболеваниях кожи микронизированные формы топических глюкокортикостероидов характеризуются меньшим риском неблагоприятных системных эффектов. Так, в двойном слепом рандомизированном исследовании, проведенном В. Lebrun-Vignes и соавт., у детей с атопическим дерматитом микронизированный дезонид продемонстрировал меньший потенциал в отношении подавления гипоталамо-гипофизарно-надпочечниковой системы (снижение секреции эндогенного кортизола), чем бетаметазона дипропионат, при сопоставимом терапевтическом эффекте [18].

Y. Wang и соавт. сравнили эффективность такролимуса в форме лиофилизата тонких пленок или микронизированного тонким размалыванием кристаллов [19]. Размер лиофилизата тонких пленок составил 2,2 мкм, что подпадает

под определение микронизированных средств. Препарат в форме лиофилизата тонких пленок характеризовался лучшим временем удержания в легких, а также меньшей концентрацией в крови, чем препарат в форме микронизированных тонким размалыванием кристаллов, возможно из-за различной структуры частиц. Полученные данные позволили сделать вывод, что не только размер, но и форма частиц микронизированного вещества может влиять на его фармакодинамику.

В настоящее время актуальным направлением в дерматологии признано использование комплексных препаратов, в том числе микронизированных. Одним из первых на российском рынке производителей топических микронизированных препаратов стала фармацевтическая компания «Акрихин». Она производит целый ряд комбинированных глюкокортикостероидных препаратов, используя технологию микронизации. К таковым относятся средства линии Акридерм.

## Акридерм

Основу средства линии Акридерм составляет микронизированный бетаметазона дипропионат.

Бетаметазона дипропионат – второй по силе действия после клобетазола пропионата топический стероид. Он является β-изомером дексаметазона, имеет только один атом фтора, что значительно снижает риск побочных эффектов, но без снижения противовоспалительной активности. Этот топический глюкокортикостероид пятого поколения широко применяется для лечения атопического, себорейного, контактного и аллергического дерматита, псориаза и других стероидочувствительных дерматозов [20].

Благодаря микронизации бетаметазона дипропионат легче и быстрее проникает к очагу воспаления, а также более безопасен [1, 3, 8, 20]. В состав Акридерма СК входит бетаметазона дипропионат и салициловая кислота, обладающая антисептическим и отшелушивающим свойствами. В основе

Акридерма ГК лежит субстанция микронизированного бетаметазона дипропионата. Помимо бетаметазона дипропионата в состав Акридерма ГК включены гентамицин и клотримазол, являющиеся антибактериальным и антимикотическими средствами.

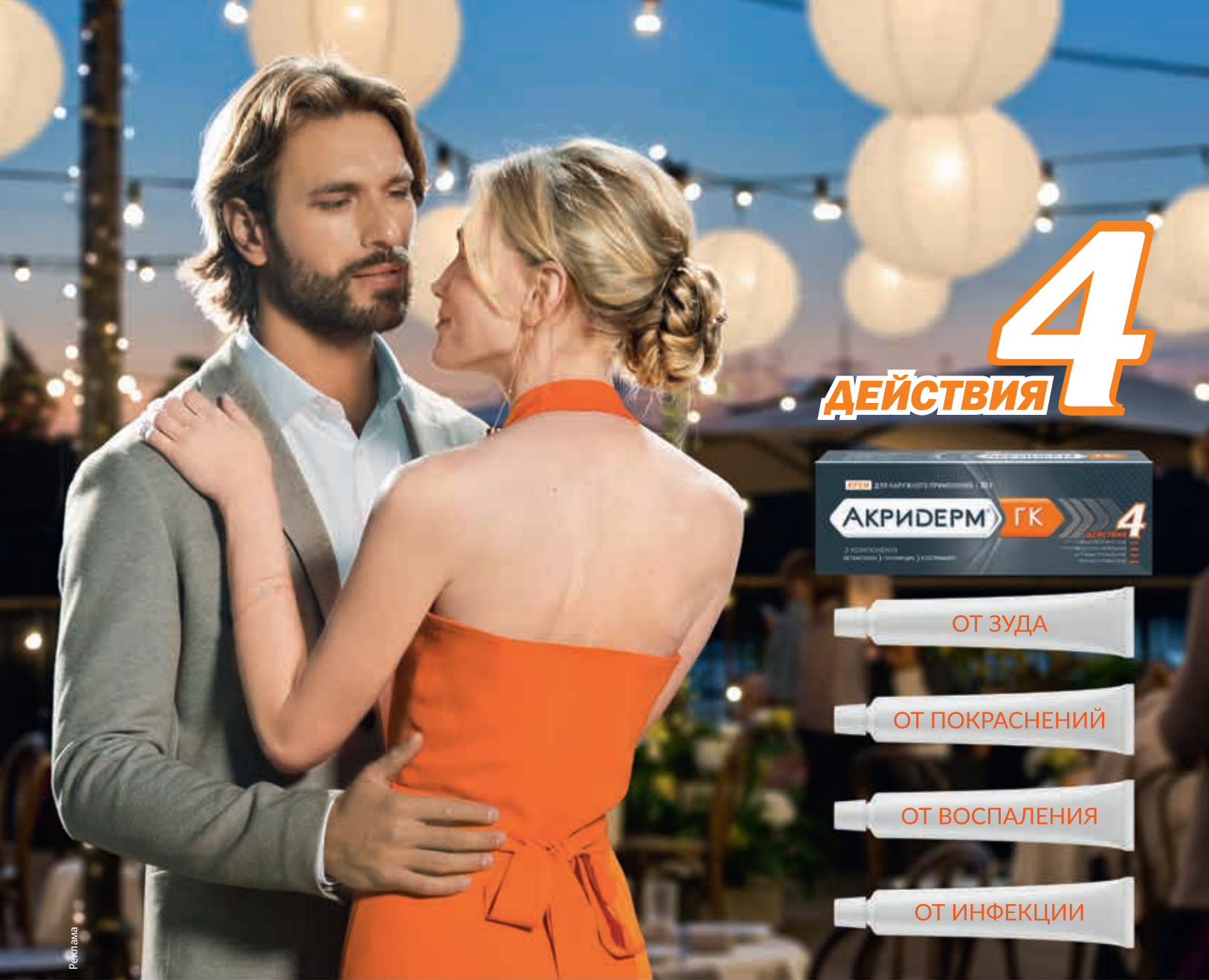Наличие двух лекарственных форм (крем и мазь) позволяет выбрать наиболее оптимальную в зависимости от степени воспаления и локализации процесса.

Эффективность кремов линии Акридерм доказана в отечественных исследованиях [8, 20–22]. В двух исследованиях установлено, что однократная аппликация крема Акридерм ГК в дополнение к комплексной терапии больных хроническими дерматозами позволила уже в первые сутки уменьшить или купировать зуд и жжение, снизить проявления воспаления, экссудации и импетигизации [21, 22]. Все участники исследования отметили хорошую переносимость крема Акридерм ГК. Побочных эффектов на фоне его применения не наблюдалось. Рецидивы встречались редко [21, 22].

Преимущество препаратов линии Акридерм в терапии хронических дерматозов обусловлено прежде всего фармакологическими и фармакокинетическими особенностями составляющих их компонентов. Это сбалансированная комбинация микронизированного наружного глюкокортикостероида (бетаметазона дипропионата) и других активных компонентов, необходимых для комплексной терапии дерматозов (клотримазола, гентамицина, салициловой кислоты).

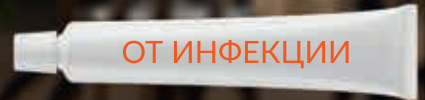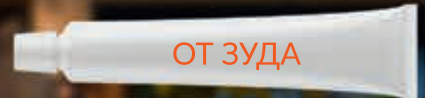## Вывод

Современная медицина имеет в своем арсенале топические лекарственные препараты, произведенные по новым технологиям – микронизации, нанонизации. Эффективность этих препаратов доказана и отражена в многочисленных научных работах. Реализация программы импортозамещения позволила сделать данные лекарственные средства доступными для населения. ●




Реклама

**ДЕЙСТВИЯ 4**



# АКРИДЕРМ® ГК



БЕРЕТ ПРОБЛЕМЫ  
С КОЖЕЙ НА СЕБЯ

Согласно инструкции Акридерм ГК применяется для устранения красноты, зуда, воспаления и инфекций кожи при следующих заболеваниях: простой и аллергический дерматиты (особенно осложненные вторичным инфицированием), диффузный нейродермит, в т. ч. атопический дерматит, ограниченный нейродермит, экзема, дерматомикозы.

ИМЕЮТСЯ ПРОТИВОПОКАЗАНИЯ, ПЕРЕД ПРИМЕНЕНИЕМ НЕОБХОДИМО ПРОКОНСУЛЬТИРОВАТЬСЯ СО СПЕЦИАЛИСТОМ



## Литература

1. Устинов М.В., Чаплыгин А.В. Микронизация и другие способы повышения эффективности и безопасности топических препаратов в дерматологии // Клиническая дерматология и венерология. 2019. Т. 18. № 4. С. 417–425.
2. Rasenack N., Müller B.W. Micron-size drug particles: common and novel micronization techniques // Pharm. Dev. Technol. 2004. Vol. 9. № 1. P. 1–13.
3. Матушевская Е.В., Свирицевская Е.В. Технологии микронизации лекарственных препаратов: новые возможности топических глюкокортикостероидов в дерматологии // Клиническая дерматология и венерология. 2017. Т. 16. № 1. С. 43–48.
4. Kumar-Sarangi M., Chandra-Joshi B., Ritchie B. Natural bioenhancers in drug delivery: an overview // P. R. Health Sci. J. 2018. Vol. 37. № 1. P. 12–18.
5. Padrela L., Rodrigues M.A., Duarte A. et al. Supercritical carbon dioxide-based technologies for the production of drug nanoparticles/nanocrystals – a comprehensive review // Adv. Drug Deliv. Rev. 2018. Vol. 131. P. 22–78.
6. Pardeike J., Hommoss A., Müller R.H. Lipid nanoparticles (SLN, NLC) in cosmetic and pharmaceutical dermal products // Int. J. Pharm. 2009. Vol. 366. № 1–2. P. 170–184.
7. Schäfer-Korting M., Mehnert W., Korting H.-Ch. Lipid nanoparticles for improved topical application of drugs for skin diseases // Adv. Drug Deliv. Rev. 2007. Vol. 59. № 6. P. 427–443.
8. Матушевская Е.В., Свирицевская Е.В. Эффективность и безопасность микронизированных лекарственных препаратов и их применение в дерматологической практике // Клиническая дерматология и венерология. 2015. Т. 14. № 5. С. 4–10.
9. Date A.A., Halpert G., Babu T. et al. Mucus-penetrating budesonide nanosuspension enema for local treatment of inflammatory bowel disease // Biomaterials. 2018. Vol. 185. P. 97–105.
10. Lautenschläger C., Schmidt C., Lehr C.M. et al. PEG-functionalized microparticles selectively targeting flamed mucosa in inflammatory bowel disease // Eur. J. Pharm. Biopharm. 2013. Vol. 85. № 3. Pt. A. P. 578–586.
11. Schmidt C., Lautenschläger C., Collnot E.M. et al. Nano- and microscaled particles for drug targeting to inflamed intestinal mucosa: a first in vivo study in human patients // J. Control. Release. 2013. Vol. 165. № 2. P. 139–145.
12. Denyer S. Pharmaceutical properties of fluticasone propionate nasal drops: a new formulation // Allergy. 1999. Vol. 54. Suppl. 53. P. 17–20.
13. Авдеев С.Н. Дозированный порошковый ингалятор Турбухалер: особенности и место среди других ингаляционных устройств доставки // Пульмонология. 2012. № 1. С. 117–122.
14. Архипов В.В., Прозорова В.К., Архипова Д.Е. Сравнительная характеристика ингаляционных ГКС // Эффективная фармакотерапия. 2013. № 21. С. 32–39.
15. Weers J.G., Miller D.P., Tarara T.E. Spray-dried PulmoSphere™ formulations for inhalation comprising crystalline drug particles // AAPS PharmSciTech. 2019. Vol. 20. № 3. P. 103.
16. Гаврилов А.С. Фармацевтическая технология. Изготовление лекарственных препаратов. Учебник. М., 2010.
17. Yokoyama K., Okamoto H., Watanabe M. et al. Development of a corticosteroid incorporated in lipid microspheres (liposteroid) // Drugs Exp. Clin. Res. 1985. Vol. 11. № 9. P. 611–620.
18. Lebrun-Vignes B., Legrain V., Amoric J., Taïeb A. Comparative study of efficacy and effect on plasma cortisol levels of micronised desonide cream 0.1 p. 100 versus betamethasone dipropionate cream 0.05 p. 100 in the treatment of childhood atopic dermatitis // Ann. Dermatol. Venereol. 2000. Vol. 127. № 6–7. P. 590–595.
19. Wang Y.B., Watts A.B., Peters J.I. et al. In vitro and in vivo performance of dry powder inhalation formulations: comparison of particles prepared by thin film freezing and micronization // AAPS PharmSciTech. 2014. Vol. 15. № 4. P. 981–993.
20. Филимонкова Н.Н., Бахлыкова Е.А. Комбинированная топическая терапия хронических дерматозов // Вестник дерматологии и венерологии. 2015. Т. 91. № 3. С. 147–152.
21. Герасимчук Е.В. Крем Акридерм-ГК как средство для лечения смешанных инфекций кожи // Клиническая дерматология и венерология. 2005. Т. 3. № 4. С. 142–146.
22. Хардикова С.А. Рациональный выбор комбинированного топического глюкокортикостероида в условиях амбулаторного приема врача-дерматовенеролога // Клиническая дерматология и венерология. 2018. Т. 17. № 2. С. 70–76.

## Micronization of Corticosteroid Drugs and Their Use in Medicine

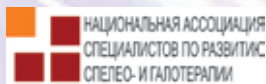
J.S. Kovaleva, MD, PhD, N.K. Zyablitskaya, PhD

Altai State Medical University

Contact person: Julia S. Kovaleva, julia\_jsk@mail.ru

*The review presents new methods for producing nano- and microparticles as drug delivery systems. The data of foreign and domestic clinical studies on the study of the efficacy and safety of micronized corticosteroid drugs used in medicine are presented. The results of the use of combined topical corticosteroid drugs produced using micronization technologies are described in detail.*

**Key words:** micronized drugs, topical corticosteroid drugs, betamethasone dipropionate, efficacy, safety



МИНИСТЕРСТВО ЗДРАВООХРАНЕНИЯ РФ  
 КОМИТЕТ ЗДРАВООХРАНЕНИЯ САНКТ-ПЕТЕРБУРГА  
 ФГБОУ ВО «Санкт-Петербургский государственный педиатрический медицинский университет»,  
 кафедра медицинской реабилитации и спортивной медицины  
 European Association of Ambulatory Rehabilitation  
 Ассоциация врачей амбулаторной реабилитации  
 Профессиональная ассоциация рефлексотерапевтов  
 Научное общество физической и реабилитационной медицины  
 Национальная ассоциация специалистов по развитию спелео- и галотерапии  
 СПбГБУЗ «Городская поликлиника № 43»  
 ГБУЗ ЛО «Кировская межрайонная больница»  
 Учебно-образовательный центр ДПО «Лауста»  
 Технический организатор: ООО «Квалити Проджект»

## VI КОНГРЕСС

# «Амбулаторный реабилитолог»

13–14 ноября 2020 года, г. Санкт-Петербург,  
 Лиговский просп., д. 10/118, гостиница «Октябрьская»

### Оргкомитет:

**Димитриенко Андрей Игоревич** – к.м.н., врач-терапевт, специалист по остеопорозу СПбГБУЗ ГГУ, ассистент кафедры госпитальной терапии ФГБОУ ВО ПСПбГМУ им. акад. И.П. Павлова

**Назаров Вячеслав Владимирович** – д.м.н., заведующий отделением интегративной медицины Всероссийского центра экстренной и радиационной медицины им. А.М. Алмазова, врач-невролог высшей категории, врач-рефлексотерапевт, член городского общества неврологов

**Григорьева Валентина Николаевна** – к.м.н., доцент, врач высшей категории по лечебной физкультуре и спортивной медицине, мастер спорта, тренер международной федерации ONWF по скандинавской ходьбе

**Бутко Дмитрий Юрьевич** – д.м.н., профессор, заведующий кафедрой медицинской реабилитации и спортивной медицины ФГБОУ ВО СПбГПМУ

**Макаренко Станислав Вячеславович** – к.м.н., доцент, заместитель главного врача по реабилитации ГБ № 40 г. Сестрорецка, главный специалист по медицинской реабилитации и санаторно-курортному делу Комитета по здравоохранению Санкт-Петербурга

**Ковальчук Виталий Владимирович** – заслуженный врач России, профессор, руководитель Центра медицинской реабилитации, председатель Общества реабилитологов Санкт-Петербурга, преподаватель Ассоциации врачей амбулаторной реабилитации, член European Association of Ambulatory Rehabilitation

**Родыгин Сергей Александрович** – главный врач СПбГБУЗ ГП № 43, преподаватель учебного центра дополнительного профессионального образования «Лауста», член European Association of Ambulatory Rehabilitation

**Реут Вячеслав Вячеславович** – президент Ассоциации врачей амбулаторной реабилитации, член правления European Association of Ambulatory Rehabilitation

### Основные направления работы конгресса

- Общие вопросы медицинской неврологии
- Современная кардиология
- Физические методы реабилитации
- Общие вопросы медицинской реабилитации
- Возможности поликлинического лечения
- Реабилитация в условиях санатория

Подробности на сайте [www.medical-rehab.net](http://www.medical-rehab.net)  
 Телефон оргкомитета +7 (951) 666-58-66



# Микробиота кожи с точки зрения фундаментальной медицины

О.И. Летяева, д.м.н., проф.

Адрес для переписки: Ольга Ивановна Летяева, Olga-letyaeva@yandex.ru

Для цитирования: Летяева О.И. Микробиота кожи с точки зрения фундаментальной медицины // Эффективная фармакотерапия. 2020. Т. 16. № 27. С. 22–27.

DOI 10.33978/2307-3586-2020-16-27-22-27

*В статье рассматривается современное представление о микробиоме кожи и его значении в патогенезе разных дерматозов. В частности, сделан акцент на участии *Staphylococcus aureus* в инициации и поддержании воспаления при атопическом дерматите, роли липофильных грибов рода *Malassezia* в патогенезе себорейного дерматита и фолликулита. Обсуждаются возможности коррекции микробиоценоза кожи. Приводятся данные собственных клинических наблюдений.*

**Ключевые слова:** микробиом кожи, *Staphylococcus aureus*, *Malassezia*, активированный пиритион цинка

## Микробиом и его роль в развитии болезней кожи

Одним из фундаментальных достижений медицины начала XXI в. стало выполнение международного проекта «Микробиом человека» ('Human Microbiome Project'), конечная цель которого улучшение здоровья посредством мониторинга или манипулирования человеческим микробиомом.

С позиций современной медицины микробиом сопоставим с резервуаром генов человека и их сосуществование является результатом совместной эволюции [1]. Формирование оси «микробиота – кишечник – мозг» начинается уже на этапе внутриутробного развития и представляет собой динамическую матрицу тканей и органов, которые взаимодействуют сложным разнонаправленным образом для поддержания гомеостаза. Изменение микробиоты может привести к широкому спектру

физиологических и поведенческих эффектов, включая активацию гипоталамо-гипофизарно-надпочечниковой оси, влияние на активность нейромедиаторных систем и иммунной функции [2]. Микробное сообщество на поверхности кожи должно иметь идеальное состояние для эффективного регулирования иммунной толерантности, что позволяет избежать проникновения патогенов. Неспособность поддерживать гармоничные отношения между микробами и макроорганизмом становится причиной страданий от большинства кожных заболеваний, включая хронические [2].

Правильное развитие иммунных клеток на ранних стадиях онтогенеза имеет решающее значение для здоровья на протяжении всей жизни. Программируемое в процессе развития преимущественное поколение врожденных лимфоидных клеток (кожный лимфоцитарный антиген ILC1s) на пе-

ринатальных стадиях помогает регулировать раннюю колонизацию микробиоты кожи [3]. Именно функционирование тканеспецифических иммунных клеток на неонатальных стадиях необходимо для установления местного тканевого иммунного гомеостаза. В эксперименте у новорожденных мышей показано, что в коже NK1<sup>+</sup> ILC1s регулируют правильную колонизацию микробиоты и контролируют условно патогенный возбудитель *Pseudomonas aeruginosa* [4].

В последние годы получены данные о влиянии микробного сообщества на функцию адаптивной и врожденной иммунной системы у пациентов с атопическим дерматитом (АтД), псориазом, акне, себорейным дерматитом и другими заболеваниями кожи [5–9]. В частности, установлено, что штаммы с антимикробной активностью часто встречаются у лиц без АтД, ранее неизвестные антимикробные пептиды, продуцируемые некоторыми видами CoNS, включая *S. epidermidis* и *S. hominis*, являются штаммоспецифичными, высокоэффективными, избирательно подавляют рост *S. aureus* и выступают в синергизме с человеческим антимикробным пептидом LL-37 [9, 10].

У пациентов с АтД на поверхности кожи штаммы с антимикробной активностью встречаются значительно реже, чем у здоровых





людей, и их распространенность коррелирует с колонизацией *Staphylococcus aureus* [11, 12].

В новом исследовании международной группы ученых предложен надежный и доступный для применения в клинической практике протокол полногеномного анализа метагенома. Благодаря его применению удалось выявить отличие микробиома атопичной кожи от микробиома здоровой кожи: обогащение *Streptococcus* и *Gemella* и отсутствие *Dermacoccus*. Результаты экспериментов на кератиноцитах и полученных из моноцитов дендритных клетках свидетельствуют, что иммунный ответ на *S. aureus* и *S. epidermidis* различается у здоровых и больных. При этом различия отмечены как при врожденном иммунном ответе с участием интерлейкина 1 (ИЛ-1), так и при адаптивном – с участием Т-хелперов. Представленность указанных бактерий сочетается с нарушением сообщества эукариотов и функциональными сдвигами в наборе генов совокупного микробиома, усугубляющими сухость и защелачивание кожи при АД. Это в свою очередь способствует росту популяции патогенных микроорганизмов и воспалению. Таким образом, нарушение взаимодействия иммунной системы, микробного сообщества и микроокружения на поверхности кожи усиливает дисбаланс в этой системе и приводит к обострению атопического дерматита [11, 13].

### **Факторы, влияющие на микробиом кожи**

Очевидно, что на состояние микробиома кожи влияют экзогенные и эндогенные факторы. Существенная роль в этом отводится рН кожи. Если рН кожи находится в диапазоне 4–6, рН внутренней среды организма поддерживается в пределах 7–9, то есть близок к нейтральному. Это создает резкий градиент в две-три единицы между рН эпидермиса и дермы. Более высокие значения рН ассоциируются с колонизацией пропионобактериями и стафилококками. Возрастание численности

нормальной флоры кожи происходит в кислой среде, патогенных бактерий – в нейтральной [5, 6, 10].

Проницаемость рогового слоя зависит от его гидрофобной способности, распределения липидов и их организации в пластинчатые бислои. Два ключевых фермента, задействованных в обработке липидов:  $\beta$ -глюкоцереброзидаза и кислая сфингомиелиназа – также участвуют в синтезе церамидов – критических компонентов барьерной проницаемости. Поддержание кислой среды в роговом слое предотвращает развитие индуцированного гаптенем атопического дерматита. Снижение рН предотвращает эпидермальную гиперплазию тканей, уменьшает эозинофилию и нормализует структуры эпидермиса. Существующие «физиологические пробелы» при кислотном барьере зависят от зоны кожного покрова. Особенно это касается межпальцевых пространств и крупных складок – подмышечных, паховых, подгрудных, где значения рН выше, чем на других участках кожи. Дермицидин, антимикробный пептид, обнаруженный в поте, обладает антимикробной активностью в отношении разных патогенных микроорганизмов. При инкубации *S. aureus* в седьмой фракции пота, содержащей дермицидин, в буфере с рН 5,5 бактерицидный эффект превышает 90%, в буфере с рН 6,5 – снижается до 60% [14, 15].

Большое внимание сегодня уделяется экспозом-факторам как одной из причин дисбиотических процессов, происходящих в коже. Короткая длина волны видимого света, излучаемого от смартфонов и планшетов, увеличивает распространение золотистого стафилококка и разбалансирует микрофлору кожи. Ультрафиолет А и В также оказывает выраженное качественное и количественное влияние на состав микробиома кожи. Изменение в составе микробиома происходит после воздействия каждой из доз и сохраняется как минимум 24 часа после воздействия ультрафиолета.

В исследованиях показано, что разные микроорганизмы под воздействием ультрафиолета по-разному влияют на состояние кожи. Бактерии семейства *Cyanobacteria* продуцируют соединения, способные раздражать кожу и вызывать появление сыпи. *Lactobacillaceae*, напротив, поддерживают здоровье кожи и проявляют противовоспалительную активность. Кроме того, они способны снизить негативное влияние на кожу ультрафиолетового излучения [16].

Антибактериальное мыло, топические или пероральные антибиотики, воздействуя на микробиом кожи, способны усилить колонизацию патогенных микроорганизмов и способствовать формированию биопленки [9]. При этом *S. aureus* активно колонизирует эккринные каналы желез кожи и влияет на секрецию цитокинов кератиноцитами, вызывая дифференциацию и апоптоз последних. Индукция высвобождения кератиноцитами ИЛ-1 и ИЛ-36, синтеза ИЛ-17 при дефекте снижения уровня ИЛ-1 $\alpha$  и ИЛ-36 приводит к снижению активности локальной воспалительной реакции и неэффективности стафилококк-индуцированного воспаления. К биологическим эффектам *S. aureus* также относят адгезию с кожным покровом, инвазивность в ткани, препятствование фагоцитозу и выживанию внутри фагоцитов, выделение гемолизина, липазы, дезоксирибонуклеазы, стафилокиназы, коагулазы, образование суперантигенов [12, 14, 15].

### **Атопический дерматит**

Роль *S. aureus* в патогенезе атопического дерматита неоспорима. Данный вид бактерий преобладает и при обострении заболевания. Негативная роль *S. aureus* связана с протеолитической активностью и способностью нарушать многокомпонентную систему кожного барьера, активацию Т-клеток, стимуляцию дегрануляции базофилов, тучных клеток и продукции иммуноглобулина Е (IgE). При преимущественном поражении волосистой части головы



и шеи (достаточно трудноизлечимая форма АтД) ведущая роль в инициации заболевания отводится аллергенам *Malassezia*. Так, установлена связь с реакцией гиперчувствительности первого типа к антигенам *Malassezia*. Белок *M. globosa* (MGL\_1304) и его гомологи из *M. sympodialis* (Mala s 8) и *M. restricta* (Mala r 8) оказались вовлеченными в патогенез дерматита головы и шеи и проявляли различную активность в высвобождении гистамина [17].

Белки *Malassezia* обнаруживаются в поте, поэтому заболевание провоцируется потоотделением (так называемая аллергия на пот). Отмечается эритематозное вовлечение кожи век, лба и шеи. Иногда изменения напоминают крапивницу [17, 18].

Высвобождению аллергена *Malassezia* может способствовать повышенный рН, что характерно для пациентов с atopическим дерматитом. При этом IgE-антитела к *Malassezia* обнаруживаются примерно у 27% детей и 65% взрослых с АтД [17, 18]. Провоспалительные цитокины и *Malassezia*-специфические IgE-антитела вырабатываются через Т-клеточную опосредованную активацию В-клеток, а также через дендритные и тучные клетки, что приводит к воспалению кожи.

Взаимодействие *Malassezia* с иммунной системой кожи является как гуморальным, так и клеточно-опосредованным. Это усиливает ранее существовавшее воспаление кожи [19, 20].

На сегодняшний день известно 17 видов дрожжей *Malassezia*. Они являются частью нормального микробиома кожи. Однако им присущ и патогенный потенциал, способность вызывать кожные заболевания через активацию иммунной системы, что отмечается не только при atopическом дерматите, но и при себорейном дерматите, отрубевидном лишае, или колонизацию большим количеством малассезиных дрожжей пило-сальной единицы, как при фолликулите, вызванном *Malassezia* [21–23].

*Malassezia* взаимодействуют практически со всеми клеточными

компонентами нормального эпидермиса (кератиноцитами, клетками Лангерганса, меланоцитами), а также с иммунной системой хозяина непосредственно и/или опосредованно через химические медиаторы [23].

Представленность видов *Malassezia* зависит от экзогенных липидов, поскольку у них, за исключением *M. pachydermatis*, отсутствуют гены синтазы жирных кислот. Существует также корреляция между видовым разнообразием и анатомическим местом. Видовое распределение и патогенетический потенциал дрожжей варьируются в зависимости от заболевания (дерматит головы и шеи, себорейный дерматит, разноцветный лишай, фолликулит). Заболевания, вызванные *Malassezia*, лечат противогрибковыми препаратами. При симптомах воспаления добавляют противовоспалительную терапию [18, 23, 24].

## Себорейный дерматит

Не меньшую проблему в современной дерматологии представляет себорейный дерматит – воспалительный дерматоз в местах с высокой концентрацией сальных желез. Распространенность себорейного дерматита значительно выше у ВИЧ-инфицированных, пациентов с болезнью Паркинсона, лиц с травмой спинного мозга [9]. К предрасполагающим факторам себорейного дерматита относят иммуносупрессию, диабет, гематологические злокачественные новообразования, окклюзию и потливость.

Роль дрожжей *Malassezia* в патогенезе себорейного дерматита не вызывает сомнений. *M. furfur*, выделенные из очагов себорейного дерматита, продуцируют *in vitro* значительно больше биологически активных индольных веществ по сравнению со штаммами, выделенными из здоровой кожи. Такие вещества, как индирубин, 6-формилндола[3,2-b] карбазол (FICZ), индола[3,2-b] карбазол (ICZ), малассезин и питириацин, обнаружены на коже при себорейном дерматите и соответствуют наиболее известным ли-

гандам ариловых углеводородных рецепторов [21, 22]. В качестве маркера их клинического значения индирубин используется для лечения псориаза. Клинические испытания, в которых оцениваются лиганды ариловых углеводородных рецепторов, применяемых локально для терапии себорейного дерматита, продолжаются [25]. В процессе жизнедеятельности *Malassezia* выделяют свободные жирные кислоты, перекись сквалена, что способствует нарушению кожного барьера и вызывает раздражение кожи.

Себорейный дерматит следует дифференцировать от себорейного дерматита. Нарушение регуляции иммунного ответа на антигены микробиоты кожи играет существенную роль в развитии воспаления. При псориазе в коже повышена концентрация антимикробных пептидов, изменяется состав ее микробиоты. В псориазических очагах повышена доля *Firmicutes* – толстокожных грамположительных бактерий с низким содержанием гуанина и цитозина, к которым также относятся стафилококки, стрептококки, энтерококки, клостридии, лактобациллы. Кроме того, при псориазе значительно снижено количество актинобактерий и пропионобактерий [26, 27]. Для дифференциации перекрывающихся случаев псориаза и себорейного дерматита (себорейного дерматита) используют иммуногистохимические маркеры, которые обращаются к клиническим и патологическим нечетким случаям себорейного дерматита.

Пациенты с себорейным дерматитом и большим псориазом не имеют общих локусов восприимчивости [21].

## Фолликулиты, вызванные *Malassezia*

*Malassezia* ответственны за развитие фолликулитов. Наиболее часто с данной патологией ассоциируются *M. globosa* (83,9%), *M. sympodialis* (12,9%) и *M. furfur* (3,2%). При этом отмечается высокая генотипическая изменчивость *M. globosa* [9, 23]. *Malassezia*-фолликулит может быть диагностиро-



ван как акне или бактериальный фолликулит, особенно у подростков, однако комедоны при нем отсутствуют, а зуд является распространенным симптомом [9, 17]. При фолликулите *Malassezia* вторгаются в пило-сальный комплекс. Внутри фолликулов наблюдается ретикулярный рисунок кератиновой закупорки, что приводит к дилатации фолликулов, разрыву их стенки и формированию смешанного воспалительного инфильтрата из нейтрофилов, лимфоцитов и гистиоцитов в дерме и клиническому воспалению [23]. Практически при всех патологических состояниях энтеротоксины *S. aureus* и ферментативная деятельность *Malassezia* spp. ингибируют апоптоз клеток воспалительного инфильтрата (в первую очередь CLA<sup>+</sup>-Т-лимфоцитов), что способствует хронизации воспаления [3, 6, 12, 15, 20].

### Активированный пиритион цинка

Активированный пиритион цинка – действующее вещество нестероидного противовоспалительного препарата Скин-кап. Он снижает колонизацию кожи *M. furfur* и других видов грибов, а также *S. aureus*. Применение препарата Скин-кап сопровождается уменьшением выраженности кожного зуда, степени активности кожного процесса, потребности в топических и антигистаминных препаратах [28, 29]. Скин-кап практически не всасывается с поверхности кожи, не оказывает цитостатического эффекта и не воздействует на синтез ДНК. Связывается с фосфолипидами и нарушает проницаемость мембран, снижает уровень аденозинтрифосфата. Нарушение основных ферментативных процессов на мембранах приводит к гибели бактерий (стрептококка, стафилококка, синегнойной палочки, кишечной палочки, протей) и грибов (*Malassezia* spp., *Candida* spp.) [28, 29].

В исследовании, проведенном М. Park и соавт., пиритион цинка увеличивал фагоцитарную активность макрофагов, значительно повышал уровень клеточного цинка и незначительно – клеточ-

ной меди. Он также ингибировал функцию митохондрий и синтез кластеров Fe-S в *M. restricta*, снижал экспрессию липазы [30].

Активированный пиритион цинка может применяться для коррекции микробиома кожи при различных воспалительных дерматозах, в патогенезе которых значимую роль играет нарушение микробиоценоза (псориаз, атопический дерматит, себорейный дерматит). Как было отмечено ранее, препарат активированного цинка пиритиона обладает противовоспалительной, противогрибковой и противомикробной активностью. Особенности механизма его действия позволяют избегать дополнительной сенсибилизации или формирования резистентности микроорганизмов.

Скин-кап выпускается в следующих лекарственных формах: крем, шампунь, аэрозоль, а также в качестве косметического средства – геля для душа. Выбор формы зависит от остроты процесса.

Помимо активированного пиритиона цинка в состав крема Скин-кап входят полиглицерил дистеарат – эмульсионный компонент, увлажняющее и смягчающее средство, изопропил пальмитат – вещество, обладающее смягчающим воздействием, сульфур кокоат – гидрофильный эмомент, глицерол – компонент, оказывающий смягчающее и дерматопротекторное воздействие, обладающий гигроскопичными и смазывающими свойствами, активирующий обменные процессы в коже, и метилдекстрозы и макрогола-20 эфир – увлажнитель, кондиционер для кожи, эмомент. Препарат обладает приятным запахом, не пачкает одежду, легко наносится, что обеспечивает высокую комплаентность пациентов лечению.

К преимуществам крема и аэрозоля Скин-кап также следует отнести возможность применения у детей с года и на всех участках тела без ограничений по площади [31].

### Опыт применения

**Клинический случай 1.** Под наблюдением находился пациент К. десяти лет.

При первичном обращении в ноябре 2018 г. жалобы на постоянный зуд, плотные толстые корки на волосистой части головы.

Из анамнеза известно, что болен с двух лет. В течение восьми лет корки смазывали маслом и удаляли. Семейный анамнез отягощен по материнской линии. У матери экзема и поллиноз.

При осмотре: распространенный патологический процесс. Кожа туловища и конечностей сухая, в локтевых сгибах мелкие незначительные папулезные высыпания до 0,1–0,2 см. В теменно-височной области толстые серовато-коричневые плотно прилегающие корки и очаги облысения.

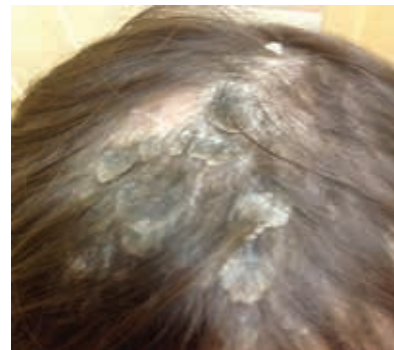

Рис. 1. Пациент К. до лечения

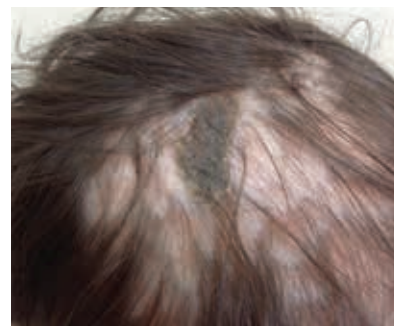

Рис. 2. Пациент К. через месяц лечения

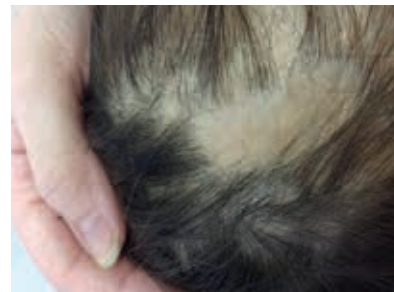

Рис. 3. Пациент К. через шесть месяцев лечения

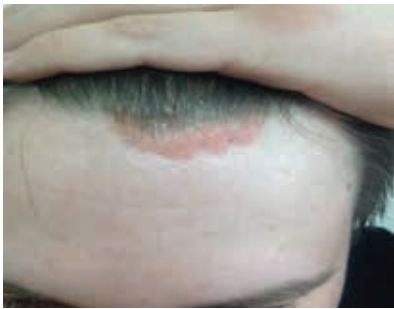

Рис. 4. Пациент Б. до лечения

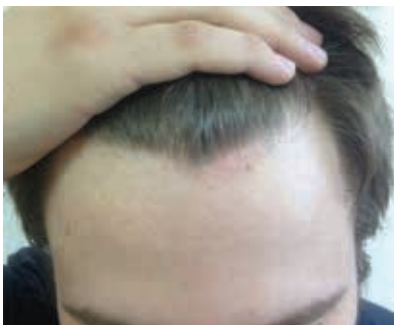


Рис. 5. Пациент Б. через месяц лечения

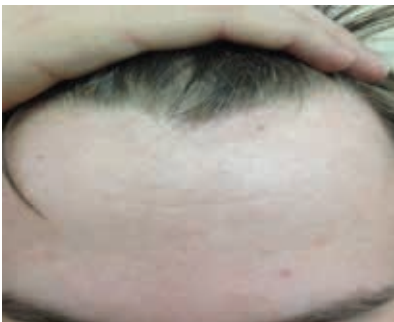

Рис. 6. Пациент Б. через восемь месяцев лечения

Диагноз: атопический дерматит, детский возрастной период, сквамозно-пруригинозная форма, средняя степень тяжести, асбестовидный лишай (рис. 1).

Назначена терапия: эмоленты ежедневно, системный флуконазол 100 мг еженедельно № 6, наружно шампунь Скин-кап два-три раза в неделю и крем Скин-кап дважды в день в течение месяца. На контрольном визите в декабре 2018 г. отмечено выраженное улучшение, корки стали меньше по размеру и мягче, значительно уменьшился зуд (рис. 2).

Пациент продолжил получать поддерживающую терапию кремом Скин-кап. Режим применения: один раз в семь дней. Шампунь Скин-кап использовал раз в две недели.

На рисунке 3 пациент К. спустя шесть месяцев от начала лечения. Клинический случай 2. Под наблюдением находился пациент Б., 18 лет.

На момент первого обращения в августе 2018 г. жаловался на высыпания на волосистой части головы, умеренный зуд, шелушение и изменение ногтевых пластин. Болен около года. Высыпания на границе роста волос появились после стресса. Применял разные шампуни, но без эффекта. Примерно шесть месяцев назад отметил изменение ногтевых пластин. Семейный анамнез не отягощен.

При осмотре: патологический процесс локализуется на голове в области роста волос, преимущественно по краю, умеренное шелушение, границы бляшек четкие, неправильные, ярко-розового цвета. В области локтевых суставов плоские бляшки до 1,0–1,5 см с умеренным шелушением. Псориатическая триада положительна. Ногти на большом и указательном пальцах обеих кистей с точечными углублениями.

Диагноз: вульгарный псориаз, прогрессирующая стадия, псориаз волосистой части головы, псориаз ногтей (рис. 4).

Назначено лечение: комбинация бетаметазона дипропионата и кальципотриола в виде геля два раза в день в течение месяца, шампунь Скин-кап два-три раза в неделю.

На фоне терапии достигнут хороший клинический эффект (рис. 5). Поскольку пациент испытывал стресс по поводу своего заболевания, при этом имел выраженную стероидофобию, в качестве поддерживающей терапии рекомендован Скин-кап крем 0,2%-ный два раза в день в течение месяца, затем один раз в день два-три раза в неделю.

На контрольном визите через восемь месяцев обнаружена едва заметная гиперпигментация (рис. 6). Пациент привержен лечению и тщательно выполняет все рекомендации. ☺

## Литература

1. Pang M., Yao Z., Chen C. et al. Human-microorganism mutualism theory: possible mechanisms for the delayed chronic wound healing process // *Med. Hypotheses*. 2020. Vol. 141. ID 109720.
2. Rea K., Dinan T.G., Cryan J.F. The microbiome: a key regulator of stress and neuroinflammation // *Neurobiol. Stress*. 2016. № 4. P. 23–33.
3. Yang J., Restori K.H., Xu M. et al. Preferential perinatal development of skin-homing NK1.1+ Innate lymphoid cells for regulation of cutaneous microbiota colonization // *iScience*. 2020. Vol. 23. № 4. P. 101014.
4. Matos T.R., Rie M.A. Discovery of skin lymphocytes was a game changer in experimental dermatology // *Exp. Dermatol.* 2017. Vol. 26. № 8. P. 683–684.
5. Ellis S.R., Nguyen M., Vaughn A.R. et al. The skin and gut microbiome and its role in common dermatologic conditions // *Microorganisms*. 2019. Vol. 7. № 11. P. 550.
6. Ali S., Yosipovitch G. Skin pH: from basic science to basic skin care // *Acta Derm. Venerol.* 2013. Vol. 93. № 3. P. 261–267.
7. Albuquerque R.G., Rocha M.A., Bagatin E. et al. Could adult female acne be associated with modern life? // *Arch. Dermatol. Res.* 2014. Vol. 306. № 8. P. 683–688.
8. Taheri M., Darabyan M., Izadbakhsh E. et al. Exposure to visible light emitted from smartphones and tablets increases the proliferation of *Staphylococcus aureus*: can this be linked to acne? // *J. Biomed. Phys. Eng.* 2017. Vol. 7. № 2. P. 163–168.
9. Gaitanis G., Magiatis P., Hantschke M. et al. The *Malassezia* genus in skin and systemic diseases // *Clin. Microbiol. Rev.* 2012. Vol. 25. № 1. P. 106–141.



10. Gonzalez T., Biagini Myers J.M., Herr A.B., Khurana Hershey G.K. Staphylococcal biofilms in atopic dermatitis // *Curr. Allergy Asthma Rep.* 2017. Vol. 17. № 12. P. 81.
11. Chang Y.S., Trivedi M.K., Jha A. et al. Synbiotics for prevention and treatment of atopic dermatitis: a meta-analysis of randomized clinical trials // *JAMA Pediatr.* 2016. Vol. 170. № 3. P. 236–242.
12. Nakagawa S., Matsumoto M., Katayma Y. et al. Staphylococcus aureus virulent PSMA peptides induce keratinocyte alarm in release to orchestrate IL-17-dependent skin inflammation // *Cell. Host Microbe.* 2017. Vol. 22. № 5. P. 667–677.
13. An Q., Sun M., Qi R.Q. et al. High Staphylococcus epidermidis colonization and impaired permeability barrier in facial seborrheic dermatitis // *Chin. Med. J. (Engl.)*. 2017. Vol. 130. № 14. P. 1662–1669.
14. Chng K.R., Su Ling Tay A., Li C. et al. Whole metagenome profiling reveals skin microbiome-dependent susceptibility to atopic dermatitis flare // *Nat. Microbiol.* 2016. Vol. 1. № 9. P. 16106.
15. Williams M.R., Gallo R.L. The role of the skin microbiome in atopic dermatitis // *Curr. Allergy Asthma Rep.* 2015. Vol. 15. № 11. P. 65.
16. Patra V., Byrne S.N., Wolf P. The skin microbiome: is it affected by UV-induced immune suppression? // *Front. Microbiol.* 2016. Vol. 7. ID 1235.
17. Kaga M., Sugita T., Nishikawa A. et al. Molecular analysis of the cutaneous Malassezia microbiota from the skin of patients with atopic dermatitis of different severities // *Mycoses.* 2011. Vol. 54. № 4. P. e24–28.
18. Zaid A., Hor J.L., Christo S.N. et al. Chemokine receptor-dependent control of skin tissue-resident memory T cell formation // *J. Immunol.* 2017. Vol. 199. № 7. P. 2451–2459.
19. Rao M., Padyana S., Dipin K.M. et al. Antimicrobial compounds of plant origin as efflux pump inhibitors: new avenues for controlling multidrug resistant pathogens // *J. Antimicrob.* 2018. Vol. 4. № 1. P. 159.
20. Prohic A., Jovovic Sadikovic T., Krupalija-Fazlic M., Kuskunovic-Vlahovljak S. Malassezia species in healthy skin and in dermatological conditions // *Int. J. Dermatol.* 2016. Vol. 55. № 5. P. 494–504.
21. Mueller S.N., Mackay L.K. Tissue-resident memory T cells: local specialists in immune defence // *Nat. Rev. Immunol.* 2016. Vol. 16. № 2. P. 79–89.
22. Magiatis P., Pappas P., Gaitanis G. et al. Malassezia yeasts produce a collection of exceptionally potent activators of the Ah (dioxin) receptor detected in diseased human skin // *J. Invest. Dermatol.* 2013. Vol. 133. № 8. P. 2023–2030.
23. Cheikhrouhou F., Guidara R., Masmoudi A. Molecular identification of Malassezia species in patients with Malassezia folliculitis in Sfax, Tunisia // *Mycopathologia.* 2017. Vol. 182. № 5–6. P. 583–589.
24. Saunte D.M.L., Gaitanis G., Hay R. Malassezia-associated skin diseases, the use of diagnostics and treatment // *Front. Cell. Infect. Microbiol.* 2020. Vol. 10. P. 112.
25. <https://clinicaltrials.gov/ct2/show/NCT04053387>.
26. Бахлыкова Е.А., Филимонкова Н.Н., Тимохина Т.Х., Курлович Н.А. Микробиота кожи у больных вульгарным и пустулезным псориазом // *Вестник дерматологии и венерологии.* 2016. № 2. С. 47–54.
27. Khairutdinov V.R., Mikhailichenko A.F., Belousova I.E. et al. The role of intradermal proliferation of T-cells in the pathogenesis of psoriasis // *An. Bras. Dermatol.* 2017. Vol. 92. № 1. P. 41–44.
28. Кубанов А.А., Петровский Ф.И. Активированный пиритион цинка (Скин-кап). Механизмы действия. Клиническое применение // *Вестник дерматологии и венерологии.* 2009. № 5. С. 35–42.
29. Фассахов Р.С., Пампура А.Н., Коростовцев Д.С. и др. Скин-кап в терапии атопического дерматита у детей (по результатам Российского многоцентрового исследования КАДЕТ) // *Российский аллергологический журнал.* 2007. № 2. С. 75–81.
30. Park M., Cho Y.J., Lee Y.W. et al. Understanding the mechanism of action of the anti-dandruff agent zinc pyrithione against Malassezia restricta // *Sci. Rep.* 2018. Vol. 8. № 1. P. 12086.
31. Инструкция по применению препарата Скин-кап // [https://medi.ru/instrukciya/skin-kap-krem\\_16236/](https://medi.ru/instrukciya/skin-kap-krem_16236/).

### Skin Microbiota from the Point of View of Fundamental Medicine

O.I. Letyaeva, MD, PhD, Prof.

*South Ural State Medical University*

Contact person: Olga I. Letyaeva, [Olga-letyaeva@yandex.ru](mailto:Olga-letyaeva@yandex.ru)

*The article discusses the current understanding of the skin microbiome and its significance in the pathogenesis of various dermatoses. In particular, emphasis is made on the participation of Staphylococcus aureus in the initiation and maintenance of inflammation in atopic dermatitis, the role of lipophilic fungi of the genus Malassezia in the pathogenesis of seborrheic dermatitis and folliculitis. Discussed the possibility of skin microbiocenosis correction. Provided data of our own clinical observations.*

**Key words:** skin microbiome, Staphylococcus aureus, Malassezia, activated zinc pyrithione



# Роль метаболических нарушений в патогенезе рецидивирующего генитального герпеса

О.А. Дольникова, О.И. Летяева, д.м.н., проф., О.Р. Зиганшин, д.м.н., проф.

Адрес для переписки: Ольга Ивановна Летяева, Olga-letyaeva@yandex.ru

Для цитирования: Дольникова О.А., Летяева О.И., Зиганшин О.Р. Роль метаболических нарушений в патогенезе рецидивирующего генитального герпеса // Эффективная фармакотерапия. 2020. Т. 16. № 27. С. 28–32.

DOI 10.33978/2307-3586-2020-16-27-28-32

*Рассматриваются особенности патогенеза рецидивирующего генитального герпеса у пациентов с метаболическими нарушениями. Показана роль жировой ткани в развитии хронического воспалительного процесса, иммунологических дисфункций и влияние на противовирусную защиту.*

**Ключевые слова:** рецидивирующий генитальный герпес, метаболические нарушения, иммунные дисфункции, коморбидность

## Введение

Генитальный герпес одна из самых распространенных вирусных инфекций человека. По данным Всемирной организации здравоохранения на 2019 г., более 500 млн больных генитальным герпесом [1]. Особое значение имеет тот факт, что в организме может одновременно циркулировать несколько серотипов вируса. Традиционно считалось, что в этиологии генитального герпеса 80% случаев приходится на вирус простого герпеса 2-го типа, 20% – на вирус простого герпеса 1-го типа (ВПГ-1). Однако в одной из работ было показано, что доля первого эпизода аногенитального герпеса, обусловленного ВПГ-1, с течением времени значительно увеличилась среди женщин (с 45 до 61%) и гетеросексуальных мужчин (с 38 до 41%). ВПГ-1 является ведущей причиной аногенитального герпеса у лиц молодого возраста [2]. Установлено, что ВПГ является одним из важных факторов рас-

пространения ВИЧ-инфекции [3]. Огромна роль герпесвирусной инфекции и в развитии патологии плода, а также в снижении показателей имплантации эмбрионов в циклах вспомогательных репродуктивных технологий [4]. Вирус способен проникать через слизистые оболочки уретры, прямой кишки и микротрещины кожи. В эпидемическом отношении очень важен тот факт, что заражение полового партнера возможно даже в отсутствие клинических проявлений. Для вируса простого герпеса характерно длительное рецидивирующее течение, сменяющееся периодами ремиссии [5]. Согласно современным данным, 20% инфицированных вирусом простого герпеса отмечают типичное течение, 60% – атипичное. Речь, в частности, идет о гиперемии и отечности области поражения при отсутствии патологических высыпаний. У 20% больных герпетическая инфекция выявляется только лабораторно [6].

Способность к персистенции и длительному существованию в латентной форме – важное свойство герпесвирусной инфекции [4, 7]. Латентное состояние обусловлено тем, что вирус не экспрессирует на клеточной мембране свои антигены. Латенция проявляется пожизненным сохранением вируса в организме, отсутствием продукции новых вирионов и селективной экспрессии вирусных генов. Под персистенцией понимают способность вируса циклично или непрерывно размножаться в клетках, пополняя пул инфекционных частиц. Это происходит вследствие того, что скомпрометированная иммунная система не распознает персистентное наличие вируса в организме. Механизмы латенции и персистенции изучены недостаточно. В литературе отмечается значимость генотипических особенностей иммунного ответа индивидуума на вирус простого герпеса [6, 7]. Описаны недостаточная активность макрофагов, CD4-лимфоцитов, снижение активности естественных киллеров, цитотоксических лимфоцитов, снижение выработки медиаторов иммунитета и др. [8, 9]. Несмотря на постоянное пополнение данных о механизмах иммунного ответа на герпесвирусную инфекцию, остается много противоречивых суждений о ре-



гуляции врожденного и приобретенного иммунитета в условиях хронической вирусной нагрузки. Кроме того, клинические проявления герпесвирусной инфекции во многом обусловлены взаимодействием иммунной системы и свойствами вируса.

В патогенезе рецидивирующего герпеса важная роль принадлежит таким провоцирующим факторам, как переохлаждение и перегревание, различные общие и инфекционные заболевания, ультрафиолетовое облучение, физические и психические стрессы, изменение гормонального статуса. Длительно протекающая и часто рецидивирующая герпетическая инфекция способствует тяжелым невротическим и депрессивным расстройствам, а также развитию атеросклероза, ишемической болезни сердца, ревматоидного артрита, реактивного артрита [10–13].

Не исключено формирование патологического круга: хроническое рецидивирующее течение герпесвирусной инфекции способствует формированию психических расстройств и соматической патологии, а нарушение липидного обмена и иммунные нарушения – активации вируса простого герпеса. Кроме того, коморбидность нередко сопровождается полипрагмазией, что часто не только приводит к неудачам в терапии, но и становится опасным из-за ятрогении [7, 14, 15].

### Проблема коморбидности

Современная патология человека характеризуется сочетанием заболеваний, имеющих мультифакториальный характер и отличающихся системностью поражения. Актуальный в настоящее время персонализированный подход к терапии пациента требует глубокого понимания патогенеза основного и сопутствующего заболеваний [16–19]. Влияние коморбидной патологии на клинику, диагностику и лечение заболеваний индивидуально и многогранно. Коморбидная патология значительно изменяет клиническую картину и течение основного забо-

левания, ограничивает и затрудняет лечебно-диагностический процесс.

Одной из широко известных синтропий является метаболический синдром, включающий абдоминальное ожирение, инсулинорезистентность, артериальную гипертензию, атерогенную дислипидемию, гипергликемию. Для метаболического синдрома также характерно хроническое субклиническое воспаление – увеличение показателей С-реактивного белка, провоспалительных цитокинов [20–22].

### Роль избыточной массы тела в формировании метаболических и иммунных нарушений

Образ жизни современного общества претерпел значительные изменения: ограничение физических нагрузок, увеличение калорийности пищи, резкий рост стрессовых нагрузок. Как следствие, более 1,9 млрд человек в возрасте 18 лет и старше имеют избыточную массу тела, а 650 млн страдают ожирением [23, 24]. Для мужчин характерен андронидный, абдоминальный тип ожирения. Частое сочетание висцерального ожирения, нарушения углеводного и липидного обмена и артериальной гипертензии позволило объединить их в самостоятельную нозологическую единицу – метаболический синдром. Таким образом была подчеркнута тесная патофизиологическая связь между данными состояниями.

Абдоминальное ожирение сопровождается хроническим воспалением жировой ткани и изменением секреции адипоцитокинов. Хроническое воспаление жировой ткани, индуцированное адипоцитами, рассматривается как одно из звеньев патогенеза ожирения. Кроме того, избыточная масса тела, сопряженная с увеличением синтеза провоспалительных цитокинов жировыми клетками, обуславливает развитие и поддержание субклинического хронического воспаления в тканях. Важная роль в прогрессировании и поддержании воспалительной реакции принадлежит гипоксии адипоцитов [15, 25–28].

Гормональная активность жировой ткани достаточно хорошо изучена. Активированные макрофаги продуцируют широкий спектр провоспалительных цитокинов: фактор некроза опухолей  $\alpha$  (ФНО- $\alpha$ ), интерлейкины (ИЛ) 1 и 6, свободные жирные кислоты и др.

Фактор некроза опухолей  $\alpha$  является многофункциональным провоспалительным цитокином, синтезируемым макрофагами жировой ткани. Одними из важнейших его функций считаются снижение секреции жировыми клетками адипонектина и синтез веществ, стимулирующих активацию воспаления [7, 22]. В низких концентрациях ФНО- $\alpha$  усиливает синтез адгезивных молекул, что способствует привлечению нейтрофилов к месту воспаления, в больших концентрациях – приводит к развитию эндотоксин-индуцированного септического шока. Кроме того, большие концентрации ФНО- $\alpha$  подавляют липопротеиновую липазу жировой ткани, что приводит к уменьшению утилизации жирных кислот. Данный цитокин способствует пролиферации Т- и В-лимфоцитов, активации макрофагов, усиливает продукцию ИЛ-1 и ИЛ-6.

Интерлейкин 1 синтезируется в основном активированными макрофагами. Его роль в иммунном ответе крайне важна, так как именно он создает условия для пролиферации лимфоцитов и формирования клона специфически активированных клеток. Кроме того, ИЛ-1 вызывает продукцию гепатоцитами белков острой фазы, повышает продукцию простагландина  $E_2$  и фосфолипиды  $A_2$ , усиливает экспрессию адгезивных молекул, повышает продукцию других провоспалительных цитокинов, активирует гранулоциты, фибробласты, кератиноциты, НК-клетки [7, 22]. Интерлейкин 6 относится к провоспалительным цитокинам, формируемым жировой тканью. Он стимулирует синтез фибриногена и С-реактивного белка, являющегося маркером хронического воспаления. Эффекты этого цитокина во многом схожи с действием



ИЛ-1. Усиливает завершающую дифференцировку В-клеток и продукцию антител. В комбинации с другими цитокинами усиливает пролиферацию и дифференцировку стволовых клеток, активирует CD4<sup>+</sup>- и CD8<sup>+</sup>-Т-лимфоциты [11, 15, 28].

При избыточной массе тела также повышается уровень свободных жирных кислот в крови [24]. В условиях переизбытка свободных жирных кислот развивается дислипидемия, характеризующаяся гипертриглицеридемией, повышенным уровнем холестерина липопротеинов низкой плотности (ЛПНП), снижением концентрации холестерина липопротеинов высокой плотности (ЛПВП), увеличением содержания атерогенных малых плотных частиц ЛПНП. В ряде работ показано, что повышенный уровень свободных жирных кислот вызывает в митохондриях макрососудистых эндотелиальных клеток повышенный синтез активных форм кислорода, что приводит к окислению ЛПНП и изменению ЛПВП. Все это провоцирует развитие воспалительного процесса в стенках сосудов, образование холестериновых бляшек [25]. Кроме того, свободные жирные кислоты участвуют в образовании ФНО- $\alpha$ , ИЛ-1, ИЛ-6, формировании митохондриальной дисфункции и окислительного стресса [26].

Жировая ткань секретирует полипептидные провоспалительные гормоны: лептин, адипонектин, резистин и ферменты, регулирующие биосинтез стероидных гормонов. Наиболее значимая роль в регуляции метаболизма жировой тканью принадлежит двум адипокинам: лептину и адипонектину [27]. Лептин оказывает мощное атерогенное, диабетогенное и провоспалительное воздействие. Адипонектин обладает противоположными лептину свойствами [15]. Лептин синтезируется преимущественно адипоцитами и обеспечивает увеличение расхода энергии и снижение массы тела. Полагают, что лептин помимо контроля энергетического статуса и обеспечения физиологических

функций может участвовать в развитии воспаления, осуществлять связь между обменными функциями организма и иммунокомпетентностью. Лептин способствует активации и пролиферации лимфоцитов, активирует Т-хелперный ответ, повышает продукцию провоспалительных цитокинов. Провоспалительные медиаторы в свою очередь повышают количество рецепторов лептина в иммунокомпетентных клетках [15, 23, 27].

Гипертрофированные адипоциты синтезируют хемокины, которые обеспечивают приток новых нейтрофилов, макрофагов и лимфоцитов, что стимулирует увеличение гипертрофии адипоцитов и поддерживает воспалительную реакцию. Выявлено, что гипертрофированные адипоциты продуцируют цитокины и, участвуя в активации комплемента, запускают цепь воспалительных процессов. Воспаление приобретает системный характер [10, 20].

### **Значение репликации вируса и иммунного ответа в рецидиве герпесвирусной инфекции**

Герпесвирусные инфекции входят в многочисленную группу инфекционных заболеваний, возбудители которых паразитируют на молекулярно-генетическом уровне. Цикл репликации вируса состоит из нескольких стадий: прикрепление, проникновение внутрь клетки, репликация, экспрессия, сборка вирусных частиц, выход из клетки. Проникновение вируса в клетку сопровождается изменениями вирусной оболочки и клеточной плазмалеммы. Перемещение вирусных частиц через мембрану клетки происходит с помощью клеточных рецепторов, предназначенных для проникновения в клетку жизненно важных веществ (клатрин-, кавеолин-опосредованный эндоцитоз, микропиноцитоз и др.). Необходимо отметить, что для проникновения в клетку и выхода из нее вирусные частицы используют один и тот же механизм [11, 12]. Так, ВПГ для проникновения в клетку использует путь клатрин-опосре-

дованного эндоцитоза. Это позволяет защитить вирусные частицы от воздействия биологически активных веществ цитоплазмы. Анализ литературы свидетельствует, что в процессе слияния вирусной оболочки и плазмалеммы преимущественно участвуют липиды плазмалеммы. Велико значение и состава вирусного суперкапсида. Если в нем преобладают липиды, для входа вируса в клетку трансмембранные участки плазмалеммы не требуются [6, 8]. При завершении слияния вируса и плазмалеммы формируется липидная пора. Особая важность в транспортировке специфических белков придается недавно открытым в биологических мембранах микродоменам, способным легко перемещаться в мозаичном липидном слое мембран. Обнаружено присутствие вирусных гликопротеинов в структуре микродоменов и их взаимодействие с липидными компонентами мембраны клетки. Удаление холестерина ингибировало проникновение вируса [25]. Кроме того, вирусы выработали механизмы для избегания иммунных реакций или торможения их. Один из наиболее изученных механизмов – антигенная изменчивость. Попадая в клетку, вирус либо блокирует энзимы, необходимые для клеточного метаболизма, либо разрушает внеклеточные структуры, высвобождая летальные энзимы.

Для блокировки диссеминации вируса иммунный ответ должен остановить проникновение вирионов в клетки и уничтожить уже инфицированные клетки. Иммунные реакции против вириона чаще всего являются гуморальными, а иммунные реакции, направленные на клетки, инфицированные вирусом, – Т-клеточными. Нейтрализация вируса реализуется за счет активации антител IgG внеклеточной жидкости, IgM крови и IgA на поверхности слизистых оболочек. Кроме того, иммунные комплексы, содержащие вирус, связывают комплемент, что тоже способствует нейтрализации вируса. При распространении вируса от клетки к клетке на первое место





выходят клеточные реакции с участием цитотоксических Т-лимфоцитов, которые появляются уже через два-три дня после заражения. Противовирусный иммунитет реализуется преимущественно Т-лимфоцитами и активированными макрофагами [6, 8]. Выработываемый интерферон тормозит транскрипцию вирусного генома, что снижает вирусемиию.

Нормально функционирующее клеточное звено иммунитета способно ограничить вирусного заболевания и прекращению формирования инфекционного процесса. Развивается адаптивный иммунный ответ с появлением цитотоксических и хелперных Т-клеток.

Кроме того, для препятствия распространению вирусной инфекции сформирован механизм программируемой клеточной гибели – апоптоз, который не сопровождается выделением цитокинов, медиаторов воспаления, стимулирующих развитие воспалительной реакции. При апоптозе клетка фрагментируется и подвергается фагоцитированию. Процесс апоптоза можно разделить на две основные фазы: формирование апоптотических сигналов и демонтаж клеточных структур [21]. Одним из механизмов реализации апоптоза является экспозиция на поверхности клетки фосфатидилсерина, фосфолипида, который обычно

располагается на внутреннем липидном слое ее плазматической мембраны. Окисление активными формами кислорода способствует его перемещению на внешнюю мембрану клетки, что активирует рецептор, запускающий сигнал апоптоза [13, 21].

Вирусы приобрели способность инициировать различные биомеханизмы клеток, включая апоптоз. Вирусы простого герпеса могут либо ингибировать апоптоз, обеспечивая условия для репликации вируса в организме, либо провоцировать смерть клетки для распространения вируса по организму. Для увеличения выживаемости и воспроизводимости в клетке они не только блокируют митохондриальный путь апоптоза, нарушая формирование полноценного иммунного ответа организма, но и способствуют изменению внутриклеточного распределения митохондрий. Вирусы способны концентрировать митохондрии вблизи мест воспроизводства вирионов для максимального использования получаемой энергии. Кроме того, вирусы участвуют в активации программы самоуничтожения иммунокомпетентных клеток, что способствует их сохранению в организме, хронизации инфекционного процесса и носительства [13].

Апоптотический механизм иммуносупрессии рассматривается

в патогенезе многих заболеваний, включая вирусные инфекции.

Состояние иммунной системы, иммунологических механизмов, нарушение в системе взаимодействия иммунокомпетентных клеток – важнейшие факторы в развитии и рецидивировании герпесвирусной инфекции.

### Заключение

Проблема коморбидной патологии требует мультидисциплинарного подхода к выбору диагностических и терапевтических методов. Избыточный вес и связанные с ним метаболические нарушения, проявляющиеся в увеличении синтеза провоспалительных цитокинов и поддержании субклинического хронического воспаления в тканях, в сочетании с рецидивирующим генитальным герпесом все чаще являются причиной ошибок при установлении диагноза из-за атипичных и стертых форм заболевания. Анализ литературы позволяет сделать вывод, что патогенез метаболических нарушений на фоне избыточной массы тела и патогенез длительно протекающего хронического инфекционного процесса имеют много общих морфологических и клинических проявлений. Связь между абдоминальным ожирением и рецидивирующей герпесвирусной инфекцией нуждается в дальнейшем изучении. ☺

### Литература

1. Инфекции, передаваемые половым путем (ИППП) // [https://www.who.int/ru/news-room/fact-sheets/detail/sexually-transmitted-infections-\(stis\)](https://www.who.int/ru/news-room/fact-sheets/detail/sexually-transmitted-infections-(stis)).
2. Durukan D., Fairley C.K., Bradshaw C.S. et al. Increasing proportion of herpes simplex virus type 1 among women and men diagnosed with first-episode anogenital herpes: a retrospective observational study over 14 years in Melbourne, Australia // *Sex. Transm. Infect.* 2019. Vol. 95. № 4. P. 307–313.
3. Вепрык Т.В., Матейко Г.Б. Герпетическая инфекция у ВИЧ-инфицированных пациентов // *Современные проблемы науки и образования.* 2013. № 5 // <https://science-education.ru/ru/article/view?id=10680>.
4. Овсянникова Т.В., Макаров И.О., Куликов И.А. Предгравидарная подготовка пациенток с воспалительными заболеваниями женских половых органов // *Эффективная фармакотерапия.* 2013. Выпуск 28. Акушерство и гинекология. № 3. С. 10–17.
5. Летяева О.И., Гизингер О.А., Зиганшин О.Р. Генитальный герпес: современные подходы к терапии «пожизненной» инфекции // *Клиническая дерматология и венерология.* 2013. Т. 11. № 6. С. 61–66.
6. Злотникова М.В., Новикова И.А. Механизмы естественного и адаптивного иммунитета при инфекциях, вызванных вирусами простого герпеса 1 и 2 типа // *Проблемы здоровья и экологии.* 2014. № 1. С. 7–14.
7. Дольникова О.А., Летяева О.И., Сумеркина В.А. и др. Рецидивирующий генитальный герпес у мужчин с метаболическими нарушениями: нерешенные вопросы терапии // *Клиническая дерматология и венерология.* 2017. Т. 16. № 6. С. 90–94.



8. Симбирцев А.С. Цитокины в патогенезе инфекционных и неинфекционных заболеваний человека // Медицинский академический журнал. 2013. Т. 13. № 3. С. 18–41.
9. Нагоев Б.С., Камбачокова З.А. Цитокиновый статус у больных с герпесвирусными инфекциями // Инфекционные болезни. 2011. Т. 9. № 1. С. 19–22.
10. Титова Ж.В., Бодиенкова Г.М. Роль цитокиновой сети в механизмах нейроиммунного взаимодействия (обзор литературы) // Бюллетень Восточно-Сибирского научного центра Сибирского отделения Российской академии медицинских наук. 2013. № 2-1. С. 171–175.
11. Greber U.F., Way M. A superhighway to virus infection // Cell. 2006. Vol. 124. № 4. P. 741–754.
12. Chazal N., Gerlier D. Virus entry, assembly, budding, and membrane rafts // Microbiol. Mol. Biol. Rev. 2003. Vol. 67. № 2. P. 226–237.
13. Боровая Т.Г., Наровлянский А.Н. Апоптоз и вирусы простого герпеса // Морфологические ведомости. 2014. № 3. С. 5–14.
14. Стафеев Ю.С., Меньшиков М.Ю., Цоколаева З.И. и др. Молекулярные механизмы возникновения латентного воспаления при метаболическом синдроме. Вероятная роль сиртуинов и рецепторов активации пролиферации пероксисом // Биохимия. 2015. Т. 80. № 10. С. 1480–1492.
15. Корнеева Е.В., Белоцерковцева Л.Д., Коваленко Л.В. и др. Патофизиология метаболического синдрома. М.: Высшее образование и наука, 2014.
16. Верткин А.Л., Румянцев М.А., Скотников А.С. Коморбидность // Клиническая медицина. 2012. Т. 90. № 10. С. 4–11.
17. Вербовой А.Ф., Цанова И.А., Вербовая Н.И. Медицина XXI века: в фокусе коморбидность // Университетская медицина Урала. 2017. Т. 3. № 2 (9). С. 27–31.
18. Поровский Я.В., Тетнев Ф.Ф. Коморбидность во врачебной практике // Сибирское медицинское обозрение. 2015. № 4. С. 5–10.
19. Верткин А.Л., Румянцев М.А., Скотников А.С. Коморбидность в клинической практике. Часть 2 // Архив внутренней медицины. 2011. № 2. С. 20–24.
20. Наумова Л.А., Осипова О.Н. Коморбидность: механизмы патогенеза, клиническое значение // Современные проблемы науки и образования. 2016. № 5 // <https://science-education.ru/pdf/2016/5/25301.pdf>.
21. Учасова Е.Г., Груздева О.В., Дылева Ю.А. и др. Роль иммунных клеток в развитии дисфункции жировой ткани при сердечно-сосудистых заболеваниях // Российский кардиологический журнал. 2019. Т. 24. № 4. С. 92–98.
22. Ожирение и избыточный вес // <https://www.who.int/ru/news-room/fact-sheets/detail/obesity-and-overweight>.
23. Ройтберг Г.Е., Дорош Ж.В., Курушикина О.В. Уровни адипокинов и показатели липидного профиля у пациентов с инсулинорезистентностью // Вестник Российского государственного медицинского университета. 2010. № 6. С. 20–23.
24. Вахлова И.В., Бердышева О.И., Каминская Л.А. Современные представления о роли свободных жирных кислот в нарушении липидного и углеводного обмена у детей с ожирением // Вестник Уральской медицинской академической науки. 2011. № 3. С. 104–107.
25. Зубаткина О.В., Добродеева Л.К., Попов А.А. Значимость уровня лептина при оценке состояния адаптивного иммунитета // Экология человека. 2015. № 12. С. 16–21.
26. Титов Н.В., Рожкова Т.А., Амелюшкина В.А. Атероматоз интимы артерий // Клиническая медицина. 2016. Т. 94. № 8. С. 582–590.
27. Оковитый С.В., Радько С.В. Митохондриальная дисфункция в патогенезе различных поражений печени // Доктор.Ру. Гастроэнтерология. 2015. № 12. С. 30–33.
28. Pelkmans L., Helenius A. Insider information: what viruses tell us about endocytosis // Curr. Opin. Cell. Biol. 2003. Vol. 15. № 4. P. 414–422.

## Role of Metabolic Disorders in the Pathogenesis of Recurrent Genital Herpes

O.A. Dolnikova, O.I. Letyaeva, MD, PhD, Prof., O.R. Ziganshin, MD, PhD, Prof.


South Ural State Medical University

Contact person: Olga I. Letyaeva, [Olga-letyaeva@yandex.ru](mailto:Olga-letyaeva@yandex.ru)

*Discussed the features of the pathogenesis of recurrent genital herpes in patients with metabolic disorders. The role of adipose tissue in the development of chronic inflammatory process, immunological dysfunctions, as well as its influence on antiviral protection is shown.*

**Key words:** recurrent genital herpes, metabolic disorders, immune dysfunction, comorbidity

# Интернет-магазин медицинской книги www.mbookshop.ru



Только **НОВИНКИ**

Книги **ЛУЧШИХ** медицинских издательств

Ежедневное обновление

Без регистрации

**ИНДИВИДУАЛЬНЫЙ** подход к расчету доставки

Подарки и **СКИДКИ** покупателям

Приятный интерфейс и **УДОБНЫЙ** поиск

Реклама

Не тратьте время на поиск книг в магазинах вашего города.  
**Зайдите к нам!**



# Современное представление о патогенезе урогенитальных инфекций у женщин репродуктивного возраста

О.И. Летяева, д.м.н., проф., О.Р. Зиганшин, д.м.н., проф.

Адрес для переписки: Ольга Ивановна Летяева, Olga-letyaeva@yandex.ru

Для цитирования: Летяева О.И., Зиганшин О.Р. Современное представление о патогенезе урогенитальных инфекций у женщин репродуктивного возраста // Эффективная фармакотерапия. 2020. Т. 16. № 27. С. 34–38.

DOI 10.33978/2307-3586-2020-16-27-34-38

Представлены данные об этиологии, патогенезе инфекций, передаваемых половым путем, и урогенитальных инфекций. Рассмотрена роль резидентной микрофлоры, факторов врожденного иммунитета в инициации и поддержании воспалительного процесса.

**Ключевые слова:** генитальный тракт, инфекции, передаваемые половым путем, урогенитальные инфекции, локальная противoinфекционная защита

В «Философском словаре» Вольтер писал: «Венерические болезни подобны изящным искусствам – бессмысленно задаваться вопросом, кто их создал». Итак, инфекции, передаваемые половым путем, и урогенитальные инфекции существуют с давних времен. Представление об их этиологии и патогенезе на протяжении веков менялось.

В исследованиях последних пяти – семи лет показано значение микрофлоры в развитии аутоиммунных, метаболических нарушений, аллергических заболеваний, болезни Альцгеймера, девиаций поведения [1–5]. Подчеркивается также возрастающая роль условно патогенных микроорганизмов в развитии инфекционно-воспалительных заболеваний репродуктивной системы, что сопровождается учащением случаев реверсии клинических признаков, сочетания мягкого клинического течения с пораже-

нием восходящих отделов мочеполового тракта, осложненного течения с формированием комплекса патологических симптомов и/или синдромов [6–10]. Выявлена значимая связь между облигатными и условными патогенами. Метагеномный анализ свидетельствует, что *Chlamydia trachomatis* ассоциируется с микробиотой, в которой преобладают анаэробные бактерии (*Gardnerella vaginalis*, *Prevotella amnii*, *Prevotella buccalis*, *Prevotella timonensis*, *Aerococcus christensenii* и *Variovorax guangxiensis*) и является потенциальным биомаркером инфекции *C. trachomatis* [1]. Хламидийная инфекция достоверно коррелирует с повышенной продукцией лактоферрина, интерлейкинов 1а и 6, интерферонов α и β и очень низким уровнем интерферона γ, что приводит к хроническому воспалительному процессу, характеризующемуся повышенной продукцией иммунных медиаторов, ответ-

ственных за повреждение тканей. При этом серопозитивность *C. trachomatis* связана с более высоким риском развития рака яичников в целом (относительный риск – 2,07) [11].

*Trichomonas vaginalis* и генитальные микоплазмы являются синергическими микроорганизмами урогенитального тракта у женщин. При анализе данных 1257 женщин установлено, что распространенность *Mycoplasma hominis* в данной популяции составила 57,4%, *Ureaplasma urealyticum* – 54,9%. Из 50 пациенток с трихомониазом 76% были ко-инфицированы *M. hominis*. Наличие *T. vaginalis* повышало риск микоплазменной инфекции [12]. Такой клинически значимый симбиоз может потребовать систематического скрининга микоплазм у пациентов с трихомониазом для оптимального лечения инфекций, передаваемых половым путем.

Установлена также связь между *M. genitalium* и вирусом иммунодефицита человека (ВИЧ). В урогенитальных образцах 4731 пациента относительная распространенность *M. genitalium* составила 8,9% у мужчин и 10,6% у женщин [7]. При этом ВИЧ-инфекция чаще встречалась у инфицированных *M. genitalium*, чем у неинфицированных данным патогеном, – 48,9 против 40,5% слу-



чаев. Разница в серопревалентности ВИЧ особенно наблюдалась среди женщин исследуемой когорты [7].

Доля вагинальных инфекций неспецифической этиологии составляет 43,2% всех инфекций женской репродуктивной системы. Наиболее частыми участниками сочетанного процесса являются микроорганизмы, ассоциированные с бактериальным вагинозом (73,9%), грибы рода *Candida* (32,5%), вирус папилломы человека (31,0%) [13]. При этом возрастает суммарное воздействие инфектов с увеличением их вирулентности и формированием резистентности к противомикробным препаратам, что существенным образом сказывается на результатах лечения и дальнейшей реабилитации [14–16]. В клинической практике достаточно часто приходится сталкиваться с аэробным вагинитом, когда снижается количество лактобацилл и воспаление развивается при участии аэробных условно патогенных микроорганизмов, в частности *Escherichia coli*, *Enterococcus faecalis*, *Streptococcus viridans*, *Staphylococcus epidermidis*, *St. agalactiae*, *S. aureus*. Нередки случаи цитолитического вагиноза, при котором на фоне значительного возрастания численности перекись водорода продуцирующих лактобацилл критически снижается окислительно-восстановительный потенциал вагинальных выделений и происходит разрушение влагиалищного эпителия, что сопровождается зудом, диспареунией, дизурией [8, 17–19]. Изменение численности того или иного вида микроорганизмов или появление несвойственных для данной части организма бактерий служит сигналом для адаптивных или необратимых изменений в биоценозе влагиалища [17–19].

На сегодняшний день доказано, что 99% микроорганизмов находятся в составе биопленок. С биологической точки зрения биопленка – особая экосистема, обеспечивающая жизнеспособ-

ность и сохранность составляющих ее микроорганизмов, увеличение их общей популяционной устойчивости [20–24]. Благодаря этому микроорганизмы, не изменяя своей индивидуальной чувствительности, лучше выживают при воздействии антибактериальных препаратов, осуществляют электрическую коммуникацию, которая и обеспечивает их метаболическую связь в биопленке [25–27]. Волна деполаризации, запущенная метаболическим стрессом центрально расположенных бактерий, ограничивает способность периферических клеток захватывать глутамат и удерживать ионы аммония, делая эти метаболиты более доступными для центральных клеток, а из-за высокой скорости диффузии ионов калия в водной среде синхронизация метаболической активности может происходить и на расстоянии, то есть клетки могут не примыкать друг к другу [28]. Формирование биопленок в очаге воспаления приводит к развитию хронического воспаления и неэффективности проводимой терапии [26, 27]. Однако исход любого воспалительного процесса – это результат взаимодействия макро- и микроорганизма.

Ряд патологических состояний, ведущих к дисфункции факторов врожденного иммунитета, способствуют активации условно патогенной флоры, провоцируя воспалительные процессы разной локализации и степени тяжести [24, 29]. Дисфункция структур врожденного иммунитета обычно проявляется в снижении функциональной активности фагоцитирующих клеток: угнетении биоцидных функций, подавлении их секреторной активности, приводящей к снижению выработки биологически активных мессенджеров, что в конечном итоге приводит к стойким нарушениям в системе противомикробной защиты. Особенностью воспалительных процессов, выз-

ванных условно патогенными микроорганизмами, считается длительное хроническое вялотекущее течение [4, 14, 16, 27, 29, 30]. С одной стороны, условно патогенные микроорганизмы в процессе эволюции выработали приспособительные механизмы, позволяющие уходить от влияния иммунной системы макроорганизма, с другой – дисфункция в системе противомикробной защиты способствует развитию хронического воспаления [17].

Полученные данные заставили принципиально изменить подход к терапии хронического воспалительного процесса. Важно не только воздействовать на этиологическую составляющую воспаления, устранить дисфункцию локального иммунологического статуса, но и препятствовать формированию и увеличению массы биопленки. В этом аспекте весьма существенным фактором является способ применения лекарственных препаратов [17, 30, 31].

При обследовании 1817 пациентов с воспалительными процессами разной этиологии установлено, что у 432 хронический воспалительный процесс стал результатом воздействия различных условно патогенных микроорганизмов, то есть речь идет о микст-инфекции – процессе, вызванном несколькими микроорганизмами [29]. Наиболее часто встречалось различное сочетание *U. urealyticum*, *U. parvum*, *M. hominis*, грибов рода *Candida*, *Gardnerella vaginalis*, *Atopobium vaginae*. В состав микробной ассоциации входили такие микроорганизмы, как *S. epidermidis*, *S. saprophyticus*, *Streptococcus* spp., *Corynebacterium xerosis*, *E. coli*, *E. faecalis* [29].

Достоверно чаще выявлялся *S. aureus*, и его присутствие в диагностически значимом титре во многом определяло характер течения воспалительного процесса. Эти пациентки чаще жаловались на тянущие боли внизу живота, болезненные менструации, клинически отмечались



слизисто-гнойные желтоватые выделения [29].

Хронический воспалительный процесс, вызванный *U. urealyticum*, *U. parvum*, *M. hominis*, *Candida albicans*, сопровождается увеличением среднего титра грибов рода *Candida* (более  $10^4$  КОЕ/мл), среднего титра стафилококков и стрептококков, снижением среднего титра лактобактерий. При его ассоциации с *U. urealyticum*, *U. parvum*, *M. hominis*, *G. vaginalis*, *A. vaginae* отмечается резкое угнетение лактобифидофлоры, увеличение частоты выявления и среднего титра таких микроорганизмов, как *Mobiluncus* spp., *Proteus* spp., дифтероиды. Хронический воспалительный процесс, связанный с *U. urealyticum*, *U. parvum*, *M. hominis*, сопровождается значительной частотой выявления *E. coli*, при увеличении среднего титра до  $\lg 6,8 \pm 2,1$  КОЕ/мл, а также других микроорганизмов кишечной группы [29].

Достаточно давно высказана гипотеза о том, что биопленки имеют решающее значение для развития вульвовагинального кандидоза. *C. albicans* образует количественно большую и качественно более сложную биопленку по сравнению с другими видами грибов рода *Candida*. *C. albicans* обладает наиболее выраженными адгезивными свойствами и в биопленках значительно устойчивее к флуконазолу, чем в планктонной форме, при этом частота образования биопленок из *C. albicans* в восемь раз меньше, чем частота формирования биопленок других видов *Candida* [25].

В работе А. Swidsinski и соавт. *Candida* были подтверждены в 26 из 35 биопсий, полученных от женщин с вульвовагинальным кандидозом, но кандиды, содержащиеся биопленку, не обнаружены ни в одном из случаев. Гистопатологические поражения были исключительно инвазивные и сопровождалась ко-вторжением гарднерелл и лактобактерий. Сделан вывод, что гистопатологические пора-

жения при вульвовагинальном кандидозе несут преимущественно инвазивный и полимикробный характер и не напоминают биопленки, клиническое значение инвазии ткани кандиды неизвестно [32]. Однако ультраструктура эпителиоцитов влагалища после инфекции повреждена, местный иммунный ответ нарушен. Противогрибковые препараты могут значительно восстановить поврежденную структуру эпителия влагалища и усилить его защитную иммунную функцию [32].

Особое значение в развитии инфекционно-воспалительных заболеваний урогенитального тракта отводится анаэробной микрофлоре. *G. vaginalis*, обладая уникальными адгезивными способностями, успешно заселяет не только влагалище, но и верхние отделы генитального тракта [14, 33, 34]. Еще пять – семь назад считалось, что этот микроорганизм не передается половым путем. Однако не так давно было доказано, что предполагаемый профиль передаваемого половым путем бактериального вагиноза, выведенного из эпидемиологических исследований, может совпадать с его биопленочной природой, распространением рассеянных клеток или клеточных агрегатов между хозяевами.

Формирование биопленки *de novo* в ответ на длительное давление вагинальной экосистемы следует рассматривать как патогенетическую модель. Это позволит изменить терапевтический подход, который до сих пор ограничивался ингибированием образования биопленки. Возможно, инновационное клиническое исследование с включением комбинированной терапии – метронидазол плюс поверхностно-активное вещество, предназначенное для воздействия на биопленку, – позволит существенно продвинуться в решении вопросов эффективного лечения рецидивирующего бактериального вагиноза [35].

На сегодняшний день известны новые патогены, которые вызывают оппортунистические инфекции у пациентов с ослабленным иммунитетом, особенно у больных СПИДом. Инфекции мочевыводящих путей, вызванные микроспоридиями, редко обращают на себя внимание из-за субклинического течения или диагностических трудностей. Поскольку микроспоридиоз может вызвать тяжелые осложнения или смерть у иммуносупрессивных пациентов, микроспоридиальная инфекция должна быть включена в рутинное обследование ВИЧ-позитивных пациентов [8].

Обсуждая проблемы патогенеза урогенитальных инфекций, нельзя не коснуться основных представителей облигатной микрофлоры – лактобактерий.

Лактобактерии выполняют защитную функцию, которая связана с колонизирующей способностью и антимикробной активностью.

Именно колонизирующая способность позволяет лактобациллам включаться в микрофлору стенки и становиться основной частью экологического барьера, блокирующего рецепторы клеток слизистой оболочки влагалища, необходимые для адгезии болезнетворных микроорганизмов.

Антимикробная активность сопряжена с молочной кислотой, антибиотическими веществами, лактоцинами, лизоцимом, перекисью водорода [33]. Однако исследования последних лет свидетельствуют, что лактобациллы также обладают патогенным потенциалом. *Lactobacillus* spp. маловирулентны и редко становятся возбудителями инфекционных процессов. Тем не менее описаны единичные случаи, когда эти бактерии вызывали развитие сальпингита, хронического цервицита и даже перитонита [36].

Очевидно, что активация условно патогенной микрофлоры может произойти только при снижении иммунореактивности макроорганизма, вызванной



внешними либо внутренними причинами. В основе патогенетических механизмов лежит дисбаланс в системе врожденного иммунитета на локальном уровне. Эффекторные функции нейтрофилов цервикального секрета, как правило, значительно ниже таковых у здоровых женщин [23, 29, 37].

Существенными являются нарушения в системе гуморального звена иммунитета, в частности концентрации иммуноглобулина А, секреторного иммуноглобулина А, бактерицидного протеина, увеличивающего проницаемость мембран, дефенсинов, лизоцима, лактоферрина, что приводит к ослаблению антимикробной защиты слизистой

оболочки генитального тракта и колонизации патогенными и условно патогенными микроорганизмами как влагалища, так и цервикального канала. Особенно значимое уменьшение уровня этих иммуноглобулинов наблюдается при инфекциях, ассоциированных с анаэробной микрофлорой (*G. vaginalis*, *A. vaginae* и т.д.) [29].

В патогенетическом аспекте объяснительным патогенетическим компонентом хронического воспалительного процесса является снижение функциональной активности нейтрофильных гранулоцитов, уровня дефенсинов, бактерицидного протеина, увеличивающего проницаемость мембран. Особенностью храни-

ческого воспалительного процесса с участием *U. urealyticum*, *U. parvum*, *M. hominis*, *G. vaginalis*, *A. vaginae* признано резкое снижение уровня секреторного иммуноглобулина А, лизоцима, лактоферрина, воспалительного процесса с участием *U. urealyticum*, *U. parvum*, *M. hominis*, *C. albicans* – выраженное снижение функциональной активности нейтрофильных гранулоцитов [29].

Подводя итог сказанному, можно утверждать, что в основе патогенеза урогенитальных инфекций лежит взаимодействие макро- и микроорганизма, что и определяет исход воспаления. Понимание этих механизмов открывает путь к успешной терапии. ●

## Литература

1. Pérez-Brocal V., García-López R., Nos P. et al. Metagenomic analysis of Crohn's disease patients identifies changes in the virome and microbiome related to disease status and therapy, and detects potential interactions and biomarkers // *Inflamm. Bowel. Dis.* 2015. Vol. 21. № 11. P. 2515–2132.
2. Broussard J.L., Devkota S. The changing microbial landscape of western society: diet, dwellings and discordance // *Mol. Metab.* 2016. Vol. 5. № 9. P. 737–742.
3. Reijnders D., Goossens G.H., Hermes G.D.A. et al. Effects of gut microbiota manipulation by antibiotics on host metabolism in obese humans: a randomized double-blind placebo-controlled trial // *Cell. Metab.* 2016. Vol. 24. № 1. P. 63–74.
4. Itzhaki R.F., Lathe R., Balin B.J. et al. Microbes and Alzheimer's disease // *J. Alzheimers Dis.* 2016. Vol. 51. № 4. P. 979–984.
5. Pisa D., Alonso R., Rábano A. et al. Different brain regions are infected with fungi in Alzheimer's disease // *Sci. Rep.* 2015. Vol. 5. ID 15015.
6. Moi H., Blee K., Horner P.J. Management of non-gonococcal urethritis // *BMC Infect. Dis.* 2015. Vol. 15. ID 294.
7. Mahlangu M.P., Müller E.E., Venter J.M.E. The prevalence of *Mycoplasma genitalium* and association with human immunodeficiency virus infection in symptomatic patients, Johannesburg, South Africa, 2007–2014 // *Sex. Transm. Dis.* 2019. Vol. 46. № 6. P. 395–399.
8. Wesolowska M., Szetela B., Kicia M. et al. Dual infection of urinary tract with *Enterocytozoon bienersi* and *Encephalitozoon cuniculi* in HIV/AIDS patients // *Ann. Parasitol.* 2019. Vol. 65. № 1. P. 77–81.
9. Guevara A., Santiago V., Domínguez A. Vaginosis citolítica: una entidad clínica poco conocida // *Rev. Obstet. Ginecol. Venez.* 2011. Vol. 71. № 1. P. 45–48.
10. Брико Н.И., Покровский В.И. Глобализация и эпидемический процесс // *Эпидемиология и инфекционные болезни.* 2010. № 4. С. 4–10.
11. Fortner R.T., Terry K.L., Bender N. Sexually transmitted infections and risk of epithelial ovarian cancer: results from the Nurses' Health Studies // *Br. J. Cancer.* 2019. Vol. 120. № 8. P. 855–860.
12. Tine R.C., Dia L., Sylla K. et al. *Trichomonas vaginalis* and *Mycoplasma* infections among women with vaginal discharge at Fann teaching hospital in Senegal // *Trop. Parasitol.* 2019. Vol. 9. № 1. P. 45–53.
13. Олина А.А. Неспецифические инфекционные заболевания влагалища (медико-социальные, этиологические, клинико-диагностические особенности): автореф. дис. ... канд. мед. наук. Пермь, 2009.
14. Пустотина О.А. Бактериальный вагиноз: патогенез, диагностика, лечение и профилактика // *Акушерство и гинекология.* 2018. № 4. С. 150–156.
15. Летяева О.И., Долгушин И.И. Клинико-микробиологическое обоснование комплексной терапии воспалительных заболеваний урогенитального тракта негонококковой этиологии у женщин репродуктивного возраста // *Акушерство и гинекология.* 2013. № 6. С. 60–64.
16. Chen X., Li T., Wang F.J. et al. Changes of local vaginal immune regulation in rats infected with vulvovaginal candidiasis // *Zhonghua Fu Chan Ke Za Zhi.* 2019. Vol. 54. № 5. P. 330–337.



17. Sobel J.D., Subramanian C., Foxman B. et al. Mixed vaginitis – more than coinfection and with therapeutic implications // *Curr. Infect. Dis. Rep.* 2013. Vol. 15. № 2. P. 104–108.
18. Cerikcioglu N., Beksac M.S. Cytolytic vaginosis; misdiagnosed as candidal vaginitis // *Infect. Dis. Obstet. Gynecol.* 2004. Vol. 12. № 1. P. 13–16.
19. Suresh A., Rajesh A., Bhat R.M., Rai Y. Cytolytic vaginosis: a review // *Indian J. Sex. Transm. Dis.* 2009. Vol. 30. № 1. P. 48–50.
20. Мясникова А.В., Потатуркина-Нестерова Н.И., Немова И.С. и др. Морфологический состав биопленки биотопа влагалища при воспалительных заболеваниях репродуктивного тракта // *Вестник новых медицинских технологий.* 2011. Т. 18. № 4. С. 21–24.
21. Летяева О.И., Гизингер О.А. Терапия урогенитальных микст-инфекций у женщин репродуктивного возраста: современное состояние проблемы // *Гинекология.* 2014. Т. 16. № 6. С. 16–20.
22. Beceiro A., Tomás M., Bou G. Antimicrobial resistance and virulence: a successful or deleterious association in the bacterial world? // *Clin. Microbiol. Rev.* 2013. Vol. 26. № 2. P. 185–230.
23. Cho I., Blaser M.J. The human microbiome: at the interface of health and disease // *Nat. Rev. Genet.* 2012. Vol. 13. № 4. P. 260–270.
24. Donders G.G., Zozzika J., Rezeberga D. Treatment of bacterial vaginosis: what we have and what we miss // *Expert. Opin. Pharmacother.* 2014. Vol. 15. № 5. P. 645–657.
25. Popat R., Crusz S.A., Messina M. et al. Quorum sensing and cheating in bacterial biofilms // *Proc. Biol. Sci.* 2012. Vol. 279. № 1748. P. 4765–4771.
26. Гостев В.В., Сидоренко С.В. Бактериальные пленки и инфекции // *Журнал инфектологии.* 2010. Т. 2. № 3. С. 4–15.
27. Katzianer D.S., Wang H., Carey R.M., Zhu J. “Quorum Non-Sensing”: social cheating and deception in *Vibrio Cholera* // *Appl. Environ. Microbiol.* 2015. Vol. 81. № 11. P. 3856–3862.
28. Prindle A., Liu J., Asally M. et al. Ion channels enable electrical communication in bacterial communities // *Nature.* 2015. Vol. 527. № 7576. P. 59–63.
29. Летяева О.И. Клинико-иммунологические, микробиологические особенности течения и терапии урогенитальных микст-инфекций у женщин репродуктивного возраста: дис. ... д-ра мед. наук. М., 2014.
30. Гинекология. Национальное руководство / под ред. Г.М. Савельевой, Г.Т. Сухих, И.Б. Манухина. М.: ГЭОТАР-Медиа, 2017.
31. Гизингер О.А., Летяева О.И. Ультразвуковая кавитация в терапии женщин с кандидозно-микоплазменной инфекцией генитального тракта // *Врач.* 2014. № 1. С. 83–88.
32. Swidsinski A., Guschin A., Tang Q. Vulvovaginal candidiasis: histologic lesions are primarily polymicrobial and invasive and do not contain biofilms // *Am. J. Obstet. Gynecol.* 2019. Vol. 220. № 1. P. 91.e1–91.e8.
33. Кира Е.Ф., Прилепская В.Н., Костава М.Н. и др. Современные подходы к выбору препарата локального действия в терапии бактериального вагиноза // *Акушерство и гинекология.* 2012. № 7. С. 10–13.
34. Donders G.G., Vereecken A., Bosmans E. et al. Definition of a type of abnormal vaginal flora that is distinct from bacterial vaginosis: aerobic vaginitis // *BJOG.* 2002. Vol. 109. № 1. P. 34–43.
35. Verstraelen H., Swidsinski A. The biofilm in bacterial vaginosis: implications for epidemiology, diagnosis and treatment: 2018 update // *Curr. Opin. Infect. Dis.* 2019. Vol. 32. № 1. P. 38–42.
36. Щербатова Н.В., Сидорова Л.А., Фарленкова Е.Ю. Значение и роль лактобактерий в микроценозе урогенитального тракта женщин // <http://www.dermatology.ru/collections/znachenie-i-rol-laktobakterii-v-mikrotsenoze-urogenitalnogo-trakta-zhenshchin>.
37. Рахматулина М.Р., Плахова К.И., Игонина О.Н. Генетические варианты *U. parvum* и их роль в развитии воспалительных заболеваний мочеполовой системы // *Вестник дерматологии и венерологии.* 2014. № 3. С. 79–84.

## Current Understanding of the Urogenital Infections' Pathogenesis in Women of Reproductive Age

O.I. Letyaeva, MD, PhD, Prof., O.R. Ziganshin, MD, PhD, Prof.

*South Ural State Medical University*

Contact person: Olga I. Letyaeva, [Olga-letyaeva@yandex.ru](mailto:Olga-letyaeva@yandex.ru)

*Provided data on the etiology and pathogenesis of sexually transmitted and urogenital infections. Analyzed the role of resident microflora and factors of innate immunity in the initiation and maintenance of the inflammatory process.*

**Key words:** genital tract, sexually transmitted infections, urogenital infections, local anti-infective protection



• **конференции** • **выставки** • **семинары** •

Агентство медицинской информации «Медфорум» – ЭКСПЕРТ в области образовательных проектов для **ВРАЧЕЙ** различных специальностей, **ПРОВИЗОРОВ** и **ФАРМАЦЕВТОВ**. Мы работаем **ПО ВСЕЙ РОССИИ!**

- Москва • Астрахань • Волгоград • Воронеж • Дмитров • Калининград •
- Красноярск • Нижний Новгород • Одинцово • Оренбург • Подольск • Санкт-Петербург •
- Самара • Солнечногорск • Ставрополь • Ярославль •

Организация профессиональных медицинских форумов для врачей, провизоров и фармацевтов.  
Более 100 мероприятий в год в 25 регионах России!

**(495) 234 07 34**

**[www.medforum-agency.ru](http://www.medforum-agency.ru)**



**Журналы для врачей различных специальностей**

- Вестник семейной медицины
- Эффективная фармакотерапия
  - Акушерство и гинекология
  - Аллергология и иммунология
  - Гастроэнтерология
  - Дерматовенерология и дерматокосметология
  - Кардиология и ангиология
  - Неврология и психиатрия
  - Онкология и гематология
  - Педиатрия
  - Пульмонология и оториноларингология
  - Ревматология, травматология и ортопедия
  - Урология и нефрология
  - Эндокринология



**Журнал для врачей Национальная онкологическая программа [2030]**



Реклама



**Журнал для организаторов здравоохранения**



## Рациональная топическая терапия распространенных дерматозов: обоснование и тактика

Вопросы этиологии, патогенеза и рационального лечения пиодермий, дерматозов, осложненных вторичной инфекцией, микозов кожи и ногтей не теряют своей актуальности ввиду широкой распространенности и негативного влияния на качество жизни пациентов. Наиболее эффективные и безопасные схемы наружной терапии распространенных дерматозов и микозов рассматривались на симпозиуме, организованном при поддержке международной фармацевтической компании «Гленмарк» в рамках VII Научно-практической конференции дерматовенерологов «Григорьевские чтения».

### Пиодермии: этиология, патогенез, лечение

В настоящее время инфекции кожи и мягких тканей (ИКМТ) являются наиболее частой причиной обращения за амбулаторной помощью, возрастает и количество госпитализаций таких больных. Например, в США регистрируется ежегодно 14,2 млн амбулаторных визитов по поводу ИКМТ<sup>1,2</sup>.

Пиодермии, или гнойничковые болезни кожи, развиваются в результате проникновения патогенных пиококков, наиболее частыми из которых являются стафилококки и стрептококки, нередко их ассоциации.

Согласно данным, представленным вице-президентом Российского общества дерматовенерологов и косметологов, заведующим кафедрой и клиникой кожных и венерических болезней Военно-медицинской академии им. С.М. Кирова, заслуженным врачом РФ, д.м.н., профессором Алексеем Викторовичем САМЦОВЫМ, ключевым считается *Staphylococcus aureus*. Данный патоген вызывает раз-

витие ИКМТ в 56,7% случаев<sup>1</sup>. На *Streptococcus* spp. приходится значительно меньшее количество случаев<sup>3</sup>.

Поскольку основной причиной ИКМТ в целом и пиодермий в частности признан *S. aureus*, обеспокоенность медицинского сообщества вызывает увеличение случаев обнаружения метициллинрезистентного золотистого стафилококка (*Methicillin-Resistant Staphylococcus Aureus* – MRSA), что создает сложности при подборе терапии. Следует отметить, что за последние пять лет новых методов диагностики ИКМТ предложено не было, поэтому препараты назначаются эмпирическим путем<sup>1</sup>.

По мнению профессора А.В. Самцова, при инфекционном процессе необходимо учитывать источник инфекции, путь ее передачи и восприимчивость к ней организма. В последнем случае особое значение придается локальным факторам риска. Речь, в частности, идет о грибковых инфекциях, инфицированных ранах, воспали-

тельных дерматозах (дерматитах, в том числе атопическом, псориазе), лимфостазах, нарушении гигиены, постоянной травматизации.

При обследовании пациентов следует обращать внимание на наличие таких факторов риска, как алкоголизм, курение, хроническая болезнь почек, цирроз печени, пожилой возраст, сахарный диабет, ВИЧ, ожирение, нейропатия, опухоли, выполнение инвазивных процедур, пирсинга, тесный контакт с животными и больными ИКМТ<sup>4</sup>.

Лечение пиодермий, как правило, предусматривает использование системных и топических средств. Системную антибиотикотерапию назначают при распространенных формах пиодермий, топическую – при ограниченных.

В случае назначения местной терапии предпочтение следует отдавать мупироцину, который выпускается в виде 2%-ной мази. Установлено, что мупироцин эффективнее комбинации бацитрацина и неомидина<sup>5</sup>.

Именно мупироцин является препаратом выбора при лечении пиодермий у детей с двух месяцев,

<sup>1</sup> Esposito S., Bassetti M., Concia E. et al. Diagnosis and management of skin and soft-tissue infections (SSTI). A literature review and consensus statement: an update // J. Chemother. 2017. Vol. 29. № 4. P. 197–214.

<sup>2</sup> Hersh A.L., Chambers H.F., Maselli J.H., Gonzale R. National trends in ambulatory visits and antibiotic prescribing for skin and soft-tissue infections // Arch. Intern. Med. 2008. Vol. 168. № 14. P. 1585–1591.

<sup>3</sup> Lorette G., Beaulieu Ph., Allaert F.A. et al. Superficial community-acquired skin infections: prevalence of bacteria and antibiotic susceptibility in France // J. Eur. Acad. Dermatol. Venereol. 2009. Vol. 23. № 12. P. 1423–1426.

<sup>4</sup> Tognetti L., Martinelli C., Berti S. et al. Bacterial skin and soft tissue infections: review of the epidemiology, microbiology, aetiopathogenesis and treatment: a collaboration between dermatologists and infectivologists // J. Eur. Acad. Dermatol. Venereol. 2012. Vol. 26. № 8. P. 931–941.

<sup>5</sup> Stevens D.L., Bisno A.L., Chambers H.F. et al. Practice guidelines for the diagnosis and management of skin and soft-tissue infections // Clin. Infect. Dis. 2005. Vol. 41. № 10. P. 1373–1406.



## Сателлитный симпозиум компании «Гленмарк»

в том числе при обнаружении MRSA<sup>5,6</sup>.

Мупироцин активен в отношении ряда бактерий, вызывающих кожные инфекции и при этом устойчивых к другим антибиотикам. В исследовании *in vitro* показано, что штаммы *S. aureus* обладают минимальной резистентностью к мупироцину в отличие от большинства других антибиотиков: эритромицина, ципрофлоксацина, линкомицина, клиндамицина, тетрациклина, гентамицина<sup>7</sup>.

В исследованиях по оценке потенциала антибиотиков в отношении MRSA-штаммов также продемонстрировано значимое преимущество мупироцина<sup>8</sup>.

Мупироцин превосходит большинство топических антибактериальных препаратов (неомицин, бацитрацин, фузидиевая кислота, полимиксин В, хлорамфеникол) при лечении пиодермий. Кроме того, мупироцин не уступает и даже превосходит по эффективности такие пероральные антибиотики, как эритромицин, ампициллин, цефиксим<sup>9</sup>. Мупироцин относится к препаратам природного происхождения. Его получают из культуры *Pseudomonas fluorescens*.

Механизм действия мупироцина уникален. Он способен подавлять синтез бактериальных белков путем специфического связывания с транспортной РНК-синтегазой (рис. 1)<sup>10</sup>. Именно поэтому перекрестной резистентности при использовании других классов антимикробных препаратов не наблюдается.

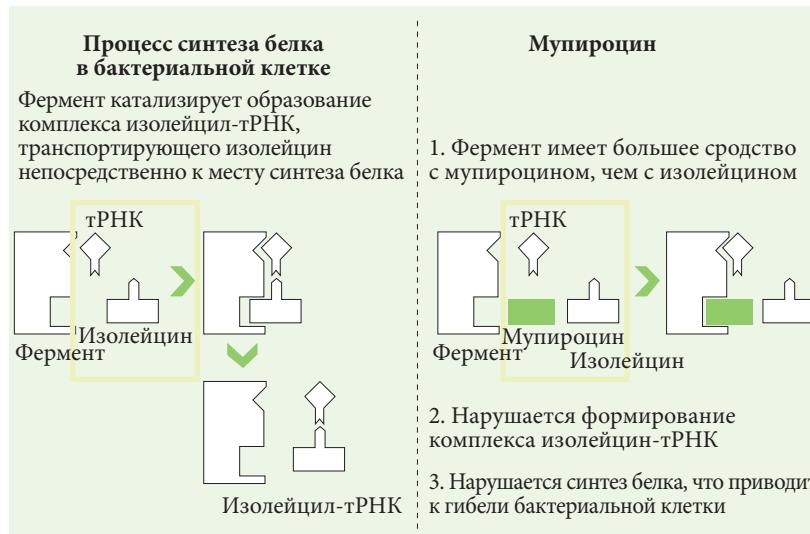


Рис. 1. Уникальный механизм антибактериального действия мупироцина

Мупироцин практически не всасывается с поверхности здоровой кожи (0,24%). При этом он создает высокие и стабильные концентрации в поврежденных участках.

Еще одна важная особенность мупироцина – низкая активность *in vitro* в отношении нормальной микрофлоры кожи<sup>9,11</sup>.

Мупироцин является активным компонентом препарата Супироцин мазь (компания «Гленмарк»). Далее профессор А.В. Самцов представил результаты собственного исследования эффективности 2%-ной мази Супироцин у больных пиодермиями<sup>12</sup>. Уже на пятый день применения Супироцина клиническое выздоровление наступило у 77,5% паци-

ентов, на второй неделе применения – у 100% (рис. 2)<sup>12</sup>.

В исследовании Ю.А. Бельковой и соавт. продемонстрирована более высокая эффективность 2%-ной мази мупироцина по сравнению с 0,75%-ной мазью хлорамфеникола<sup>13</sup>.

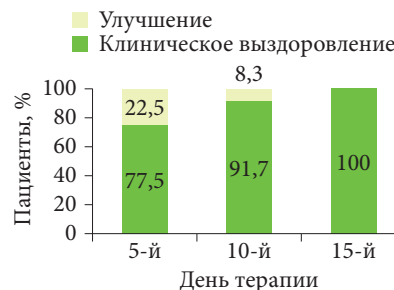


Рис. 2. Клиническая эффективность мупироцина в терапии пиодермий

<sup>6</sup> Rode H., Hanslo D., de Wet P.M. et al. Efficacy of mupirocin in methicillin-resistant *Staphylococcus aureus* burn wound infection // *Antimicrob. Agents Chemother.* 1989. Vol. 33. № 8. P. 1358–1361.

<sup>7</sup> Белькова Ю.А. Пиодермии в амбулаторной практике // *Клиническая микробиология и антимикробная химиотерапия.* 2005. Т. 7. № 3. С. 255–270.

<sup>8</sup> Мурашкин Н.Н., Глузмин М.И., Скоблицов Н.Э. и др. Роль метициллинрезистентных штаммов золотистого стафилококка в патогенезе тяжелых форм атопического дерматита в детском возрасте. Пути достижения ремиссии // *Вестник дерматологии и венерологии.* 2012. № 1. С. 66–74.

<sup>9</sup> Богданович Т.М., Страчунский Л.С. Мупироцин: уникальный антибиотик для местного применения // *Клиническая микробиология и антимикробная химиотерапия.* 1999. Т. 1. № 1. С. 57–65.

<sup>10</sup> Инструкция по медицинскому применению препарата Супироцин мазь.

<sup>11</sup> Fuller A.T., Mellows G., Woolford M. et al. Pseudomonic acid: an antibiotic produced by *Pseudomonas fluorescens* // *Nature.* 1971. Vol. 234. № 5329. P. 416–417.

<sup>12</sup> Самцов А.В., Стаценко А.В., Хайрутдинов В.Р., Чаплыгин А.В. Сравнительное исследование клинической эффективности 3% тетрациклиновой мази и 2% мази мупироцина в терапии пиодермий // *Вестник дерматологии и венерологии.* 2012. № 3. С. 86–90.

<sup>13</sup> Белькова Ю.А., Страчунский Л.С., Кречикова О.И. и др. Сравнительная эффективность 0,75% мази хлорамфеникола и 2% мази мупироцина при лечении в амбулаторных условиях взрослых пациентов с инфекциями кожи и мягких тканей // *Клиническая микробиология и антимикробная химиотерапия.* 2007. Т. 9. № 1. С. 57–65.



В двойном слепом рандомизированном исследовании показано преимущество топического мупироцина над системным цефалексином у пациентов с инфицированной экземой. В группе мупироцина бактериологического излечения достигли 50% больных, в группе цефалексина – 28%. При этом терапия мупироцином не ассоциировалась с какими-либо нежелательными явлениями. У получавших цефалексин отмечались тошнота и диарея<sup>14</sup>. В рандомизированном открытом исследовании пациенты с импетиго, возраст – от пяти месяцев до 13 лет, получали наружную терапию мупироци-

ном (мазь 2%) или системную терапию эритромицином в дозе 40 мг/кг/сут в течение восьми дней. Применение мупироцина оказалось более эффективным и безопасным, чем использование эритромицина<sup>15</sup>.

Резюмируя сказанное, профессор А.В. Самцов сформулировал следующие выводы:

- на сегодняшний день во всем мире, в том числе в России, стандартом топической терапии пиодермий является мупироцин, который обладает выраженным бактерицидным действием в отношении возбудителей пиодермий, включая MRSA-штаммы;

- у мупироцина отсутствует перекрестная резистентность с другими антибиотиками;
- мупироцин обладает низкой активностью в отношении нормальной микрофлоры кожи;
- высокая клиническая эффективность и безопасность мупироцина подтверждены в целом ряде российских и зарубежных исследований;
- мупироцин включен в Федеральные клинические рекомендации Российского общества дерматовенерологов и косметологов с высоким уровнем убедительности и достоверности доказательств (A1+);
- мупироцин разрешен к применению у детей с двух месяцев.

### Инфицированные дерматозы. Выбор терапии

**С**вое второе выступление профессор А.В. Самцов посвятил возможностям применения крема Кандидерм у пациентов с инфицированными дерматозами.

Сделав краткий экскурс в историю, профессор А.В. Самцов констатировал, что на протяжении столетий представление о составе микроорганизмов кожи основывалось на описании, сделанном еще в 1683 г. Только в последние десятилетия благодаря внедрению постгеномных технологий и открытию микробиома как огромного микробного органа человека пришло понимание, что микробиом кожи чрезвычайно разнообразен и уникален.

В настоящее время известно, что на 1 см<sup>2</sup> кожи приходится 1 млн бактерий с сотнями различных штаммов<sup>16</sup>.

Большинство из них представлены *Actinobacteria* (62%) и *Staphylococcus* (26%). Кожу колонизируют не только бактерии, но и грибы, а также вирусы. Они образуют сообщества, состав которых может значительно различаться как у разных людей, так и у одного человека в разные периоды жизни. Это зависит от количества сальных желез, температуры, влажности кожных покровов, генетических и экзогенных факторов.

Дисбаланс в экосистеме комменсалов может быть причиной развития дерматозов или их обострений<sup>17</sup>.

Так, именно с изменением микробиома связаны обострения атопического дерматита. Метагеномные исследования показали, что при обострении заболевания доля стафилококков увеличивается с 35 до 90%<sup>18</sup>.

Установлено также, что *S. aureus* и *Malassezia* утяжеляют течение основного кожного заболевания посредством стимуляции выброса тимического стромального лимфопоэтина кератиноцитами<sup>19</sup>.

Обсемененность кожи различными микроорганизмами и грибами обуславливает присоединение вторичной инфекции<sup>20</sup>.

Стандарты лечения дерматозов, сопровождающихся вторичной инфекцией, предполагают применение глюкокортикостероидов в комбинации с антимикотиками и антибиотиками.

Препарат Кандидерм представляет собой комбинацию современного сильного нефторированного глюкокортикостероида беклометазона дипропионата 0,025%, антибиотика с широким спектром действия гентамицина сульфата 0,1% и антимикотика клотримазола 1,0% (рис. 3)<sup>21</sup>.

<sup>14</sup> Rist T., Parish L.C., Capin L.R. et al. A comparison of the efficacy and safety of mupirocin cream and cephalixin in the treatment of secondarily infected eczema // Clin. Exp. Dermatol. 2002. Vol. 27. № 1. P. 14–20.

<sup>15</sup> Goldfarb J., Crenshaw D., O'Horo J. et al. Randomized clinical trial of topical mupirocin versus oral erythromycin for impetigo // Antimicrob. Agents Chemother. 1988. Vol. 32. № 12. P. 1780–1783.

<sup>16</sup> Grice E.A., Kong H.H., Renaud G. et al. A diversity profile of the human skin microbiota // Genome Res. 2008. Vol. 18. № 7. P. 1043–1050.

<sup>17</sup> Chen Y.E., Tsao H. The skin microbiome: current perspectives and future challenges // J. Am. Acad. Dermatol. 2013. Vol. 69. № 1. P. 143–155.

<sup>18</sup> Kong H.H., Oh J., Deming C., Conlan S. Temporal shifts in the skin microbiome associated with disease flares and treatment in children with atopic dermatitis // Genome Res. 2012. Vol. 22. № 5. P. 850–859.

<sup>19</sup> Jagielski T., Rup E., Ziolkowska A. et al. Distribution of *Malassezia* species on the skin of patients with atopic dermatitis, psoriasis, and healthy volunteers assessed by conventional and molecular identification methods // BMC Dermatol. 2014. Vol. 14. ID 3.

<sup>20</sup> Агафонова Е.Е., Дворянкова Н.В., Добрянян З.Ф., Корсунская И.М. Терапия хронических дерматозов, осложненных *Candida*-инфекцией. М.: TerraMedica, 2006.

<sup>21</sup> Инструкция по медицинскому применению препарата Кандидерм крем.



## Сателлитный симпозиум компании «Гленмарк»

По словам профессора А.В. Самцова, Кандидерм – таргетный препарат, составляющие которого «перебирают», находят и прочно связывают мишень.

Мишенью беклометазона являются рецепторы глюкокортикостероидов, клотримазола – фермент 14- $\alpha$ -деметилаза, гентамицина – 30S-субъединица бактериальных рибосом.

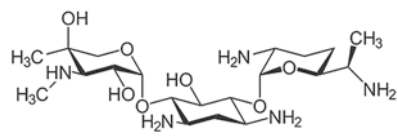
Далее профессор А.В. Самцов подробно рассмотрел особенности каждого из трех активных компонентов препарата Кандидерм.

Благодаря механизму биоактивации беклометазон оказывает быстрый и выраженный противовоспалительный эффект только в очаге воспаления. Аффинность рецепторов его метаболита, беклометазона-17-монопропионата, в 30 раз превышает аффинность исходного соединения (беклометазона дипропионата) (рис. 4)<sup>22-24</sup>.

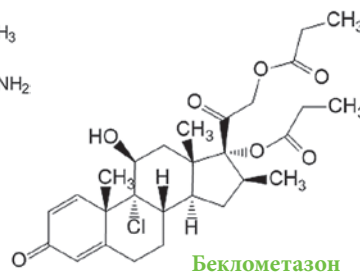
Беклометазона дипропионат в отличие от бетаметазона вместо фтора содержит хлор<sup>21</sup>.

Хлор относится к макроэлементам. Хлор в виде хлорида является основным анионом внеклеточной жидкости. Суточная потребность в нем составляет 28–56 мг/кг. Фтор – это микроэлемент. Фтор в виде фторида в дозе более 35 мг/кг может вызывать острые токсические реакции. Избыток фтора в организме является причиной флюороза и отравления, реминерализации костной ткани<sup>25</sup>. Хлор биосовместим и используется в природных органических соединениях, фтор – только в синтетических. Установлено, что беклометазон характеризуется низким потенциалом атрофогенности и отсутствием выраженного системного действия<sup>23</sup>. Системная адсорбция беклометазона в два раза меньше, чем бетаметазона. Немаловажно и то, что на фоне

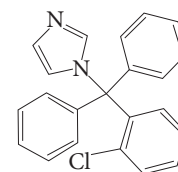
Действующее начало	Мишень
Беклометазон 0,025%	Рецепторы глюкокортикостероидов
Клотримазол 1%	Фермент 14- $\alpha$ -деметилаза
Гентамицин 0,1%	Субъединица 30S бактериальных рибосом



Гентамицин



Беклометазон



Клотримазол

Рис. 3. Мишени таргетного лекарственного препарата Кандидерм

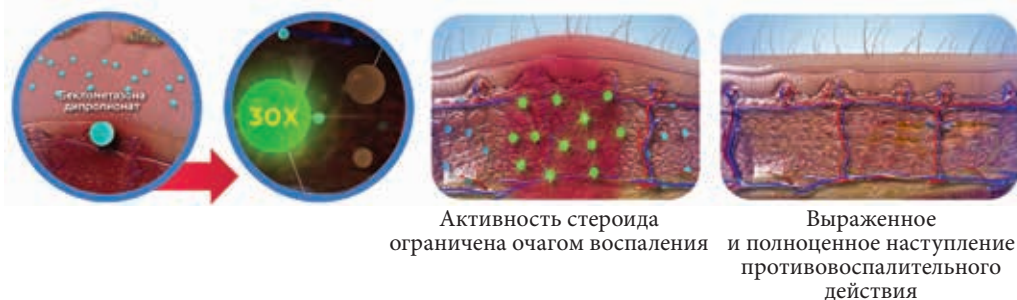

Рис. 4. Доказанный механизм биоактивации беклометазона в очаге воспаления

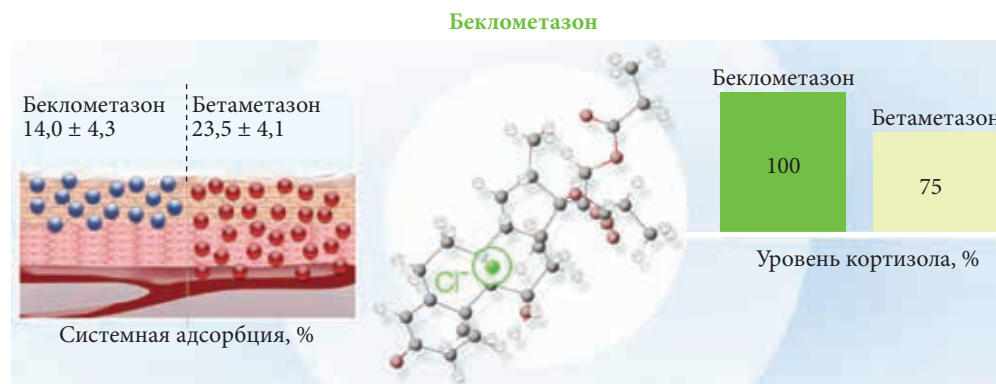

Рис. 5. Беклометазон в составе крема Кандидерм обеспечивает высокую эффективность и лучший профиль безопасности

<sup>22</sup> Roberts J.K., Moore C.D., Ward R.M. et al. Metabolism of beclomethasone dipropionate by cytochrome P450 3A enzymes // J. Pharmacol. Exp. Ther. 2013. Vol. 345. № 2. P. 308–316.

<sup>23</sup> Самцов А.В., Хайрутдинов В.Р., Белоусова И.Э. Этиопатогенетическая терапия воспалительных дерматозов // Вестник дерматологии и венерологии. 2018. Т. 94. № 2. С. 78–83.

<sup>24</sup> Rohdewald P., Rehder J., Drehsen G. et al. Simultaneous determination of glucocorticoid alcohols, their succinates and hydrocortisone in plasma // J. Pharm. Biomed. Anal. 1985. Vol. 3. № 6. P. 566–573.

<sup>25</sup> Dhar V., Bhatnagar M. Physiology and toxicity of fluoride // Indian J. Dent. Res. 2009. Vol. 20. № 3. P. 350–355.

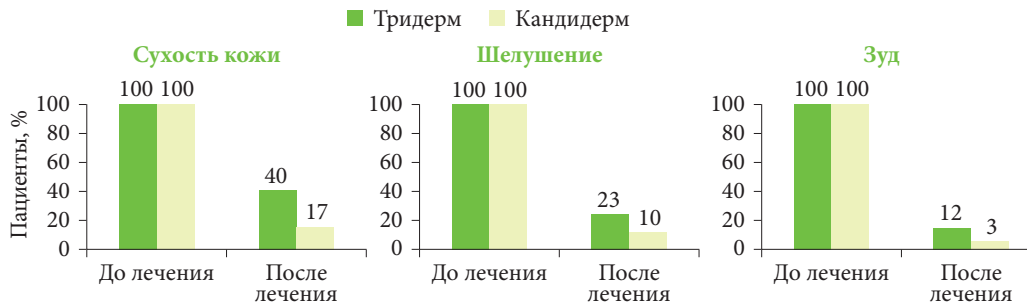


Рис. 6. Эффекты терапии кремами Кандидерм и Тридерм в отношении симптомов атопического дерматита, осложненного вторичной инфекцией

топической терапии беклометазоном уровень кортизола сохраняется в пределах нормы (рис. 5)<sup>26-28</sup>. Клотримазол, входящий в состав препарата Кандидерм, относится к антимикотическим средствам. Эффект последних определяется воздействием на эргостерол – аналог холестерина в клетке человека<sup>21</sup>. Снижение содержания эргостерола приводит к размягчению мембраны и микозлизу.

В зависимости от механизма действия топические антимикотики подразделяют на полиеновые и азольные. Первые «вынимают» эргостерол из мембраны: одна молекула антимикотика «вынимает» одну молекулу эргостерола. Вторые «выключают» синтез эргостерола за

счет избирательного воздействия на 14- $\alpha$ -деметилазу<sup>21</sup>. В этом, возможно, заключается их преимущество. Так, минимальная подавляющая концентрация полиенового антимикотика нистатина для 90% исследованных штаммов *Candida albicans* в 67 раз выше, чем клотримазола<sup>29</sup>. Гентамицин – антибиотик широкого спектра действия из группы аминогликозидов. Аминогликозиды подавляют биосинтез белков и повреждают цитоплазматическую мембрану. Благодаря этому гентамицин способен преодолевать резистентность микроорганизмов<sup>30</sup>. Следует отметить, что компоненты основы крема Кандидерм также способствуют улучшению результатов лечения. Вазелин увлажняет и смягчает кожу, уменьшает трансдермальную потерю воды в 170 раз больше, чем оливковое масло. Натрия дигидрофосфат моногидрат поддерживает необходимый pH, обеспечивая защиту от бактерий, грибов и некоторых вирусов. Пропиленгликоль оказывает увлажняющее, противомикробное воздействие, хорошо удерживает воду<sup>26</sup>. В рандомизированном исследовании Е.В. Матушевской и соавт.

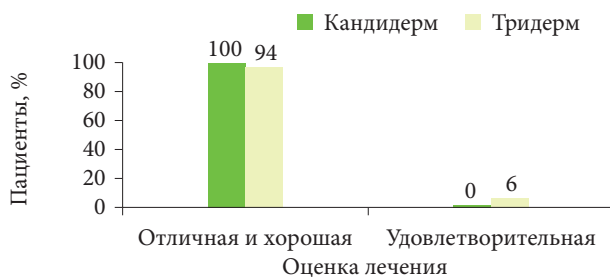

Рис. 7. Оценка пациентами результатов лечения кремами Кандидерм и Тридерм

(2009 г.) сравнивали эффективность и безопасность топических комбинированных препаратов у 60 больных атопическим дерматитом, осложненным вторичной инфекцией<sup>26</sup>. Участники исследования были разделены на группу Кандидерма и группу Тридерма (по 30 человек в каждой). Кремы наносили на пораженные участки кожи два раза в день в течение трех-четырех недель. На фоне терапии топическими комбинированными препаратами у пациентов обеих групп отмечалось сопоставимое двукратное снижение индекса тяжести симптомов, однако в группе Кандидерма зарегистрировано более быстрое и значимое уменьшение выраженности симптомов, чем в группе Тридерма. Речь, в частности, идет о сухости кожи, шелушении и зуде (рис. 6). Высокая эффективность крема Кандидерм при атопическом дерматите, осложненном вторичной инфекцией, была подтверждена результатами дерматоскопии. Трехнедельная терапия Кандидермом способствовала полному разрешению высыпаний. Большинство применявших Кандидерм оценили результат лечения как отличный и хороший (рис. 7). Кроме того, пациенты из группы Кандидерма отметили хорошую переносимость, удобство применения, приятную текстуру, отсутствие запаха, цвета и следов препарата на одежде<sup>26</sup>. В 2018 г. на кафедре с клиникой кожных и венерических болезней Военно-медицинской академии им. С.М. Кирова оценивали эффективность Кандидерма у больных экземой и атопическим дерматитом<sup>23</sup>. Результаты исследования подтвердили высокую эффективность крема в данных популяциях (рис. 8)<sup>23</sup>. К концу лечения у 96% пациентов с экземой ее тяжесть снизилась в пять

<sup>26</sup> Матушевская Е.В., Масюкова С.А., Скрипкина П.А. и др. Топические комбинированные кортикостероидные препараты в лечении атопического дерматита // Современные проблемы дерматовенерологии, иммунологии и врачебной косметологии. 2009. № 2. С. 14–19.

<sup>27</sup> Täuber V.U., Amin M., Fuchs P., Speck U. Comparative studies in man on the percutaneous absorption of diflucortolone valerate, betamethasone-17-valerate, beclomethasone dipropionate and flucinolone acetonide // Arzneimittelforschung. 1976. Vol. 26. № 7b. P. 1492–1495.

<sup>28</sup> Patel R.S., Wallace A.M., Hinnie J., McGarry G.W. Preliminary results of a pilot study investigating the potential of salivary cortisol measurements to detect occult adrenal suppression secondary to steroid nose drops // Clin. Otolaryngol. Allied Sci. 2001. Vol. 26. № 3. P. 231–234.

<sup>29</sup> Choukri F., Benderdouche M., Sednaoui P. In vitro susceptibility profile of 200 recent clinical isolates of *Candida* spp. to topical antifungal treatments of vulvovaginal candidiasis, the imidazoles and nystatin agents // J. Mycol. Med. 2014. Vol. 24. № 4. P. 303–307.

<sup>30</sup> Практическое руководство по антиинфекционной химиотерапии / под ред. Л.С. Страчунского, Ю.Б. Белоусова, С.Н. Козлова. Смоленск, 2007.



## Сателлитный симпозиум компании «Гленмарк»

раз, интенсивность зуда – в три раза, у 95% больных атопическим дерматитом тяжесть симптомов заболевания уменьшилась в пять раз, интенсивность зуда – в четыре.

Завершая выступление, профессор А.В. Самцов констатировал, что препарат Кандидерм является оригинальной комбинацией трех активных компонентов для эффективного и безопасного устранения симптомов дерматоза, осложненного вторичной инфекцией. Кандидерм выпускается в двух дозах – 15 и 30 г.<sup>21</sup>

Крем следует наносить тонким слоем на пораженные участки кожи два раза в день (утром и вечером).

Продолжительность лечения зависит от эффективности и переносимости терапии и, как правило, составляет не более трех-четырёх недель<sup>21</sup>.

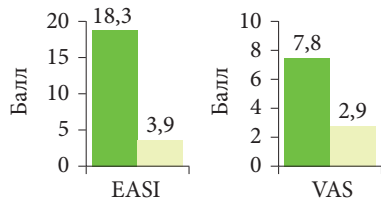
### Терапия дерматомикозов: ожидания и реальность

Как отметила доцент кафедры дерматовенерологии Северо-Западного государственного медицинского университета им. И.И. Мечникова, к.м.н. Любовь Павловна КОТРЕХОВА, в последние десятилетия в структуре дерматозов увеличилась доля микозов кожи, обусловленных патогенными и условно патогенными микроскопическими грибами. Наиболее частыми поверхностными микозами кожи и ее придатков, вызываемыми дерматофитами, считаются дерматомикозы. В группу риска входят пациенты с сахарным диабетом, иммунодефицитными состояниями, а также дети и лица старше 60 лет. Среди основных возбудителей лидирующую позицию занимают дерматофиты, которые в 75–92% случаев становятся причиной поверхностных микозов кожи. Среди возбудителей также указывают дрожжи (11–25%) и плесени (< 1%)<sup>31</sup>.

■ До лечения ■ После лечения  
У 96% пациентов с экземой отмечено снижение интенсивности симптомов

#### Экзема

В 5 раз снизилась тяжесть течения экземы В 3 раза снизилась интенсивность зуда

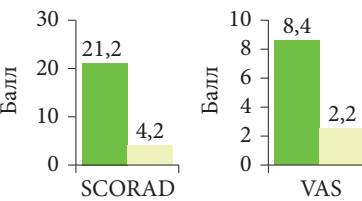


■ До лечения ■ После лечения

У 95% пациентов с атопическим дерматитом отмечено снижение интенсивности симптомов

#### Атопический дерматит

В 5 раз снизилась тяжесть симптомов атопического дерматита В 4 раза снизилась интенсивность зуда



Примечание. EASI (Eczema Area and Severity Index) – индекс площади экзематозного поражения кожи и тяжести экземы, VAS (Visual Analog Scale) – визуальная аналоговая шкала, SCORAD (Scoring of Atopic Dermatitis) – индекс оценки атопического дерматита.

Рис. 8. Эффективность крема Кандидерм у пациентов с экземой и атопическим дерматитом

Идеальный противогрибковый препарат для местного применения должен обладать фунгицидным действием, широким спектром противогрибковой, антибактериальной активности и противовоспалительным эффектом. Быть безопасным и хорошо переноситься, иметь разные лекарственные формы выпуска.

Антимикотики местного действия имеют определенные различия. Так, азолы демонстрируют фунгистатический эффект, аллиламины – фунгицидный, полиеновые антибиотики, обладающие фунгистатическим и фунгицидным эффектами, характеризуются избирательным воздействием в отношении дрожжей рода *Candida*<sup>30</sup>. Применение данных антимикотических средств не всегда позволяет добиться полного выздоровления. Несомненное преимущество в лечении поверхностных микозов кожи принадлежит препаратам, сочетающим фунгицидную активность с широким спектром действия. Такими свойствами обладает

<sup>31</sup> Сергеев А.Ю., Сергеев Ю.В. Грибковые инфекции. Руководство для врачей. 2-е изд. М., 2008.

<sup>32</sup> Котрехова Л.П., Разнатовский К.И., Ваишевич А.А. Особенности течения микозов кожи на современном этапе и рациональная терапия // Дерматология. Concilium Medicum. Приложение. 2014. № 1. С. 31–34.

<sup>33</sup> Разнатовский К.И., Родионов А.Н., Котрехова Л.П. Дерматомикозы. Руководство для врачей. СПб., 2006.

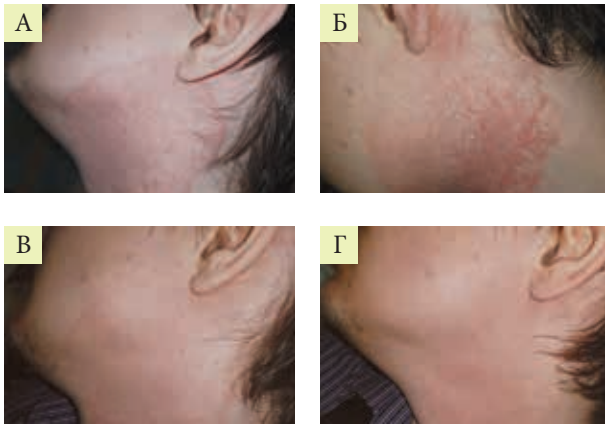


Рис. 9. Пациент К. с трихофитией гладкой кожи (*T. tonsurans, tinea gladiatorum*) в первый (А), седьмой (Б), 14-й (В) и 21-й (Г) день лечения кремом Офломикол

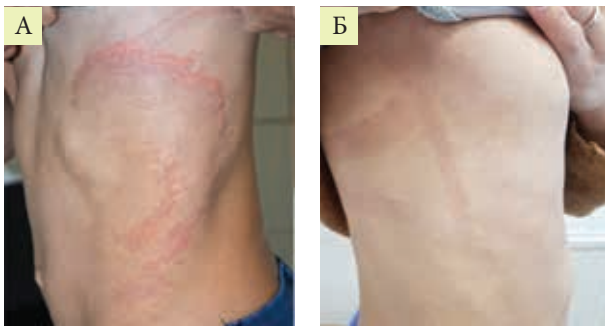

Рис. 10. Пациентка О. с кандидозом кожи, обусловленным *Candida parapsilosis*, до (А) и после использования крема Офломикол (Б)

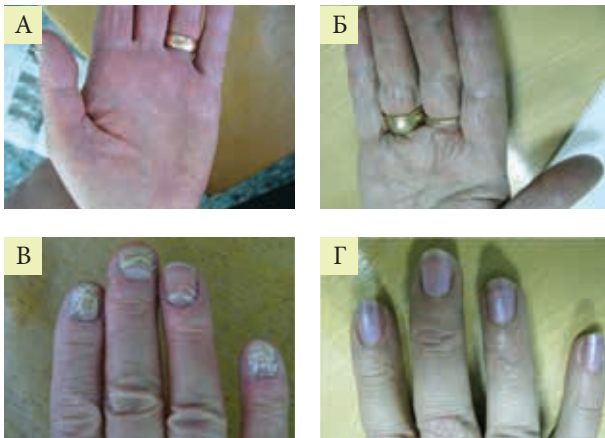

Рис. 11. Пациентка С. с микозом и онихомикозом, вызванными *T. rubrum*, до (А, В) и после применения крема Офломикол и лака Офломил (Б, Г)

сертконазол. Данное вещество входит в состав крема и раствора Офломикол (компания «Гленмарк»).

Сертконазол – первый в мире азоловый антимикотик двойного действия (фунгицидное и фунгистатическое)<sup>34</sup>. В отличие от других производных имидазола в состав молекулы сертконазола помимо азоловой группы входит бензотиофен, который встраивается в структуру клеточной мембраны гриба вместо триптофана – незаменимой аминокислоты, необходимой структурной части стенки гриба. Это приводит к нарушению ее целостности и проницаемости, а в дальнейшем – к гибели гриба<sup>35</sup>.

Сертконазол оказывает прямое токсическое воздействие на клеточную мембрану гриба уже через десять минут после применения и обеспечивает гибель 90% грибковых клеток в течение одного часа экспозиции в концентрации 0,008 г/мл<sup>36</sup>.

В качестве иллюстрации эффективности Офломикола выступающая представила несколько клинических случаев с наиболее часто встречающимися дерматомикозами, такими как трихофитии гладкой кожи, отрубевидный лишай, кандидоз кожи, грибковое поражение кожи кистей и ногтей, вызванных дрожжеподобными грибами и дерматомицетами (*Trichophyton, T. rubrum, Malassezia, Candida parapsilosis*).

Терапия кремом Офломикол трихофитии и отрубевидного лишая проводилась два раза в день в течение 21 дня (рис. 9), кандидоза кожи – два раза в день в течение четырех недель (рис. 10).

Для лечения микоза и онихомикоза кистей использовали лак Офломил и крем Офломикол. Лак наносили один раз в неделю в те-

чение трех месяцев, крем – один раз в день в течение двух недель (рис. 11).

Офломикол позволил быстро справиться с микозами во всех клинических случаях. Ни в одном из них нежелательных явлений, связанных с применением Офломикола, не зафиксировано.

Подводя итог, Л.П. Котрехова сделала следующие выводы:

- сертконазол (Офломикол) является высокоактивным антимикотиком широкого спектра действия (фунгицидное, антибактериальное и противовоспалительное);
- сертконазол (Офломикол) воздействует на всех возбудителей (дерматофиты, дрожжи, плесени) и эффективен при разных клинических формах поверхностных микозов кожи;
- сертконазол (Офломикол) удобен для применения, имеет две лекарственные формы (раствор и крем), экономически выгоден, что обеспечивает комплаентность пациентов лечению.

## Заключение

**Ш**ирокое распространение пиодермий, инфекционных дерматозов, дерматомикозов в популяции обуславливает интерес врачей к лекарственным средствам, отвечающим оптимальному соотношению «эффективность/безопасность». Таковыми обладают препараты для наружной терапии компании «Гленмарк». Приведенные докладчиками результаты исследований и примеры из собственной клинической практики свидетельствуют о высокой эффективности и безопасности препаратов Супироцин, Кандидерм и Офломикол. ●

<sup>34</sup> Raga M., Palacin C., Castello J.M. et al. New imidazole antifungal agents derived from benzo b thiophene // European Journal of Medicinal Chemistry. 1986. Vol. 21. № 4. P. 329–332.

<sup>35</sup> Горячкина М.В., Белоусова Т.А., Потеева Н.Н. Сертконазол в местном лечении поверхностных микозов кожи // Клиническая дерматология и венерология. 2012. Т. 10. № 5. С. 46–51.

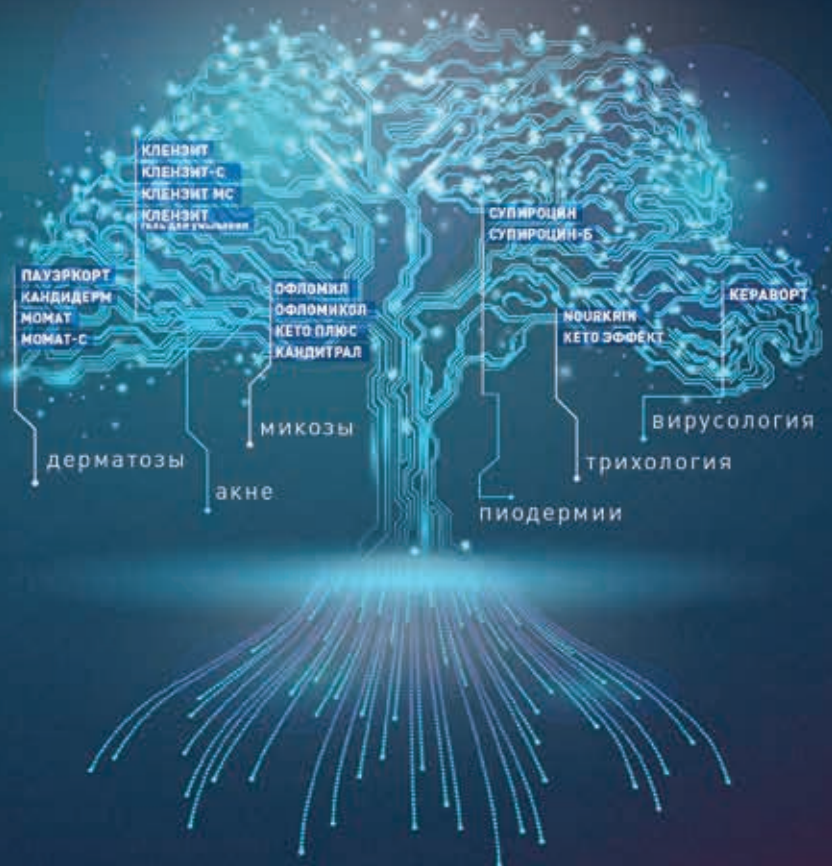<sup>36</sup> Agut J., Palacin C., Salgado J. et al. Direct membrane-damaging effect of sertaconazole on *Candida albicans* as a mechanism of its fungicidal activity // Arzneimittelforschung. 1992. Vol. 42. № 5A. P. 721–724.





# ГЛЕНМАРК ДЕРМАТОЛОГИЯ: наследие и инновации

ГЛОБАЛЬНЫЕ ИННОВАЦИОННЫЕ РАЗРАБОТКИ<sup>1</sup>  
БОЛЕЕ 40 ЛЕТ В МИРЕ<sup>2</sup>  
ДИВЕРСИФИЦИРОВАННЫЙ ДЕРМАТОЛОГИЧЕСКИЙ ПОРТФЕЛЬ<sup>3</sup>




Реклама

<sup>1</sup>Yokoy CY, et al. Evidence for Activity of GBR 830 (and GSK40) in Erythematous and Itchy Atopic Dermatitis (AD) in a Phase 2A Study. AAD 2019 Annual Meeting, March 7, 2019; Washington, DC. <sup>2</sup>Тег оновлений: 1977 г. <sup>3</sup>По данным ГПРК на территории РФ [www.glenmarkpharma.ru](http://www.glenmarkpharma.ru) на 25.05.2020

ОБРАЗОВАТЕЛЬНЫЙ ПРОЕКТ ДЛЯ ВРАЧЕЙ ДЕРМАТОЛОГОВ С ПОДДЕРЖКОЙ КОМПАНИИ ГЛЕНМАРК. ИНФОРМАЦИОННЫЙ МАТЕРИАЛ ДЛЯ СПЕЦИАЛИСТОВ ЗДРАВООХРАНЕНИЯ. ДЛЯ РАСПРОСТРАНЕНИЯ НА МЕДИЦИНСКИХ МЕРОПРИЯТИЯХ ПОЖАЛУЙСТА, ОЗНАКОМЬТЕСЬ С ПОЛНОЙ МЕДИЦИНСКОЙ ИНСТРУКЦИЕЙ ПО ПРИМЕНЕНИЮ ПРЕПАРАТА

ООО «Гленмарк Импэкс», Россия, 115114, Москва, ул. Летниковская, д. 2, стр. 3  
Телефон/Факс: 7 499 951 00 00, [www.glenmark-pharma.ru](http://www.glenmark-pharma.ru)

RUS-CDM-021\_06-2020



## Актуальные возможности лечения разных форм алопеции

*В формате онлайн 26–27 июня 2020 г. состоялась XIV Научно-практическая конференция ассоциации «Профессиональное общество трихологов». На мероприятии ведущие российские дерматологи и трихологи обсудили роль протеогликанов в регуляции цикла волосающего фолликула и возможности применения продукта Нуркрин® компании «Гленмарк» для роста и восстановления волос при алопециях различного генеза. В завершение симпозиума главный научный сотрудник Московского научно-практического центра дерматовенерологии и косметологии, главный врач клиники лечебно-эстетической медицины «Институт красивых волос», президент ассоциации «Профессиональное общество трихологов», д.м.н. Аида Гусейхановна ГАДЖИГОРОЕВА от лица всех членов ассоциации поздравила компанию «Гленмарк» и вручила диплом «Trichologists' Choice Awards» («Выбор трихологов»). Она отметила, что продукт Нуркрин® менее чем за два года после появления на российском рынке заслужил доверие ведущих специалистов страны, является востребованным и перспективным средством для заместительной протеогликановой терапии разных форм алопеции.*

### **Протеогликаны – критические компоненты межклеточного матрикса и регуляции цикла волосающего фолликула**

В начале своего выступления главный научный сотрудник Московского центра дерматовенерологии и косметологии, д.м.н., врач-дерматовенеролог, косметолог, президент ассоциации «Профессиональное общество трихологов», главный врач клиники лечебно-эстетической медицины «Институт красивых волос» Аида Гусейхановна Гаджигороева напомнила аудитории о том, что ткани организма – филогенетически сложившаяся система клеток и неклеточных структур, имеющих общность строения или происхождения и специализирующихся на выполнении определенных функций. С точки зрения морфофункциональной классификации выделяют эпителиальные ткани, ткани внутренней среды (соединительные ткани, лимфа, кровь), мышечную и нервную ткань. Волосающий фолликул представляет собой совокупность тканей организма, поэтому до конца не удается понять его физиологию и определить все компоненты, которые участвуют в цикличности его функционирования.

В отношении рассматриваемой темы – протеогликаны и их роль в регуляции цикла волосающего фолликула – наибольший интерес представляет рыхлая волокнистая соединительная ткань. Особое место среди составляющих ее клеток занимают фибробласты, или семейство фибриллообразующих клеток. Они синтезируют компоненты межклеточного вещества: белки, протеогликаны, гликопротеины, необходимые для формирования основного вещества и волокон. Синтез протеогликана начинается с синтеза корового белка в клетках соединительной ткани, далее к нему присоединяется гликозаминогликан, синтезируемый в аппарате Гольджи, и образовавшийся протеогликан выходит из клетки во внеклеточный матрикс. Распад протеогликанов происходит во внеклеточном матриксе под действием ферментов. Протеогликаны и гликозаминогликаны, представляющие собой отрицательно заряженные цепочки сахаридов, способны связывать воду и обмениваться ионами. Это необходимо для поддержания го-

меостаза в матриксе. Протеогликаны и гликозаминогликаны могут связывать и высвобождать цитокины и ростовые факторы, поэтому участвуют в ауто- и паракринной пространственно-временной регуляции всех клеточных процессов.

Протеогликаны являются компонентами клеточной мембраны и формируют гликокаликс, или внеклеточный матрикс, – обогащенную углеводами периферическую зону внешнего поверхностного покрытия мембраны большинства эукариотических клеток. Гликокаликс – это полисахаридный ворс на внешней поверхности клеток, состоящий из протеогликанов, гликопротеинов и гликолипидов.

На поверхности клеток компоненты матрикса связываются с гликокаликсом клетки, компоненты которого в свою очередь связаны с липидами и протеинами клеточной мембраны, образуя индивидуальный и типичный клеточный поверхностный слой. Эти структуры – важные компоненты передачи информации от матрикса в клетку и обратно. Таким образом обеспечивается «информационный диалог» между клеткой и внешним пространством.



## Сателлитный симпозиум компании «Гленмарк»

В основе классификации протеогликанов лежит их локализация по отношению к клетке. Выделяют протеогликаны<sup>1</sup>:

- ✓ внутриклеточные (гепарин, синдекан);
- ✓ поверхностные (бетагликан);
- ✓ околоклеточные (перлекан и др.);
- ✓ внеклеточные (агрекан, версикан).

Основными функциями протеогликанов являются:

- создание гидратированного пространства между клетками;
- формирование геля (гликозаминогликановые (GAG) цепи протеогликанов) с различными размерами пор и плотностью заряда, вследствие чего протеогликаны функционируют как селективные сита, регулируя движение молекул и клеток в соответствии с их размером и зарядом;
- регулирование активности сигнальных молекул, при связывании с которыми протеогликаны могут усиливать или ингибировать их активность.

Протеогликаны также могут связывать другие типы секретируемых белков – протеазы, ингибиторы протеаз.

Протеогликаны могут регулировать активность этих сигнальных молекул или других белков для получения определенных свойств в ткани, во-первых, за счет иммобилизации белка рядом с местом его секреции, ограничивая район действия белка, во-вторых, за счет инактивации

белка, в-третьих, за счет создания резервуара белка, откуда он впоследствии может высвободиться, в-четвертых, за счет защиты белка от протеолитической деградации, что продлевает его действие, в-пятых, за счет изменения или концентрирования белка для более эффективной его презентации рецепторам клеточной поверхности.

Фолликулярные протеогликаны играют структурную, функциональную и регулируемую роль в циклическом развитии волосяного фолликула<sup>2,3</sup>.

По данным гистологических исследований, волосяные фолликулы экспрессируют уникальные по составу протеогликаны и распределение этих специализированных протеогликанов в волосяном фолликуле значительно меняется в течение цикла роста волоса<sup>4-6</sup>.

Поскольку факторами роста в волосяном фолликуле управляют определенные белковые структуры, протеогликаны крайне необходимы для обеспечения их участия в развитии и питании фолликула, а также регулировки этих структур<sup>2</sup>.

Перераспределение фолликулярных протеогликанов соответствует упреждающему, а не пассивному сценарию и не пропорционально относительным изменениям размеров отдельных областей фолликула<sup>4</sup>.

Для волосяных фолликулов характерны такие протеогликаны,

как версикан, агрекан, декорин и синдекан 1 (рис. 1).

Версикан обнаруживается в зрелых волосяных фолликулах с максимальной экспрессией в фазе анагена, с ее уменьшением в катагеновой и исчезновением в телогеновой фазе. При этом его присутствие в зоне bulge постоянно<sup>7</sup>.

Экспрессия версикана в сосочке уменьшается у пациентов старше 50 лет, что предполагает мощную связь с сенильной алопецией<sup>8</sup>. При андрогенетической алопеции экспрессия версикана в мелких пушковых волосах уменьшена вследствие действия андрогенов<sup>4</sup>.

В ходе исследований *in vitro* установлено, что принудительная экспрессия молекул версикана

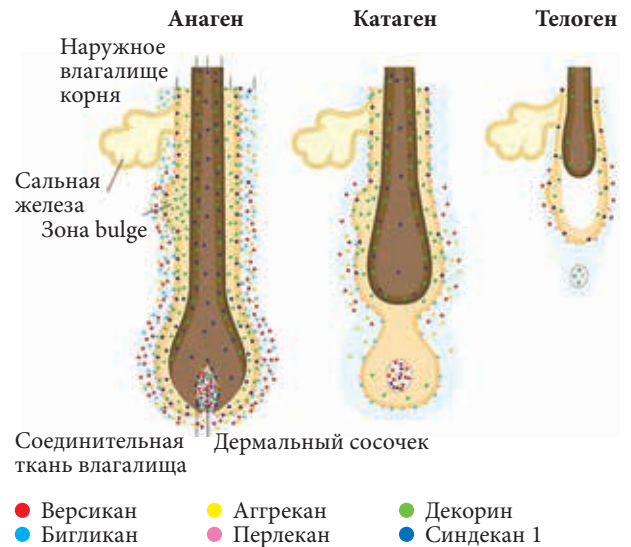


Рис. 1. Представленность фолликулярных протеогликанов в разных фазах роста волос

<sup>1</sup> Iozzo R.V., Schaefer L. Proteoglycan form and function: a comprehensive nomenclature of proteoglycans // Matrix. Biol. 2015. Vol. 42. P. 11–55.

<sup>2</sup> Westgate G.E., Messenger A.G., Watson L.P., Gibson W.T. Distribution of proteoglycans during the hair growth cycle in human skin // J. Invest. Dermatol. 1991. Vol. 96. № 2. P. 191–195.

<sup>3</sup> Inui S., Itami S. A newly discovered linkage between proteoglycans and hair biology: decorin acts as an anagen inducer // Exp. Dermatol. 2014. Vol. 23. № 8. P. 547–548.


<sup>4</sup> Soma T., Tajima M., Kishimoto J. Hair cycle-specific expression of versican in human hair follicles // J. Dermatol. Sci. 2005. Vol. 39. № 3. P. 147–154.

<sup>5</sup> Malgouries S., Thibaut S., Bernard B.A. Proteoglycan expression patterns in human hair follicle // Br. J. Dermatol. 2008. Vol. 158. № 2. P. 234–242.

<sup>6</sup> Maniatiopoulou E., Bonovas S., Sitaras N. Isolation and quantification of glycosaminoglycans from human hair shaft // Ann. Dermatol. 2016. Vol. 28. № 5. P. 533–539.

<sup>7</sup> Du Cros D.L., LeBaron R.G., Couchman J.R. Association of versican with dermal matrices and its potential role in hair follicle development and cycling // J. Invest. Dermatol. 1995. Vol. 105. № 3. P. 426–431.

<sup>8</sup> Jo S.J., Kim J.Y., Jang S. et al. Decrease of versican levels in the follicular dermal papilla is a remarkable aging-associated change of human hair follicles // J. Dermatol. Sci. 2016. Vol. 84. № 3. P. 354–357.



частично восстанавливает индуктивность клеток дермального сосочка во время реконструкции молекул кожи. В исследованиях *in vivo* и *in vitro* показано, что версикан необходим для передачи сигнала от клеток дермального сосочка к стволовым клеткам фолликула и инициирования регенерации волос<sup>9</sup>.

Синдекан SDC-1 обнаруживается в эпителиальном отделе наружного корневого влагалища и сосочке волосяного фолликула в фазу анагена. В фазе телогена его представленность уменьшается. Синдекан регулирует сигналы адгезии, миграцию и рост волос посредством растворимых лигандов внеклеточного матрикса (в частности, Wnt, Shh, TFG- $\beta$ , FGF, EGF).

Декорин – протеогликан, богатый лейцином. Он экспрессируется в основном в волосяном фолликуле и сальной железе. Декорин блокирует действие различных эпидермальных факторов роста, отрицательно воздействующих на волосяной фолликул. В частности, он блокирует TFG- $\beta$ -1, который помимо ингибирования роста волоса стимулирует местный синтез андрогенов<sup>10</sup>, а также угнетает трансмембранный рецептор, который активируется при связывании с эпидермальным фактором роста и участвует в андрогенетической алопеции<sup>3</sup>. Анализ экспрессии генов показал, что декорин высоко экспрессирован в области bulge. С возрастом снижается экспрессия декорина, а также количество KRT15-позитивных стволовых клеток волосяного фолликула. Уменьшение количества стволовых клеток

в волосяном фолликуле считается причиной старческой алопеции. Установлено, что удаление декорина способствовало дифференцировке стволовых клеток волосяного фолликула. При культивировании стволовых клеток волосяного фолликула на чашках с покрытием декорина наблюдалось еще более недифференцированное состояние: возможность стволовых клеток фолликула синтезировать себе подобные клетки сохранялась. Это крайне важно для поддержания жизни волосяного фолликула. Таким образом, был сделан вывод, что декорин функционирует как компонент ниши стволовых клеток, а дефицит стволовых клеток в волосяном фолликуле, вызванный снижением экспрессии декорина, может быть причиной возрастного выпадения волос<sup>11</sup>.

Как было отмечено ранее, с возрастом уровень протеогликанов уменьшается. Так, у 20 здоровых индивидов сравнили образцы кожи затылочной области. Пациентов разделили на две равные группы в зависимости от возраста:  $33,3 \pm 6,3$  и  $83,8 \pm 2,8$  года. У пожилых лиц отмечался меньший диаметр капиллярных волокон. По данным иммунофлюоресцентного анализа, в образцах их кожи показатели версикана, бигликана, хондроитина сульфата и синдекана также были существенно ниже. Исследователи сделали вывод, что процесс старения капилляров преимущественно обусловлен изнашиванием капиллярных волокон и старением фолликула вследствие снижения его комп-

лексной активности. Полученные результаты дали основание предположить наличие связи между процессами старения и истончения капилляров и концентрацией протеогликанов<sup>11</sup>.

По данным другого исследования, при иммуногистохимическом окрашивании лобной и затылочной областей большее количество протеогликанов на гистологических срезах отмечено у детей, чем у взрослых<sup>6</sup>.

Некоторые исследователи доказали, что заместительная терапия протеогликанами, в частности версиканом и декорином, уменьшала старение капилляров, обусловленное внешними и внутренними факторами<sup>12</sup>.

Еще в конце прошлого века было показано, что во время фазы катагена в дермальном сосочке и соединительнотканной оболочке волосяного фолликула происходит утрата протеогликана хондроитина сульфата. При этом одновременно усиливается связь активированных макрофагов с регрессирующим фолликулом<sup>13</sup>. Чуть позже один из авторов исследования сделал вывод, что хондроитин-протеогликан препятствуют активации цитотоксических клеток, формируя защитный барьер вокруг луковицы, и создают иммунные привилегии для фолликула в фазе анагена<sup>2</sup>.

Нарушение обмена фолликулярных протеогликанов функционально влияет на рост и жизненный цикл волосяного фолликула. Поскольку способность фолликулярных клеток синтезировать протеогликаны снижена, уменьшается концентрация биоактивных

<sup>9</sup> Kishimoto J., Soma T., Burgeson R., Hibino T. Versican expression by dermal papilla-regenerated hair follicles – a promising tool for hair-regrowth products // Int. J. Cosm. Sci. 2004. Vol. 26. P. 165–166.

<sup>10</sup> Paus R., Langan E.A., Vidali S. et al. Neuroendocrinology of the hair follicle: principles and clinical perspectives // Trends. Mol. Med. 2014. Vol. 20. № 10. P. 559–570.

<sup>11</sup> Miyachi K., Yamada T., Kawagishi-Hotta M. et al. Extracellular proteoglycan decorin maintains human hair follicle stem cells // J. Dermatol. 2018. Vol. 45. № 12. P. 1403–1410.

<sup>12</sup> Thom E., Wadstein J., Thom E.W., Kingsley D. Treatment of hair thinning and hair ageing with specific lectin and leucine proteoglycans. A review // J. Appl. Cosmetol. 2014. Vol. 32. P. 105–115.

<sup>13</sup> Westgate G.E., Craggs R.I., Gibson W.T. Do proteoglycans confer immune privilege on growing hair follicles // J. Invest. Dermatol. 1989. Vol. 92. P. A541.



## Сателлитный симпозиум компании «Гленмарк»

протеогликанов и, как следствие, прогрессирует фолликулярная гипогликания (рис. 2).

Выраженная фолликулярная гипогликания может приводить к постепенному изменению соотношения длительности фаз телогена и анагена и снижению максимального размера волосяного фолликула. На ранней стадии фолликулярной гипогликании отмечается субклиническое изменение размера фолликула, так называемая протеогликановая фолликулярная гипотрофия. В дальнейшем процесс усугубляется с развитием протеогликановой атрофии волосяного фолликула. Клинически она проявляется прогрессирующим уменьшением размеров фолликула. Считается, что именно протеогликановая фолликулярная атрофия приводит к миниатюризации волос при их выпадении, что не может быть устранено удалением андрогенов.

Роль отдельных протеогликанов в механизмах роста и потери волос была подробно описана в работе А.Г. Гаджигороевой в соавторстве с учеными из Швеции и Норвегии<sup>14</sup>. В ней также рассмотрены механизмы биологической активности протеогликановой заме-

стительной терапии продуктом Нуркрин® с комплексом Marilex® при типичной и телогеновой алопеции<sup>14</sup>.

В заключение докладчик представила собственные данные использования протеогликанов в клинической практике (рис. 3). Она подчеркнула, что применение препаратов на основе протеогликанов в составе комплексной терапии показано пациентам с потерей волос по женскому и мужскому типу: женщинам с андрогенетической алопецией первой и второй стадий, мужчинам – первой – третьей стадий. Кроме того, применение протеогликанового комплекса рекомендовано пациентам с сенильной алопецией, при гнездной алопеции – на фоне снижения дозы системной иммуносупрессивной терапии.

В России доступен единственный продукт, содержащий комплекс протеогликанов, – Нуркрин®. Нуркрин® производится в Дании. Он показан как женщинам, так и мужчинам. Продолжительность его применения составляет от четырех до шести месяцев и более по одной таблетке два раза в день.

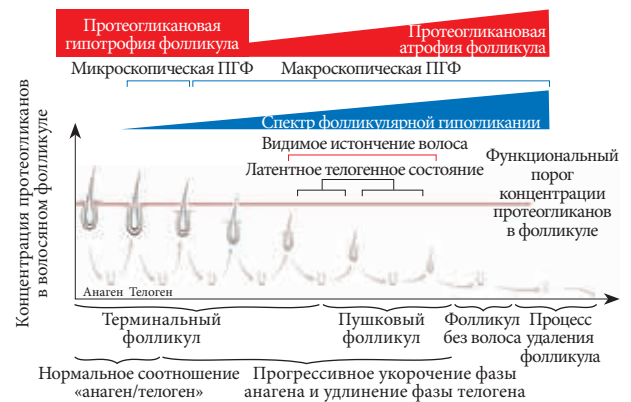
### Продукт Нуркрин как эффективное управление ростом и восстановлением волос при алопециях различного генеза

Продолжила тему использования протеогликанов в клинической практике главный научный сотрудник лаборатории репаративных процессов НИИ общей патологии и патофизиологии РАН, научный консультант Центра дерматологии и косметологии, д.м.н., профессор Елена Николаевна ВОЛКОВА. Выступающая отметила, что в последние годы в области трихологии особое внимание уделялось изучению механизмов влияния биологически активных веществ и других факторов на трансформацию воло-

сяного фолликула. Два года назад на российском фармацевтическом рынке появился современный продукт для заместительной терапии – Нуркрин®.

Нуркрин® зарекомендовал себя как высокоэффективное средство. На сегодняшний день его применяют в 46 странах мира.

Нуркрин® позволяет проводить заместительную терапию протеогликанами у лиц с алопецией различного генеза, с поредением волос вследствие ряда дерматозов и старения. Его можно применять как отдельно, так



Примечание. ППФ – протеогликановая гипотрофия фолликула.  
Рис. 2. Протеогликановая атрофия фолликула и спектр фолликулярной гипогликании

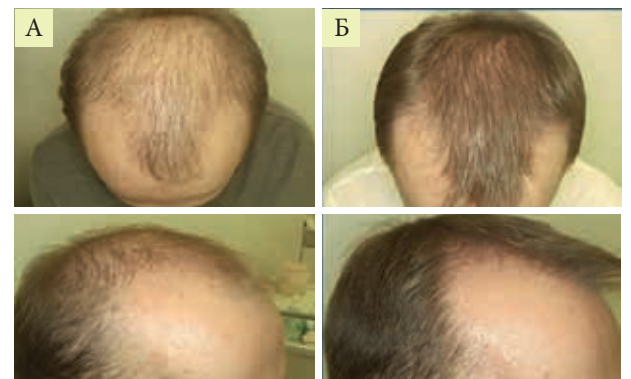

Рис. 3. Пациент с андрогенетической алопецией до (А) и через пять месяцев комплексного лечения с применением продукта Нуркрин® (Б)


и в сочетании с другими методиками лечения.

Как известно, причины и типы выпадения волос могут быть разнообразными: симптом другого заболевания, самостоятельная нозология и т.д. Однако при любой алопеции нарушается нормальный цикл роста волос.

Волосяной фолликул способен последовательно и многократно переходить в разные фазы. Смена фаз обеспечивается взаимодействием различных специализированных клеток в комплексе молекулярных сигналов.

Генерация волосяного фолликула зависит от циклической активации собственных стволовых клеток. В фазе анагена важная роль отводит-

<sup>14</sup> Wadstein J, Thom E., Gadzhigoroeva A. Integral roles of specific proteoglycans in hair growth and hair loss: mechanisms behind the bioactivity of proteoglycan replacement therapy with Nourkrin® with Marilex® in pattern hair loss and telogen effluvium // Dermatol. Res. Pract. 2020. Vol. 2020. ID 8125081.



ся активации различных сигнальных путей для регулировки работы нужных генов. Протеогликианы контролируют активацию сигнального пути, обеспечивая пролиферацию стволовых клеток в волосяной луковице.

Точная настройка активаторов и ингибиторов цикла развития волоса зависит не только от пространственно настроенной регулировки экспрессии гена, но и от протеогликанов. Это еще один биологический язык, на котором разговаривают клетки.

Для модуляции нормального циклического роста волос в фолликуле должны присутствовать определенные протеогликианы в нужной концентрации. Доказано, что при снижении содержания протеогликанов увеличивается потеря волос и ограничивается возобновление их роста. Известно, что в регулировании цикла развития волоса фолликула участвуют такие специфические протеогликианы, как версикан, декорин, синдекан. Протеогликианы синтезируются в организме дермальными фибробластами. Выделяют две генетически независимые популяции фибробластов – папиллярного и сетчатого слоев. При этом фибробласты папиллярного слоя синтезируют декорин, сетчатого – версикан. Декорин относится к малым протеогликанам (молекулярный вес около 40 кДа), богатым лейцином. Он регулирует активность многих сигнальных молекул, модулирует передачу сигнала трансформирующим факторам роста  $\beta$ , эпидермальным факторам роста и другим факторам роста – известным участникам циклического роста волоса фолликула.

Декорин выступает в качестве индуктора анагена.

На фазу анагена приходится пик содержания версикана. При этом его уровень значительно снижается в фазы категена и телогена<sup>5</sup>.

Синдекан – сложный по своему строению протеогликан. Он регулирует Wnt-сигнальный каскад (сокраще-

ние произошло от слияния названия двух генов – Wg и Int). Активация Wg и Int приводит к активации синтеза сигнального белка Wnt-активатора собственных стволовых клеток волосяного фолликула. Эти гены показывают наивысшую экспрессию в период от телогена к анагену.

Целями восстановления концентрации ключевых протеогликанов являются:

- устранение миниатюризации волосяного фолликула;
- возвращение волосяного фолликула в фазу анагена;
- оптимизация и перенастройка продолжительности отдельных фаз цикла роста волос;
- обеспечение выживания волосяного фолликула.

Универсальность продукта Нуркрин® заключается в том, что он нормализует физиологический цикл роста волос за счет восполнения недостатка протеогликанов и восстановления их физиологического баланса. В состав продукта Нуркрин® входят запатентованный комплекс Marilex® (фракционированный рыбий экстракт со специфическими протеогликанами – версиканом, декорином и синдеканом), аскорбиновая кислота, биотин. «Нуркрин – не витаминный комплекс. В его состав входят специфические протеогликианы, биологически активные вещества. На сегодняшний день данный продукт не имеет аналогов», – подчеркнула профессор Е.Н. Волкова.

Активные компоненты продукта Нуркрин® предназначены для питания фолликулов и пробуждения спящих фолликулов.

Так, биотин – важный микроэлемент для волос. Он контролирует обмен жиров и таким образом влияет на их содержание в коже. За счет этого улучшается структура волос. Биотин также помогает избежать раннего поседения волос и в некоторой степени остановить их выпадение.

Витамин С нормализует тонус капилляров и приток крови к волосяным луковицам. Под его влиянием

улучшается микроциркуляция и, следовательно, питание волосаных луковиц. Именно благодаря этому удается остановить выпадение волос. Таким образом, продукт Нуркрин® действует по трем направлениям:

- уменьшение (прекращение) выпадения волос;
- стимуляция роста новых волос;
- укрепление и оздоровление волос.

Заместительная протеогликановая терапия продуктом Нуркрин® восстанавливает физиологический цикл роста волос, останавливает преждевременную их потерю, активирует рост новых волос на участках поредения и выпадения, восстанавливает микроциркуляцию кожи волосистой части головы, а также реструктурирует клетки кожи волосистой части головы и самого волосяного фолликула, устраняет воспаление.

Нуркрин® повышает экспрессию факторов роста и генов факторов роста, является сигнальной молекулой по отношению к собственным стволовым клеткам волосяного фолликула и активирует пролиферацию и дифференцировку собственных стволовых клеток волосяного фолликула и дермального сосочка, является индуктором фазы анагена. Кроме того, средство активирует синтез белков экстрацеллюлярного матрикса и улучшает фиксацию фолликула в дерме.

В ряде исследований получены доказательства биодоступности протеогликанов. Показано, что протеогликианы всасываются и распределяются в организме при приеме внутрь<sup>15,16</sup>.

Эффективность и безопасность продукта Нуркрин® подтверждаются данными клинических исследований и реальной практики. В ряде исследований продемонстрировано, что первые положительные результаты наблюдались уже через два месяца приема. Так, из 3000 женщин 62,5% отмечали улучшение состояния волос и рост новых волос уже через два месяца, 70% – через шесть месяцев, 83% – через 12 месяцев<sup>17</sup>.

<sup>15</sup> Volpi N. Oral bioavailability of chondroitin sulfate (Condrosulf) and its constituents in healthy male volunteers // Osteoarthritis Cartilage. 2002. Vol. 10. № 10. P. 768–777.

<sup>16</sup> Volpi N. Oral absorption and bioavailability of ichthyic origin chondroitin sulfate in healthy male volunteers // Osteoarthritis Cartilage. 2003. Vol. 11. № 6. P. 433–441.

<sup>17</sup> Kingsley D.H., Thom E. Cosmetic hair treatments improve quality of life in women with female pattern hair loss // J. Appl. Cosmetol. 2012. Vol. 30. № 2. P. 49–59.



## Сателлитный симпозиум компании «Гленмарк»

В другом исследовании с участием 55 пациентов без иных видов лечения в период наблюдения в группе Нуркрин количество и плотность волос уже после шести месяцев увеличились на 35,7%, в группе плацебо – лишь на 1,5%<sup>18</sup>.

### Опыт использования протеогликанов у пациентов с разной формой потери волос

Опыт применения продукта Нуркрин® у пациентов с разными типами выпадения волос поделится президент Союза трихологов, руководитель ООО «Наутилус», к.м.н. Спартак Фанилович КАЮМОВ.

Для определения эффективности терапии использовали фототрихограмму, субъективную оценку и измерение длины роста волос с помощью штангенциркуля.

Фототрихограмма проводилась на теменной и затылочной областях с маркировкой зоны пигментом для перманентного макияжа.

Исследованы три группы:

- ✓ женщины 35 лет и старше с разной этиологией потери волос, получающие только Нуркрин®;
- ✓ мужчины от 29 до 38 лет, применяющие комбинированное лечение;
- ✓ пациенты с гнездной алопецией.

В первую группу наблюдения вошли четыре женщины. У пациентки 37 лет диагностирована андрогенетическая алопеция первой и второй стадий, у пациентки 40 лет – хроническое телогеновое выпадение волос на фоне вегетарианской диеты. У пациентки 45 лет также отмечено хроническое телогеновое выпадение волос. Четвертая пациентка 46 лет оказалась практически здорова, но жаловалась на повышенное выпадение волос. Диагностика проводилась на основании результатов трихоскопии, фототрихограммы и жалоб больных. По ряду причин после двух месяцев из группы наблюдения выбыли две женщины – 37 и 40 лет. Несмотря на досрочное выбывание из исследования, у пациентки 40 лет с хро-

Продукт Нуркрин® можно принимать как отдельно, так и в сочетании с мезотерапией, наружной терапией, в комплексных программах омоложения. Кроме того, Нуркрин® можно применять для поддерживающей терапии и профилактики потери волос в любом возрасте.

ническим выпадением волос на фоне вегетарианской диеты после двухмесячного приема продукта Нуркрин® улучшилось качество волос, кожа головы стала менее сухой. Среди продолживших прием продукта Нуркрин® женщин также отмечен положительный эффект. У пациентки 45 лет с хроническим телогеновым выпадением волос после трех месяцев приема значительно увеличилась плотность роста волос в теменной зоне – на 39,7% (рис. 4).

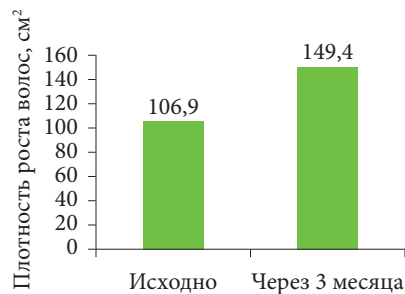


Рис. 4. Увеличение плотности роста волос в теменной зоне у пациентки 45 лет с хроническим телогеновым выпадением волос на фоне использования продукта Нуркрин®

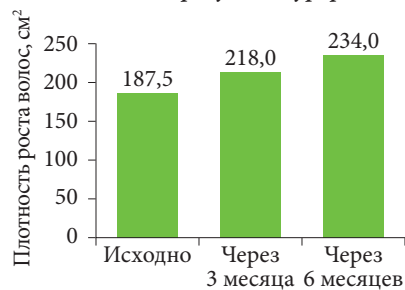


Рис. 6. Увеличение плотности роста волос в теменной зоне у практически здоровой пациентки 46 лет на фоне использования продукта Нуркрин®

Заканчивая выступление, профессор Е.Н. Волкова еще раз подчеркнула, что заместительная протеогликановая терапия продуктом Нуркрин® – перспективный и современный подход к решению проблемы выпадения волос.

Анализ данных показал, что такой эффект обусловлен появлением новых волос в фазе анагена. Так, в начале наблюдения было отмечено 68% анагеновых волос, через три месяца – 96%. При этом пропорционально уменьшилось количество волос в фазе телогена – с 32 до 4% (рис. 5). У 46-летней практически здоровой женщины с жалобами на выпадение волос плотность волос в теменной зоне после трех месяцев приема продукта Нуркрин® увеличилась на 16,7% (рис. 6), через шесть месяцев – на 25% от исходного. Отмечено и увеличение анагеновых волос – от 88 до 91% через шесть месяцев от начала наблюдения (рис. 7).

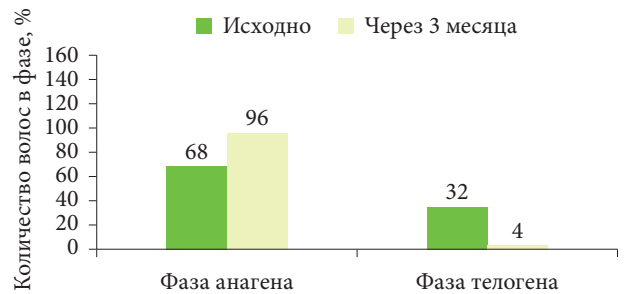


Рис. 5. Изменение количества волос в фазе анагена и телогена в теменной зоне у пациентки 45 лет с хроническим телогеновым выпадением волос на фоне использования продукта Нуркрин®

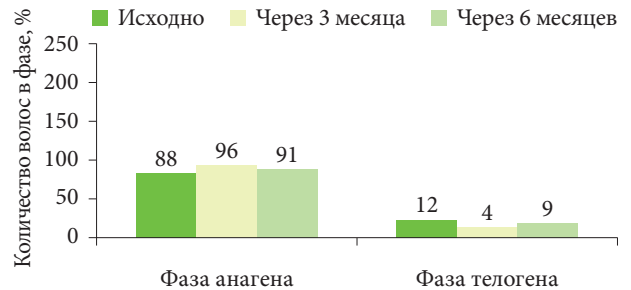


Рис. 7. Изменение количества волос в фазе анагена и телогена в теменной зоне у практически здоровой пациентки 46 лет на фоне использования продукта Нуркрин®

<sup>18</sup> Thom E. Nourkrin: objective and subjective effects and tolerability in persons with hair loss // J. Int. Med. Res. 2006. Vol. 34. № 5. P. 514–519.

По завершении шестимесячной терапии было принято решение прекратить прием продукта Нуркрин® для оценки динамики. Через девять месяцев при контрольном исследовании обнаружено, что плотность роста волос уменьшилась по сравнению с плотностью, достигнутой за шесть месяцев лечения, однако в целом

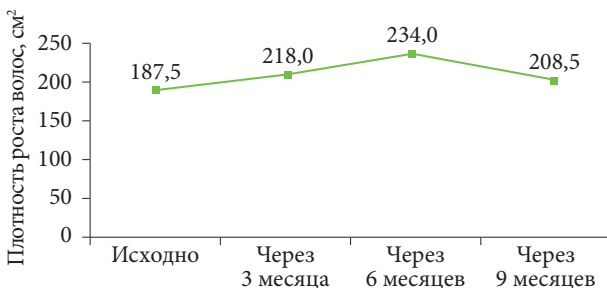


Рис. 8. Сохранение эффекта терапии у практически здоровой пациентки 46 лет после отмены продукта Нуркрин®

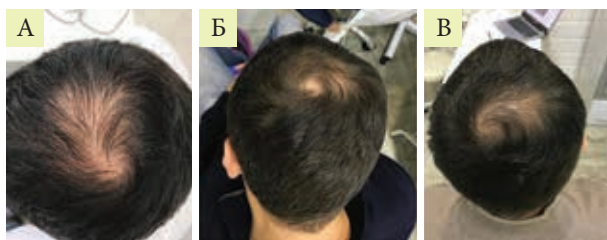


Рис. 9. Пациент 38 лет до лечения (А), через три месяца применения 5%-ного лосьона миноксидила (Б) и три месяца комбинированной терапии 5%-ным лосьоном миноксидила и продуктом Нуркрин® (В)



Рис. 10. Пациент 34 лет с андрогенетической алопецией до (А) и после терапии 5%-ным лосьоном миноксидила и продуктом Нуркрин® (Б)

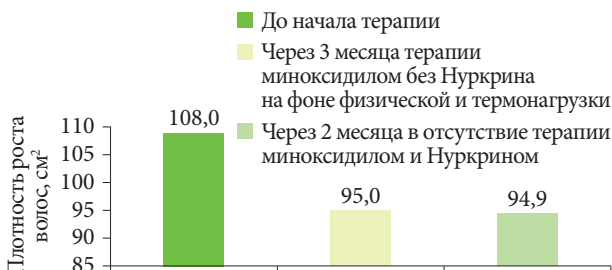


Рис. 11. Эффект терапии у пациента 34 лет с андрогенетической алопецией на фоне использования 5%-ного лосьона миноксидила и продукта Нуркрин®

количество волос было больше, чем на старте лечения, – 208,5 против 187,5 см². Это свидетельствует об эффекте накопления (рис. 8).

Таким образом, результаты наблюдений показали, что нарастание волос происходит за счет увеличения доли анагеновых волос, а фаза анагена удлиняется за счет использования специфических протеогликанов.

В следующую группу наблюдения были включены четверо мужчин от 29 до 38 лет с андрогенетической алопецией. Пациент 33 лет с андрогенетической алопецией второй и третьей стадий в данный момент временно вышел из исследования. Мужчина 29 лет с андрогенетической алопецией первой и второй стадий принимал Нуркрин® в течение шести месяцев. Мужчина 38 лет, которому диагноз был поставлен по фотографиям, сначала применял миноксидил 5%-ный два раза в день в течение трех месяцев, затем Нуркрин®. Через три месяца комбинированной терапии зафиксированы активация и улучшение роста волос (рис. 9). 34-летний больной с второй и третьей стадиями андрогенетической алопеции в течение шести месяцев получал лечение 5%-ным лосьоном миноксидила, в дальнейшем еще шесть месяцев параллельно Нуркрин®. Через два месяца по окончании комбинированной терапии контрольное обследование показало лишь незначительное снижение плотности роста волос (рис. 10 и 11). Можно предположить, что применение продукта Нуркрин® способствует поддержанию и сохранению эффекта проводимой терапии. По словам докладчика, это требует дальнейших исследований.

Данные наблюдений преподавателя школы трихологии «Наутилус», врача-дерматовенеролога первой категории Н.В. Пушкиной за пациентами с гнездой алопецией также подтверждают эффективность заместительной терапии продуктом Нуркрин®. Так, пациентка 22 лет с гнездой алопецией получала топические глюкокортикостероиды в течение 30 дней. Далее больной назначили Нуркрин® по одной таблетке два раза в день в течение двух месяцев во время еды.

После курса терапии наблюдалась положительная динамика: началось краевое зарастание в зонах облысения, количество волос увеличилось. Пациентке было рекомендовано принимать Нуркрин® курсом в течение шести месяцев. По окончании лечения зоны облысения полностью заросли, нормализовался цикл роста волос, рецидивов заболевания не отмечено.

Таким образом, терапия протеогликанами проводится с целью коррекции протеогликанового дефицита, при этом большую роль играет накопительный эффект. При использовании заместительной терапии протеогликанами увеличивается продолжительность фазы анагена. Однако в случае комбинированной терапии трудно определить, какой механизм стимуляции срабатывает в первую очередь.

При отмене Нуркрина происходит постепенное уменьшение плотности роста волос, но не столь выраженное, как при отмене миноксидила. Поэтому один раз в год в течение четырех – шести месяцев рекомендуются повторные курсы продукта Нуркрин®. Подводя итог, С.Ф. Каюмов подчеркнул, что открываются большие перспективы для использования продукта Нуркрин®, в том числе при необходимости отмены миноксидила.

## Заключение

Заместительная терапия протеогликанами является эффективной при выпадении волос. В состав продукта Нуркрин® (компания «Гленмарк») входит уникальный комплекс Marilex®, являющийся источником специфических протеогликанов, участвующих в формировании и оптимизации жизненного цикла волосяных фолликулов. Кроме того, средство содержит витамины, обеспечивающие корни волос необходимыми питательными веществами. Нуркрин® стимулирует рост волос на уровне клеток, продлевает фазу анагена, тем самым увеличивая жизненный цикл волосяного фолликула. Продукт можно использовать при выпадении волос различной этиологии. ●





Эксклюзивный комплекс [протеогликанов]



Реклама



# Nourkrin<sup>®</sup> with MARILEX

Более 80% потребителей отметили снижение выпадения и рост новых волос<sup>1</sup>

<sup>1</sup> Среди участников опроса, Кингсли Генри Д., Том Э. Косметические лечебные средства для волос улучшают качество жизни у женщин с выпадением волос по женскому типу. Журнал прикладной косметологии, № 30, апрель/июнь 2012, стр. 49-59.

<sup>2</sup> Золотая медаль Всемирного общества трихологии.

<sup>3</sup> Сделано в Европе.

RUS-036-NUR-05-IV - KV

БАД. НЕ ЯВЛЯЕТСЯ ЛЕКАРСТВЕННЫМ СРЕДСТВОМ

 **glenmark**

ООО «ГЛЕНМАРК ИМПЭКС» РОССИЯ, 115114, МОСКВА, УЛ. ЛЕТНИКОВСКАЯ, Д. 2, СТР. 3,  
БИЗНЕС-ЦЕНТР «ВИВАЛЬДИ ПЛАЗА», 2 ЭТАЖ, ТЕЛЕФОН / ФАКС: +7 (499) 951-00-00 ДОБ. 7702/7703  
WWW.GLENMARKPHARMA.COM WWW.GLENMARK-PHARMA.RU

НОВОСТИ  
СТАТЬИ  
ЖУРНАЛЫ  
МЕРОПРИЯТИЯ  
ВИДЕО  
ПРЕСС-РЕЛИЗЫ  
ОНЛАЙН-МЕДИА



umedp.ru

## Медицинский портал для врачей

Акушерство  
и гинекология  
Аллергология  
и иммунология  
Анестезиология  
и реаниматология  
Гастроэнтерология  
Дерматовенерология  
Инфекционные  
болезни  
Кардиология  
Неврология  
Онкология  
Организация  
здравоохранения  
Оториноларингология  
Офтальмология  
Педиатрия  
Психиатрия  
Пульмонология  
Ревматология  
Терапия  
Урология  
Эндокринология

### uMEDp

(Universal Medical Portal) создан при участии ведущих экспертов различных областей медицины, много лет сотрудничающих с издательским домом «Медфорум». Собранные в рамках издательских проектов научно-медицинские материалы стали отправной точкой в развитии сетевого ресурса.

**5105**  
статей

*Информация на сайте uMEDp носит научный, справочный характер, предназначена исключительно для специалистов здравоохранения.*

*uMEDp – медицинский портал для врачей, объединяющий информацию о современных решениях для практики. Статьи экспертов по основным специальностям, обзоры, результаты исследований, клинические разборы, интервью с ведущими специалистами, международные и российские новости, видеоматериалы (в прямой трансляции или записи) составляют основное содержание портала.*



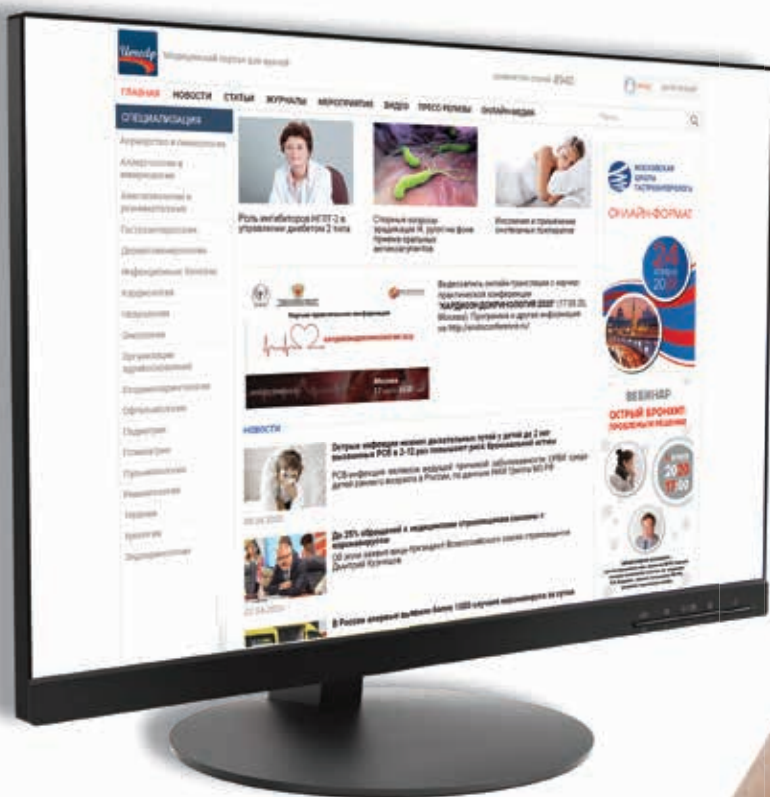# Прямой эфир на медицинском портале для врачей uMEDp.ru



## Онлайн-школы, онлайн-семинары, вебинары, конгрессы, конференции

- Все основные направления медицины
- Актуальные темы в выступлениях лучших экспертов
- Дискуссии, клинические разборы, лекции
- Качество подключений к трансляции
- Неограниченное число участников
- Обратная связь со спикером, ответы в прямом эфире
- Электронная рассылка с записью видео после эфира

Сетка вещания <https://umedp.ru/online-events/>



Также на портале читайте научные обзоры, результаты исследований, клинические разборы, интервью с ведущими специалистами, международные и российские новости.

Регистрируйтесь на портале, чтобы быть в курсе



**МЕДИЦИНСКИЙ  
ПОРТАЛ ДЛЯ ВРАЧЕЙ**  
**UMEDP.RU**

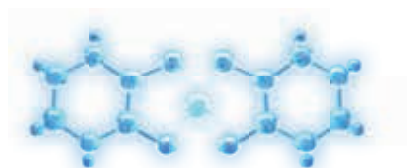- <https://vk.com/vk.medforum>
- <https://www.facebook.com/medforum.agency>
- [https://www.instagram.com/umedp\\_/](https://www.instagram.com/umedp_/)
- <https://www.youtube.com/umedportal>

Реклама



# СКИН-КАП: НЕОТЪЕМЛЕМЫЙ ЭЛЕМЕНТ ТЕРАПИИ<sup>1</sup>

СКИН-КАП СПОСОБСТВУЕТ УСТРАНЕНИЮ ЗУДА, ВОСПАЛЕНИЯ, СУХОСТИ



**АКТИВИРОВАННЫЙ  
ПИРИТИОН Zn**

**В 50 РАЗ СТАБИЛЬНЕЕ,  
ЧЕМ СТАНДАРТНЫЙ ПИРИТИОН ЦИНКА<sup>2</sup>**



**МНОГООБРАЗИЕ ФОРМ ВЫПУСКА  
ДЛЯ ЛЮБОЙ ЛОКАЛИЗАЦИИ И ХАРАКТЕРА ПОРАЖЕНИЙ**

Реклама

- ПАТОГЕНЕТИЧЕСКИ ОБОСНОВАННОЕ ЛЕЧЕНИЕ АТОПИЧЕСКОГО ДЕРМАТИТА
- ТРОЙНОЙ МЕХАНИЗМ ДЕЙСТВИЯ ЦИНКА ПИРИТИОНА:  
противовоспалительная, противогрибковая и антибактериальная активности
- ДОПОЛНИТЕЛЬНОЕ УВЛАЖНЕНИЕ КОЖИ  
благодаря глицерину и эфиру сахарозы и жирных кислот кокосового масла<sup>3</sup>
- РАЗРЕШЕН К ПРИМЕНЕНИЮ С 1 ГОДА<sup>4</sup>

**I N V A R**  
[www.skincap.ru](http://www.skincap.ru)

115054, Москва, Дубининская ул., д. 57, стр. 1а, +7 (495) 544 51 54

Рег. номера: аэрозоль П N012231/03, крем П N012231/02, шампунь П N012231/01. Информация предназначена для медицинских и фармацевтических работников

1. В терапии пациентов с атопическим дерматитом в сочетании с недостаточностью цинка. В.А. Ревякина с соавт. Пути коррекции недостаточности цинка у детей с атопическим дерматитом. Российский аллергологический журнал, 2018; 3. 2. Стабильность в водных растворах по сравнению со стандартным соединением. Согласно заключению испытательного центра ФГУ «Сергиево-Посадской ЦСМ» 2004 г. 3. В составе крема Скин-кап. 4. Скин-кап крем для наружного применения и Скин-кап аэрозоль для наружного применения разрешены к применению с 1 года.