Центральная государственная медицинская академия Управления делами Президента РФ

Эффективность и безопасность тербинафина при комбинированной терапии разных клинических форм микоза стоп

А.Б. Яковлев

Адрес для переписки: Алексей Борисович Яковлев, aby@rinet.ru

Микоз стоп – актуальная проблема дерматовенерологии вследствие высокой распространенности.
Терапия микоза кожи является одним из способов профилактики онихомикоза. Тактика ведения больных и последовательность назначения наружных средств зависят от клинической формы патологии. Для повышения эффективности лечения следует использовать топические и системные антимикотики, совпадающие по химической группе.
В статье рассмотрены особенности применения разных лекарственных форм тербинафина у пациентов с микозом стоп. Представлены данные об эффективности и безопасности такой терапии.

Ключевые слова: *микоз стоп, тербинафин, комбинированная терапия*

Микоз кожи и ногтей стоп является одной из наиболее актуальных проблем современной дерматовенерологии ввиду высокой распространенности [1]. По оценкам разных авторов, частота встречаемости патологии варьируется от 5 до 10% [2]. Это усредненный показатель. Более информативны данные по разным территориям и когортам. Они не только дают представление об эпидемиологии, но и позволяют выявить наиболее уязвимые группы населения, а также неблагоприятные факторы развития.

Установлено, что основной контингент больных составляют лица от 50 до 75 лет [1, 2]. Чрезвычайно высоки показатели заболеваемости среди шахтеров и металлургов – до 70% [3]. Распространенность микоза стоп значительно выше в экономически развитых странах и регионах [4]. Так, в ряде стран Европы она достигает 30%, в отдельных регионах – 70% взрослого населения [2]. Для сравнения – в странах Африки заболеваемость среди взрослых составляет десятые доли процента.

Спектр возбудителей заболевания может различаться не только в разных регионах [5, 6], но и в разных типах поселений [2, 7–10]. Характерные возбудители микоза представлены в таблице.

У живущих в городах среди возбудителей микоза доминирует *Trichophyton rubrum*, в сельской местности – *T. interdigitale* [11, 12]. Необходимо отметить, что спектр возбудителей онихомикоза практически полностью повторяет спектр возбудителей микоза. Так, у городских жителей, страдающих онихомикозом, на долю *T. rubrum* приходится 75%, *T. interdigitale* – 15%. Доля *Candida albicans*, по данным разных авторов, составляет от 1 до 11%, плесневых возбудителей (*Fusarium, Scopulariopsis acremonium, Scytalidium* и др.) – доходит до 13,6% [8, 9, 13]. Распространенность кандидозных поражений кожи и ногтей

Характерные возбудители микоза стоп у жителей города и села, %

Возбудитель	Жители города	Жители села
Trichophyton rubrum	75	56
Trichophyton interdigitale	15	38
Epidermophyton floccosum	< 5	6
Грибы рода Microsporum	5	10

стоп представляется завышенной. На сегодняшний день она вряд ли превышает 7% [9]. В то же время существует риск возрастания таковой из-за следования современным социальным тенденциям и установкам (речь, в частности, идет о популярности процедуры педикюра) [14, 15].

У большинства пациентов из очагов поражения высевается один возбудитель. Высевание двух-трех видов дерматомицетов свидетельствует об иммунодефицитном состоянии [16, 17]. При этом могут обнаруживаться ассоциации «дерматомицет + дрожжи» (до 13% случаев), «дерматомицет + плесень» (до 12% случаев). Высевание трех и более видов грибов – признак системного иммунодефицитного состояния [18, 19].

Продолжительность инкубационного периода – одна из характеристик любого инфекционного процесса. Однако длительность инкубационного периода для микоза стоп до сих пор не определена. Это может быть обусловлено тем, что для микоза, вызванного антропофильными дерматомицетами, характерна слабая воспалительная реакция вследствие недостаточной продукции интерферона гамма, низкой экспрессии противомикробных пептидов (LL-37, HBD-2,3), сниженной продукции провоспалительного цитокина (интерлейкина 8) [4, 12]. Считается, что глюкоманнан дерматомицетов подавляет активацию врожденного иммунитета.

В настоящее время выделяют следующие клинические формы микоза стоп [2, 20]:

- стертая;
- сквамозная;
- сквамозно-гиперкератотическая;
- интертригинозная;
- классическая;
- дисгидротическая.

Для стертой формы микоза стоп характерны периодически появляющиеся и исчезающие мелкие трещины, сухость кожи, незначительное шелушение (рис. 1). При сквамозной форме наблюдается шелушение, как правило, мелкое, отрубевидное, при рубромикозе – муковидное (рис. 2), наиболее выраженное в кожных бороздах, кожа подошвы выглядит эритематозно-синюшной [13, 15]. Характерно для поражения кожи антропофильными дерматомицетами. Основными проявлениями сквамозно-гиперкератотической формы являются выраженные гиперкератотические наслоения с глубокими трещинами, как правило, по краю подошвы, в области пяток, под пальцами (рис. 3). При сухом микозе и острых экссудативных формах формируются экссудативные корко-чешуйки, и шелушение становится крупнопластинчатым. Крупнопластинчатое шелушение не характерно для хронических форм заболевания [18].

При интертригинозной форме образуются везикулы, которые мацерируются, вскрываются, создавая эрозивную мокнущую поверхность, окруженную обрывками эпидермиса (рис. 4). Везикулы локализуются в мелких межпальцевых складках. Классическая форма представляет собой комбинацию интертригинозной и дисгидротической форм [2, 18, 20].

Для дисгидротической формы характерны высыпания по краю подошвы, на боковых поверхностях стопы (рис. 5), появление везикул в центре продольного свода стопы, мацерация и мокнутие [15, 16]. Как правило, вызывается *T. interdigitale*.

Стертая и сквамозная формы микоза стоп длительное время остаются нераспознанными, поэтому пациенты не получают лечения. Как следствие, развиваются острые воспалительные везикулезные формы и онихомикоз.

Экзифин (компания Dr.Reddy's Laboratories, Индия) – препарат тербинафина (класс аллиламинов) – оказывает фунгистатическое (в условиях *in vivo*) и фунгицидное (в условиях *in vitro*) воздействие, что обусловлено подавлением грибковой эпоксидазы и биосинтеза эргостерола.

Тербинафин обладает выраженным тропизмом в отношении грибковых эпоксидаз. Данные

Рис. 1. Стертая форма микоза стоп с нехарактерным шелушением

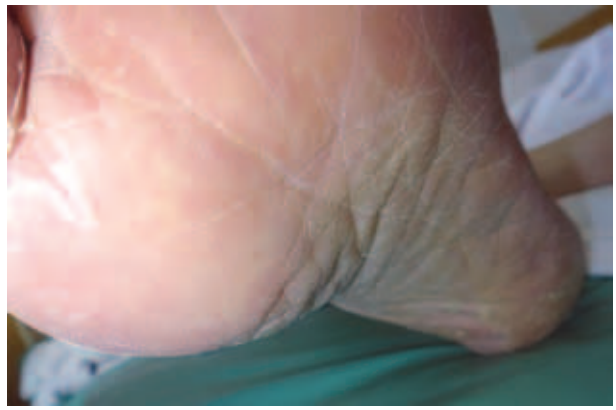

Рис. 2. Сквамозная форма микоза стоп с муковидным шелушением

Рис. 3. Сквамозно-гиперкератотическая форма микоза стоп

Рис. 4. Интертригинозная форма микоза стоп, осложненного вторичной пиодермией

Рис. 5. Дисгидротическая форма микоза стоп

ферменты не относятся к системе цитохрома Р-450, однако дальнейшие метаболические превращения тербинафина происходят в печени при участии как минимум семи изоферментов цитохрома [1, 21].

Тербинафин характеризуется высокой эпидермо- и онихотропностью.

Эффективность тербинафина при комбинированной терапии дерматофитного онихомикоза достигает 88%, микоза – 98%.

Частота развития побочных реакций не превышает 5,5%.

В настоящее время на российском фармацевтическом рынке представлено несколько форм Экзифина:

✓ таблетки по 250 мг;
✓ крем 10 г;
✓ гель 15 г.

Гель Экзифин – относительно новая лекарственная форма на российском фармацевтическом рынке (с октября 2017 г.). Основное показание к применению – топическая терапия микоза стоп с экссудативным компонентом в острой и подострой фазах. Гель обладает подсушивающим и охлаждающим эффектами.

В состав геля помимо тербинафина входят изопропилмиристат (антибактериальный компонент), бутилгидрокситолуол (антиоксидант), бензиловый спирт, сорбитана лаурат, полисорбат 20, карбомер 974Р, натрия гидроксид, динатрия эдетат, этанол, вода очищенная.

Целью нашего исследования стало изучение эффективности и безопасности Экзифина в составе комбинированной терапии микоза стоп.

Материал и методы

Под наблюдением находилось 106 больных в возрасте от 52 до 89 лет. 66 из них – женщины.

У 16 пациентов диагностирована стертая форма микоза, у 30 – сквамозная с муковидным шелушением, у 14 – интертригинозная, у 20 – дисгидротическая, у 16 – классическая, у 10 больных – сквамозно-гиперкератотическая.

Длительность заболевания в среднем составляла 15,3 года.

Клинический диагноз подтвержден с помощью классического теста КОН 10% (реакция на 10%-ный раствор гидроксида калия). У всех больных в очагах поражения обнаружен мицелий дерматомицетов.

В 60 случаях выполнен посев патологического материала на диагностическую среду Сабуро. В 39 (65%) случаях зафиксирован рост микромицетов: *T. rubrum* – в 29, *T. mentagophytes var. interdigitale* – в шести, *Scytalidium* – в двух, *Scopulariopsis brevicaulis* – в двух случаях.

Участникам исследования назначены наружные препараты Экзифина. Схема их применения соответствовала правилам, принятым в дерматологии (в зависимости от выраженности воспаления или наличия подошвенного гиперкератоза):

- при стертой форме микоза – крем Экзифин один раз в сутки в течение 30 дней;
- сквамозной с муковидным шелушением – предварительная обработка кожи с помощью поверхностного пилинга с 25%-ной мочевиной в течение семи дней, далее крем Экзифин один раз в сутки в течение 30 дней;
- интертригинозной – аэрозоль «гидрокортизон + окситетрациклин» три раза в сутки в течение двух дней, далее гель Экзифин один раз в сутки в течение 20 дней;
- дисгидротической – аэрозоль «гидрокортизон + окситетрациклин» три раза в сутки в течение двух дней, одновременно раствор фукорцина в течение пяти дней, далее гель Экзифин один раз в сутки в течение 45 дней;
- классической – аэрозоль «гидрокортизон плюс окситетрациклин» три раза в сутки в течение двух дней, одновременно раствор фукорцина в течение пяти дней, далее гель Экзифин один раз в сутки в течение 45 дней;
- сквамозно-гиперкератотической – предварительная подготовка кожи с помощью поверхностного пилинга с 25%-ной мочевиной в течение семи дней, далее крем Экзифин один раз в сутки в течение 60 дней.

Экссудативные формы микоза стоп – интертригинозная, дисгидротическая, классическая – являются показанием к назначению системной терапии. Согласно современным подходам к комбинированному лечению инфекций кожи топические и системные препараты должны совпадать по химической группе, в идеале – по молекуле. Продолжительность курса лечения системным антимикотиком зависит от выраженности воспаления или гиперкератоза.

Экзифин в форме таблеток назначали по следующей схеме: 250 мг/сут после еды в одно и то же время.

Продолжительность комбинированной терапии (топической и системной) была следующей:

- при интертригинозной форме – 20 дней;
- дисгидротической – 45 дней;
- классической – 45 дней;
- сквамозно-гиперкератотической – 60 дней.

Через пять – семь дней по окончании лечения всем пациентам проведено контрольное исследование на наличие дерматомицетов.

Результаты

Разрешение минимальных проявлений микоза при стертой и сквамозной формах (отсутствие шелушения и сухости кожи, заживление мелких трещин) фиксировали на 10–12-й день топической терапии. Разрешение сквамозных поражений кожи у больных, которым не проводился пилинг, отмечено к концу второй – началу третьей недели комбинированной терапии. У пациентов, которым такая процедура проводилась, сквамозные поражения разрешались к 10–12-му дню лечения и больше не возобновлялись.

При интертригинозной форме микоза эффект комбинированного лечения наблюдали уже через несколько часов, в частности уменьшались везикуляция и мокнутие.

После перевода на гель Экзифин у восьми (57%) пациентов с интертригинозной формой микоза зафиксировано кратковременное (один-два дня) усиление экссудации. При продолжении лечения больные отмечали существенное уменьшение зуда, к 14–17-му дню – его купирование.

Пациенты с дисгидротической формой микоза при переводе на гель Экзифин не наблюдали существенного усиления экссудации в первые два дня лечения. К восьмому дню экссудативные проявления уменьшились. Однако к 16-му дню у десяти (50%) пациентов сформировались сухие корко-чешуйки. Они вызывали боль при ходьбе, поэтому было принято решение заменить гель на крем. По окончании курса лечения четырем (20%) больным для быстрого заживления трещин, сохранявшихся после купирования везикулезного процесса, дополнительно был назначен крем Декспан.

Усиление экссудации при интертригинозной форме микоза и отсутствие такового при дисгидротической форме можно объяснить тем, что гель дольше задерживался в межпальцевых складках, время его экспозиции увеличивалось. Это приводило к усилению экссудации вследствие массивной гибели дерматомицетов.

У пациентов с классической формой микоза течение патологического процесса на фоне терапии характеризовалось большей выраженностью воспалительных реакций – появилось небольшое количество свежих везикул. Перевод этих больных с аэрозоля на гель Экзифин сопровождался незначительным усилением зуда и экссудативного компонента в межпальцевых складках. Усиления экссудации на своде стоп не отмечено. Через две недели применения геля Экзифин все пациенты были переведены на крем Экзифин. По окончании курса терапии восьми (50%) больным для быстрой эпителизации трещин, которые образовались после купирования везикулезного процесса на своде стоп и в межпальцевых складках, дополнительно назначен крем Декспан.

Все пациенты с острыми воспалительными формами микоза (дисгидротической, интертригинозной, классической), а также со сквамозно-гиперкератотической наряду с наружными препаратами получали таблетки Экзифина по 250 мг/сут в одно и то же время в течение 20–60 дней. Большинство пациентов переносили лечение хорошо. Случаев прерывания терапии не зафиксировано. Из 60 (56,6%) больных только один в начале лечения жаловался на жидкий стул, пять – на изменение вкуса.

В группе пациентов со сквамозно-гиперкератотической формой микоза одним из основных этапов лечения была отслойка рогового слоя кожи. Как было сказано ранее, для этого на подошвы и пяточные области наносили крем с 25%-ной мочевиной на ночь под повязку в течение пяти дней. На шестой день назначали гигиеническую мыльно-содовую ванну для подошв и соскабливание отслоившегося эпидермиса. Трем пациентам из-за сильного гиперкератоза потребовалась более активная отслойка рогового слоя – с помощью 2%-ного гидроксида натрия.

Уже к третьему дню после пилинга у всех пациентов отмечена начальная эпителизация трещин, к шестому – завершение этого процесса. Перевод больных на крем Экзифин способствовал уменьшению сухости кожи и прекращению образования трещин.

Всем пациентам этой группы после завершения противогрибковой терапии было рекомендовано использовать кремы с 10–25%-ной мочевиной для ухода за кожей стоп.

В процессе топического лечения микоза стоп в хронической фазе (стертая, сквамозная) нежелательных явлений не зафиксировано.

Заключение

Лечение микоза стоп необходимо проводить в соответствии с клинической формой – либо топическая терапия, либо топическая плюс системная. При стертой форме можно сразу назначать противогрибковый препарат в виде крема. Сквамозная форма, как правило, требует предварительной обработки кожи. Для этого проводится несколько сеансов пилинга. Процедура сама по себе способствует эпителизации трещин. Пациентам с гиперкератотической формой микоза по завершении противогрибкового лечения не требуется назначения эпителизирующих кремов с декспантенолом и т.п. При экссудативных формах микоза может потребоваться назначение комбинированных препаратов, содержащих глюкокортикостероиды. Альтернативой такой терапии может стать кратковременное применение аэрозоля, содержащего глюкокортикостероид, и переход в дальнейшем на антимикотик в форме геля. Данная схема особенно эффективна при микозе стоп с обильной

везикуляцией. После купирования воспалительного процесса таким пациентам показаны смягчающие и регенерирующие кремы в целях профилактики формирования плотных сухих корко-чешуек.

Результаты проведенного исследования свидетельствуют, что тербинафин (препарат Экзифин) эффективен и безопасен при комбинированной терапии микоза стоп.

Литература

1. *Рукавишникова В.М.* Микозы стоп. 2-е изд., перераб. и доп. М.: ЭликсКом, 2003.
2. *Сергеев А.Ю., Сергеев Ю.В.* Грибковые инфекции. Руководство для врачей. 2-е изд. М.: БИНОМ, 2008.
3. *Измерова Н.И., Кузьмина Л.П., Ивченко И.В.* Роль микотической сенсибилизации в патогенезе профессиональных аллергодерматозов // Успехи медицинской микологии. 2014. Т. 13. С. 50–52.
4. *Cuomo C.A., Birren B.W.* The fungal genome initiative and lesions learned from genome sequencing // Methods Enzymol. 2010. Vol. 470. P. 833–855.
5. *Diongue K., Ndiaye M., Diallo M.A. et al.* Fungal interdigital tinea pedis in Dakar (Senegal) // J. Mycol. Med. 2016. Vol. 26. № 4. P. 312–316.
6. *Veraldi S., Esposito L., Gorani A.* Tinea pedis acquired in mosques? // Mycoses. 2018. [Epub ahead of print].
7. *Марьясис Х.Д.* Микозы стоп в условиях производства. Кемерово, 1965.
8. *Васильева Н.В., Разнатовский К.И., Котрехова Л.П., Михайлова М.П.* Мониторирование чувствительности клинически значимых микромицетов к изоконазолу (субстанции кремов Травоген®, Травокорт®), оценка его эффективности и безопасности в лечении больных микозами стоп // Проблемы медицинской микологии. 2007. Т. 9. № 2. С. 19–21.
9. *Кожичкина Н.В.* Этиология микозов стоп и онихомикоза // Вестник дерматологии и венерологии. 2013. № 1. С. 9–13.
10. *Соколова Т.В., Гладько В.В., Малярчук А.П., Газарян О.Л.* Микозы крупных складок: эпидемиология, этиология, клиника, диагностика, лечение, профилактика. Пособие для врачей / под ред. Т.В. Соколовой. М.: Издательство института медико-социальных технологий ФГБОУ ВПО МГУПП, 2016.
11. *Ilkit M., Durdu M.* Tinea pedis: the etiology and global epidemiology of a common fungal infection // Crit. Rev. Microbiol. 2015. Vol. 41. № 3. P. 374–388.
12. *Oz Y., Qoraan I., Oz A., Balta I.* Prevalence and epidemiology of tinea pedis and toenail onychomycosis and antifungal susceptibility of the causative agents in patients with type 2 diabetes in Turkey // Int. J. Dermatol. 2017. Vol. 56. № 1. P. 68–74.
13. *Takehara K., Amemiya A., Mugita Y. et al.* The association between Tinea pedis and feet-washing behavior in patients with diabetes: a cross-sectional study // Adv. Skin Wound Care. 2017. Vol. 30. № 11. P. 510–516.
14. *Белоусова Т.А.* Паховая дерматофития: этиология, клиника, современные возможности терапии // Русский медицинский журнал. 2008. Т. 16. № 33. С. 1555–1558.
15. Европейское руководство по лечению дерматологических заболеваний / под ред. А.Д. Кацамбаса, Т.М. Лотти, пер. с англ. М.: МЕДпресс-информ, 2008.
16. *Корнишева В.Г., Соколова Г.А., Борисова О.А., Белова С.Г.* Микозы стоп у больных сахарным диабетом второго типа. СПб.: Фолиант, 2009.
17. *Котрехова Л.П.* Диагностика и рациональная терапия дерматозов сочетанной этиологии // Consilium Medicum. Приложение. Дерматология. 2010. № 4. С. 13–18.
18. *Бурова С.А.* Особенности лечения грибковых инфекций кожи и ее придатков в группах риска // Клиническая дерматология и венерология. 2014. Т. 12. № 1. С. 47–51.
19. *Wang R., Song Y., Du M. et al.* Skin microbiome changes in patients with interdigital tinea pedis // Br. J. Dermatol. 2018. [Epub ahead of print].
20. *Разнатовский К.И., Родионов А.Н., Котрехова Л.П.* Дерматомикозы. Руководство для врачей. СПб.: Издательский дом СПбМАПО, 2006.
21. *Соколова Т.В., Малярчук А.П., Малярчук Т.А.* Клинико-эпидемиологический мониторинг поверхностных микозов кожи в регионах Российской Федерации // Клиническая дерматология и венерология. 2011. № 4. С. 55–64.

Efficiency and Safety of Terbinafine in Combination Therapy of Foot Mycosis Different Clinical Forms

A.B. Yakovlev

Central State Medical Academy Attached to the RF President Office

Contact person: Aleksey Borisovich Yakovlev, aby@rinet.ru

Mycosis of feet is an actual problem of dermatovenerology because of the high prevalence. Treatment of feet mycosis is one of the ways of onychomycosis prevention. Tactics of patient' management and the sequence of external medicine applications depends on the clinical form of pathology. To improve the effectiveness of treatment topical and systemic antimycotics should be used coinciding in the chemical group. The article provides the features of the use of terbinafine different dosage forms in patients with foot mycosis. Presented data on such therapy effectiveness and safety.

Key words: *mycosis of feet, terbinafine, combination therapy*

РЕКОМЕНДАЦИИ ПО ЛЕЧЕНИЮ МИКОЗА КОЖИ И ЕЕ ПРИДАТКОВ
ПРОФИЛАКТИКА ПОВЕРХНОСТНЫХ МИКОЗОВ

ЛОКАЛИЗАЦИЯ	КРУПНЫЕ СКЛАДКИ ТЕЛА И ГЛАДКАЯ КОЖА	КОЖА КИСТЕЙ И СТОП, МЕЖПАЛЬЦЕВЫЕ СКЛАДКИ	НОГТЕВЫЕ ПЛАСТИНКИ	ВОЛОСИСТАЯ ЧАСТЬ ГОЛОВЫ
Наиболее вероятная этиология микоза	Грибы рода *Candida*, *Epidermophyton floccosum*, *Trichophyton rubrum*	*Trichophyton rubrum*, *T. mentagrophytes var. interdigitale*, грибы рода *Candida*	*Trichophyton rubrum*, *Fusarium*, *Acremonium*, грибы рода *Candida* (на кистях)	*Microsporum canis*, *M. ferrugineum*, *M. audoinii*, *T. mentagrophytes var. gypseum*, *T. verrucosum*, *T. violaceum*, *T. tonsurans*
ДИАГНОЗ*	**ДЕРМАТОМИКОЗ ИЛИ КАНДИДОЗ**		**ОНИХОМИКОЗ**	**МИКОЗ ВОЛОСИСТОЙ ЧАСТИ ГОЛОВЫ (МИКРОСПОРИЯ, ТРИХОФИТИЯ, ФАВУС)**
* *Диагноз* во всех случаях подтверждается обнаружением возбудителя и по возможности его идентификацией до вида				
Лечение[1–3]	Экзифин крем 1% – 1 раз в день, при прогрессировании, высыпании везикул, пустул – Экзифин таблетки по 250 мг 1 раз в сутки Гель Экзифин – при экссудативной форме микоза*	Экзифин крем 1% – 1 раз в день (при ороговении 2 раза в день) Гель Экзифин – при экссудативной форме микоза*	Экзифин таблетки – взрослым по 250 мг 1 раз в сутки Экзифин крем – при дерматомикозе туловища и стоп 1 раз в сутки	
Продолжительность лечения[1–4]	Таблетки – 1–2 недели Крем – 1–2 недели** Гель – 1 неделя***	Крем – 1–2 недели** Гель – 1 неделя***	Таблетки 4–6 месяцев (определяется периодом отрастания здорового ногтя) Крем при дерматомикозе туловища и стоп – 1–2 недели**	Таблетки – 4 недели Крем – 1–2 недели[4]
Профилактика микозов	1. Выявление нарушения толерантности к глюкозе и других эндокринопатий (для кандидоза) 2. Четкое соблюдение дозировок антибиотиков, ГКС, НПВС, других иммунодепрессантов при лечении соответствующих заболеваний 3. Соблюдение гигиенического режима после принятия душа (вытирать кожу насухо)	1. Средства защиты кожи кистей в условиях вредного производства и частых контактов с бытовой химией 2. Дезинфекция обуви 3. Соблюдение гигиенического режима после принятия душа (вытирать кожу насухо) 4. Экзифин крем 1% – для профилактики рецидивов микозов стоп – 2–3 курса по 2 недели с перерывом 7 дней 5. Своевременное выявление заболевания у членов семьи		1. Отлов бродячих животных, исключить контакт этих животных с детьми 2. Ветеринарный контроль сельскохозяйственных животных 3. Истребление мышевидных грызунов 4. Регулярные осмотры детей в школах и детских садах (для антропонозных форм микроспории и трихофитии) 5. Своевременное выявление заболевания у членов семьи (для антропонозной трихофитии)

Подготовлено Яковлевым А.Б. Центральная государственная медицинская академия Управления делами Президента РФ.

* На основании проведенного наблюдения пациентов с различными формами микозов.

** Длительность проводимого лечения зависит от показания и тяжести течения заболевания.

*** В том случае если через 2 недели лечения не отмечается признаков улучшения, следует уточнить диагноз.

[1] Инструкция по применению препарата Экзифин таблетки http://grls.rosminzdrav.ru/Grls_View_v2.aspx?routingGuid=ad71f51a-3a26-431a-8cba-5bff1881b33d&t= Дата обращения 01.05.2018.

[2] Инструкция по применению препарата Экзифин крем http://grls.rosminzdrav.ru/Grls_View_v2.aspx?routingGuid=796ce206-584c-44e6-8ab8-627bea78a116&t= Дата обращения 01.05.2018.

[3] Инструкция по применению препарата Экзифин гель https://grls.rosminzdrav.ru/Grls_View_v2.aspx?routingGuid=45bf47a2-cd11-4284-ac70-5c91376ab896&t= Дата обращения 01.05.2018.

[4] Яковлев А.Б. Микроспория, трихофития, фавус: пособие для врачей. М. : Новик, 2013. С. 94.

Полную информацию о препарате вы можете получить в ООО «Др. Редди`с Лабораторис», 115035, Москва, Овчинниковская набережная, д. 20, стр. 1.

www.drreddys.ru

Реклама. Вниманию специалистов здравоохранения.