



Применение гиалуроната натрия в комплексном лечении пациентов с дисфункцией слуховой трубы, обусловленной окклюзией носоглоточного устья

Е.М. Хон, к.м.н., А.А. Наумова

Адрес для переписки: Елена Макаровна Хон, khonlena@mail.ru

Для цитирования: Хон Е.М., Наумова А.А. Применение гиалуроната натрия в комплексном лечении пациентов с дисфункцией слуховой трубы, обусловленной окклюзией носоглоточного устья. Эффективная фармакотерапия. 2024; 20 (3): 50–55.

DOI 10.33978/2307-3586-2024-20-3-50-55

Дисфункция слуховой трубы представляет одну из актуальных проблем оториноларингологии, поскольку способствует развитию экссудативного отита, острого гнойного среднего отита и его переходу в хронический, а также развитию эпитимпанита с холестеатомой. Причин дисфункции слуховой трубы несколько, самая частая из них – окклюзия устья слуховой трубы гипертрофированным тубарным валиком или образование в этой области синехий.

При неэффективности консервативного лечения применяют баллонную, лазерную и радиоволновую тубопластику. Радиоволновая хирургия тубарного валика малоинвазивна, не требует общей анестезии и характеризуется крайне точным контролируемым воздействием. Один из способов повышения эффективности лечения – нанесение трех точечных насечек на тубарный валик. Подобное вмешательство проводится в амбулаторных условиях, под местной анестезией. В этом состоит преимущество метода. Но имеются и недостатки: не исключены интраоперационные и постоперационные кровотечения, образование синехий в области устья слуховой трубы. Как показал анализ литературы за последние десять лет, в качестве стимулятора заживления и профилактики образования синехий используют гиалуронат натрия. Препараты гиалуроновой кислоты состоят из гликозаминогликанов, основных компонентов внеклеточного матрикса, участвующих в регенерации тканей, морфогенезе, ангиогенезе, клеточной дифференцировке и воспалении. Гиалуроновая кислота положительно влияет на слизистую оболочку полости носа после синусотомии.

Таким образом, применение гиалуроната натрия совместно с трехточечным радиоволновым воздействием на тубарный валик ассоциируется со стойким положительным эффектом лечения и снижением частоты образования синехий вследствие хирургического вмешательства.

Ключевые слова: экссудативный отит, хроническая дисфункция слуховой трубы, тубоотит, радиоволновая тубопластика, гиалуронат натрия, синехии устья слуховой трубы, среднее ухо, слуховая труба



Введение

Дисфункция слуховых труб представляет одну из актуальных проблем оториноларингологии и остается в центре внимания исследователей, поскольку способствует развитию экссудативного отита, острого гнойного среднего отита и его переходу в хронический, а также развитию эпитимпанита с холестеатомой [1].

По данным статистического анализа, проведенного в США за 2019 г., выявлено увеличение числа пациентов с дисфункцией слуховой трубы с 4,6 до 6,1% по сравнению с 2001 г. Незначительные размеры слуховой трубы, а также глубокое расположение, затрудняющее доступ к ней, резко ограничивают возможности ее исследования.

Известен ряд причин обструкции слуховой трубы, среди которых различают механическую, нейровегетативную, воспалительную и врожденную аномалии [2].

Проблема спаечного процесса в просвете слуховой трубы остается актуальной. Посттравматические повреждения приводят к появлению рубцов и спаек как внутри просвета слуховой трубы, так и в области носоглоточного устья. Спайки в зоне носоглоточного устья после радикального вмешательства в полости носоглотки могут иметь ятрогенное происхождение.

Окклюзия слуховой трубы приводит прежде всего к ухудшению вентиляционной и дренажной функций. При дисфункции слуховой трубы применяют консервативное или хирургическое лечение. В консервативной терапии используют целый спектр физиотерапевтических и медикаментозных методов воздействия [3]. В первую очередь выполняются санация верхних дыхательных путей и восстановление носового дыхания. По мнению ряда авторов, изменения со стороны носовых раковин или перегородки, даже без выраженного нарушения функции носового дыхания, могут поддерживать тубарные расстройства вследствие асимметрии аэродинамики в полости носа и носоглотки [4].

Большинство отечественных авторов указывают на применение системной консервативной терапии – глюкокортикостероидов, диуретиков, десенсибилизирующих средств, пневмомассажа и физиотерапии [5].

При неэффективности консервативных методик проводят хирургическое вмешательство. Для обеспечения стойкой проходимости носоглоточного устья слуховой трубы и профилактики рецидива заболевания на сегодняшний день разработано несколько методов, в частности:

- баллонная тубопластика (ВЕТ). Проведенные исследования с периодом наблюдения до трех лет демонстрируют положительный эффект от операции у 71–80% пациентов. К недостаткам, бесспорно, относят высокую стоимость метода, использование общей анестезии, осложнения в виде крепитации и эмфиземы лица;

- лазерная тубопластика (ЛЕТР). В литературе упоминается множество вариаций подобного воздействия: аргоновый, СО₂-лазер, излучение 812 и 980 нм, лазер на эрбий-активированном волокне. Недостатки данного метода ассоциированы с отсутствием достаточного объема клинических данных, возникновением стойкой перфорации барабанной перепонки, наличием ларингофарингеального рефлюкса, что способствует персистенции воспалительных изменений слуховой трубы.

Со временем появились различные методики воздействия на измененную ткань в области устья слуховой трубы, проводимые под эндоскопическим контролем. Для избирательной деструкции отечных тканей в области глоточного устья и задней стенки слуховой трубы при ее хронических обструктивных дисфункциях используют подслизистую вазодеструкцию, гальванокаутеризацию, ИАГ-гольмиевый лазер, аргоновый лазер, СО₂-лазер, диодный лазер 980 нм, гольмиевый лазер, аргоновую плазму. Несмотря на то что применение данных методик дает положительный результат почти в 90% случаев, поиск способов более эффективного лечения продолжается.

На наш взгляд, особого внимания заслуживает радиоволновая хирургия тубарного валика (далее – радиоволновая тубопластика), поскольку данная методика малоинвазивная, не требует общей анестезии и характеризуется крайне точным контролируемым воздействием.

В литературе описана методика радиоволновой тубопластики, при которой воздействовали на тубарный валик и наносили одно точечное воздействие в максимальном удалении от устья слуховой трубы. Эффективность этой методики – 97,8%.

Анализируя данные литературы, мы обнаружили способ повышения показателей эффективности лечения в виде нанесения трех точечных насечек на тубарный валик.

К достоинствам метода следует отнести то, что подобное вмешательство проводят в амбулаторных условиях, под местной анестезией. Однако имеются и недостатки: интраоперационные и постоперационные кровотечения, потенциальное образование синехий в области устья слуховой трубы.

Интраоперационное кровотечение может увеличить время оперативного вмешательства, осложнить выполнение этапов операции и привести к необходимости задней тампонады полости носа, что подразумевает нахождение пациента в круглосуточном стационаре. Синехии устья слуховой трубы являются нежелательным последствием, поскольку при их рассечении высок риск их повторного образования. Анализ литературы за последние десять лет показал возросший интерес к применению гиалуроната натрия в качестве стимулятора заживления и профилактики образования синехий.

В гинекологической практике гиалуронат натрия используют после хирургических вмешательств на органах малого таза или в полости матки. Известно,



что сращения могут формироваться в любых полостях при соприкосновении раневых поверхностей и нарушении целостности покровного эпителия. В последнее время в оперативной гинекологии широко применяют противоспаечные барьеры на основе гиалуроната натрия, не только предотвращающие образование синехий, но и способствующие быстрой регенерации тканей.

В офтальмологии на основе гиалуроната натрия изготавливают препараты искусственной слезы. Положительные свойства гиалуронової кислоты (гигроскопичность, мукоадгезивность, хорошая переносимость при закапывании в конъюнктивальную полость) обеспечивают длительное увлажнение глазной поверхности при ксерозе и обуславливают высокую клиническую эффективность у пациентов с синдромом сухого глаза [6].

В травматологии применяют препараты на основе гиалуронової кислоты при проведении реабилитационных мероприятий после артроскопических вмешательств у пациентов с повреждением суставного хряща коленного сустава. Установлено, что гиалуронат натрия оказывает значительный терапевтический эффект при повреждениях суставного хряща, что проявляется в уменьшении выраженности болевого синдрома, восстановлении функции поврежденного сустава, уменьшении выраженности воспалительных и дистрофических проявлений.

Гиалуронат натрия широко применяется в различных областях медицины. Это подтверждает безопасность и эффективность его использования в целях гармонизации процесса репарации и профилактики синехиообразования [7].

Препараты гиалуронової кислоты состоят из гликозаминогликанов, основных компонентов внеклеточного матрикса, участвующих в регенерации тканей, морфогенезе, ангиогенезе, клеточной дифференцировке и воспалении.

Имеются данные о положительном влиянии гиалуронової кислоты на слизистую оболочку полости носа после синусотомии. Доказано, что применение препарата *Serpragel sinus*, характеризующегося биосовместимостью, отсутствием воспалительного ответа и способностью заполнять любой сложный объем, приводит к уменьшению формирования синехий и стеноза.

Для более детального понимания эффективности гиалуронової кислоты рассмотрим его фармакодинамику и фармакокинетику.

Фармакокинетика. Гиалуронат натрия – биополимер, представляющий собой полисахарид, состоящий из повторяющихся дисахаридных цепочек, соединенных гликозидными мостиками. Является естественной субстанцией, которая присутствует в экстрацеллюлярном соединительнотканном матриксе у человека и животных [8].

Фармакодинамика. Терапевтический эффект гиалуронової кислоты связан с созданием искусственного временного барьера между поврежденными

тканями, что обеспечивает эффективное разделение поверхностей на время их заживления. После аппликации данного вещества в области операционного поля он прилипает, не растекаясь, к анатомическим поверхностям и образует вязкое смазывающее покрытие, обеспечивающее скольжение соседних поврежденных поверхностей и предупреждающее их слипание. Препарат гиалуронової кислоты является биodeградирующим покрытием, разделяющим соприкасающиеся поверхности только на период критической фазы раневого заживления и послеоперационного спайкообразования (семь дней), не влияя при этом на нормально протекающие процессы регенерации. Гелеобразная структура полностью разлагается при контакте с раневыми поверхностями. Может применяться при беременности и в период грудного вскармливания, поскольку гиалуронат натрия не абсорбируется.

Таким образом, применение гиалуронової кислоты совместно с трехточечным радиоволновым воздействием на тубарный валик ассоциируется со стойким положительным эффектом от лечения и снижением частоты синехиообразования после хирургического вмешательства.

Цель исследования – оптимизировать хирургическое лечение пациентов с дисфункцией слуховой трубы.

Материал и методы

На базе Городской клинической больницы (ГКБ) им. С.П. Боткина с 2018 по 2021 г. было пролечено 77 пациентов в возрасте от 22 до 80 лет (средний возраст – $49,38 \pm 17,68$ года).

Критерии включения: пациенты с жалобами, позволяющими заподозрить сохраняющуюся дисфункцию слуховой трубы, вызванную окклюзией глоточного устья. Данная патология подтверждена диагностическими методами (отомикроскопия, тональная пороговая аудиометрия, тимпанометрия и эндоскопическое исследование носоглотки).

Критерии исключения: синдром зияния слуховой трубы, стойкая перфорация барабанной перепонки, беременность, кормление грудью, злокачественные новообразования полости носа, наличие кардиостимулятора, тяжелая сопутствующая соматическая патология (эндокринные, сердечно-сосудистые и онкологические заболевания, почечная и/или печеночная недостаточность, болезни органов дыхания).

На основании клинической картины пациенты были разделены на две группы. Первую группу составили 40 пациентов после радиоволнового воздействия на область тубарного валика, вторую – 37 пациентов после радиоволнового воздействия на область тубарного валика с интраоперационным применением гиалуронової кислоты.

Пациентам первой группы выполняли радиоволновую тубопластику методом трех точек. Для воздействия на отечную или гипертрофированную слизистую оболочку лимфоидной ткани в области глоточного



устья слуховой трубы использовали монополярную насадку, обеспечивающую внутрислизистую коагуляцию тканей (рис. 1).

Электрод и жесткий эндоскоп с углом обзора 0 градусов вводили через общий носовой ход. Под эндоскопическим контролем электрод погружали в верхнюю, среднюю и нижнюю часть тубарного валика в максимальном удалении от устья слуховой трубы и подавали энергию.

Мощность и время воздействия определяли на основании инструкции к аппарату RadioSURG 2200 Ellman Int. Она составила 23 Вт. Степень коагуляции – 3, время экспозиции – 2–3 с (рис. 2).

Локализацией радиохирургического воздействия служили:

- точка в центре тубарного валика, позади от глоточного отверстия слуховой трубы;
- точка в верхней части тубарного валика в месте максимального удаления от глоточного устья слуховой трубы;
- точка в нижней части тубарного валика с максимальным удалением от глоточного устья слуховой трубы (рис. 3).

Щадящая техника позволила провести оперативное вмешательство под местной анестезией аппликационно и инфильтрационно. Контрольное эндоскопическое исследование носоглотки, отомикроскопию, тональную пороговую аудиометрию и тимпанометрию выполняли через 7, 30 и 180 дней.

Пациентам второй группы проводили радиоволновую тубопластику и интраоперационно в просвет слуховой трубы вводили 1 мл гиалуроната натрия. Средство доставки – одноразовый шприц с катетером для введения лекарственных средств в барабанную полость (патент 2018105117 от 05.10.2018) (рис. 4). Контрольное эндоскопическое исследование носоглотки, отомикроскопию, тональную пороговую аудиометрию и тимпанометрию выполняли через 7, 30 и 180 дней.

Результаты и обсуждение

В ходе осмотра, включавшего сбор жалоб, анамнеза заболевания, эндоскопическое исследование носоглотки, отомикроскопию, статистически достоверной разницы до и после лечения, а также между группами не выявлено.

Всем пациентам выполняли тональную пороговую аудиометрию до лечения, а также на 7-й, 30-й и 180-й дни от начала лечения. Статистически достоверной разницы между группами до начала лечения, по данным аудиометрии, не установлено ($p > 0,05$). Таким образом, можно отметить, что по срокам нормализации показателей тональной пороговой аудиометрии лидируют пациенты второй группы. Показатели аудиометрии во второй группе достоверно ($p < 0,05$) превосходят таковые в первой группе на 7-й и 30-й дни от начала лечения. На 180-й день достоверной разницы по показателям между группами не зафиксировано (табл. 1).



Рис. 1. Монополярный электрод для лор-органов



Рис. 2. Радиоволновой аппарат RadioSURG 2200

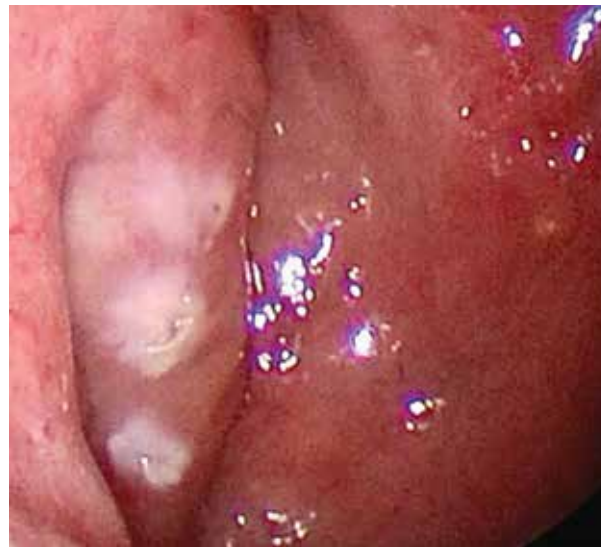

Рис. 3. Эндоскопическая картина состояния тубарного валика слева после радиоволнового воздействия

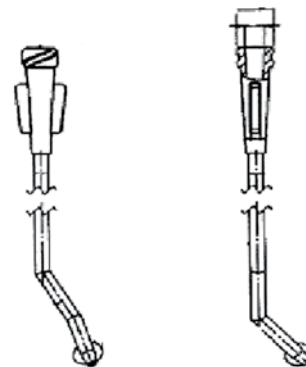


Рис. 4. Катетер для введения лекарственных средств в барабанную полость



Таблица 1. Число пациентов с кондуктивной тугоухостью в динамике по данным тональной пороговой аудиометрии, абс. (%)

Срок наблюдения	Первая группа (n = 40)	Вторая группа (n = 37)
До лечения	38 (95,0)	35 (94,59)
Через 7 дней	25 (62,50)*	20 (54,05)*
Через 30 дней	12 (30,0)*	9 (24,32)*
Через 180 дней	2 (5,0)	1 (2,70)

* p < 0,05.

Таблица 2. Тимпанограмма типа А на разных сроках наблюдения, абс. (%)

Срок наблюдения	Первая группа (n = 40)	Вторая группа (n = 37)
До лечения	0	0
Через 7 дней	19 (47,50)*	21 (56,76)*
Через 30 дней	30 (75,0)*	31 (83,78)*
Через 180 дней	39 (97,50)	36 (97,30)

* p < 0,05.

Перед хирургическим лечением была выполнена тимпанометрия, по результатам которой у всех пациентов выявлены тимпанограммы типов В и С. Анализ тимпанограмм типа С показал, что чаще всего встречалась непроходимость слуховой трубы первой степени.

Сравнительный анализ тимпанограмм у всех пациентов до и после лечения на всех сроках наблюдения показал достоверное преимущество у пациентов второй группы. Анализ данных (табл. 2) показал статистически достоверное увеличение количества тимпанограмм типа А у пациентов второй группы, которым выполняли радиоволновую тубопластику с интраоперационным применением гиалуроната натрия, на 7-й и 30-й дни наблюдения (p < 0,05).

На 180-й день наблюдения у двух пациентов первой группы отмечались синехии в области устья слуховой трубы. У пациентов второй группы, которым интраоперационно вводили гиалуронат натрия в момент проведения радиоволновой тубопластики, синехии не образовались. Таким образом, гиалуронат натрия является препаратом выбора для профилактики синехииообразования после оперативных вмешательств в устье слуховой трубы.

Во время проведения радиоволновой тубопластики выявлены два случая кровотечения из области тубарного валика у пациентов первой группы (1,72%). Следует отметить, что у этих пациентов в анамнезе имелась гипертоническая болезнь, они постоянно принимали гипотензивные препараты. В ходе хирургического вмешательства наблюдался скачок артериального давления, что и повлекло за собой кровотечение из операционной области. Это осложнение купировалось во время операции и не привело к ухудшению в сроки наблюдения

(7, 30 и 180 дней). Анализируя полученные данные, можно сделать вывод об эффективности и безопасности применения радиоволновой тубопластики методом трех точек в 98,28% случаев. Этот показатель значительно выше аналогичных показателей применявшихся ранее методик в отношении операции на тубарном валике.

Клинический случай

Пациентка М., 40 лет, поступила в стационар кратковременного пребывания ГКБ им. С.П. Боткина с жалобами на заложенность, снижение слуха, ощущение переливания жидкости в правом ухе. Из анамнеза заболевания известно, что в течение последних четырех лет отмечалось восемь эпизодов острого экссудативного среднего отита справа. Шесть раз проводилось шунтирование барабанной полости. В настоящее время считает себя больной в течение четырех недель после перенесенной острой респираторной вирусной инфекции. Консервативное лечение в амбулаторном порядке – без эффекта.

Лор-статус: при эндоскопическом исследовании полости носа и носоглотки: слизистая полости носа отечная, бледно-розовая. Общие носовые ходы заполнены слизистым отделяемым. Нижние носовые раковины увеличены, при анемизации (адренализации) сокращаются. Свод носоглотки свободен. Тубарный валик справа гипертрофирован. Устье слуховой трубы справа слабо контурируется.

Орофарингоскопия, ларингоскопия и отомикроскопия слева в пределах нормы. Отомикроскопия справа: наружный слуховой проход широкий, свободный, отделяемого нет. Барабанная перепонка серого цвета, втянута, опознавательные знаки слабо контурируются, за барабанной перепонкой визуализируется жидкость.

Данные тональной пороговой аудиометрии: правосторонняя кондуктивная тугоухость с костно-воздушным индексом по всему диапазону частот от 10 до 30 дБ, слева слух в пределах возрастной нормы.

Результаты тимпанометрии: правое ухо – кривая типа В, левое ухо – кривая типа А.

Данные мультиспиральной компьютерной томографии носа и околоносовых пазух с одномоментным анализом визуализируемых височных костей: патологическое жидкостное содержимое в правой барабанной полости и клетках сосцевидного отростка справа. Полость носа, околоносовые пазухи, левая барабанная полость и клетки сосцевидного отростка слева без особенностей.

Пациентке в условиях стационара кратковременного пребывания № 1 выполнена радиоволновая тубопластика справа с интраоперационным введением гиалуроната натрия под эндоскопическим контролем методом трех точек.

Контрольное эндоскопическое исследование через 30 дней продемонстрировало положительную динамику в виде уменьшения гипертрофии тубарного




валика, отсутствие экссудата за барабанной перепонкой и синехий в области носоглоточного устья слуховой трубы, отсутствие жалоб со стороны пациента.

За время наблюдения (180 и 365 дней) эпизодов экссудативного среднего отита не зафиксировано.

Выводы

На основании анализа пред- и послеоперационных результатов установлено, что радиоволновая

тубопластика в виде нанесения трех точечных насечек на тубарный валик эффективна и безопасна. Сравнительный анализ результатов лечения показал, что радиоволновая тубопластика с интраоперационным введением гиалуроната натрия эффективнее ($p < 0,05$) радиоволновой тубопластики, поскольку уменьшает риск образования синехий.

Эффективность радиоволновой тубопластики составила 98,28% (в 1,72% случаев отмечалось интраоперационное кровотечение). 

Литература

1. Крюков А.И., Гаров Е.В., Сидорина Н.Г., Акмудиева Н.Р. Тубарная дисфункция. Вестник оториноларингологии. 2014; 5: 80–84.
2. Catalano P.J., Jonnalagadda S., Yu V.M. Balloon catheter dilatation of Eustachian tube: a preliminary study. Otol. Neurotol. 2012; 33 (9): 1549–1552.
3. Newman J.E., Meecham L., Walker R.J., Nyamekye I.K. Optimising treatment parameters for Radiofrequency Induced Thermal Therapy (RFITT): a comparison of the manufacturer's treatment guidance with a locally developed treatment protocol. Eur. J. Vasc. Endovasc. Surg. 2014; 47 (6): 664–669.
4. Shan A., Ward B.K., Goman A.M., et al. Prevalence of Eustachian tube dysfunction in adults in the United States. JAMA Otolaryngol. Head Neck Surg. 2019; 145 (10): 974–975.
5. Бобошко М.Ю., Лопотко А.И. Слуховая труба. СПб.: Диалог, 2014; 114–115.
6. Каниюков В.Н., Стадников А.А., Трубина О.М., Яхина О.М. Репаративная регенерация глазной поверхности при моделировании щелочного ожога в эксперименте. Практическая медицина. 2012; 4 (59).
7. Бржеский В.В., Егорова Г.Б., Егоров Е.А. Синдром «сухого глаза» и заболевания глазной поверхности: клиника, диагностика, лечение. М.: ГЭОТАР-Медиа, 2016.
8. Ташенова А.И. Транспортная система гликопротеина-Р и фармакокинетика лекарственных средств. Биомедицина. 2010; 4.

The Use of Sodium Hyaluronate in the Complex Treatment of Patients with Auditory Tube Dysfunction Due To Occlusion of the Nasopharyngeal Mouth

Ye.M. Khon, PhD, A.A. Naumova

Russian University of Medicine

Contact person: Yelena M. Khon, khonlena@mail.ru

Dysfunction of the auditory tube is one of the urgent problems of otorhinolaryngology, since it contributes to the development of exudative otitis media, acute purulent otitis media and its transition to chronic, as well as the development of epitympanitis with cholesteatoma. There are several causes of auditory tube dysfunction, the most common of them is occlusion of the mouth of the auditory tube with a hypertrophied tubar roller or the formation of synechiae in this area.

If conservative treatment is ineffective, balloon, laser and radio wave tuboplasty are used. Radiowave tubar roller surgery is minimally invasive, does not require general anesthesia and is characterized by extremely precise controlled exposure. One of the ways to increase the effectiveness of treatment is to apply three point notches to the tubar roller. Such an intervention is performed on an outpatient basis, under local anesthesia. This is the advantage of the method. But there are also shortcomings: intraoperative and postoperative bleeding, the formation of synechiae in the area of the mouth of the auditory tube are not excluded. As an analysis of the literature over the past ten years has shown, sodium hyaluronate is used as a stimulant for healing and prevention of synechiae formation. Hyaluronic acid preparations consist of glycosaminoglycans, the main components of the extracellular matrix involved in tissue regeneration, morphogenesis, angiogenesis, cellular differentiation and inflammation. Hyaluronic acid has a positive effect on the nasal mucosa after sinusotomy. Thus, the use of sodium hyaluronate in conjunction with three-point radio wave exposure to the tubar roller is associated with a persistent positive effect of treatment and a decrease in the frequency of synechiae formation due to surgical intervention.

Keywords: exudative otitis media, chronic dysfunction of the auditory tube, tubotitis, radio wave tuboplasty, sodium hyaluronate, synechiae of the mouth of the auditory tube, middle ear, auditory tube