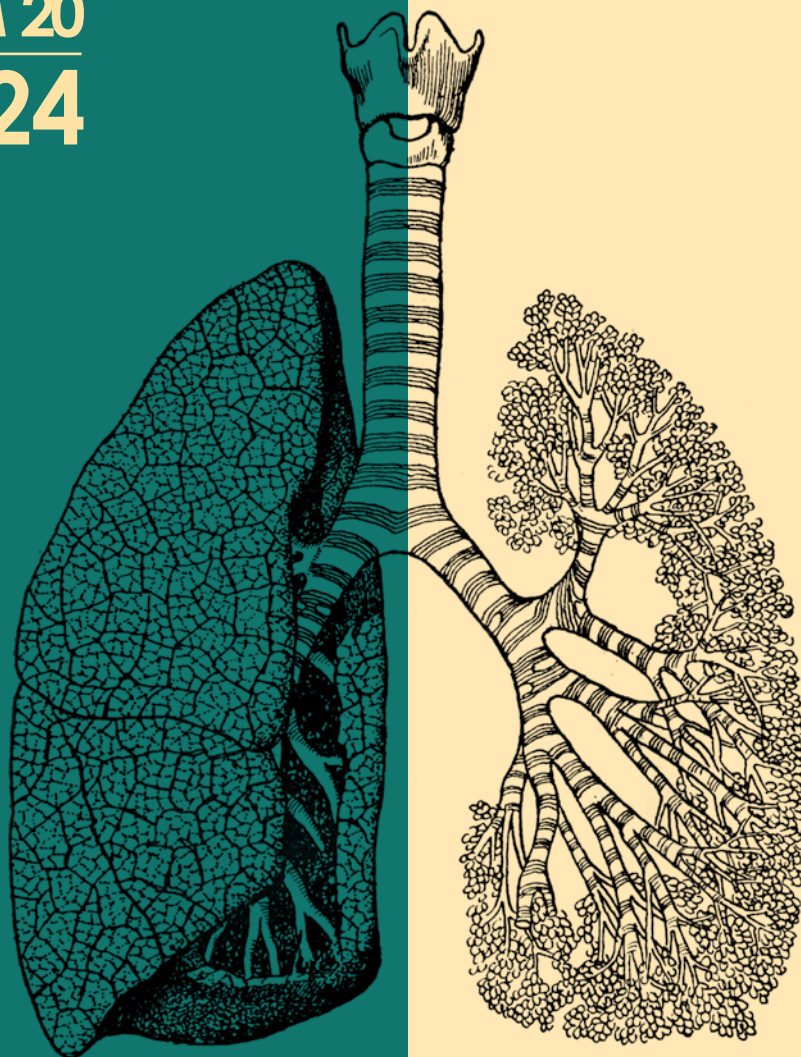


ЭФФЕКТИВНАЯ ФАРМАКО

ТЕРАПИЯ

№ **3** **ТОМ 20**
2024



ПУЛЬМОНОЛОГИЯ И ОТОРИНОЛАРИНГОЛОГИЯ №1

Эффективность
пробиотической терапии
при хроническом тонзиллите

14

Профилактика
бактериальных
осложнений
лор-органов при острой
респираторной
вирусной инфекции

24

Тактика ведения
пациентов
с острым
риносинуситом,
сопутствующим
аллергическим ринитом
и бронхиальной астмой

44



umedp.ru

Свежие выпуски
и архив журнала

XVI ВСЕРОССИЙСКИЙ
НАУЧНО-ОБРАЗОВАТЕЛЬНЫЙ ФОРУМ
С МЕЖДУНАРОДНЫМ УЧАСТИЕМ

МЕДИЦИНСКАЯ ДИАГНОСТИКА

28–30 МАЯ 2024 ГОДА

МВЦ «КРОКУС ЭКСПО»
МО, Г. КРАСНОГОРСК, УЛ. МЕЖДУНАРОДНАЯ, 20,
3 ПАВ., 4 ЭТ., КРОКУС КОНГРЕСС ХОЛЛ (20 ЗАЛ)



МЕДИЦИНСКАЯ
ДИАГНОСТИКА

2024



БЕСПЛАТНОЕ УЧАСТИЕ. ТРЕБУЕТСЯ ТОЛЬКО РЕГИСТРАЦИЯ!

В РАМКАХ ФОРУМА

- XVIII Всероссийский национальный конгресс лучевых диагностов и терапевтов «Радиология – 2024»
- XVI Всероссийская научно-практическая конференция «Функциональная диагностика – 2024»
- XVII Научно-практическая конференция интервенционных онкорadiологов
- III Всероссийский конгресс с международным участием «Академия лабораторной медицины: новейшие достижения – 2024»
- XVI Международная специализированная выставка оборудования, техники, фармпрепаратов для диагностики заболеваний человека «МЕДдиагностика – 2024»
- Международная специализированная выставка оборудования и технологий лабораторной медицины «ЛабЭкспо – 2024»



РЕГИСТРАЦИЯ
И ПОДРОБНАЯ ИНФОРМАЦИЯ
НА САЙТЕ MEDIEXPO.RU

КОНГРЕСС-ОПЕРАТОР
ООО «МЕДИ ЭКСПО»

Эффективная фармакотерапия. 2024.

Том 20. № 3.

Пульмонология и оториноларингология

ISSN 2307-3586

© Агентство медицинской информации «Медфорум»

127422, Москва, ул. Тимирязевская,

д. 1, стр. 3, тел. (495) 234-07-34

www.medforum-agency.ru

Научный редактор выпуска

А.Ю. ОВЧИННИКОВ, д.м.н., проф.

Руководитель проекта

«Пульмонология и оториноларингология»

А. ПЕРЕВЕЗЕНЦЕВА

(a.perevezentseva@medforum-agency.ru)

Effective Pharmacotherapy. 2024.

Volume 20. Issue 3.

Pulmonology & Otorhinolaryngology

ISSN 2307-3586

© Medforum Medical Information Agency

1/3 Timiryazevskaya Street Moscow, 127422 Russian Federation

Phone: 7-495-2340734

www.medforum-agency.ru

Scientific Editor of the Issue

A.Yu. OVCHINNIKOV, PhD, Prof.

Advertising Manager

«Pulmonology & Otorhinolaryngology»

A. PEREVEZENTSEVA

(a.perevezentseva@medforum-agency.ru)

Редакционная коллегия

Ю.Г. АЛЯЕВ (*главный редактор*),

член-корр. РАН, профессор, д.м.н. (Москва)

И.С. БАЗИН (*ответственный секретарь*), д.м.н. (Москва)

Ф.Т. АГЕЕВ, профессор, д.м.н. (Москва)

И.Б. БЕЛЯЕВА, профессор, д.м.н. (Санкт-Петербург)

Д.С. БОРДИН, профессор, д.м.н. (Москва)

Н.М. ВОРОБЬЕВА, д.м.н. (Москва)

О.В. ВОРОБЬЕВА, профессор, д.м.н. (Москва)

М.А. ГОМБЕРГ, профессор, д.м.н. (Москва)

В.А. ГОРБУНОВА, профессор, д.м.н. (Москва)

А.В. ГОРЕЛОВ, член-корр. РАН, профессор, д.м.н. (Москва)

Н.А. ДАЙХЕС, член-корр. РАН, профессор, д.м.н. (Москва)

Л.В. ДЕМИДОВ, профессор, д.м.н. (Москва)

А.А. ЗАЙЦЕВ, профессор, д.м.н. (Москва)

В.В. ЗАХАРОВ, профессор, д.м.н. (Москва)

И.Н. ЗАХАРОВА, профессор, д.м.н. (Москва)

Д.Е. КАРАТЕЕВ, профессор, д.м.н. (Москва)

А.В. КАРАУЛОВ, академик РАН, профессор, д.м.н. (Москва)

Ю.А. КАРПОВ, профессор, д.м.н. (Москва)

Е.П. КАРПОВА, профессор, д.м.н. (Москва)

О.В. КНЯЗЕВ, д.м.н. (Москва)

В.В. КОВАЛЬЧУК, профессор, д.м.н. (Москва)

И.М. КОРСУНСКАЯ, профессор, д.м.н. (Москва)

Г.Г. КРИВОБОРОДОВ, профессор, д.м.н. (Москва)

И.В. КУЗНЕЦОВА, профессор, д.м.н. (Москва)

О.М. ЛЕСНЯК, профессор, д.м.н. (Санкт-Петербург)

И.А. ЛОСКУТОВ, д.м.н. (Москва)

Л.В. ЛУСС, академик РАЕН, профессор, д.м.н. (Москва)

Д.Ю. МАЙЧУК, д.м.н. (Москва)

А.Б. МАЛАХОВ, профессор, д.м.н. (Москва)

С.Ю. МАРЦЕВИЧ, член-корр. РАЕН, профессор, д.м.н. (Москва)

О.Н. МИНУШКИН, профессор, д.м.н. (Москва)

А.М. МКРТУМЯН, профессор, д.м.н. (Москва)

Д.В. НЕБИЕРИДЗЕ, профессор, д.м.н. (Москва)

Н.М. НЕНАШЕВА, профессор, д.м.н. (Москва)

А.Ю. ОВЧИННИКОВ, профессор, д.м.н. (Москва)

О.Ш. ОЙНОТКИНОВА, профессор, д.м.н. (Москва)

К.В. ОРЛОВА, к.м.н. (Москва)

Н.А. ПЕТУНИНА, член-корр. РАН, профессор, д.м.н. (Москва)

Editorial Board

Yury G. ALYAEV (*Editor-in-Chief*),

Prof., MD, PhD (Moscow)

Igor S. BAZIN (*Executive Editor*), MD, PhD (Moscow)

Fail T. AGEYEV, Prof., MD, PhD (Moscow)

Irina B. BELYAYEVA, Prof., MD, PhD (St. Petersburg)

Dmitry S. BORDIN, Prof., MD, PhD (Moscow)

Natalya M. VOROBYOVA, MD, PhD (Moscow)

Olga V. VOROBYOVA, Prof., MD, PhD (Moscow)

Mikhail A. GOMBERG, Prof., MD, PhD (Moscow)

Vera A. GORBUNOVA, Prof., MD, PhD (Moscow)

Aleksandr V. GORELOV, Prof., MD, PhD (Moscow)

Nikolay A. DAIKHES, Prof., MD, PhD (Moscow)

Lev V. DEMIDOV, Prof., MD, PhD (Moscow)

Andrey A. ZAYTSEV, Prof., MD, PhD (Moscow)

Vladimir V. ZAKHAROV, Prof., MD, PhD (Moscow)

Irina N. ZAKHAROVA, Prof., MD, PhD (Moscow)

Dmitry Ye. KARATEYEV, Prof., MD, PhD (Moscow)

Aleksandr V. KARAULOV, Prof., MD, PhD (Moscow)

Yury A. KARPOV, Prof., MD, PhD (Moscow)

Yelena P. KARPOVA, Prof., MD, PhD (Moscow)

Oleg V. KNYAZEV, MD, PhD (Moscow)

Vitaly V. KOVALCHUK, Prof., MD, PhD (Moscow)

Irina M. KORSUNSKAYA, Prof., MD, PhD (Moscow)

Grigory G. KRIVOBORODOV, Prof., MD, PhD (Moscow)

Irina V. KUZNETSOVA, Prof., MD, PhD (Moscow)

Olga M. LESNYAK, Prof., MD, PhD (St. Petersburg)

Igor A. LOSKUTOV, MD, PhD (Moscow)

Lyudmila V. LUSS, Prof., MD, PhD (Moscow)

Dmitry Yu. MAYCHUK, MD, PhD (Moscow)

Aleksandr B. MALAKHOV, Prof., MD, PhD (Moscow)

Sergey Yu. MARTSEVICH, Prof., MD, PhD (Moscow)

Oleg N. MINUSHKIN, Prof., MD, PhD (Moscow)

Ashot M. MKRTUMYAN, Prof., MD, PhD (Moscow)

David V. NEBIERIDZE, Prof., MD, PhD (Moscow)

Natalya M. NENASHEVA, Prof., MD, PhD (Moscow)

Andrey Yu. OVCHINNIKOV, Prof., MD, PhD (Moscow)

Olga Sh. OYNOTKINOVA, Prof., MD, PhD (Moscow)

Kristina V. ORLOVA, PhD (Moscow)

Nina A. PETUNINA, Prof., MD, PhD (Moscow)

Редакционная коллегия

В.И. ПОПАДЮК, профессор, д.м.н. (Москва)
В.Н. ПРИЛЕПСКАЯ, профессор, д.м.н. (Москва)
О.А. ПУСТОТИНА, профессор, д.м.н. (Москва)
В.И. РУДЕНКО, профессор, д.м.н. (Москва)
С.В. РЯЗАНЦЕВ, профессор, д.м.н. (Санкт-Петербург)
С.В. СААКЯН, профессор, д.м.н. (Москва)
Е.А. САБЕЛЬНИКОВА, профессор, д.м.н. (Москва)
М.С. САВЕНКОВА, профессор, д.м.н. (Москва)
А.И. СИНОПАЛЬНИКОВ, профессор, д.м.н. (Москва)
О.М. СМIRНОВА, профессор, д.м.н. (Москва)
Е.С. СНАРСКАЯ, профессор, д.м.н. (Москва)
Н.А. ТАТАРОВА, профессор, д.м.н. (Санкт-Петербург)
В.Ф. УЧАЙКИН, академик РАН, профессор, д.м.н. (Москва)
Е.И. ШМЕЛЕВ, профессор, д.м.н. (Москва)

Редакционный совет

Акушерство и гинекология

В.О. АНДРЕЕВА, И.А. АПОЛИХИНА, В.Е. БАЛАН, К.Р. БАХТИЯРОВ,
В.Ф. БЕЖЕНАРЬ, О.А. ГРОМОВА, Ю.Э. ДОБРОХОТОВА,
С.А. ЛЕВАКОВ, Л.Е. МУРАШКО, Т.А. ОБОСКАЛОВА,
Т.В. ОВСЯННИКОВА, С.И. РОГОВСКАЯ, О.А. САПРЫКИНА,
В.Н. СЕРОВ, И.С. СИДОРОВА, Е.В. УВАРОВА

Аллергология и иммунология

Т.У. АРИПОВА, О.И. ЛЕТЯЕВА,
Н.Б. МИГАЧЕВА, И.В. НЕСТЕРОВА,
И.А. ТУЗАНКИНА, М.С. ШОГЕНОВА

Гастроэнтерология

М.Д. АРДАТСКАЯ, И.Г. БАКУЛИН, С.В. БЕЛЬМЕР, С. БОР,
И.А. БОРИСОВ, Е.И. БРЕХОВ, Е.В. ВИННИЦКАЯ,
Е.А. КОРНИЕНКО, Л.Н. КОСТЮЧЕНКО, Ю.А. КУЧЕРЯВЫЙ,
М. ЛЕЯ, М.А. ЛИВЗАН, И.Д. ЛОРАНСКАЯ,
В.А. МАКСИМОВ, Ф. Ди МАРИО

Дерматовенерология и дерматокосметология

А.Г. ГАДЖИГОРОЕВА, В.И. КИСИНА, С.В. КЛЮЧАРЕВА,
Н.Г. КОЧЕРГИН, Е.В. ЛИПОВА, С.А. МАСЮКОВА,
А.В. МОЛОЧКОВ, В.А. МОЛОЧКОВ, Ю.Н. ПЕРЛАМУТРОВ,
И.Б. ТРОФИМОВА, А.А. ХАЛДИН, А.Н. ХЛЕБНИКОВА,
А.А. ХРЯНИН, Н.И. ЧЕРНОВА

Кардиология и ангиология

Г.А. БАРЫШНИКОВА, М.Г. БУБНОВА, Ж.Д. КОБАЛАВА,
М.Ю. СИТНИКОВА, М.Д. СМIRНОВА, О.Н. ТКАЧЕВА

Неврология и психиатрия

Неврология

Е.С. АКАРАЧКОВА, А.Н. БАРИНОВ, Н.В. ВАХНИНА,
В.Л. ГОЛУБЕВ, О.С. ДАВЫДОВ, А.Б. ДАНИЛОВ, Г.Е. ИВАНОВА,
Н.Е. ИВАНОВА, А.И. ИСАЙКИН, П.Р. КАМЧАТНОВ,
С.В. КОТОВ, О.В. КОТОВА, М.Л. КУКУШКИН, О.С. ЛЕВИН,
А.Б. ЛОКШИНА, А.В. НАУМОВ, А.Б. ОБУХОВА,
М.Г. ПОЛУЭКТОВ, И.С. ПРЕОБРАЖЕНСКАЯ, А.А. СКОРОМЕЦ,
И.А. СТРОКОВ, Г.Р. ТАБЕЕВА, Н.А. ШАМАЛОВ,
В.А. ШИРОКОВ, В.И. ШМЫРЕВ, Н.Н. ЯХНО

Психиатрия

А.Е. БОБРОВ, Н.Н. ИВАНЕЦ, С.В. ИВАНОВ, Г.И. КОПЕЙКО,
В.Н. КРАСНОВ, С.Н. МОСОЛОВ, Н.Г. НЕЗНАНОВ,
Ю.В. ПОПОВ, А.Б. СМУЛЕВИЧ

Editorial Board

Valentin I. POPADYUK, Prof., MD, PhD (Moscow)
Vera N. PRILEPSKAYA, Prof., MD, PhD (Moscow)
Olga A. PUSTOTINA, Prof., MD, PhD (Moscow)
Vadim I. RUDENKO, Prof., MD, PhD (Moscow)
Sergey V. RYAZANTSEV, Prof., MD, PhD (St. Petersburg)
Svetlana V. SAAKYAN, Prof., MD, PhD (Moscow)
Yelena A. SABELNIKOVA, Prof., MD, PhD (Moscow)
Marina S. SAVENKOVA, Prof., MD, PhD (Moscow)
Aleksandr I. SINOPALNIKOV, Prof., MD, PhD (Moscow)
Olga M. SMIRNOVA, Prof., MD, PhD (Moscow)
Yelena S. SNARSKAYA, Prof., MD, PhD (Moscow)
Nina A. TATAROVA, Prof., MD, PhD (St. Petersburg)
Vasily F. UCHAYKIN, Prof., MD, PhD (Moscow)
Yevgeny I. SHMELYOV, Prof., MD, PhD (Moscow)

Editorial Council

Obstetrics and Gynecology

V.O. ANDREYEVA, I.A. APOLIKHINA, V.Ye. BALAN, K.R. BAKHTIYAROV,
V.F. BEZHENAR, O.A. GROMOVA, Yu.E. DOBROKHOTOVA,
S.A. LEVAKOV, L.Ye. MURASHKO, T.A. OBOSKALOVA,
T.V. OVSYANNIKOVA, S.I. ROGOVSKAYA, O.A. SAPRYKINA,
V.N. SEROV, I.S. SIDOROVA, Ye.V. UVAROVA

Allergology and Immunology

T.U. ARIPOVA, O.I. LETYAEVA,
N.B. MIGACHEVA, I.V. NESTEROVA,
I.A. TUZANKINA, M.S. SHOGENOVA

Gastroenterology

M.D. ARDATSKAYA, I.G. BAKULIN, S.V. BELMER, S. BOR,
I.A. BORISOV, Ye.I. BREKHOV, Ye.V. VINNITSKAYA,
Ye.A. KORNIYENKO, L.N. KOSTYUCHENKO, Yu.A. KUCHERYAVY,
M. LEYA, M.A. LIVZAN, I.D. LORANSKAYA,
V.A. MAKSIMOV, F. Di MARIO

Dermatovenereology and Dermatocosmetology

A.G. GADZHIGOROYEVA, V.I. KISINA, S.V. KLYUCHAREVA,
N.G. KOCHERGIN, Ye.V. LIPOVA, S.A. MASYUKOVA,
A.V. MOLOCHKOV, V.A. MOLOCHKOV, Yu.N. PERLAMUTROV,
I.B. TROFIMOVA, A.A. KHALDIN, A.N. KHLEBNIKOVA,
A.A. KHRYANIN, N.I. CHERNOVA

Cardiology and Angiology

G.A. BARYSHNIKOVA, M.G. BUBNOVA, Zh.D. KOBALAVA,
M.Yu. SITNIKOVA, M.D. SMIRNOVA, O.N. TKACHEVA

Neurology and Psychiatry

Neurology

Ye.S. AKARACHKOVA, A.N. BARINOV, N.V. VAKHNINA,
V.L. GOLUBEV, O.S. DAVYDOV, A.B. DANILOV, G.Ye. IVANOVA,
N.Ye. IVANOVA, A.I. ISAYKIN, P.R. KAMCHATNOV,
S.V. KOTOV, O.V. KOTOVA, M.L. KUKUSHKIN, O.S. LEVIN,
A.B. LOKSHINA, A.V. NAUMOV, A.B. OBUKHOVA,
M.G. POLUEKTOV, I.S. PREOBRAZHENSKAYA, A.A. SKOROMETS,
I.A. STROKOV, G.R. TABEYEVA, N.A. SHAMALOV,
V.A. SHIROKOV, V.I. SHMYREV, N.N. YAKHNO

Psychiatry

A.Ye. BOBROV, N.N. IVANETS, S.V. IVANOV, G.I. KOPEYKO,
V.N. KRASNOV, S.N. MOSOLOV, N.G. NEZANNOV,
Yu.V. POPOV, A.B. SMULEVICH

Онкология, гематология и радиология

Б.Я. АЛЕКСЕЕВ, Е.В. АРТАМОНОВА, М.Б. БЫЧКОВ,
С.Л. ГУТОРОВ, И.Л. ДАВЫДКИН, А.А. МЕЩЕРЯКОВ,
И.Г. РУСАКОВ, В.Ф. СЕМИГЛАЗОВ, А.Г. ТУРКИНА

Офтальмология

Д.Г. АРСЮТОВ, Т.Г. КАМЕНСКИХ, М.А. КОВАЛЕВСКАЯ,
Н.И. КУРЫШЕВА, А.В. МАЛЫШЕВ, А.В. МЯГКОВ,
М.А. ФРОЛОВ, А.Ж. ФУРСОВА

Педиатрия

И.В. БЕРЕЖНАЯ, Н.А. ГЕППЕ, Ю.А. ДМИТРИЕВА,
О.В. ЗАЙЦЕВА, В.А. РЕВЯКИНА, Д.А. ТУЛУПОВ

Пульмонология и оториноларингология

А.А. ВИЗЕЛЬ, Н.П. КНЯЖЕСКАЯ, С.В. КОЗЛОВ,
Е.В. ПЕРЕДКОВА, Е.Л. САВЛЕВИЧ, О.И. СИМОНОВА

Ревматология, травматология и ортопедия

Л.И. АЛЕКСЕЕВА, Л.П. АНАНЬЕВА, Р.М. БАЛАБАНОВА,
Б.С. БЕЛОВ, В.И. ВАСИЛЬЕВ, Л.Н. ДЕНИСОВ, И.С. ДЫДЫКИНА,
Н.В. ЗАГОРОДНИЙ, И.А. ЗБОРОВСКАЯ, Е.Г. ЗОТКИН,
А.Е. КАРАТЕЕВ, Н.В. ТОРОПЦОВА, Н.В. ЧИЧАСОВА,
Н.В. ЯРЫГИН

Урология и нефрология

А.Б. БАТЬКО, А.З. ВИНАРОВ, С.И. ГАМИДОВ, О.Н. КОТЕНКОВ,
К.Л. ЛОКШИН, А.Г. МАРТОВ, А.Ю. ПОПОВА, И.А. ТЮЗИКОВ,
Е.М. ШИЛОВ

Эндокринология

М.Б. АНЦИФЕРОВ, И.А. БОНДАРЬ, Г.Р. ГАЛСТЯН, С.В. ДОГАДИН,
В.С. ЗАДИОНЧЕНКО, Е.Л. НАСОНОВ, А.А. НЕЛАЕВА,
В.А. ПЕТЕРКОВА, В.А. ТЕРЕЩЕНКО, Ю.Ш. ХАЛИМОВ,
М.В. ШЕСТАКОВА

Эпидемиология и инфекции

Н.Н. БРИКО, Г.Х. ВИКУЛОВ, Л.Н. МАЗАНКОВА, Е.В. МЕЛЕХИНА,
А.А. НОВОКШОНОВ, Т.В. РУЖЕНЦОВА, Н.В. СКРИПЧЕНКО,
А.В. СУНДУКОВ, Д.В. УСЕНКО

Редакция

Шеф-редактор Т. ЧЕМЕРИС

Выпускающие редакторы Н. РАМОС, Н. ФРОЛОВА, С. ЧЕЧИЛОВА

Журналисты А. ГОРЧАКОВА, С. ЕВСТАФЬЕВА

Корректор Е. САМОЙЛОВА

Дизайнеры Т. АФОНЬКИН, А. ВИТАЛЬЕВА, Н. НИКАШИН

Oncology, Hematology and Radiology

B.Ya. ALEXEYEV, Ye.V. ARTAMONOVA, M.B. BYCHKOV,
S.L. GUTOROV, I.L. DAVYDKIN, A.A. MESHCHERYAKOV,
I.G. RUSAKOV, V.F. SEMIGLAZOV, A.G. TURKINA

Ophthalmology

D.G. ARSYUTOV, T.G. KAMENSKYKH, M.A. KOVALEVSKAYA,
N.I. KURYSHEVA, A.V. MALYSHEV, A.V. MYAGKOV,
M.A. FROLOV, A.Zh. FURSOVA

Pediatrics

I.V. BEREZHNYAYA, N.A. GEPPE, Yu.A. DMITRIYEVA,
O.V. ZAYTSEVA, V.A. REVYAKINA, D.A. TULUPOV

Pulmonology and Otorhinolaryngology

A.A. VIZEL, N.P. KNYAZHESKAYA, S.V. KOZLOV,
Ye.V. PEREDKOVA, Ye.L. SAVLEVICH, O.I. SIMONOVA

Rheumatology, Traumatology and Orthopaedics

L.I. ALEKSEYEVA, L.P. ANANYEVA, R.M. BALABANOVA,
B.S. BELOV, V.I. VASILYEV, L.N. DENISOV, I.S. DYDYKINA,
N.V. ZAGORODNY, I.A. ZBOROVSKAYA, Ye.G. ZOTKIN,
A.Ye. KARATEYEV, N.V. TOROPTSOVA, N.V. CHICHASOVA,
N.V. YARYGIN

Urology and Nephrology

A.B. BATKO, A.Z. VINAROV, S.I. GAMIDOV, O.N. KOTENKOV,
K.L. LOKSHIN, A.G. MARTOV, A.Yu. POPOVA, I.A. TYUZIKOV,
Ye.M. SHILOV

Endocrinology

M.B. ANTSIFEROV, I.A. BONDAR, G.R. GALSTYAN, S.V. DOGADIN,
V.S. ZADIONCHENKO, Ye.L. NASONOV, A.A. NELAYEVA,
V.A. PETERKOVA, V.A. TERESHCHENKO, Yu.Sh. KHALIMOV,
M.V. SHESTAKOVA

Epidemiology and Infections

N.N. BRIKO, G.Kh. VIKULOV, L.N. MAZANKOVA, Ye.V. MELEKHINA,
A.A. NOVOKSHONOV, T.V. RUZHENTSOVA, N.V. SKRIPCHENKO,
A.V. SUNDUKOV, D.V. USENKO

Editorial Staff

Editor-in-Chief T. CHEMERIS

Commissioning Editors N. RAMOS, N. FROLOVA, S. CHEHILOVA

Journalists A. GORCHAKOVA, S. YEVSTAFYEVA

Corrector Ye. SAMOYLOVA

Art Designers T. AFONKIN, A. VITALYEVA, N. NIKASHIN

Тираж 25 000 экз. Выходит 4 раза в год. Свидетельство о регистрации
СМИ ПИ № ФС77-23066 от 27.09.2005.

Бесплатная подписка на электронную версию журнала
на сайте www.umedp.ru.

Редакция не несет ответственности за содержание рекламных
материалов. Любое воспроизведение материалов и их фрагментов
возможно только с письменного разрешения редакции журнала.

Мнение редакции может не совпадать с мнением авторов.

Авторы, присылающие статьи для публикации, должны быть
ознакомлены с инструкциями для авторов и публичным авторским
договором. Информация размещена на сайте www.umedp.ru.

Журнал «Эффективная фармакотерапия» включен в перечень
рецензируемых научных изданий ВАК и индексируется в системе РИНЦ.

Print run of 25 000 copies. Published 4 times a year.
Registration certificate of mass media ПИ № ФС77-23066 of 27.09.2005.
Free subscription to the journal electronic version
on the website www.umedp.ru.

The Editorials is not responsible for the content of advertising materials.
Any reproduction of materials and their fragments is possible only
with the written permission of the journal. The Editorials' opinion
may not coincide with the opinion of the authors.

Authors submitted articles for the publication should be acquainted
with the instructions for authors and the public copyright agreement.
The information is available on the website www.umedp.ru.

'Effective Pharmacotherapy' Journal is included in the list of reviewed
scientific publications of VAK and is indexed in the RSCI system.

Содержание

Клинические исследования

- А.Ю. ОВЧИННИКОВ, М.А. ЭДЖЕ, А.Ю. ЩЕРБАКОВ
Эффективность системной анальгетической терапии
в комплексном лечении острого среднего отита 6
- А.Ю. ОВЧИННИКОВ, С.С. ЕГИЯН, Л.В. АКОПЯН
Эффективность пробиотической терапии
при хроническом тонзиллите 14
- А.Ю. ОВЧИННИКОВ, Н.А. МИРОШНИЧЕНКО,
Ю.О. НИКОЛАЕВА
Новые подходы к профилактике бактериальных осложнений
лор-органов при острой респираторной вирусной инфекции 24
- А.Ю. ОВЧИННИКОВ, Н.А. МИРОШНИЧЕНКО,
Ю.О. НИКОЛАЕВА, И.В. СМИРНОВ
Тактика купирования клинических проявлений
постковидного тонзиллофарингита 32
- А.Ю. ОВЧИННИКОВ, Н.А. МИРОШНИЧЕНКО,
Ю.О. НИКОЛАЕВА
Корреляция динамики регресса шейной лимфаденопатии
и клинической симптоматики хронического тонзиллита 38
- А.Ю. ОВЧИННИКОВ, Н.А. МИРОШНИЧЕНКО,
Ю.О. НИКОЛАЕВА, А.А. ЗАЙЦЕВ
Ринобронхиальный симптомокомплекс и собственный опыт
лечения больных острым риносинуситом с сопутствующим
аллергическим ринитом и бронхиальной астмой 44
- Е.М. ХОН, А.А. НАУМОВА
Применение гиалуроната натрия в комплексном лечении
пациентов с дисфункцией слуховой трубы, обусловленной
окклюзией носоглоточного устья 50

Клиническая практика

- К.В. САВРАНСКАЯ, Н.С. РЫЖКОВА,
А.В. БАКОТИНА, В.Н. КОСТЮК
Соматосенсорный тиннитус 56
- Н.А. МИРОШНИЧЕНКО, А.А. КАНДРАШИНА,
А.В. БАКОТИНА, К.В. САВРАНСКАЯ
Элиминационно-ирригационная терапия
при дегенеративных заболеваниях слизистой оболочки
полости носа 60

Contents

Clinical Studies

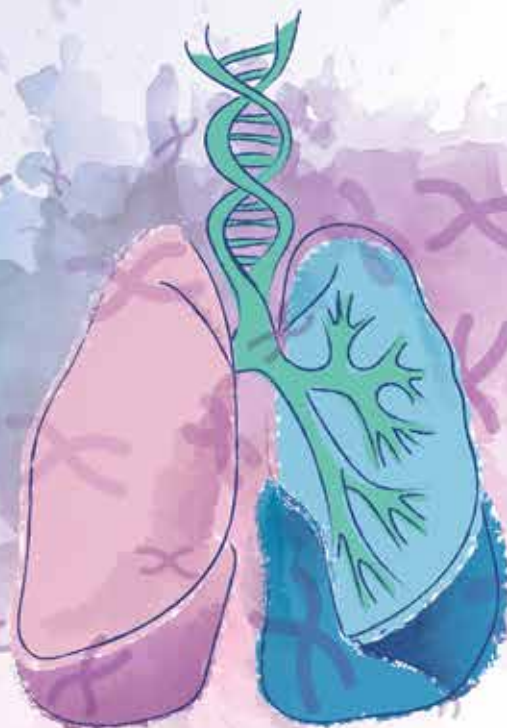
- A.Yu. OVCHINNIKOV, M.A. EDGE, A.Yu. SHCHERBAKOV
The Effectiveness of Systemic Analgesic Therapy in the Complex
Treatment of Acute Otitis Media 6
- A.Yu. OVCHINNIKOV, S.S. YEGIYAN, L.V. AKOPYAN
The Effectiveness of Probiotic Therapy
in Chronic Tonsillitis 14
- A.Yu. OVCHINNIKOV, N.A. MIROSHNICHENKO,
Yu.O. NIKOLAEVA
New Approaches to the Prevention of Bacterial Complications
of the ENT Organs in Acute Respiratory Viral Infection 24
- A.Yu. OVCHINNIKOV, N.A. MIROSHNICHENKO,
Yu.O. NIKOLAEVA, I.V. SMIRNOV
Tactics for the Relief of Clinical Manifestations
of post-COVID-19 Tonsillopharyngitis 32
- A.Yu. OVCHINNIKOV, N.A. MIROSHNICHENKO,
Yu.O. NIKOLAEVA
Correlation of Regression Dynamics of Cervical
Lymphadenopathy and Clinical Symptoms of Chronic Tonsillitis 38
- A.Yu. OVCHINNIKOV, N.A. MIROSHNICHENKO,
Yu.O. NIKOLAEVA, A.A. ZAYTSEV
Rhinobronchial Symptom Complex and Own Experience
in the Treatment of Patients with Acute Rhinosinusitis
with Concomitant Allergic Rhinitis and Bronchial Asthma 44
- Ye.M. KHON, A.A. NAUMOVA
The Use of Sodium Hyaluronate in the Complex Treatment
of Patients with Auditory Tube Dysfunction Due To Occlusion
of the Nasopharyngeal Mouth 50

Clinical Practice

- K.V. SAVRANSKAYA, N.S. RYZHKOVA,
A.V. BAKOTINA, V.N. KOSTUK
Somatosensory Tinnitus 56
- N.A. MIROCHNICHENKO, A.A. KANDRASHINA,
A.V. BAKOTINA, K.V. SAVRANSKAYA
Elimination and Irrigation Therapy
for Degenerative Diseases
of the Nasal Mucosa 60



ИНСТИТУТ НЕПРЕРЫВНОГО
МЕДИЦИНСКОГО ОБРАЗОВАНИЯ



I НАЦИОНАЛЬНЫЙ КОНГРЕСС ПО НАСЛЕДСТВЕННЫМ ЗАБОЛЕВАНИЯМ ЛЕГКИХ

С МЕЖДУНАРОДНЫМ УЧАСТИЕМ

САНКТ-ПЕТЕРБУРГ, ПЕТЕРГОФ
(НОВЫЙ ПЕТЕРГОФ, САНКТ-ПЕТЕРБУРГСКИЙ ПРОСП., 34)

26 АПРЕЛЯ

ПРЕКОНГРЕСС

27-28 АПРЕЛЯ

ОСНОВНАЯ ПРОГРАММА КОНГРЕССА



Регистрация
и подробная
информация
на сайте
lunggenetics.ru

Технический организатор:
Конгресс-оператор ООО «КСТ Групп»
Телефон: +7 (495) 419-08-68
Электронная почта: genetics@kstgroup.ru



Эффективность системной анальгетической терапии в комплексном лечении острого среднего отита

А.Ю. Овчинников, д.м.н., проф., М.А. Эдже, к.м.н., проф.,
А.Ю. Щербаков, к.м.н.

Адрес для переписки: Андрей Юрьевич Овчинников, lorent1@mail.ru

Для цитирования: Овчинников А.Ю., Эдже М.А., Щербаков А.Ю. Эффективность системной анальгетической терапии в комплексном лечении острого среднего отита. Эффективная фармакотерапия. 2024; 20 (3): 6–12.

DOI 10.33978/2307-3586-2024-20-3-6-12

Цель – повысить эффективность лечения больных острым средним отитом (ОСО) с оталгией с помощью системных анальгетиков.

Материал и методы. 50 пациентов с различными вариантами ОСО в возрасте 18–69 лет (средний возраст – $28,0 \pm 9,76$ года) были разделены поровну на две группы. Пациенты первой группы дополнительно к стандартной терапии получали нимесулид (Найз®) по одной таблетке два раза в день. Пациенты второй группы не получали этого препарата. Пациенты обеих групп были сопоставимы по половозрастным и анамнестическим характеристикам.

Результаты. На первые и третьи сутки лечения у пациентов первой группы болевой синдром значительно снизился – на 48,2 и 52,8% соответственно. Болевой синдром у пациентов первой группы был статистически достоверно ниже ($p < 0,05$) на первые и третьи сутки, чем у пациентов второй группы. На седьмой день от начала лечения болевой синдром был минимальный в обеих группах ($p > 0,05$).

По окончании курса терапии в группах отмечалось улучшение по всем восьми шкалам физического и психологического компонентов здоровья. Такие параметры, как роль физических проблем в ограничении жизнедеятельности, физическая боль, жизненная активность, на первые и третьи сутки от начала консервативного лечения были достоверно выше ($p < 0,05$) в группе пациентов, применявших системные анальгетики.

Выводы. При использовании нимесулида (Найз®) в комплексной терапии ОСО отмечалось более быстрое наступление анальгезирующего эффекта. Препарат способствовал более быстрому регрессу нарушений ночного сна, интенсивности болевого синдрома, а также восстановлению дневной активности.

Ключевые слова: острый средний отит, комплексное лечение, системные анальгетики, Найз

Острый средний отит (ОСО) является одним из наиболее частых инфекционных заболеваний и поводов для обращения к врачу, особенно в раннем младенчестве и детском возрасте. ОСО – наиболее распространенный диагноз в мире. В возрасте до двух лет 70% детей хотя бы раз переносят эпизод ОСО [1, 2].

Оталгия, или боль, локализуемая в ухе, считается наиболее распространенным симптомом, по поводу которого пациенты с ОСО обращаются к оториноларингологам, врачам общей практики и врачам скорой помощи. Примерно 4% обращений к врачу общей практики обусловлены исключительно ушной болью [3].



В зависимости от этиологического фактора оталгия подразделяется на первичную и вторичную. К первичной относят боль в ухе вследствие стимуляции ноцицепторных волокон. Примером может служить сильное механическое воздействие – травма, серная пробка или инородное тело. Однако чаще ноцицепторы активируются цепочкой клеточных и тканевых реакций, приводящих к высвобождению одного или более веществ (в частности, простагландинов, брадикинина, серотонина), которые затем служат непосредственными стимулами, возбуждающими и сенситизирующими ноцицепторы. О вторичной оталгии говорят, когда по ощущениям источником боли является ухо, а на самом деле источник «внеушной». Речь идет о воспалительных и инфекционных заболеваниях зубов, заболеваниях височно-нижнечелюстного сустава, невралгии тройничного нерва, отологических новообразованиях и опухолях головы и шеи, синдроме Игла, височном артериите. Первичная оталгия чаще встречается у детей, вторичная – у взрослых [3].

ОСО является наиболее частой причиной назначения антибиотиков у детей и взрослых. Однако антибиотики не оказывают быстрого эффекта при болевом синдроме, лишь незначительно влияют на него в первые несколько дней у пациентов с ОСО [4]. Анальгетики применяют с большой осторожностью, особенно в детском возрасте, из-за риска побочных эффектов или отсутствия четких инструкций по применению консультирующим врачом. Это нередко приводит к неоптимальному лечению ОСО, в частности болевого синдрома, а также к необходимости повторной консультации и назначения антибиотиков в будущем [5].

Нестероидные противовоспалительные препараты (НПВП) представлены разными классами химических соединений, которые различаются механизмом действия, фармакокинетическими и фармакодинамическими характеристиками. Одним из популярных и хорошо изученных НПВП считается нимесулид (Найз®). В России, согласно отчетам о продажах, он занимает одно из лидирующих мест [6].

Преимущества нимесулида (Найз®) обусловлены особенностями производства, рядом фармакокинетических и фармакодинамических характеристик. Важнейшая из них – быстрое достижение пиковой концентрации в крови вследствие хорошего всасывания из желудочно-кишечного тракта и проникновения в синовиальную жидкость [6]. Так, 55–80% максимальной концентрации достигается через 30 минут после перорального приема, анальгетический эффект регистрируется в первые 15–20 минут и сохраняется в течение 10–12 часов [7]. Быстрое всасывание препарата Найз® в желудочно-кишечном тракте прежде всего обеспечивается эффективной дезинтеграцией действующего вещества. При производстве препарата Найз® используется комбинация дезинтегрантов – крахмала и натрия крахмала гликолята (супердезинтегрант), которые обеспечивают хороший

капиллярный эффект, быстрое проникновение жидкости внутрь таблетки, а также высокую степень набухания [8].

Другим важным показателем фармакокинетики нимесулида является период полувыведения – в среднем два с половиной часа. Чем меньше период полувыведения, тем безопаснее НПВП и быстрее ресинтез циклооксигеназы 1. С этим может быть связана не только низкая частота НПВП-гастропатий на фоне перорального приема препарата Найз®, но и высокая приверженность препарату врачей и пациентов [9].

По химической структуре нимесулид относится к производным N-(4-нитро-2-феноксифенил) метансульфонамида. Карбоксильная группа в молекуле препарата заменена сульфонилидом, благодаря чему препарат оказывает протективный эффект на слизистую оболочку желудочно-кишечного тракта [6].

Нимесулид – единственный НПВП, который не является субстратом для окисления системой CYP2C9. Это подразумевает более низкий риск лекарственного взаимодействия по сравнению с другими препаратами группы (в частности, цефекоксиком, лорноксикамом, диклофенаком, ибупрофеном, напроксеном, кетопрофеном, пироксикамом, мелоксикамом). Кроме того, нимесулид (Найз®) можно рассматривать в качестве альтернативного препарата при возникновении аллергической реакции на другие НПВП. Как минимум в двух исследованиях перевод пациентов на нимесулид не ассоциировался с повторным развитием реакции гиперчувствительности [10, 11].

Цель исследования – повысить эффективность лечения больных ОСО с оталгией с помощью системных анальгетиков.

Материал и методы

В исследовании участвовали 50 пациентов с различными вариантами ОСО в возрасте 18–69 лет (средний возраст – $28,0 \pm 9,76$ года), обратившихся за консультативной помощью в амбулаторный кабинет оториноларинголога Клинического медицинского центра им. Н.А. Семашко Российского университета медицины в 2022–2023 гг.

Всем пациентам проводились стандартное оториноларингологическое обследование, а также эндоскопическое исследование полости носа, околоносовых пазух, носоглотки, отоэндоскопия, аудиометрия, тимпанометрия.

Болевой синдром оценивали по визуальной аналоговой шкале (ВАШ), а качество жизни – по опроснику SF-36 (Shot-Form Health Survey) [6].

Всем пациентам назначали консервативную терапию в соответствии с клиническими рекомендациями «Острый средний отит» [12]: системные антибиотики, НПВП в таблетированной форме в течение десяти дней, деконгестанты среднего или длительного действия интраназально пять дней.

Критериями включения в исследование служили обращение в первые два дня от начала развития болевого синдрома, неиспользование системных



антибактериальных, системных и местных анальгетических препаратов, доперфоративная стадия ОСО. Критерии исключения: заболевания, приводящие к вторичной оталгии (воспалительные и инфекционные заболевания зубов, заболевания височно-нижнечелюстного сустава, невралгия тройничного нерва, отологические новообразования и опухоли головы и шеи, синдром Игла, височный артериит), возраст до 12 лет, острый гнойный средний отит.

В зависимости от использования системных НПВП в консервативной терапии пациенты были разделены на две группы. Первую группу составили 25 пациентов, получавших дополнительно к стандартной терапии НПВП нимесулид (Найз®) по одной таблетке два раза в день. Во вторую группу вошли 25 пациентов с ОСО, не получавших НПВП. Пациенты обеих групп были сопоставимы по половозрастным и анамнестическим характеристикам ($p > 0,05$).

Эффективность лечения пациентов с ОСО анализировали на первые, третьи и седьмые сутки от начала консервативного лечения по таким критериям, как удовлетворенность терапией и клинические результаты.

Удовлетворенность пациентов оценивали исходя из интенсивности болевого синдрома на основании ВАШ в день обращения, на первые, третьи и седьмые сутки от начала консервативного лечения, а также с помощью SF-36.

SF-36 – анкета, состоящая из вопросов, ответы на которые позволяют определить общее состояние, психическое и физическое здоровье, уровень социальной адаптации. Опросник помогает оценить качество жизни по следующим показателям: физическая активность (PF – physical functioning), роль физических проблем в ограничении жизнедеятельности (RP – role physical), физическая боль (BP – bodily pain), общее состояние здоровья (GH – general health), роль эмоциональных проблем в ограничении жизнедеятельности (RE – role emotional), жизненная активность (VT – vitality), социальная активность (SF – social functioning) и психическое здоровье (MH – mental health). Максимальной удовлетворенности соответствуют 100 баллов. Расчет баллов качества жизни

по каждой из восьми трансформированных шкал осуществляется по формуле:

трансформированная шкала = $[\Sigma - \text{Min}] \times 100, [\text{Max} - \text{Min}]$, где Σ – суммарный счет шкалы;

Min – минимально возможное значение шкалы;

Max – максимально возможное значение шкалы.

Далее рассчитываются средние значения и стандартные отклонения по каждой шкале [13].

Клинические результаты оценивали по динамике регресса клинических симптомов на основании данных эндоскопии полости носа, околоносовых пазух и носоглотки, отоэндоскопии, аудиометрии, тимпанометрии в день обращения, на первые, третьи и седьмые сутки от начала консервативного лечения. Уровень снижения слуха определяли по результатам тональной аудиометрии согласно международной классификации: 1-я степень – 26–40 дБ, 2-я степень – 41–55 дБ, 3-я степень – 56–70 дБ, 4-я степень – 71–90 дБ. Для интерпретации результатов тимпанометрии использовали систему классификации Jerger [14].

Результаты и обсуждение

До лечения основными жалобами у всех больных были боль в ухе, снижение слуха, чувство заложенности в ухе. При эндоскопическом исследовании полости носа, околоносовых пазух, носоглотки отмечались выраженный отек слизистой оболочки полости носа, отек в области глоточных устьев слуховых труб. При отоэндоскопии барабанная перепонка была:

- втянутой (стадия острого тубоотита) – 7 (14%) пациентов;
- гиперемированной, утолщенной (стадия катарального воспаления в среднем ухе) – 21 (42%);
- мутной, выбухающей (стадия серозного экссудата в среднем ухе) – 9 (18%);
- гиперемированной, утолщенной, выбухающей или желтоватого цвета, с уровнем жидкости (доперфоративная стадия острого гнойного воспаления в среднем ухе) – 9 (18%) больных.

Кроме того, геморрагические буллы на стенках наружного слухового прохода и барабанной перепонки (острый буллезный средний отит) имели место у 4 (8%) пациентов.

До лечения тугоухость 1-й степени зафиксирована у 19 (76%) пациентов первой группы и 2 (80%) – второй, 2-й степени – у 6 (24%) и 5 (20%) больных соответственно. В 64% случаев зарегистрирована тимпанограмма типа С, в остальных случаях – типа В.

Согласно результатам тестирования, у всех пациентов в первый день обращения отмечался выраженный болевой синдром. На первые и третьи сутки от начала лечения у пациентов первой группы болевой синдром значительно снизился – на 48,2 и 52,8% соответственно. Болевой синдром у пациентов первой группы был статистически достоверно ниже ($p < 0,05$) на первые и третьи сутки, чем у пациентов второй группы. На седьмой день лечения болевой синдром был минимальным в обеих группах ($p > 0,05$) (рис. 1).

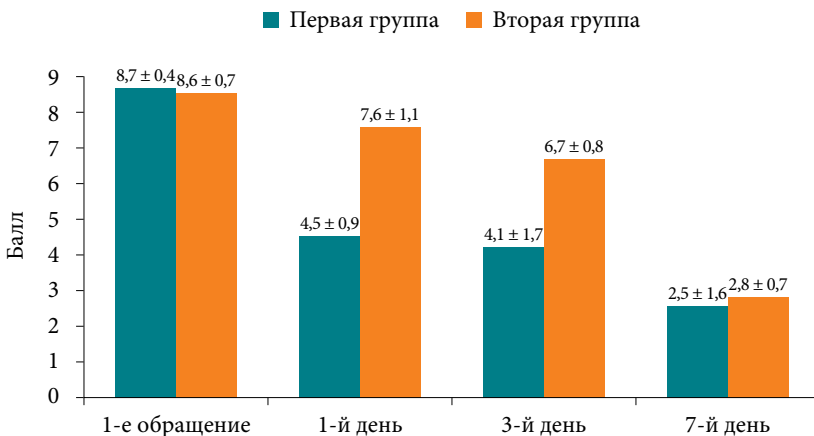


Рис. 1. Оценка болевого синдрома по визуальной аналоговой шкале

УВЕРЕННЫЙ ВЗГЛЯД НА ЛЕЧЕНИЕ БОЛИ*



**Увеличенная скорость
растворения и всасывания
таблетки** за счёт специальных
дезинтегрантов в составе^{1,2}



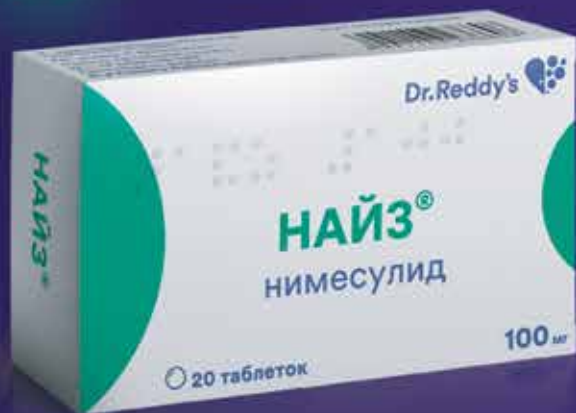**Благоприятный профиль
безопасности****



В исследовании **наступление
обезболивающего эффекта**
наблюдалось **через 20 минут**⁶



Не имеет лекарственного взаимодействия
с эстрогенсодержащими препаратами¹



Источники:

*Найз® 100 мг зарегистрирован в РФ 19.08.1998г; РУ №П N 012824/03 и является лидером по продажам в упаковках среди нимесулидов для перорального приема, IQVIA январь-октябрь 2023, Россия.

**В исследованиях наблюдались низкие риски ЖКТ кровотечений, цереброваскулярных событий^{4,5}

1. Инструкция по медицинскому применению лекарственного препарата Найз® 100 мг. РУ ПN012824/03-040411 от 04.10.2023 2. Rojas J, Guisao S, Ruge V. Functional Assessment of Four Types of Disintegrants and their Effect on the Spironolactone Release Properties // AAPS PharmSciTech, 2012 Dec; 13 (4): 1054-1062. 3. Кнорринг Г.Ю., Верткин А.Л. «Правильный» нимесулид: взгляд фармаколога, Доктор.Ру. 2019; 10(165): 38-42. DOI: 10.31550/1727-2378-2019-165-10-38-42; Кудалева Ф.М., Барскова В.Г., Насонова В.А. Сравнение скорости наступления противовоспалительного и анальгетического эффекта таблетированных нимесулидов и диклофенака натрия при подагрическом артрите: рандомизированное исследование. Научно-практич. ревматология. - 2008. - №1. - С. 55-59. 4. Castellsague J, Pisa F, Rosolen V et al. Risk of upper gastrointestinal complications in a cohort of users of nimesulide and other nonsteroidal anti-inflammatory drugs in Friuli Venezia Giulia, Italy. Pharmacoepidemiol Drug Saf. 2013 Apr;22(4):365-75. Исследование FVG-GI - 588,827 пациентов, принимавших НПВП, 3031 эпизод ЖКТ-кровотечений за 2001-2008 гг. 5. Lapi F, Piccini C, Simonetti M et al. Non-steroidal anti-inflammatory drugs and risk of cerebrovascular events in patients with osteoarthritis: a nested case-control study. Intern Emerg Med. 2016;11(1):49-59. doi: 10.1007/s11739-015-1288-3. 6. А. Е. Каратеев «Российский опыт применения нимесулида: обзор клинических испытаний» Consilium medicum Tom 13 № 9. C. Mattià, S. Ciarcia, A. Muhindo, F. Coluzzi «Nimesulide 25 anni dopo» Minerva Med. 2010. Vol. 101, P. 285-293

R1140204-19012023-НСР

Информация предназначена для медицинских работников.

Реклама

Dr.Reddy's



Сравнительная оценка средних показателей восьми трансформированных шкал SF-36 у пациентов в день обращения, на первые, третьи и седьмые сутки от начала консервативного лечения

Параметры, балл	1-е обращение		1-й день		3-й день		7-й день	
	1-я группа	2-я группа	1-я группа	2-я группа	1-я группа	2-я группа	1-я группа	2-я группа
PF	55,6 ± 3,3	56,5 ± 2,9	74,3 ± 2,04	58,3 ± 2,04	82,5 ± 1,7	61,2 ± 5,7	95,7 ± 3,1	93,6 ± 4,4
RP	39,3 ± 2,5	40,1 ± 3,6	52,2 ± 7,52	42,2 ± 7,53	74,3 ± 9,6	51,2 ± 9,5	94,3 ± 3,2	89,1 ± 8,9
BP	31,4 ± 3,9	30,6 ± 2,7	79,8 ± 3,44	39,7 ± 3,4	87,1 ± 7,9	53,7 ± 8,4	97,5 ± 2,1	93,4 ± 9,1
GH	67,2 ± 4,9	69,1 ± 8,8	76,9 ± 5,8	71,7 ± 3,6	84,4 ± 7,7	80,8 ± 7,1	89,2 ± 9,3	87,4 ± 3,6
VT	61,4 ± 9,7	62,5 ± 8,9	79,3 ± 5,04	70,8 ± 9,1	86,4 ± 8,4	77,9 ± 7,4	92,4 ± 6,3	89,3 ± 8,1
SF	61,2 ± 2,1	63,9 ± 5,4	72,5 ± 9,90	69,5 ± 8,7	79,3 ± 11,2	77,5 ± 8,6	88,4 ± 10,8	85,3 ± 5,2
RE	65,5 ± 3,9	64,5 ± 10,1	72,5 ± 5,4	66,1 ± 5,3	80,6 ± 7,5	77,1 ± 5,2	85,4 ± 9,7	82,6 ± 8,6
MH	74,8 ± 7,5	70,7 ± 4,8	80,7 ± 6,7	73,9 ± 4,9	84,4 ± 7,7	75,1 ± 9,3	95,7 ± 2,2	89,9 ± 5,9

Сравнительная оценка средних показателей восьми трансформированных шкал SF-36 у пациентов в день обращения, на первые, третьи и седьмые сутки от начала консервативного лечения представлена в таблице.

Параметры качества жизни у пациентов обследованных групп до начала лечения достоверно не различались ($p > 0,05$). По окончании курса терапии в группах отмечалось улучшение по всем восьми шкалам физического и психологического компонентов здоровья. Такие параметры, как роль физических проблем в ограничении жизнедеятельности (отражает степень ограничения выполнения обычных действий вследствие нарушений ночного сна), физическая боль (отражает интенсивность болевого синдрома), жизненная активность (оценивает дневную активность), на первые и третьи сутки от начала консервативного лечения были достоверно выше ($p < 0,05$) в группе пациентов, применявших системные анальгетики.

На первые сутки пациенты обеих групп указали на субъективное улучшение слуха, чувство заложенности ушей практически не изменилось.

К третьим суткам ощущение заложенности в ухе отмечали 13 пациентов первой группы и 17 пациентов второй группы. Проподимость слуховой трубы восстановилась полностью у 11 (22%) пациентов – тимпанометрия типа А, 23 (46%) – типа С, 16 (32%) – типа В. Аудиометрически: тугоухость 1-й степени определялась у 15 (60%) пациентов первой группы и 18 (72%) – второй, 2-й степени – у 3 (12%) и 3 (12%) больных соответственно. Слух восстановился до нормы у 7 (28%) пациентов первой группы, 4 (16%) пациентов – второй.

На седьмой день консервативного лечения костно-воздушный интервал был перекрыт у 22 (88%) пациентов первой группы и 21 (84%) пациента – второй. Тугоухость 1-й степени оставалась у 3 (12%) и 4 (16%) пациентов соответственно. На тимпанограммах регистрировался тип А у 41 больного, тип С – у 9 пациентов.

При эндоскопическом исследовании полости носа и глоточного устья слуховой трубы определялось значительное уменьшение отека к третьим суткам консервативного лечения.

Достоверно значимых различий в динамике регресса клинических симптомов у пациентов двух групп не выявлено.

Клинический случай

Пациент 3., 34 года, обратился за консультативной помощью в амбулаторный кабинет оториноларинголога Клинического медицинского центра Российского университета медицины с жалобами на острую боль и снижение слуха, чувство заложенности левого уха. Анамнез заболевания: продолжительность указанных симптомов – около суток, появились после переохлаждения. Лечился самостоятельно – согревающий спиртовой компресс в левое ухо, без эффекта. В связи с усиливающимися жалобами обратился к оториноларингологу.

Лор-статус:

- нос: форма наружного носа не изменена. Эндоскопия: преддверие носа свободное, перегородка носа искривлена влево. Слизистая полости носа розовая. В носовых ходах отделяемого нет. Нижние носовые раковины увеличены с двух сторон, после анемизации сокращаются хорошо;
- носоглотка: увеличены задние концы нижних носовых раковин;
- ротоглотка: небные дужки контурируются, розового цвета. Небные миндалины не увеличены. Задняя стенка глотки влажная, розового цвета, гранулы на задней стенке глотки. Глоточный рефлекс сохранен;
- гортаноглотка и гортань: форма гортани правильная, гортань пассивно подвижна. Эндоскопия: язычная миндалина не увеличена. В valleculaх отделяемого нет. Грушевидные синусы свободные. Надгортанник правильной формы, слизистая оболочка гортани розового цвета. Вестибулярные складки не изменены. Голосовые складки белого цвета, при фонации подвижные, полностью смыкаются, голосовая щель широкая, дыхание свободное. Подскладочное пространство свободное;
- уши: АД – ушная раковина правильной формы, пальпация сосцевидного отростка, ушной раковины, козелка безболезненна. Наружный



слуховой проход широкий, свободный, отделяемого нет. Барабанная перепонка серая, опознавательные знаки четкие, перфорации нет, шепотная речь – 6 м. AS – ушная раковина правильной формы, пальпация сосцевидного отростка, ушной раковины, козелка безболезненна. Наружный слуховой проход сужен, содержит геморрагическую буллу в области нижней стенки наружного

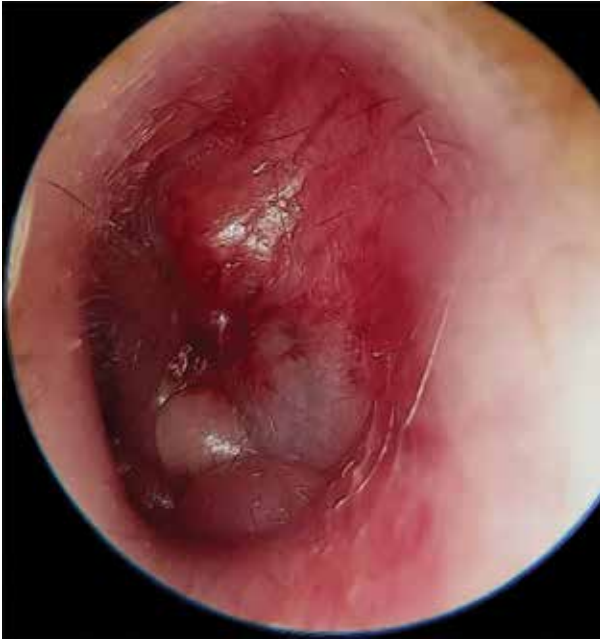

Рис. 2. Отоэндоскопия левого уха при первичном обращении

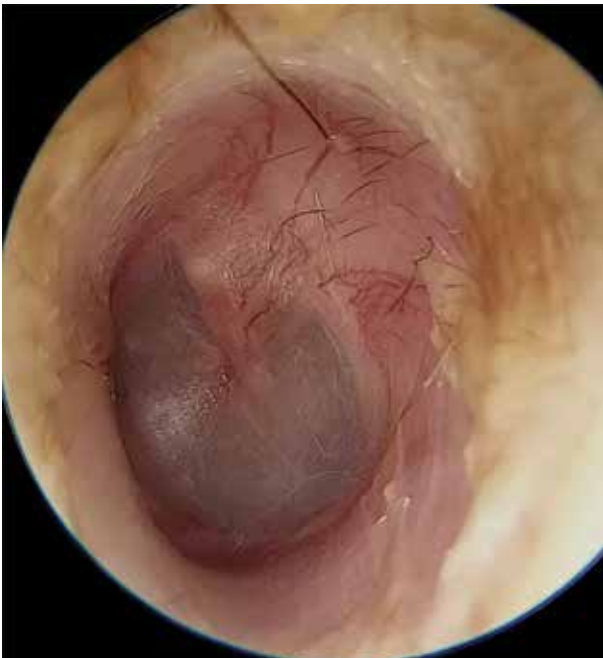

Рис. 3. Отоэндоскопия левого уха на седьмой день от начала консервативного лечения

слухового прохода. Барабанная перепонка гиперемирована, отечна, на барабанной перепонке в задненижнем квадранте геморрагическая булла, шепотная речь – 3 м (рис. 2). Аудиометрия – снижение слуха на левое ухо по типу нарушения звукопроводения 1–2-й степени. Тимпанометрия – тип В слева.

Лечение: назначены системные антибиотики в таблетированной форме в течение десяти дней, деконгестанты среднего действия интраназально пять дней, НПВП Найз® (действующее вещество – нимесулид). Болевой синдром – 9 баллов по ВАШ.

Показатели качества жизни в баллах: PF – 51, RP – 38, BP – 31, GH – 65, VT – 60, SF – 60, RE – 68, MH – 72. В течение первого дня терапии пациент отметил явное снижение болевого синдрома, субъективное улучшение слуха. При этом чувство заложенности практически не изменилось, равно как риноскопическая и отоскопическая картина, аудиометрия и тимпанометрия.

Болевой синдром – 6 баллов по ВАШ.

Показатели качества жизни в баллах: PF – 75, RP – 55, BP – 79, GH – 77, VT – 79, SF – 71, RE – 78, MH – 80.

На третий день при эндоскопическом исследовании полости носа и глоточного устья слуховой трубы определялось значительное уменьшение отека. Результаты отоэндоскопии показали утолщенные участки кожи на месте вскрывшихся булл в области нижней стенки наружного слухового прохода и задненижнем квадранте. Барабанная перепонка гиперемирована, отечна. Аудиометрия – улучшение порогов слышимости на левое ухо до 10 дБ, нарушение звукопроводения 1-й степени. Тимпанометрия – тип С слева.

Болевой синдром практически не беспокоил – 2 балла по ВАШ, отмечены дальнейшее уменьшение заложенности и улучшение слуха.

Показатели качества жизни в баллах: PF – 84, RP – 75, BP – 89, GH – 81, VT – 87, SF – 79, RE – 82, MH – 84.

При осмотре на седьмой день от начала консервативного лечения жалоб пациент не предъявлял. При эндоскопическом исследовании полости носа и глоточного устья слуховой трубы отека слизистой оболочки не определялось. Данные отоэндоскопии: ширина просвета наружного слухового прохода не нарушена, барабанная перепонка серая, опознавательные знаки четкие, перфораций и булл нет (рис. 3). Аудиометрия – норма. Тимпанометрия – тип А слева. Болевой синдром – 0 баллов по ВАШ.

Показатели качества жизни в баллах: PF – 97, RP – 95, BP – 98, GH – 84, VT – 92, SF – 87, RE – 85, MH – 89.

Выводы

На основании результатов исследования были сделаны следующие выводы.

1. При использовании нимесулида (Найз®) в комплексной терапии острого среднего отита отмечается более быстрое наступление анальгезирующего эффекта.



2. У пациентов с доперфоративными формами острого среднего отита препарат Найз® благодаря противовоспалительному, анальгезирующему действию повышает эффективность терапии, способствуя более быстрому регрессу

нарушений ночного сна, интенсивности болевого синдрома, а также восстановлению дневной активности. ☼

Статья подготовлена при поддержке компании ООО «Др. Редди'с Лабораторис».

Литература

1. Gaddey H.L., Wright M.T., Nelson T.N. Otitis media: rapid evidence review. *Am. Fam. Physician.* 2019; 100 (6): 350–356.
2. Jamal A., Alsabea A., Tarakme M., Safar A. Etiology, diagnosis, complications, and management of acute otitis media in children. *Cureus.* 2022; 14 (8): e28019.
3. Harrison E., Cronin M. Otagia. *Aus. Fam. Physician.* 2016; 45 (7): 493–497.
4. Venekamp R.P., Sanders S.L., Glasziou P.P., et al. Antibiotics for acute otitis media in children. *Cochrane Database Syst. Rev.* 2015; 6: CD000219.
5. Van Uum R.T., Venekamp R.P., Schilder A.G.M., et al. Pain management in acute otitis media: a qualitative study of parents' views and expectations. *BMC Fam. Pract.* 2019; 20 (1): 18.
6. Дыдыкина И.С., Коваленко П.С., Меньшикова Л.В. Эффективность и безопасность терапии НПВП: фокус на нимесулид. Эффективная фармакотерапия. 2020; 16 (6): 44–49.
7. Davis R., Brogden R.N. Nimesulide. An update of its pharmacodynamic and pharmacokinetic properties, and therapeutic efficacy. *Drugs.* 1994; 48 (3): 431–454.
8. Воллмер Р. Быстрая дезинтеграция – одна из основных задач при разработке рецептур. Фармацевтические технологии и упаковка. 2012; 6: 70–71.
9. Барскова В.Г. Значение для клинической практики свойств нимесулида, не связанных с подавлением циклооксигеназы-2. *Consilium Medicum Ukraina.* 2010; 8: 40–44.
10. Tepeam F.M., Colakoglu B., Maden E., et al. Tolerability of nimesulide in patients with histories of adverse reactions to acetylsalicylic acid and nonsteroidal anti-inflammatory drugs. *Nobel Medicus.* 2014; 10 (3): 81–87.
11. Bavbek S., Celik G., Ediger D., et al. The use of nimesulide in patients with acetylsalicylic acid and nonsteroidal anti-inflammatory drug intolerance. *J. Asthma.* 1999; 36 (8): 657–663.
12. Отит средний острый. Клинические рекомендации Минздрава России. 2021 // cr.minzdrav.gov.ru/schema/314_2.
13. Ware J.E. SF-36. *Health Survey Manual and interpretation guide.* Boston: Nimrod Press, 1993.
14. Jerger J. Clinical experience with impedance audiometry. *Arch. Otolaryngol.* 1970; 92: 311–324.

The Effectiveness of Systemic Analgesic Therapy in the Complex Treatment of Acute Otitis Media

A.Yu. Ovchinnikov, PhD, Prof., M.A. Edge, PhD, Prof., A.Yu. Shcherbakov, PhD

Russian University of Medicine

Contact person: Andrey Yu. Ovchinnikov, lorent1@mail.ru

Purpose is to increase the effectiveness of treatment of patients with acute otitis media (AOM) with otalgia using systemic analgesics.

Material and methods. 50 patients with various AOM variants aged 18–69 years (average age – 28.0 ± 9.76 years) were divided equally into two groups. In addition to standard therapy, patients of the first group received nimesulide (Nise®) one tablet twice a day. Patients of the second group did not receive this drug. Patients of both groups were comparable in gender, age and anamnestic characteristics.

Results. On the first and third days of treatment, the pain syndrome in patients of the first group decreased significantly – by 48.2 and 52.8%, respectively. Pain syndrome in patients of the first group was statistically significantly lower ($p < 0.05$) on the first and third days than in patients of the second group. On the seventh day after the start of treatment, the pain syndrome was minimal in both groups ($p > 0.05$).

At the end of the course of therapy, the groups showed improvement on all eight scales of physical and psychological components of health. Parameters such as the role of physical problems in disability, physical pain, and vital activity were significantly higher on the first and third days after the start of conservative treatment ($p < 0.05$) in the group of patients using systemic analgesics.

Conclusions. When using nimesulide (Nise®) in the complex therapy of AOM, a faster onset of analgesic effect was noted. The drug contributed to a more rapid regression of nighttime sleep disorders, the intensity of pain syndrome, as well as the restoration of daytime activity.

Keywords: acute otitis media, complex treatment, systemic analgesics, Nise

XXXI РОССИЙСКИЙ НАЦИОНАЛЬНЫЙ КОНГРЕСС

ЧЕЛОВЕК И ЛЕКАРСТВО

CHELOVEKILEKARSTVO.RU

#ЧИЛ2024

15.04 - 16.04
ТВЕРСКАЯ УЛ. 3, МОСКВА

17.04 - 18.04
ТОЛЬКО ТРАНСЛЯЦИИ

Реклама

Онлайн-трансляция на официальном сайте

Секретариат конгресса: info@chelovekilekarstvo.ru. Тел./факс: +7 (499) 584-45-16

Подробная информация в вашем личном кабинете на официальном сайте конгресса

www.chelovekilekarstvo.ru



Эффективность пробиотической терапии при хроническом тонзиллите

А.Ю. Овчинников, д.м.н., проф., С.С. Егиян, к.м.н., Л.В. Акопян, к.м.н.

Адрес для переписки: Андрей Юрьевич Овчинников, lorent1@mail.ru

Для цитирования: Овчинников А.Ю., Егиян С.С., Акопян Л.В. Эффективность пробиотической терапии при хроническом тонзиллите. Эффективная фармакотерапия. 2024; 20 (3): 14–22.

DOI 10.33978/2307-3586-2024-20-3-14-22

*В статье представлен клинический опыт применения пробиотического средства БактоБЛИС, содержащего штамм *Streptococcus salivarius* K12 (SsK12), у пациентов с хронической тонзиллярной патологией.*

Респираторный пробиотик SsK12 характеризуется способностью колонизации слизистой оболочки и лимфоидных образований глотки, ингибирования роста респираторных патогенов, резистентных к антибактериальной терапии. На основании результатов проведенного исследования сделан вывод о профилактическом и терапевтическом эффекте SsK12 на фоне трехмесячного курса пробиотической терапии у пациентов с частыми обострениями хронического тонзиллита (ХТ). SsK12 характеризуется высоким профилем безопасности, хорошей переносимостью, отсутствием побочных эффектов, токсического, местно-раздражающего действия при длительном применении и подтвержденной антимикробной активностью в отношении патогенной, условно-патогенной флоры, низким риском развития микробной полирезистентности.

Применение SsK12 в межрецидивном периоде у больных ХТ способствует уменьшению патогенной микробной обсемененности небных миндалин, коррекции дисбиотических состояний, улучшению клинического течения заболевания, сопровождается достижением длительной ремиссии в 32,5% случаев, что позволяет сократить количество планируемых оперативных вмешательств и избежать связанных с ними осложнений.

Ключевые слова: хронический тонзиллит, пробиотическая терапия, бактериологическое исследование, *S. salivarius* K12, БактоБЛИС, респираторный пробиотик

Неуклонный рост заболеваемости хроническим тонзиллитом (ХТ), частоты обострений, локальных и генерализованных осложнений определяет актуальность и значимость проблемы, необходимость постоянного совершенствования методов диагностики и лечения данного заболевания [1, 2]. Согласно современным данным, хронической тонзиллярной патологией страдают 5–37% взрослого и 15–63% детского населения [3–5]. Персистенция патогенной микрофлоры в лимфоэпителиальных структурах при ХТ приводит к снижению их иммунорегуляторной и барьерной функций, нарушениям в клеточном, гуморальном механизмах иммунной защиты, мукозальном иммунитете (лат. *mucosa* – слизистая оболочка) – иммунитете

барьерных тканей, в котором большое значение имеет колонизация ротоглотки представителями непатогенной микрофлоры, препятствующая адгезии и размножению патогенных микроорганизмов [6, 7]. Среди бактериальной флоры, вегетирующей в небных миндалинах больных ХТ, встречаются разнообразные по свойствам возбудители: стрептококки, стафилококки, пневмококки, гемофильная палочка, бактериально-грибковые ассоциации с представителями рода *Candida*, реже анаэробы (*Bacteroides*, *Fusobacterium*), внутриклеточные и мембранные паразиты [8, 9].

Бета-гемолитический стрептококк группы А (БГСА) рассматривается в качестве ведущего этиологического фактора, инициатора инфекционно-воспалительного



процесса в небных миндалинах, токсико-аллергических реакций у 30–60% больных [10], 10–15% взрослых и 30% детей [8, 11].

К факторам, снижающим эффективность антибактериальной терапии, обуславливающим хронический и рецидивирующий характер течения заболевания, относят внутриклеточную персистенцию кокковой флоры в лимфоидной ткани глотки, а также способность колонизирующих небные миндалины патогенов к существованию в составе структурно организованных сообществ – биопленок, устойчивых к антимикробным агентам, физическим и химическим факторам внешней среды [12–14].

Видовой состав микробного пейзажа небных миндалин, частота выделения БГСА зависят от формы ХТ, степени выраженности токсико-аллергических реакций, ранее проведенной антибактериальной терапии, техники отбора проб биологического материала, состава питательной среды [15–18]. Особенностью токсико-аллергической формы (ТАФ) I ХТ является преобладание в видовом составе стафилококковой флоры над стрептококковой. Высеваемость *Staphylococcus aureus* от больных ТАФ I ХТ составляет 24,3 против 5,8% при ТАФ II, *Streptococcus pyogenes* – 16,7 и 39,7% соответственно [15].

Вызванный БГСА-инфекцией ХТ имеет наиболее неблагоприятное течение, может сопровождаться частыми рецидивами, осложнениями местного и общего характера, токсико-аллергическими реакциями, свойственными ТАФ [4, 9, 10, 15, 19].

Облигатная микрофлора, постоянно обитающая в орофарингеальной зоне, является одним из основных компонентов неспецифической защиты организма от респираторной инфекции, формирующейся у человека при рождении, в основе чего лежит конкурентное взаимодействие между родственными патогенными и непатогенными микроорганизмами. Представителем резидентной микрофлоры полости рта и глотки, не имеющим патогенных свойств, является *Streptococcus salivarius*, пробиотический штамм которого SsK12 продуцирует лантибиотики (саливарицин А2 и саливарицин В) – лантионин-содержащие бактериальные низкомолекулярные пептиды, обладающие ингибирующей активностью в отношении респираторных антибиотикорезистентных патогенов – *S. pyogenes*, *S. pneumoniae*, *Haemophilus influenzae*, *Moraxella catarrhalis* [20–27]. Антимикробный потенциал лантибиотиков, подавление зон роста стафилококков, стрептококков, протей, грибов рода *Candida* могут сохраняться в течение месяцев [28].

Бактериоцин-подобная ингибирующая субстанция SsK12 – BLIS (bacteriocin-like inhibitory substance) играет важную роль в сохранении естественной микрофлоры дыхательных путей, предупреждении и коррекции дисбиотических состояний. После приема штамм SsK12 колонизирует орофарингеальную зону и препятствует адгезии к эпителию слизистой оболочки и размножению патогенных [26, 29], а также обуславливающих галитоз микроорганизмов [30–34].

Термин «пробиотик», введенный D.M. Lilly и R.H. Stillwell в 1965 г. [35] как потенциальная альтернатива антибиотикам (греч. *ἀντί* – против, *βίος* – жизнь), означает буквально «в защиту жизни» (лат. *pro* – в пользу, в защиту, за). В наименовании пробиотика SsK12 отражены род, вид и буквенно-цифровое обозначение специфического штамма. SsK12 имеет международно признанный профиль безопасности GRAS (generally recognized as safe), разрешающий его применение у детей с раннего возраста. Зарегистрирован в России под названием БактоБЛИС (свидетельство о государственной регистрации № АМ.01.06.01.003.Е.000024.07.18 от 20.07.2018). Одна таблетка для рассасывания содержит 1×10^9 колониеобразующих единиц (КОЕ) SsK12.

У пациентов с рецидивирующими заболеваниями верхних дыхательных путей SsK12 существенно снижает степень колонизации орофарингеальной области респираторными патогенами [27, 36], оказывает профилактический и лечебный эффект при бактериальном тонзиллофарингите, остром среднем отите [37–42]. Основные показания для назначения штамма SsK12 в составе БактоБЛИСа: восстановление естественного баланса микрофлоры после антибиотикотерапии, предупреждение бактериальных и вирусных осложнений при острых респираторных вирусных инфекциях, острый и хронический фарингит/тонзиллит, острый средний отит, профилактика респираторных инфекций, галитоз.

Имеющиеся в современном арсенале врачей различные антибактериальные, нестероидные противовоспалительные, антисептические средства, назначаемые при воспалительной патологии глотки, наряду с купированием симптомов заболевания способствуют дисбалансу микробиоценоза ротоглотки, увеличению представительства условно-патогенной микрофлоры, снижению уровня местной иммунной защиты. В этой связи определенный научно-практический интерес вызывает микробиоценоз-регулирующая пробиотическая терапия хронической воспалительной патологии ротоглотки.

Цель – оценить клиническую эффективность и переносимость пробиотической терапии у больных ТАФ I ХТ.

Материал и методы

Проведено проспективное наблюдательное исследование пробиотического средства БактоБЛИС, включавшее четыре ежемесячных визита пациентов: в 1-й день (1-й визит), 31-й (2-й визит), 61-й (3-й визит), 91-й день (4-й визит, заключительный).

Обследованы 40 пациентов (24 женщины и 16 мужчин) в возрасте 18–49 лет (средний возраст – $32,4 \pm 8,9$ года) с давностью заболевания свыше трех лет, которым из-за отсутствия эффекта от консервативного лечения (повторных курсов системной антибиотикотерапии, промываний лакун миндалин), вновь возникающих рецидивов ангина планировалось выполнение двусторонней тонзиллэктомии (ТЭ).



Схема лечения. На 1-м визите включенным в исследование пациентам проводили предкурсовое промывание лакун миндалин 100 мл стерильного физраствора, что вместе с полосканием горла раствором антисептика за полчаса перед первым приемом препарата повышает эффективность орофарингеальной колонизации SsK12 путем создания очищенных от бактерий ниш в полости рта и глотке. Назначали ежедневный прием БактоБЛИСа (пробиотического штамма SsK12) по одной медленно растворимой во рту таблетке 1000 мг вечером перед сном в течение 90 дней.

Критерии отбора пациентов: давность заболевания не менее трех лет, частые обострения в виде ангины (до двух-трех раз в год), болевые и неприятные ощущения в горле, образование казеозно-гнойных пробок в миндалинах, «глочный» кашель, неприятный запах изо рта, умеренно выраженные общие токсико-аллергические проявления ХТ (эпизоды субфебрильной температуры тела, немотивированная общая слабость, недомогание, повышенная утомляемость, снижение работоспособности), наличие местных признаков ХТ (двух и более) (казеозного детрита/жидкого гноя в лакунах миндалин, отечности верхних отделов небных дужек (признак Зака), гиперемии краев передних небных дужек (признак Гизе), валикообразного утолщения краев небных дужек (признак Преображенского), сращений и спаек между миндалинами и небными дужками, регионарного лимфаденита).

Критерии исключения: обострение ХТ в предшествующие три недели и во время исследования, общие и местные сопряженные с ХТ заболевания (в том числе нефрологические, ревматологические, суставной синдром, паратонзиллярный абсцесс), острые воспалительные процессы/обострения хронических заболеваний (в частности, лор-органов и зубочелюстной системы), постоянный субфебрилитет, устойчивые изменения на электрокардиограмме (ЭКГ), лабораторных показателей, белковых маркеров воспаления, высокие значения стрептококковых антител – АСЛ-О (> 200 МЕ/мл), новообразования верхних

дыхательных путей, иммунодефицитные состояния, тяжелая коморбидная патология, сахарный диабет, аллергопатология, беременность, грудное вскармливание.

Для уточнения клинической формы и течения заболевания, оценки эффективности лечения проводились опрос – выявление жалоб больных, сбор анамнестических данных (предыдущее лечение и его эффективность), лор-осмотр, клинико-лабораторное исследование, включавшее определение ревматоидных показателей (С-реактивный белок, ревматоидный фактор, АСЛ-О), микробиологическое исследование микрофлоры миндалин, ЭКГ, при наличии показаний эхокардиография, рентгенография легких, консультации ревматолога, кардиолога, нефролога и других профильных специалистов.

Микробиологическое исследование содержимого лакун миндалин. Отбор проб из лакун небных миндалин осуществлялся стерильным тампоном диаметром 2–3 мм. Образцы биологического материала доставлялись в лабораторию в течение двух часов и подвергались высеванию на плотные питательные среды с последующей инкубацией, выделением чистой культуры и идентификацией возбудителей.

Эффективность пробиотической терапии оценивалась по результатам микробиологического исследования, динамике исходных субъективных и объективных симптомов, наличию или отсутствию нежелательных явлений, осложнений, рецидивов ангины.

Оценка выраженности симптомов больным и врачом. Количественная оценка выраженности субъективных симптомов (локальных и общих) проводилась с использованием десятибалльной визуальной аналоговой шкалы (ВАШ), объективных симптомов (местных признаков ХТ) – по четырехбалльной шкале (0 – признак отсутствует, 1 – слабо выражен, 2 – умеренно выражен, 3 – значительно выражен) (табл. 1).

Данные субъективного и объективного исследования, результаты лечения регистрировались в специально разработанных индивидуальных картах.

Таблица 1. Оценка местных признаков ХТ у обследованных пациентов

Местные признаки ХТ	Выраженность признака, балл			
	0	1	2	3
Признак Гизе (гиперемия краев передних небных дужек; n = 32)	Не определяется	Слабо выражен	Умеренно выражен	Значительно выражен
Признак Преображенского (валикообразное утолщение краев небных дужек; n = 11)	Не определяется	Слабо выражен	Умеренно выражен	Значительно выражен
Признак Зака (отечность краев верхних отделов небных дужек; n = 10)	Не определяется	Слабо выражен	Умеренно выражен	Значительно выражен
Казеозные пробки/жидкий гной в лакунах миндалин (n = 34)	Не определяются	Единичные	Умеренное количество	Большое количество
Шейный лимфаденит (n = 19)	Не определяется	Слабо выражен	Умеренно выражен	Значительно выражен



Результаты

Пациенты на момент 1-го осмотра предъявляли жалобы на частую ангину (до двух-трех раз в год), боль в горле непостоянного характера ($n = 21$), неприятные ощущения першения, саднения, инородного тела/кома в горле ($n = 32$), образование казеозных/гнояных пробок в миндалинах ($n = 24$), кашель ($n = 8$), неприятный запах изо рта ($n = 14$); периодический субфебрилитет, общую слабость (не имеющую другой обоснованной причины), повышенную утомляемость, снижение работоспособности ($n = 21$).

На фоне пробиотической терапии у пациентов зафиксирован положительный клинический эффект – улучшение общего состояния, самочувствия, работоспособности, регресс клинической симптоматики (боли, дискомфорта в горле, воспалительных изменений в ротоглотке) уже в течение первого месяца.

Результаты субъективной оценки болевых ощущений в горле по ВАШ продемонстрировали положительную динамику снижения ее интенсивности: на 1-м визите – $2,62 \pm 2,7$ балла, на 2–4-м визитах – $1,43 \pm 1,8$, $1,2 \pm 1,6$ и $0,98 \pm 1,35$ балла соответственно (рис. 1, табл. 2).

На фоне лечения БактоБЛИСом зарегистрирован регресс выраженности дискомфорта – неприятных ощущений першения, саднения, инородного тела в горле – $4,83 \pm 2,9$ балла на 1-м визите, $2,18 \pm 1,9$ – на 2-м, $1,9 \pm 1,96$ – на 3-м и $1,48 \pm 1,52$ балла – на 4-м визите (рис. 2), тонзиллогенной интоксикации: с $3,13 \pm 3,09$ балла в 1-й день до $2,38 \pm 2,5$ балла на 91-й день наблюдения (табл. 2).

По завершении полного курса терапии отмечалось уменьшение степени выраженности типичных симптомов ХТ: интенсивности гиперемии, отечности, инфильтрации краев небных дужек, очищению лакун миндалин от казеозно-гнояного содержимого (отхождению пробок, по словам пациентов) (рис. 3 и 4, табл. 2).

По данным первичного микробиологического исследования содержимого лакун небных миндалин, проведенного у 40 пациентов до начала лечения, в 67,5% случаев обнаружен рост патогенной, условно-патогенной, резидентной микрофлоры в количестве более 10^2 КОЕ/мл, *S. aureus* (9 (22,5%)), *S. pyogenes* (5 (12,5%)), *S. pneumoniae* (2 (5%)), *H. influenzae* (1 (2,5%)), *S. haemolyticus* (3 (7,5%)), *S. viridans* (13 (32,5%)), *S. epidermidis* (4 (10,0%)), *Candida albicans* (3 (7,5%)) (рис. 5). В 12,5% случаев в исследуемом материале выявлены микробные ассоциации: *C. albicans* – *S. viridans* (2 (5,0%)), *S. aureus* – *S. viridians* (3 (7,5%)).

На фоне проведенной пробиотической терапии отмечались положительные изменения состава микробиоценоза небных миндалин – уменьшение их патогенной микробной обсемененности и повышение численности, активности непатогенной облигатной орофарингеальной флоры. При контрольном микробиологическом исследовании, выполненном по окончании курса, выявлены *S. aureus* (7 (17,5%)), *S. pyogenes*

Таблица 2. Динамика интенсивности клинической симптоматики на фоне приема БактоБЛИСа, балл

Параметр	Визит 1	Визит 2	Визит 3	Визит 4
Боль в горле*	$2,62 \pm 2,7$	$1,43 \pm 1,8$	$1,2 \pm 1,6$	$0,98 \pm 1,35$
Дискомфорт в горле*	$4,83 \pm 2,9$	$2,18 \pm 1,9$	$1,9 \pm 1,96$	$1,48 \pm 1,52$
Тонзиллогенная интоксикация*	$3,13 \pm 3,09$	$2,73 \pm 2,93$	$2,53 \pm 2,77$	$2,38 \pm 2,5$
Галитоз*	$1,8 \pm 2,52$	$1,27 \pm 1,98$	$1,05 \pm 1,7$	$0,9 \pm 1,4$
Гиперемия, отечность краев небных дужек**	$2,23 \pm 0,82$	$2,05 \pm 0,77$	$1,88 \pm 0,81$	$1,75 \pm 0,8$
Казеозные пробки, гной в лакунах миндалин**	$1,95 \pm 1,14$	$1,15 \pm 1,01$	$1,05 \pm 0,97$	$0,82 \pm 0,8$
Регионарный лимфаденит**	$1,3 \pm 1,44$	$1,23 \pm 1,35$	$1,13 \pm 1,27$	$1,1 \pm 1,28$

* Заполняется пациентом (по десятибалльной шкале).

** Заполняется врачом (по четырехбалльной шкале).

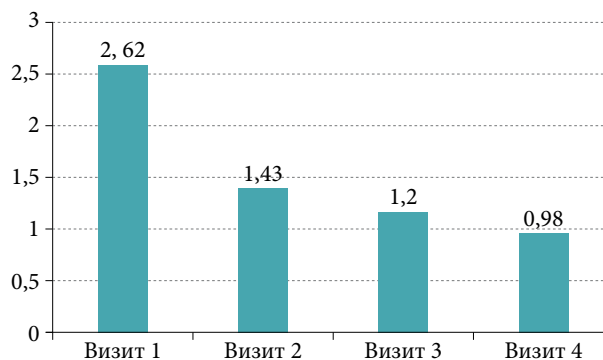


Рис. 1. Интенсивность болевого синдрома в динамике по ВАШ

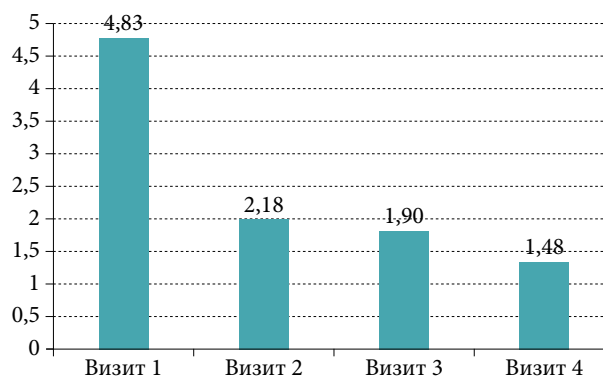


Рис. 2. Степень дискомфорта в горле в динамике по ВАШ

(4 (10,0%)), *S. pneumoniae* (1 (2,5%)), *S. viridians*, в том числе *S. salivarius*, *S. mitis*, *S. sanguis* (15 (37,5%)), *S. epidermidis* (5 (12,5%)), *C. albicans* (2 (5,0%)), отсутствие роста микрофлоры (6 (15,0%)) (рис. 6).

Ухудшения общего состояния, аллергических, системных и местных побочных реакций во время наблюдения не зарегистрировано. При лабораторном исследовании клинически значимые изменения

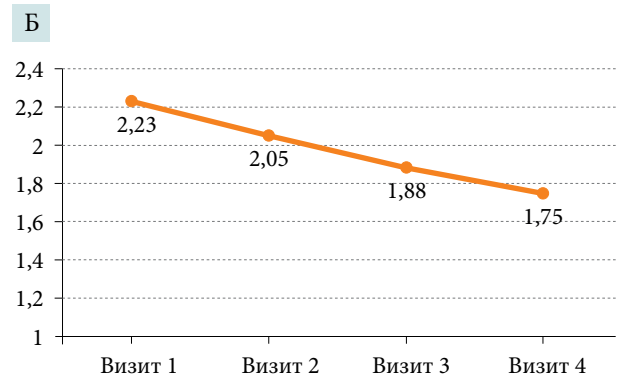
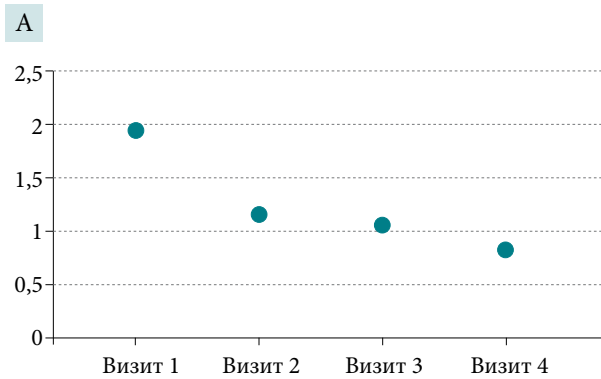


Рис. 3. Динамика выраженности фарингеальных симптомов: казеозно-гнойных пробок в лакунах миндалин (А), гиперемии, отечности небных дужек (Б)

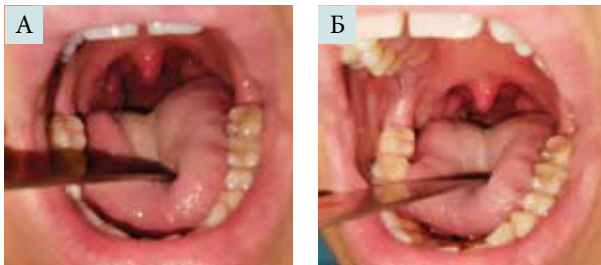


Рис. 4. Фарингоскопическая картина при ХТ: до начала лечения (А) и после лечения препаратом БактоБЛИС (Б)

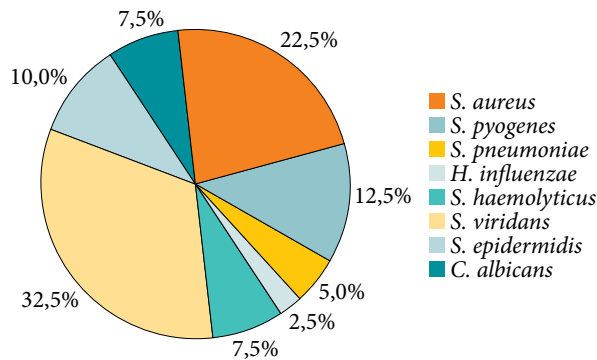


Рис. 5. Видовой состав микробного пейзажа небных миндалин до начала лечения

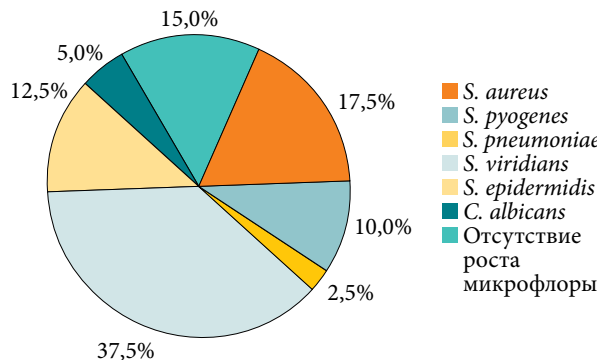


Рис. 6. Видовой состав микробного пейзажа миндалин после лечения

не выявлены. Пациенты отмечали удобную схему приема и форму выпуска пробиотического средства БактоБЛИС, не красящего язык и не оставляющего налетов, свежее дыхание по утрам, улучшение состояния горла. Полностью удовлетворены результатами лечения 19 (47,5%) пациентов, удовлетворены – 10 (25,0%), нейтральны к терапии – 9 (22,5%), не удовлетворены – 2 (5,0%), крайне не удовлетворены – 0 (0%) (рис. 7).

Отличную переносимость БактоБЛИСа отметили 23 (57,5%) пациента, хорошую – 15 (37,5%), удовлетворительную – 2 (5%) (рис. 8).

Ежедневный регулярный прием SsK12 на протяжении трех месяцев позволил защитить обследуемых больных (n = 40) от обострений ХТ. Однако у 27 (67,5%) пациентов эффект от проведенной терапии был кратковременным: примерно через месяц после окончания курса вновь возникли рецидивы ангины, вернулось первоначальное состояние, в лакунах миндалин появился гной. Вероятно, это было связано с персистенцией SsK12 в течение месяца после приема последней дозы [26, 29, 38] (рис. 9).

Больные, резистентные к терапии, направлены на ТЭ. Стойкий клинический эффект в течение шести месяцев катарального периода (отсутствие рецидивов ангины и других признаков декомпенсации) достигнут у 13 (32,5%) пациентов с ХТ, подлежащих динамическому наблюдению (рис. 10).

Заключение

Высокая хирургическая активность при ХТ (около 600 тыс. ТЭ в год в мире) неизбежно сопряжена с высоким риском развития крайне нежелательных интра- и послеоперационных осложнений: геморрагических (первичных и вторичных, ранних и поздних кровотечений у 1,5–13% оперированных) [43–46], сердечно-сосудистых, легочных (2,3%), тромбоэмболических, нефрологических и урологических, послеоперационных проявлений тошноты и рвоты, дегидратации, затрудненного приема пищи, боли в горле [47–50]. Кроме того, негативная психоэмоциональная окраска осложнений формирует у больных отрицательное отношение к качеству оказания медицинской помощи.

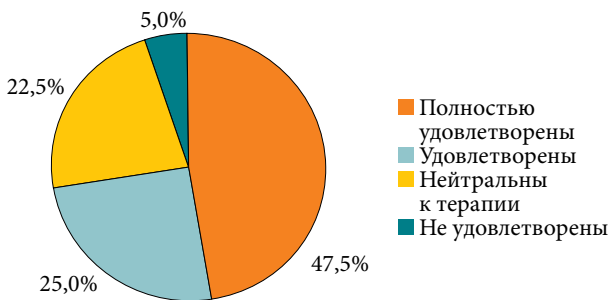


Рис. 7. Удовлетворенность пациентов результатами лечения БактоБЛИСом

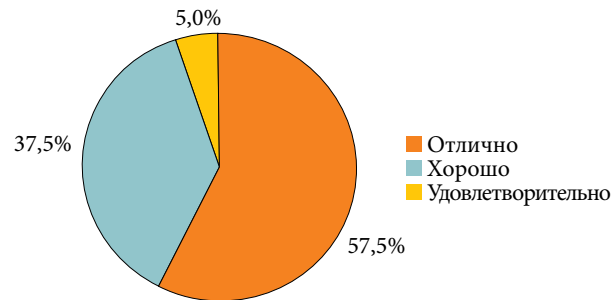


Рис. 8. Оценка переносимости БактоБЛИСа пациентами

Представленные факторы подчеркивают необходимость ранней и точной диагностики клинической формы заболевания, дифференцированного подхода к каждому больному, обоснования показаний и взвешивания всех за и против при направлении пациентов на хирургическое или органосохраняющее консервативное лечение.

Пробиотическая терапия SsK12 при хронической тонзиллярной патологии способствует активации мукозальной защиты, снижению степени патогенной микробной обсемененности небных миндалин, коррекции дисбиотических состояний, улучшению клинического течения заболевания.

Трехмесячное применение SsK12 ассоциируется с профилактическим и терапевтическим эффектом у пациентов с ТАФ I ХТ. Препарат обладает высоким профилем безопасности, что делает возможным его применение не только у взрослых, но и у детей, беременных и кормящих женщин. SsK12 отличается хорошей переносимостью при длительном использовании, отсутствием побочных эффектов, какого-либо токсического, местно-раздражающего действия и подтвержденной антимикробной активностью в отношении патогенной микрофлоры, низким риском развития микробной полирезистентности.

Применение SsK12 в межрецидивном периоде сопровождается достижением длительной ремиссии воспалительного процесса (32,5% случаев), что позволяет сократить количество планируемых оперативных вмешательств и избежать связанных с ними осложнений, психоэмоционального напряжения у пациентов. Включение пробиотиков в практику предоперационной подготовки больных ХТ ТАФ I, направленных на плановое хирургическое лечение, может способствовать улучшению клинической картины, снижению риска развития рецидивов, токсико-аллергических проявлений, увеличению продолжительности ремиссии.

Литература

1. Руководство по очаговой инфекции в оториноларингологии / под ред. В.Т. Пальчуна, А.И. Крюкова, М.М. Магомедова. М.: ГЭОТАР-Медиа, 2015.
2. Овчинников А.Ю., Мирошниченко Н.А., Екатеринчев В.А. Современные подходы к лечению боли в горле. Медицинский совет. 2020; 6: 31–34.

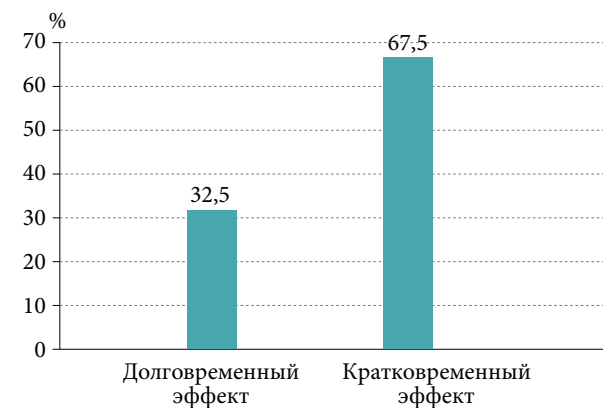


Рис. 9. Эффективность трехмесячного курса респираторной пробиотической терапии

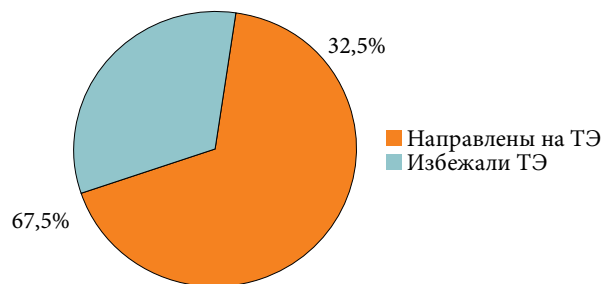


Рис. 10. Исход лечения больных ХТ БактоБЛИСом

Возможно применение пробиотической терапии в ситуациях вынужденного консервативного ведения больных ХТ, имеющих противопоказания к операции, категорически отказывающихся от операции, а также в случаях, когда оперативное вмешательство невозможно (особые условия пребывания военнослужащих, экспедиции и т.д.).

Авторы заявляют об отсутствии конфликта интересов.



3. Thomson C., Blake P. The increasing incidence of hospital admission for acute tonsillitis: a 5 year review of the Wellington experience. *NZ Med. J.* 1996; 109 (1027): 298–299.
4. Пальчун В.Т., Лучихин Л.А., Крюков А.И. Воспалительные заболевания глотки. М.: ГЭОТАР-Медиа, 2014.
5. Пальчун В.Т. Оториноларингология: национальное руководство. М.: ГЭОТАР-Медиа, 2016.
6. Finley C.R., Chan D.S., Garrison S., et al. What are the most common conditions in primary care? Systematic review. *Can. Fam. Physician.* 2018; 64 (11): 832–840.
7. Овчинников А.Ю., Мирошниченко Н.А., Николаева Ю.О. Боль в горле. Современные подходы к лечению. *Вестник оториноларингологии.* 2020; 85 (4): 35–939.
8. Бартлетт Дж. Инфекции дыхательных путей. Пер. с англ. М.: Бином, 2000.
9. Крюков А.И., Товмасын А.С., Драбкина И.В. и др. Роль микрофлоры в этиологии хронического тонзиллита. *Вестник оториноларингологии.* 2010; 3: 4–7.
10. Пальчун В.Т. Классификация и лечебная тактика при хроническом тонзиллите. *Вестник оториноларингологии.* 2013; 78 (3): 8–11.
11. Мальцева Г.С., Бурова Л.А. β -гемолитический стрептококк в этиологии хронического тонзиллита. *Российская оториноларингология.* 2008; 3: 65–68.
12. Крюков А.И., Товмасын А.С., Жуховицкий В.Г. Биопленки в этиологии и патогенезе хронического тонзиллита. *Вестник оториноларингологии.* 2008; 3: 71–74.
13. Niederman M.S., Mandell L.A., Anzueto A., et al. Guidelines for the management of adults with community-acquired pneumonia. Diagnosis, assessment of severity, antimicrobial therapy, and prevention. *Am. J. Respir. Crit. Care Med.* 2001; 163 (7): 1730–1754.
14. Niederman M.S., Sarosi G.A., Glassroth J. *Respiratory infections.* Philadelphia, PA: Lippincott Williams and Wilkins, 2001.
15. Товмасын А.С. Значение симбиотических взаимодействий пиогенного стрептококка при хроническом тонзиллите: автореф. дис. ... канд. мед. наук. М., 2009.
16. Извин А.И., Катаева Л.В. Микробный пейзаж слизистой оболочки верхних дыхательных путей в норме и патологии. *Вестник оториноларингологии.* 2009; 2: 64–68.
17. Пальчун В.Т., Гуров А.В., Аксенова А.В., Гусева О.А. Дифференциальная диагностика хронического тонзиллита по степени выраженности тонзиллогенной интоксикации организма. *Вестник оториноларингологии.* 2015; 80 (5): 8–13.
18. Михайлова Е.А., Фомина М.В., Киргизова С.Б. Микробная экология небных миндалин у больных с хроническим тонзиллитом. *Вестник Оренбургского государственного университета.* 2015; 185 (10): 270–272.
19. Белов Б.С., Щербакова М.Ю. А-стрептококковый тонзиллит: современные аспекты. *Педиатрия.* 2009; 88 (5): 127–135.
20. Tagg J.R. Prevention of streptococcal pharyngitis by anti-*Streptococcus pyogenes* bacteriocin-like inhibitory substances (BLIS) produced by *Streptococcus salivarius*. *Indian J. Med.* 2004; 119 (Suppl): 13–16.
21. Van Kraaij C., de Vos W.M., Siezen R.J., Kuipers O.P. Lantibiotics: biosynthesis, mode of action and applications. *Nat. Prod. Rep.* 1999; 16 (5): 575–587.
22. Chatterjee C., Paul M., Xie L., van der Donk W.A. Biosynthesis and mode of action of lantibiotics. *Chem. Rev.* 2005; 105 (2): 633–684.
23. Wescombe P.A., Burton J.P., Cadieux P.A., et al. Megaplasmids encode differing combinations of lantibiotics in *Streptococcus salivarius*. *Antonie Van Leeuwenhoek.* 2006; 90 (3): 269–280.
24. Hyink O., Wescombe P.A., Upton M., et al. Salivaricin A2 and the novel lantibiotic salivaricin B are encoded at adjacent loci on a 190-kilobase transmissible megaplasmid in the oral probiotic strain *Streptococcus salivarius* K12. *Appl. Environ. Microbiol.* 2007; 73 (4): 1107–1113.
25. Horz H.P., Meinelt A., Houben B., Conrads G. Distribution and persistence of probiotic *Streptococcus salivarius* K12 in the human oral cavity as determined by real-time quantitative polymerase chain reaction. *Oral Microbiol. Immunol.* 2007; 22 (2): 126–130.
26. Wescombe P.A., Heng N.C., Burton J.P., Tagg J.R. Something old and something new: an update on the amazing repertoire of bacteriocins produced by *Streptococcus salivarius*. *Probiotics Antimicrob. Proteins.* 2010; 2 (1): 37–45.
27. Крючко Т.А., Ткаченко О.Я. Возможности использования лантибиотиков в профилактике рецидивирующих инфекций верхних дыхательных путей у детей. *Здоровье ребенка.* 2017; 12 (8): 13–18.
28. Забокрицкий Н.А. Актуальные фармакобиологические аспекты разработки, конструирования и создания инновационного биогепапротектора – комбинированного пробиотического препарата нового поколения. *Журнал научных статей «Здоровье и образование в XXI веке».* 2013; 15 (1–4): 64–68.
29. Ishijima S.A., Hayama K., Burton J.P., et al. Effect of *Streptococcus salivarius* K12 on the in vitro growth of *Candida albicans* and its protective effect in an oral candidiasis model. *Appl. Environ. Microbiol.* 2012; 78 (7): 2190–2199.
30. Савлевич Е.Л., Дорощенко Н.Э., Жарких М.А. и др. Коррекция галитоза при хронических воспалительных заболеваниях ротоглотки у взрослых. *Вестник оториноларингологии.* 2021; 86 (6): 41–46.
31. Гострый А.В., Симонова А.В., Михайлова Н.А. и др. Хронический фарингит: этиология, патогенез, лечение. Новые подходы к оценке этиопатогенеза. *Архив внутренней медицины.* 2019; 9 (1): 32–43.
32. Kinberg S., Stein M., Zion N., Shaoul R. The gastrointestinal aspects of halitosis. *Can. J. Gastroenterol.* 2010; 24 (9): 552–556.
33. Kapoor U., Sharma G., Juneja M., Nagpal A. Halitosis: current concepts on etiology, diagnosis and management. *Eur. J. Dent.* 2016; 10 (2): 292–300.

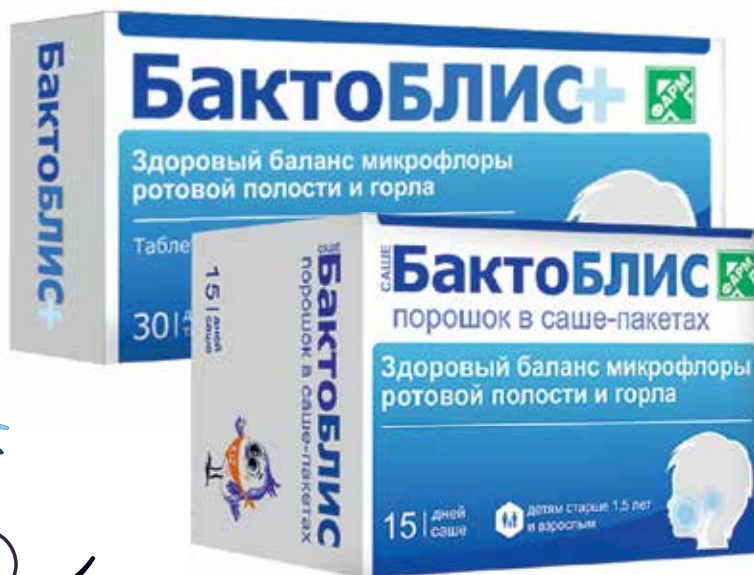БактоБЛИС+

пробиотические бактерии *S. salivarius* K12 + витамин Д

РАССАСЫВАТЬ ВО РТУ
1 РАЗ В СУТКИ



для ВЗРОСЛЫХ и
ДЕТЕЙ от
1,5 ЛЕТ



- + механизм защиты от проникновения инфекций
- + восстановление естественной защиты ЛОР-органов
- + механизм вытеснения болезнетворных бактерий
- **СНИЖЕНИЕ РИСКА БАКТЕРИАЛЬНЫХ И ВИРУСНЫХ ИНФЕКЦИЙ ЛОР-ОРГАНОВ:**

bactoblis.ru



@BACTOBLIS



Входящие в состав компоненты способствуют снижению заболеваемости тонзиллофарингитом на 80-90%^{1,2} снижению заболеваемости острым средним отитом на 70%³

Ссылки: 1. Di Pietro F, et al. Clinical evaluation of the oral probiotic Streptococcus salivarius K12 in the prevention of recurrent pharyngitis and/or tonsillitis caused by Streptococcus pyogenes in adults. 2013. Expert Opin. Biol Ther; 13(3): 339-343. 2. Di Pietro F, et al. Use of Streptococcus salivarius K12 in the prevention of streptococcal and viral pharyngotonsillitis in children. Drug Health Patient Saf. 2014; 6: 15-20. 3. Di Pietro F et al. Use of Streptococcus salivarius K12 to reduce the incidence of pharyngo-tonsillitis and acute otitis media in children: a retrospective analysis in non-recurrent pediatric subjects. Minerva Pediatr. 2018;70:240-5 / Ди Пьерро Ф. и соавт. Использование Streptococcus salivarius K12 для снижения заболеваемости фарингитотонзиллитом и острым средним отитом у детей: ретроспективный анализ у не рецидивирующих детей. Минерва педиатрика, 2018;70:240-5



Р-ФАРМ
Иновационные
технологии
здоровья

Производитель: «Medico domus d.o.o.» 18116 Nis, Svetog Cara Konstantina 82-86, Республика Сербия для компании «Bluestone Pharma» Rathausstr. 14, CH-6340 Baar, Швейцария
Импортер: Акционерное общество «Р-Фарм» (АО «Р-Фарм»), Россия, 123154, г. Москва, ул. Берзарина, д. 19, корп. 1
Официальный представитель Производителя в России: Акционерное общество «Р-Фарм» (АО «Р-Фарм»), Россия, 123154, г. Москва, ул. Берзарина, д. 19, корп. 1
Телефон: +7 (495) 956-79-37, факс: +7 (495) 956-79-38

СВИДЕТЕЛЬСТВО О ГОСУДАРСТВЕННОЙ РЕГИСТРАЦИИ «БактоБЛИС+»: AM.01.01.01.003.R.000409.08.22 от 15.08.2022

СВИДЕТЕЛЬСТВО О ГОСУДАРСТВЕННОЙ РЕГИСТРАЦИИ «БактоБЛИС саше»: AM.01.01.01.003.R.000410.08.22 от 15.08.2022

Реклама

БАД. НЕ ЯВЛЯЕТСЯ ЛЕКАРСТВЕННЫМ СРЕДСТВОМ



34. Савлевич Е.Л., Симбирцев А.С., Чистякова Г.Н и др. Состояние системного и местного иммунитета при острых назофарингитах на фоне ОРВИ. *Терапия*. 2021; 4 (46): 57–63.
35. Lilly D.M., Stillwell R.H. Probiotics: growth-promoting factors produced by microorganisms. *Science*. 1965; 147: 747–748.
36. Di Pierro F, Adami T, Rapacioli G., et al. Clinical evaluation of the oral probiotic *Streptococcus salivarius* K12 in the prevention of recurrent pharyngitis and/or tonsillitis caused by *Streptococcus pyogenes* in adults. *Exp. Opin. Biol Ther.* 2013; 13 (3): 339–343.
37. Di Pierro F, Colombo M., Zanvit A., et al. Use of *Streptococcus salivarius* K12 in the prevention of streptococcal and viral pharyngo-tonsillitis in children. *Drug Healthc. Patient Saf.* 2014; 6: 15–20.
38. Venekamp R.P., Burton M.J., van Dongen T.M., et al. Antibiotics for otitis media with effusion in children. *Cochrane Database Syst. Rev.* 2016; 6: CD009163.
39. Di Pierro F, Colombo M., Giuliani M.G., et al. Effect of administration of *Streptococcus salivarius* K12 on the occurrence of streptococcal pharyngo-tonsillitis, scarlet fever and acute otitis media in 3 years old children. *Eur. Rev. Med. Pharmacol. Sci.* 2016; 20 (21): 4601–4606.
40. Di Pierro F, Campana A., Panatta M.L., et al. The use of *Streptococcus salivarius* K12 in attenuating PFAPA syndrome, a pilot study. *Altern. Integr. Med.* 2016; 5: 222.
41. Овчинников А.Ю., Мирошниченко Н.А., Егиян С.С., Акопян Л.В. Возможности пробиотической терапии при хронических воспалительных заболеваниях ротоглотки. *Эффективная фармакотерапия*. 2022; 18 (4): 24–28.
42. Gregori G., Righi O., Rizzo P., et al. Reduction of group A beta-hemolytic streptococcus pharyngo-tonsillar infections associated with use of the oral probiotic *Streptococcus salivarius* K12: a retrospective observational study. *Ther. Clin. Risk Manag.* 2016; 12: 87–92.
43. Карпищенко С.А., Колесникова О.М., Легкова Ю.В. Современные аспекты ведения пациентов после тонзиллэктомии. *Вестник оториноларингологии*. 2019; 84 (6): 94–99.
44. Крюков А.И., Царапкин Г.Ю., Иванчиков А.А. и др. Идентификация особенностей топографии сосудов шеи в профилактике кровотечений при тонзиллэктомии. *Вестник оториноларингологии*. 2017; 82 (4): 16–18.
45. Windfuhr J.P. Serious complications following tonsillectomy: how frequent are they really? *ORL J. Otorhinolaryngol. Relat. Spec.* 2013; 75 (3): 166–173.
46. Tomkinson A., Harrison W., Owens D., et al. Risk factors for postoperative hemorrhage following tonsillectomy. *Laryngoscope*. 2011; 121 (2): 279–288.
47. Castaño J.E., Freiser M.E., Ramadan H.H. Complications following inpatient extracapsular tonsillectomy in children 36 months and younger. *JAMA Otolaryngol. Head Neck Surg.* 2016; 142 (3): 270–273.
48. Stevenson A.N., Myer C.M., Shuler M.D., Singer P.S. Complications and legal outcomes of tonsillectomy malpractice claims. *Laryngoscope*. 2012; 122 (1): 71–74.
49. Lowe D., van der Meulen J.; National prospective tonsillectomy audit. Tonsillectomy technique as a risk factor for postoperative haemorrhage. *Lancet*. 2004; 364 (9435): 697–702.
50. Krishna P., Lee D. Post-tonsillectomy bleeding: a meta-analysis. *Laryngoscope*. 2001; 111 (8): 1358–1361.

The Effectiveness of Probiotic Therapy in Chronic Tonsillitis

A.Yu. Ovchinnikov, PhD, Prof., S.S. Yegiyanyan, PhD, L.V. Akopyan, PhD

Russian University of Medicine

Contact person: Andrey Yu. Ovchinnikov, lorent1@mail.ru

The article presents the clinical experience of using the probiotic Bactoblis containing Streptococcus salivarius strain K12 (SsK12) in patients with chronic tonsillar pathology. The respiratory probiotic SsK12 is characterized by the ability to colonize the mucous membrane and lymphoid formations of the pharynx, inhibiting the growth of respiratory pathogens resistant to antibacterial therapy. Based on the study a conclusion was made about the preventive and therapeutic effect of SsK12 amid a 3-month course of probiotic therapy in patients with frequent exacerbations of chronic tonsillitis. SsK12 is characterized by a high safety profile, good tolerability, absence of side effects, toxic, locally irritating effects with prolonged use and confirmed antimicrobial activity against pathogenic and conditionally pathogenic flora and a low risk of microbial polyresistance. The use of SsK12 in the inter-recurrence period in patients with chronic tonsillitis contributed to the reduction of pathogenic microbial contamination of the palatine tonsils, correction of dysbiotic conditions, improvement of the clinical course of the disease; it was accompanied by the achievement of long-term remission in 32.5% of cases, which allowed to reduce the number of planned surgical interventions and avoid associated complications.

Keywords: chronic tonsillitis, probiotic therapy, bacteriological examination, *S. salivarius* K12, Bactoblis, respiratory probiotic

Онлайн-школа, онлайн-семинар, вебинар



Агентство «Медфорум» ведет трансляции на <https://umedp.ru/online-events/> из видеостудий и подключает спикеров дистанционно (из рабочего кабинета, дома). По всем основным направлениям медицины мы создаем интегрированные программы, используя собственные ресурсы и привлекая лучшую экспертизу отрасли.



Преимущества



Качественная аудитория – в нашей базе действительно врачи – более 100 тыс. контактов из всех регионов РФ. Источники контактов – регистрация на врачебных конференциях, регистрация на сайте с загрузкой скана диплома, подписки на научные журналы



Таргетированная рассылка – выбор врачей для приглашения по специальности, узкой специализации и региону



Собственная оборудованная видеостудия в Москве



Качество подключений к трансляции на неограниченное число участников



Обратная связь с аудиторией – текстовые комментарии (чат) во время трансляции для вопросов спикеру. Ответы в прямом эфире



Учет подключений к просмотру и итоговая статистика



Запись видео публикуется на <https://umedp.ru/> – портале с высокой посещаемостью (открытая статистика Яндекс.Метрики – 12 000 посетителей в день)

Реклама



МЕДИЦИНСКИЙ
ПОРТАЛ ДЛЯ ВРАЧЕЙ
UMEDP.RU



Диалог
с экспертом



1000+
онлайн-участников

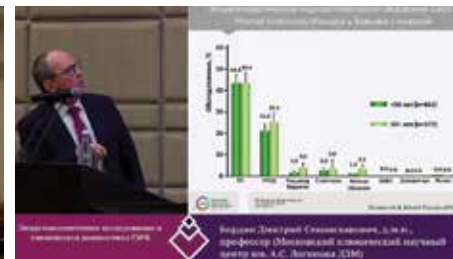


Изображения в 2 окнах
(презентация, спикер)



700+
просмотров записи
вебинара на YouTube

Еще больше возможностей предложим по вашему запросу



Технический организатор ООО «Медфорум»,
телефон (495) 234-07-34

www.medforum-agency.ru
info@medforum-agency.ru





Новые подходы к профилактике бактериальных осложнений лор-органов при острой респираторной вирусной инфекции

А.Ю. Овчинников, д.м.н., проф., Н.А. Мирошниченко, д.м.н., проф.,
Ю.О. Николаева, к.м.н.

Адрес для переписки: Андрей Юрьевич Овчинников, lorent1@mail.ru

Для цитирования: Овчинников А.Ю., Мирошниченко Н.А., Николаева Ю.О. Новые подходы к профилактике бактериальных осложнений лор-органов при острой респираторной вирусной инфекции. Эффективная фармакотерапия. 2024; 20 (3): 24–30.

DOI 10.33978/2307-3586-2024-20-3-24-30

Острая респираторная инфекция, являющаяся одним из самых распространенных заболеваний в практике врачей различных специальностей, часто сопровождается развитием острого риносинусита. Несмотря на то что в подавляющем большинстве случаев данная патология вызывается вирусными агентами, она может приводить к развитию бактериальных осложнений со стороны других органов и систем. Из этого следует, что своевременная корректная терапия острой респираторной инфекции и острого риносинусита является профилактикой более тяжелых заболеваний. Предпочтение в лечении отдается топическим средствам. На базе кафедры оториноларингологии Российского университета медицины было проведено исследование эффективности средства для слизистой оболочки носа Вироксинол® Плюс у пациентов с острой респираторной вирусной инфекцией в качестве профилактики бактериальных осложнений со стороны лор-органов. Показаны клиническая эффективность, переносимость и безопасность средства.

Ключевые слова: острая респираторная инфекция, острый риносинусит, бактериальные инфекции верхних дыхательных путей, профилактика, гипохлорит натрия, Вироксинол Плюс

Введение

Острая респираторная инфекция (ОРИ) – одно из самых распространенных заболеваний, с которыми сталкиваются не только оториноларингологи, но также педиатры, терапевты, семейные врачи, врачи общей практики [1]. Нередко ОРИ сопровождается симптомами острого риносинусита [2]. В подавляющем большинстве случаев причиной развития заболевания являются вирусы (90–98% случаев), однако не исключено раз-

витие бактериальной инфекции (0,5–2% случаев у взрослых, 5% – у детей) [3]. При этом вирусная нагрузка на верхние дыхательные пути (ВДП) может нарушать постоянство микробиоты, приводить к снижению местной иммунной защиты, а следовательно, к активизации патогенных бактерий или проявлению патогенных свойств у представителей нормальной микрофлоры [4, 5]. Перечисленные факторы ассоциируются с возникновением различных осложнений на фоне



ОРИ, острого риносинусита и других острых воспалительных заболеваний ВДП. Таким образом, своевременное корректное лечение острого вирусного риносинусита является профилактикой развития более тяжелых форм заболевания и его бактериальных осложнений.

Согласно современным клиническим рекомендациям, при остром риносинусите легкого течения рекомендованы топические средства, такие как деконгестанты, антисептики, элиминационно-ирригационная терапия [3]. Одним из естественных защитных механизмов работы местной иммунной системы слизистой оболочки полости носа является выработка гипохлорита натрия (NaClO). Он вырабатывается в организме человека моноцитами и нейтрофилами для защиты от микроорганизмов в лизосомах и поддерживает процесс самовосстановления организма [6]. Появление такой информации способствовало разработке и внедрению в практику профилактики и лечения вирусных заболеваний средства для слизистой оболочки носа Вироксинол® Плюс, содержащего в своем составе гипохлорит натрия. Благодаря химической активности NaClO способствует повреждению клеточных мембран бактерий, вирусов и даже грибов за счет образования активного кислорода. Одновременно с этим образуется растворенный в воде NaCl [7, 8], который увлажняет слизистую оболочку полости носа, уменьшает ее отек и микробную нагрузку. Второй активный компонент препарата – гипертонический раствор NaCl 2,1%, который уменьшает отек слизистой оболочки полости носа за счет удаления избыточной жидкости из межклеточного пространства. Литий магния силикат натрия создает дополнительный защитный барьер. Гипохлорит натрия уже рекомендовал себя в лечении вирусных и бактериальных заболеваний различных органов и систем, а также в профилактике и лечении гнойных осложнений после оперативных вмешательств различной локализации и широко применяется в Европе [9–16].

На базе кафедры оториноларингологии Российского университета медицины было проведено наблюдательное исследование, целью которого стала оценка клинической эффективности, переносимости и безопасности средства для слизистой оболочки носа Вироксинол® Плюс у пациентов с острой респираторной вирусной инфекцией (ОРВИ) в качестве профилактики бактериальных осложнений со стороны лор-органов. **Задачи исследования:**

- оценить частоту развития бактериальных осложнений со стороны лор-органов и их тяжесть в основной и контрольной группах;
- определить на основании клинических данных, результатов передней активной риноманометрии и субъективной оценки пациентом дина-

мику выраженности клинических признаков заболевания, в том числе заложенности носа, на фоне применения средства для слизистой оболочки носа Вироксинол® Плюс;

- оценить степень эрадикации патогенной микрофлоры со слизистой оболочки полости носа в основной и контрольной группах до и после терапии;
- установить сроки наступления эффекта – купирования назальной обструкции по объективным данным и субъективным симптомам при использовании средства для слизистой оболочки носа Вироксинол® Плюс у пациентов с ОРВИ;
- проанализировать переносимость препарата и удовлетворенность пациентов лечением.

Материал и методы

В наблюдательное исследование было включено 60 пациентов в возрасте от 18 до 30 лет с диагнозом ОРВИ. Пациенты были разделены поровну на две группы – основную и контрольную. Все участники исследования подписали информированное согласие.

Пациенты могли быть исключены из исследования на любом из его этапов в случае:

- тяжелого течения ОРВИ с развившимися бактериальными осложнениями, потребовавшими системной антибактериальной терапии;
- появления признаков непереносимости и гиперчувствительности;
- невозможности соблюдать требования протокола и назначения врача;
- наступления беременности;

Таблица 1. Дизайн исследования

Обследование	Объем исследования
День 0 (1) (первичное обследование)	Первичный осмотр. Сбор анамнеза и жалоб больного. Оценка клинических проявлений заболевания, инструментальных методов исследования с учетом критериев включения в исследование и исключения из него. Подписание согласия на участие в исследовании. Проведение передней активной риноманометрии, забор биоматериала для выполнения бактериологического исследования. Назначение терапии
3-й ± 1 день лечения	Промежуточное обследование. Анализ клинических показателей проявления заболевания. Субъективная и объективная оценка состояния пациента. Оценка переносимости средства для слизистой оболочки носа Вироксинол® Плюс, описание характера побочных явлений при их наличии
7-й ± 1 день лечения	Контрольное обследование. Проведение передней активной риноманометрии, забор биоматериала для выполнения бактериологического исследования. Анализ клинических признаков заболевания. Субъективная и объективная оценка состояния пациента. Оценка переносимости средства для слизистой оболочки носа Вироксинол® Плюс, описание характера побочных явлений при их наличии
14-й ± 1 день лечения	Заключительный день, телефонный контакт

Таблица 2. Распределение пациентов по группам (n = 60)

Пол	Основная группа	Контрольная группа	Всего
Женщины	19	14	33
Мужчины	11	16	27
Всего	30	30	60

Таблица 3. Анализ субъективной оценки носового дыхания в зависимости от варианта терапии (n = 60), абс. (%)

Визит	Категория	Лечение		P
		> 0,9% NaCl (n = 30)	Вироксинол® Плюс (n = 30)	
День 0 (1)	Легкая назальная обструкция	5 (16,7)	3 (10,0)	0,382
	Умеренная назальная обструкция	16 (53,3)	12 (40,0)	
	Тяжелая назальная обструкция	9 (30,0)	15 (50,0)	
День 3-й ± 1	Свободное носовое дыхание	5 (16,7)	22 (73,4)	< 0,001
	Легкая назальная обструкция	10 (33,3)	7 (23,3)	
	Умеренная назальная обструкция	10 (33,3)	1 (3,3)	
	Тяжелая назальная обструкция	5 (16,7)	0 (0,0)	
День 7-й ± 1	Свободное носовое дыхание	16 (53,3)	25 (83,4)	0,343
	Легкая назальная обструкция	8 (26,7)	4 (13,3)	
	Умеренная назальная обструкция	6 (20,0)	1 (3,3)	

Примечание. Различия показателей статистически значимы (p < 0,05).

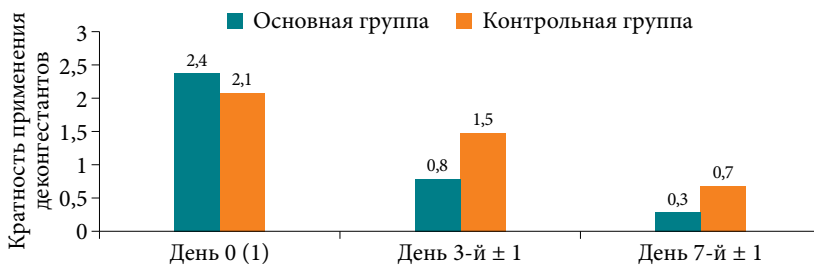


Рис. 1. Кратность применения деконгестантов в период наблюдения

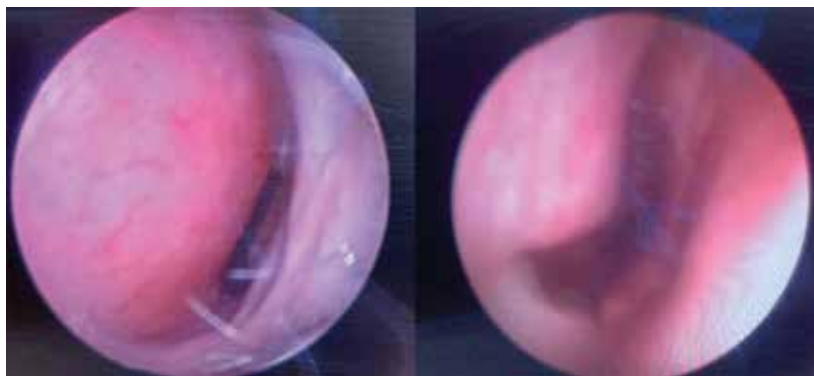


Рис. 2. Эндоскопическое исследование правой половины полости носа одного из пациентов основной группы, принимавших участие в исследовании (А – до начала терапии, день 0 (1), Б – во время терапии, день 3-й ± 1)

- добровольного отказа от дальнейшего участия, а также по ряду других причин.

Дизайн обследования пациентов представлен в табл. 1.

Пациентам основной группы назначали средство для слизистой оболочки носа Вироксинол® Плюс ежедневно по два впрыска в каждую половину носа три раза в день в течение семи дней. Пациенты контрольной группы получали элиминационно-ирригационную терапию (> 0,9% NaCl, гипертонический раствор) ежедневно по две-три капли в каждую половину носа три раза в день в течение семи дней. При необходимости в обеих группах разрешали использовать местно сосудосуживающие и жаропонижающие препараты.

При наличии сопутствующих заболеваний назначали соответствующее лечение и отмечали в индивидуальной карте больного название лекарственного средства, дозы, длительность применения.

Разрешалось использовать симптоматическую фармакотерапию сопутствующих заболеваний, не влиявшую на ход изучаемого патологического процесса, а также фармакотерапию для купирования болевых ощущений: по требованию анальгетики и нестероидные противовоспалительные препараты, за исключением курсового приема.

Клиническую эффективность оценивали по изменениям суммарного значения субъективных и объективных критериев. Показатели, не имеющие количественного измерения, оценивали по верификационной шкале баллов.

Распределение больных по группам представлено в табл. 2.

Анализ субъективной оценки носового дыхания проводили в зависимости от терапии (табл. 3).

При анализе субъективной оценки носового дыхания в день 3-й ± 1 в зависимости от терапии были выявлены статистически значимые различия (p < 0,001). При сопоставлении субъективной оценки носового дыхания в дни 0 (1) и 7-й ± 1 в зависимости от терапии статистически значимые различия не установлены (p = 0,382, p = 0,343 соответственно). Это указывает на то, что на фоне применения средства для слизистой оболочки носа Вироксинол® Плюс удается быстрее достигать улучшения носового дыхания по субъективной оценке пациентов (уже на втором визите, день 3-й ± 1). На следующем визите (день 7-й ± 1) эффект в обеих группах был сопоставимым.

С учетом динамики улучшения носового дыхания нами были проанализированы кратность и длительность применения деконгестантов. Пациенты контрольной группы сосудосуживающие препараты применяли чаще, необходимость в них сохранялась до 4–6 дней (рис. 1).



Эффект терапии в основной группе продемонстрирован на примере эндоскопического исследования полости носа одного из пациентов (рис. 2). Для определения объективных показателей носового дыхания использовали переднюю активную риноманометрию.

Выполнен анализ суммарного носового потока (СНП) на вдохе при давлении 150 Па в зависимости от терапии (табл. 4). Так, на день 3-й \pm 1 установлены статистически значимые различия ($p < 0,001$). В дни 0 (1) и 7-й \pm 1 установить статистически значимые различия не удалось ($p = 0,557$ и $p = 0,116$ соответственно).

Согласно анализу суммарного носового сопротивления (СНС) на вдохе при давлении 150 Па в зависимости от терапии (табл. 5), на день 3-й \pm 1 зарегистрированы существенные различия ($p < 0,001$). При сопоставлении СНС на вдохе при давлении 150 Па в дни 0 (1) и 7-й \pm 1 в зависимости от терапии статистически значимые различия не установлены ($p = 0,601$ и $p = 0,178$ соответственно).

Был проведен анализ СНП на выдохе при давлении 150 Па в зависимости от терапии (табл. 6). При сравнении СНП на выдохе при давлении 150 Па в дни 3-й \pm 1 и 7-й \pm 1 в зависимости от терапии зафиксированы статистически значимые различия ($p < 0,001$ и $p = 0,025$ соответственно). При сравнении СНП на выдохе при давлении 150 Па в день 0 (1) в зависимости от терапии статистически значимые различия не выявлены ($p = 0,697$).

Как показал анализ СНС на выдохе при давлении 150 Па в зависимости от варианта терапии (табл. 7), в дни 3-й \pm 1 и 7-й \pm 1 имели место статистически значимые различия ($p < 0,001$ и $p = 0,040$ соответственно). При сравнении СНС на выдохе при давлении 150 Па в день 0 (1) в зависимости от терапии статистически значимые различия не установлены ($p = 0,677$).

Достоверные различия в купировании воспалительных изменений между группами зарегистрированы уже ко второму визиту (третий день терапии). В основной группе (Вироксинол® Плюс) эффект наступал раньше и был более выражен. По некоторым критериям эти различия сохранялись до конца наблюдения (СНС на выдохе при давлении 150 Па).

Таким образом, результаты объективного исследования носового дыхания подтверждают более раннее заключение анализа субъективной оценки. Исходя из этого можно сделать вывод, что средство для слизистой оболочки носа Вироксинол® Плюс эффективнее, чем монотерапия $> 0,9\%$ NaCl (гипертонический раствор), купирует назальную обструкцию на фоне ОРВИ.

В ходе наблюдения мы проводили забор биоматериала со слизистой оболочки полости носа для определения микрофлоры и ее чувствительности к антибиотикам перед началом терапии и на седьмой день лечения.

Таблица 4. Анализ суммарного носового потока на вдохе при давлении 150 Па в зависимости от терапии ($n = 60$), мл/с

Визит	Лечение	М \pm SD/Ме	95% ДИ/Q ₁ -Q ₃	n	p
День 0 (1)	$> 0,9\%$ NaCl	423	340-574	30	0,557
	Вироксинол® Плюс	370	292-547	30	
День 3-й \pm 1	$> 0,9\%$ NaCl	375	329-450	30	$< 0,001$
	Вироксинол® Плюс	746	488-850	30	
День 7-й \pm 1	$> 0,9\%$ NaCl	830 \pm 251	745-915	30	0,116
	Вироксинол® Плюс	813 \pm 248	728-898	30	

Примечание. Различия показателей статистически значимы ($p < 0,05$). 95% ДИ – 95%-ный доверительный интервал.

Таблица 5. Анализ суммарного носового сопротивления на вдохе при давлении 150 Па в зависимости от терапии ($n = 60$), сПа/мл

Визит	Лечение	Ме	Q ₁ -Q ₃	n	p
День 0 (1)	$> 0,9\%$ NaCl	0,35	0,26-0,44	30	0,601
	Вироксинол® Плюс	0,41	0,27-0,51	30	
День 3-й \pm 1	$> 0,9\%$ NaCl	0,24	0,18-0,38	30	$< 0,001$
	Вироксинол® Плюс	0,17	0,15-0,21	30	
День 7-й \pm 1	$> 0,9\%$ NaCl	0,17	0,15-0,26	30	0,178
	Вироксинол® Плюс	0,18	0,15-0,24	30	

Примечание. Различия показателей статистически значимы ($p < 0,05$).

Таблица 6. Анализ суммарного носового потока на выдохе при давлении 150 Па в зависимости от терапии ($n = 60$), мл/с

Визит	Лечение	М \pm SD/Ме	95% ДИ/Q ₁ -Q ₃	n	p
День 0 (1)	$> 0,9\%$ NaCl	460 \pm 148	412-509	30	0,697
	Вироксинол® Плюс	430 \pm 196	365-494	30	
День 3-й \pm 1	$> 0,9\%$ NaCl	737 \pm 285	642-832	30	$< 0,001$
	Вироксинол® Плюс	875 \pm 225	798-952	30	
День 7-й \pm 1	$> 0,9\%$ NaCl	863 \pm 242	781-945	30	0,025
	Вироксинол® Плюс	819 \pm 250	733-905	30	

Примечание. Различия показателей статистически значимы ($p < 0,05$). 95% ДИ – 95%-ный доверительный интервал.

Таблица 7. Анализ суммарного носового сопротивления на выдохе при давлении 150 Па в зависимости от терапии ($n = 60$), сПа/мл

Визит	Лечение	Ме	Q ₁ -Q ₃	n	p
День 0 (1)	$> 0,9\%$ NaCl	0,35	0,26-0,41	30	0,677
	Вироксинол® Плюс	0,40	0,24-0,50	30	
День 3-й \pm 1	$> 0,9\%$ NaCl	0,21	0,17-0,27	30	$< 0,001$
	Вироксинол® Плюс	0,17	0,15-0,21	30	
День 7-й \pm 1	$> 0,9\%$ NaCl	0,17	0,15-0,20	30	0,040
	Вироксинол® Плюс	0,18	0,15-0,24	30	

Примечание. Различия показателей статистически значимы ($p < 0,05$).

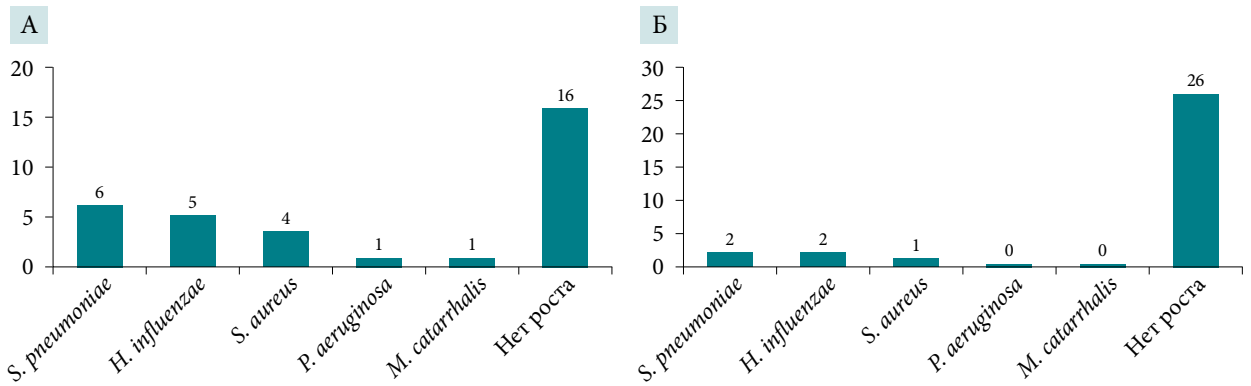


Рис. 3. Динамика изменения микробного состава отделяемого из полости носа при ОРВИ в основной группе (Вироксинол® Плюс): А – до лечения, Б – на 7-й ± 1 день

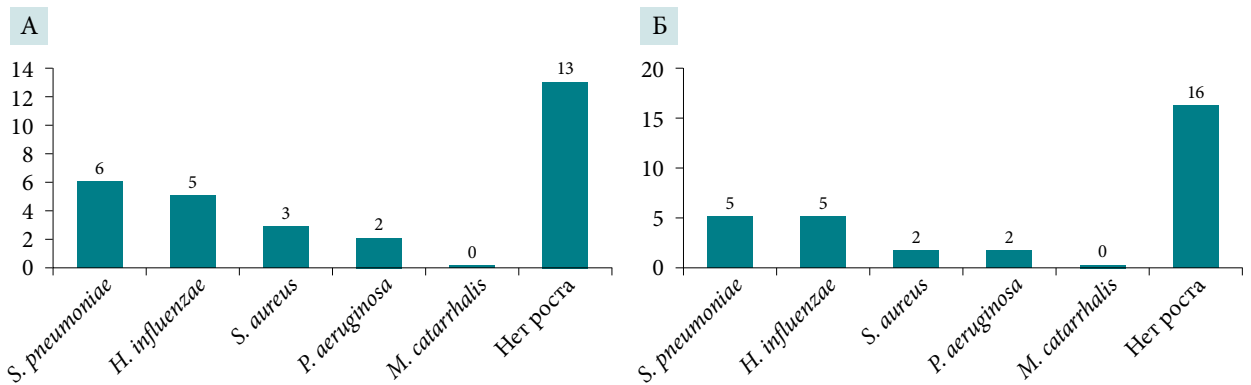


Рис. 4. Динамика изменения микробного состава отделяемого из полости носа при ОРВИ в контрольной группе (> 0,9% NaCl): А – до лечения, Б – на 7-й ± 1 день

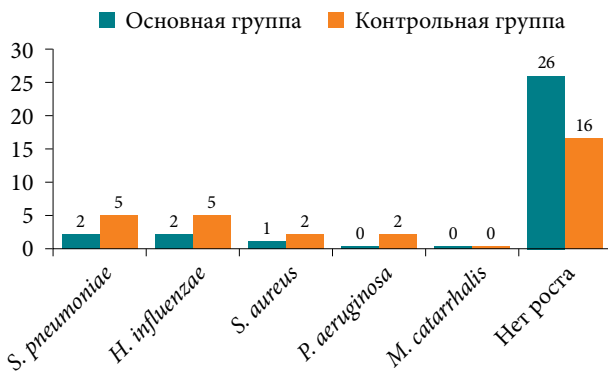


Рис. 5. Микробный состав отделяемого из полости носа при ОРВИ в обеих группах на 7-й ± 1 день

Результаты микробиологического исследования на первом визите в день 0 (1) были следующие:

- основная группа: *Streptococcus pneumoniae* – 7, *Staphylococcus aureus* – 4, *Haemophilus influenzae* – 3, *Pseudomonas aeruginosa* – 1, *Moraxella catarrhalis* – 1. Роста патогенной микрофлоры не выявлено в 16 (53,3%) случаях;

- контрольная: *S. pneumoniae* – 6, *S. aureus* – 3, *H. influenzae* – 5, *P. aeruginosa* – 2. Рост патогенной микрофлоры отсутствовал в 13 (43,3%) случаях.

На втором визите в день 7-й ± 1 от начала терапии выполнялся повторный забор отделяемого из полости носа. В основной группе выявлены *H. influenzae* – 2, *S. pneumoniae* – 2, *S. aureus* – 1. При этом у всех пациентов патогенные возбудители высевались в этиологически незначимых количествах. Роста патогенной микрофлоры не обнаружено в 26 (86,7%) случаях. В контрольной группе обнаружены *H. influenzae* – 5, *S. pneumoniae* – 5, *P. aeruginosa* – 2, *S. aureus* – 2. У трех пациентов патогены определялись в этиологически значимых количествах. Роста патогенной микрофлоры не обнаружено в 16 (53,3%) случаях.

Динамика результатов микробиологического исследования мазков из полости носа по группам между визитами отображена на рис. 3 и 4.

Результаты микробиологического исследования мазков из полости носа по группам в зависимости от терапии представлены на рис. 5.



Выводы

Анализ результатов сравнительного наблюдательного исследования, проведенного на клинических базах кафедры оториноларингологии Российского университета медицины, продемонстрировал эффективность средства для слизистой оболочки носа Вироксинол® Плюс у пациентов с ОРВИ.

На фоне применения препарата уже на третий день отмечалось более выраженное улучшение самочувствия пациентов, что выражалось в восстановлении носового дыхания за счет купирования воспалительных проявлений заболевания. Это подтверждалось объективным методом обследования (передняя активная риноманометрия). В основной группе ко второму визиту (день 3-й \pm 1) прирост СНП был более выражен, а к третьему визиту (день 7-й \pm 1) показатели были сопоставимы. При этом уменьшение СНС было более значимым в основной группе по сравнению с контрольной группой и на втором (день 3-й \pm 1), и на третьем визите (день 7-й \pm 1). Быстрое улучшение носового дыхания на фоне применения средства Вироксинол® Плюс позволяет уменьшить или вовсе отменить ис-

Анализ результатов сравнительного наблюдательного исследования, проведенного на клинических базах кафедры оториноларингологии Российского университета медицины, продемонстрировал эффективность средства для слизистой оболочки носа Вироксинол® Плюс у пациентов с ОРВИ и предотвращении развития бактериальных осложнений со стороны лор-органов. Быстрое улучшение носового дыхания на фоне применения средства Вироксинол® Плюс позволяет уменьшить или вовсе отменить использование сосудосуживающих средств и снизить нагрузку деконгестантами на ранних этапах лечения

пользование сосудосуживающих средств и снизить нагрузку деконгестантами на ранних этапах лечения.

Анализ микрофлоры полости носа показал, что средство для слизистой оболочки носа Вироксинол® Плюс эффективно подавляет рост патогенной микрофлоры. При повторном проведении исследования мазков на контрольном визите (день 7-й \pm 1) у 26 пациентов рост патогенной флоры не зафиксирован. У остальных че-



Реклама

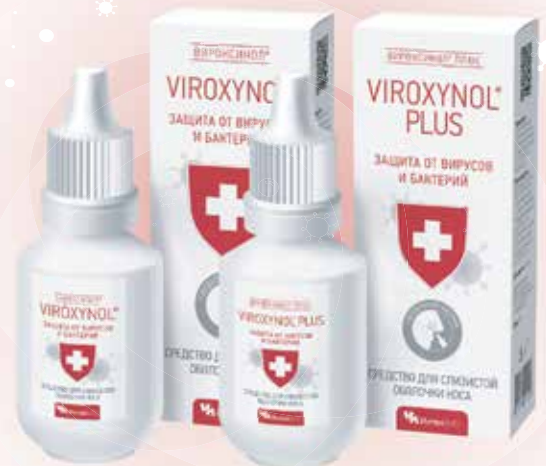

ВИРОКСИНОЛ®

СИЛА АКТИВНОГО КИСЛОРОДА ПРОТИВ
ВИРУСОВ, БАКТЕРИЙ, ГРИБОВ



ПРИ РИНИТАХ
И СИНУСИТАХ



- Способствует выраженному улучшению самочувствия пациентов на 3-й день лечения
- Подавляет рост патогенной микрофлоры, в т.ч. синегнойной палочки
- Снижает потребность в применении деконгестантов
- Предупреждает развитие бактериальных осложнений

 ИнтелБИО

*Овчинников А.Ю., Мирошниченко Н.А., Николаева Ю.О. Новые подходы к профилактике бактериальных осложнений лор-органов при острой респираторной вирусной инфекции. Эффективная фармакотерапия. 2024; 20 (3): 24–30. DOI 10.33978/2307-3586-2024-20-3-24-30



тырех пациентов патогенная флора определялась в пределах референсных значений. Нежелательных явлений во время исследования в группах наблюдения не зарегистрировано.

Таким образом, средство для слизистой оболочки носа Вироксинол® Плюс показало клиническую эффективность в лечении ОРВИ и предотвращении развития бактериальных осложнений со стороны лор-органов. ☺

Литература

1. Овчинников А.Ю., Мирошниченко Н.А., Николаева Ю.О. Эффективное и безопасное лечение больных с воспалительными заболеваниями носа и носоглотки. РМЖ. Медицинское обозрение. 2020; 4 (4): 238–242.
2. Дербенева М.Л., Гусева А.Л. Острый риносинусит: диагностика и лечение. Consilium Medicum. 2018; 20 (3): 58–60.
3. Острый синусит. Клинические рекомендации Минздрава России. М., 2021 // cr.minzdrav.gov.ru/schema/313_2.
4. Коркмазов А.М., Коркмазов М.Ю. Методы коррекции функциональных нарушений фагоцитов и локальных проявлений окислительного стресса в слизистой оболочке полости носа с использованием ультразвуковой кавитации. Российский иммунологический журнал. 2018; 21 (3): 325–328.
5. Van Cauwenberge P., Ingels K. Effects of viral and bacterial infection on nasal and sinus mucosa. Acta Otolaryngol. 1996; 116: 316–321.
6. Yu M.S., Park H.W., Kwon H.J., Jang Y.J. The effect of a low concentration of hypochlorous acid on rhinovirus infection of nasal epithelial cells. Am. J. Rhinol. Allergy. 2011; 25 (1): 40–44.
7. Kramer A., Ojan A. Wundantiseptik in der Wundversorgung. Cne fortbildung. 2012; 6: 13–15.
8. Lorberth J., Massa W. Zu den chemischen Grundlagen der Wirkung von Steralythen. Wund Management. 2012; 3: 52–54.
9. Патент на изобретение № 2665959 от 21.11.2017 // findpatent.ru/patent/266/2665959.html.
10. D'Errico D., Celentano E., Saviano R., et al. Effects of 0.05% sodium hypochlorite oral rinse on supragingival biofilm and gingival inflammation. Int. Dent. J. 2012; 62 (4): 208–212.
11. Raza T., Elsherif H.S., Zulianello L., et al. Nasal lavage with sodium hypochlorite solution in Staphylococcus aureus persistent rhinosinusitis. Rhinology. 2008; 46 (1): 15–22.
12. Wu S.H., Lin J.F., Jiang R.S. Antibacterial effect of hypochlorous acid solution on nasal discharge from patients with chronic rhinosinusitis. Int. J. Otolaryngol. 2018; 2018: 8568694.
13. Röhner E., Jacob B., Böhle S., et al. Sodium hypochlorite is more effective than chlorhexidine for eradication of bacterial biofilm of staphylococci and Pseudomonas aeruginosa. Knee Surg. Sports Traumatol. Arthrosc. 2020; 28 (12): 3912–3918.
14. Cho H.J., Min H.J., Chung H.J., et al. Improved outcomes after low-concentration hypochlorous acid nasal irrigation in pediatric chronic sinusitis. Laryngoscope. 2016; 126 (4): 791–795.
15. Юдина С.М., Снимщикова И.А. Клиническая эффективность локальной цитокинолтерапии у больных хроническим тонзиллитом. Медицинская иммунология. 2000; 2 (4): 431–434.
16. Cotter J.L., Fader R.C., Lilley C., Herndon D.N. Chemical parameters, antimicrobial activities, and tissue toxicity of 0.1 and 0.5% sodium hypochlorite solutions. Antimicrob. Agents Chemother. 1985; 28 (1): 118–122.

New Approaches to the Prevention of Bacterial Complications of the ENT Organs in Acute Respiratory Viral Infection

A.Yu. Ovchinnikov, PhD, Prof., N.A. Miroshnichenko, PhD, Prof., Yu.O. Nikolaeva, PhD

Russian University of Medicine

Contact person: Andrey Yu. Ovchinnikov, lorent1@mail.ru

Acute respiratory infection, which is one of the most common diseases in the practice of doctors of various specialties, is often accompanied by the development of acute rhinosinusitis. In the vast majority of cases, this pathology is caused by viral agents, however, it can be a condition that leads to the development of bacterial complications from other organs and systems. It follows from this that timely and correct therapy of acute respiratory infection and acute rhinosinusitis is the prevention of more severe diseases. At the same time, preference in treatment is given to topical remedies. In this regard, on the basis of the Department of Otorhinolaryngology of the Russian University of Medicine, a study was conducted on the effectiveness of Viroxynol® Plus for the nasal mucosa in patients with acute respiratory viral infection as a prevention of bacterial complications from the ENT organs. The clinical efficacy, tolerability and safety of the drug are shown.

Keywords: acute respiratory infection, acute rhinosinusitis, bacterial infections of the upper respiratory tract, prevention, sodium hypochlorite, Viroxynol Plus

ЭФФЕКТИВНАЯ ФАРМАКОТЕРАПИЯ

МЕДИЦИНСКИЙ ЖУРНАЛ



umedp.ru/magazines



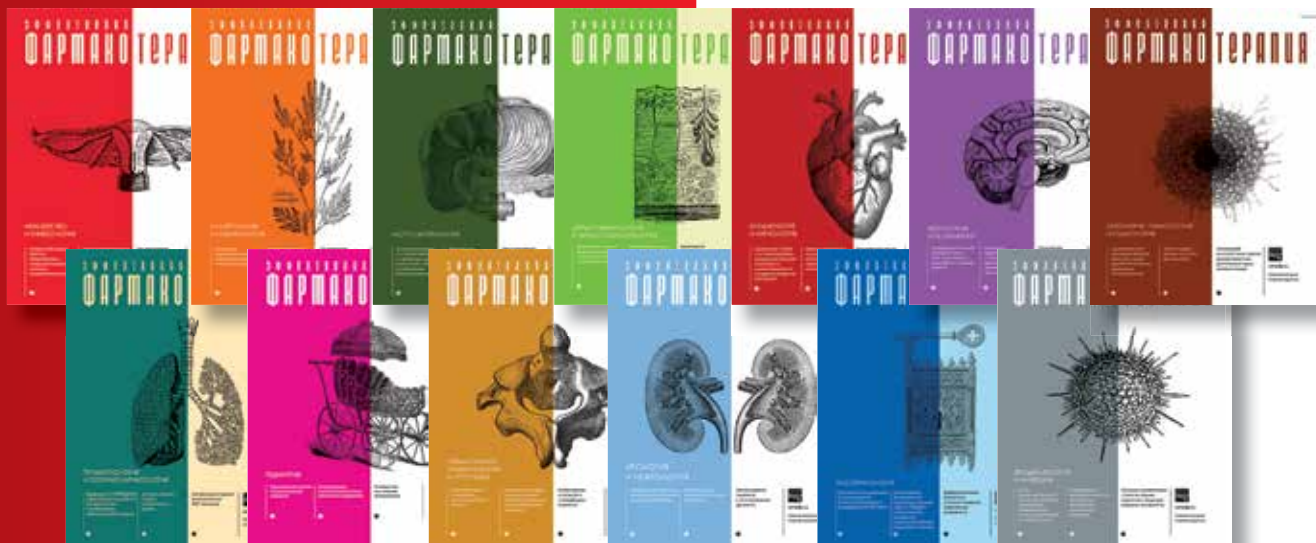elibrary.ru/contents



ИЗДАЕТСЯ С 2005 ГОДА

ПО ВАШЕМУ ПРОФИЛЮ

- Журнал «Эффективная фармакоterapia» включен в перечень рецензируемых научных изданий **ВАК** по научным специальностям: акушерство и гинекология; болезни уха, горла и носа; гастроэнтерология; глазные болезни; внутренние болезни; инфекционные болезни; кардиология; клиническая иммунология, аллергология; кожные и венерические болезни; нервные болезни; онкология; педиатрия; пульмонология; ревматология; урология; эндокринология
- Онлайн-версия на медпортале umedp.ru и в электронных рассылках
- Информационный партнер главных медицинских мероприятий
- Распространяется бесплатно





Тактика купирования клинических проявлений постковидного тонзиллофарингита

А.Ю. Овчинников, д.м.н., проф., Н.А. Мирошниченко, д.м.н., проф.,
Ю.О. Николаева, к.м.н., И.В. Смирнов, к.м.н.

Адрес для переписки: Андрей Юрьевич Овчинников, lorent1@mail.ru

Для цитирования: Овчинников А.Ю., Мирошниченко Н.А., Николаева Ю.О., Смирнов И.В. Тактика купирования клинических проявлений постковидного тонзиллофарингита. Эффективная фармакотерапия. 2024; 20 (3): 32–37.

DOI 10.33978/2307-3586-2024-20-3-32-37

Острый тонзиллофарингит сопровождается воспалением слизистой оболочки и лимфатических структур ротоглотки, а также болевым синдромом. Одной из причин развития таких симптомов заболевания является деструкция эпителия слизистой оболочки. В целях эффективного устранения болевого синдрома – важного показателя качества оказываемой медицинской помощи и совершенствования подходов к терапии пациентов с SARS-CoV-2-ассоциированным тонзиллофарингитом нами было проведено наблюдательное исследование применения топических противомикробных препаратов в виде раствора для полоскания горла. В ходе исследования определяли изменение степени и интенсивности процессов деструкции и цитолиза эпителия с помощью анализа долей клеток с различными классами деструкции цитоплазмы и ядра эпителиальных клеток, а также цитоморфометрических показателей деструкции эпителия. Полоскание горла препаратом Диоксидин® (0,025%-ный раствор) обеспечивает быстрое купирование болевого синдрома и снижение выраженности симптомов бактериального воспаления у взрослых пациентов с острым тонзиллофарингитом, ограничивает степень деструкции эпителия в разгар воспаления и способствует более полному и быстрому восстановлению (регенерации) поврежденной слизистой оболочки к моменту выздоровления.

Ключевые слова: острый тонзиллофарингит, ОРВИ, COVID-19, топические антимикробные препараты, антисептики, Диоксидин, бензилдиметил-миристоиламино-пропиламмоний, полоскание горла

Введение

Острый тонзиллофарингит (ОТФ) – инфекционное воспаление слизистой оболочки и лимфатических структур ротоглотки (небные миндалины, лимфоидные фолликулы задней стенки глотки). Термин ОТФ является объединяющим для воспаления небных миндалин (тонзиллит) и воспаления слизистой оболочки задней и боковой стенок

глотки (фарингит). Дело в том, что в подавляющем большинстве случаев, особенно при вирусной этиологии процесса, имеет место воспаление обеих локализаций [1].

Причинами возникновения боли в горле могут быть как инфекционные, так и неинфекционные процессы [2]. Боль – сложное субъективное ощущение, которое формируется исходя из индивидуальных



эмоциональных и личностных особенностей пациента [3]. Эффективное устранение болевого синдрома остается важным показателем качества оказываемой медицинской помощи. Шкалы боли предназначены для клинической оценки, насколько интенсивно пациенты чувствуют боль, и для мониторинга результативности лечения в разные периоды времени [4].

Воспаление слизистой оболочки ротоглотки сопровождается деструкцией эпителиальных клеток, которая возникает в ответ на воспалительные процессы. Обычно такие трансформации обратимы, но по мере прогрессирования патологического процесса возможны переход клеток в необратимое состояние и развитие дисплазии. Реактивные поражения характеризуются прежде всего инфильтративными изменениями вокруг клеток. Появляется большое количество лейкоцитов, в том числе нейтрофилов с грубой (токсигенной) зернистостью, увеличивается содержание слизи, могут наблюдаться единичные вкрапления эритроцитов. Степень деструкции эпителия и гранулоцитов воспалительных паттернов обладает диагностической значимостью для оценки тяжести заболевания, клинических проявлений реакции дыхательных путей и скорости репарации [5].

Более пристальное внимание к поствирусным состояниям, сопровождающимся болью в горле, деструкцией эпителия, обусловлено пандемией COVID-19 [6]. Согласно результатам ряда исследований, боль в горле является в значительной степени распространенным симптомом собственно SARS-CoV-2-инфекции, а также может выступать в качестве одного из симптомов респираторного постковидного синдрома (post-acute COVID, long COVID) [7].

Несмотря на многочисленные рекомендации, ограничивающие необоснованное применение системных антибактериальных препаратов, по нашим данным, в недавнем анамнезе пациентов, обращающихся за медицинской помощью по поводу острого тонзиллофарингита после перенесенного COVID-19, нередко имеет место применение указанных препаратов различной продолжительности. Это подтверждают и другие эксперты [8].

С учетом необходимости ограничения распространения резистентности к антимикробным препаратам, в отсутствие явных показаний к их системному применению предпочтение следует отдавать топическим этиотропным препаратам, в том числе на основе гидроксиметилхиноксалиндиоксида (Диоксидин®) и бензилдиметил-миристоиламино-пропиламмония [9, 10].

В целях совершенствования подходов к терапии пациентов с SARS-CoV-2-ассоциированным тонзиллофарингитом нами было проведено наблюдательное исследование, посвященное возможности применения топических противомикробных препаратов в виде раствора для полоскания горла.

Цель – оценить влияние полоскания горла раствором противомикробных препаратов на выраженность симптомов ОТФ у взрослых пациентов после эпизода острой респираторной вирусной инфекции (ОРВИ), включая COVID-19 легкой степени.

Материал и методы

В наблюдательном сравнительном исследовании, которое проводилось в период с декабря 2022 г. по март 2023 г., участвовали пациенты обоего пола в возрасте 18–65 лет, обратившиеся за амбулаторной медицинской помощью по поводу боли в горле, сохранявшейся после перенесенного эпизода ОРВИ, включая подтвержденные случаи COVID-19 легкой степени.

Диагноз ОТФ устанавливали на основании жалоб на неприятные/болезненные ощущения в горле и данных фарингоскопии (отек и гиперемия слизистой оболочки, налет или детрит на поверхности миндалин).

В наблюдение включались пациенты, которым в составе комплексного лечения ОТФ назначали топическую этиотропную терапию 0,025%-ным раствором гидроксиметилхиноксалиндиоксида (Диоксидин® 0,25 мг/мл раствор для местного применения) или 0,01%-ным раствором антисептика на основе МНН бензилдиметил-миристоиламино-пропиламмония в виде полоскания горла. Все пациенты дали письменное информированное согласие на участие в исследовании.

Критерии невключения в наблюдательное исследование: признаки заболеваний, требовавших госпитализации и (или) назначения системной антибактериальной терапии, признаки БГСА-этиологии ОТФ, выраженность проявлений, которые могли помешать пациенту участвовать в данном исследовании, а также затруднить правильную верификацию и интерпретацию данных.

Из двух выборок пациентов были сформированы две группы. Пациенты первой группы выполняли полоскание 0,025%-ным раствором Диоксидина (по 15 мл три раза в сутки). Пациенты второй группы для полоскания применяли 0,01%-ный раствор бензилдиметил-миристоиламино-пропиламмония в аналогичном объеме и режиме. Курс полосканий составил 14 дней в обеих группах. При необходимости применения антибактериальных препаратов системного действия пациенты прекращали участие в исследовании, что не ограничивало получение ими медицинской помощи в полном объеме.

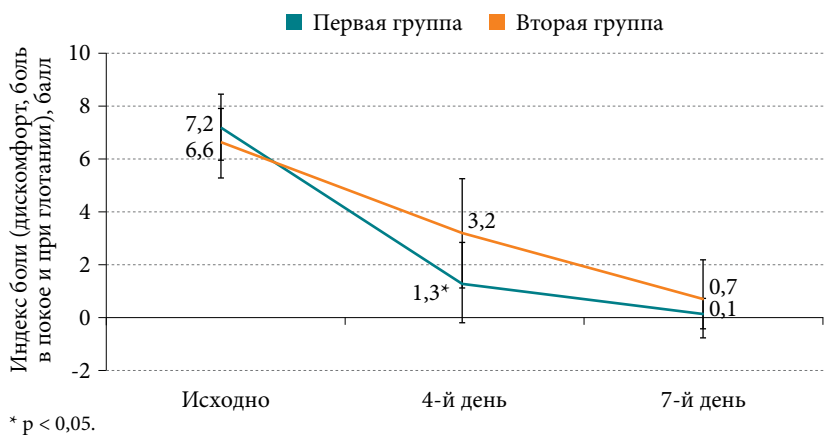
Наблюдение за участниками осуществлялось на протяжении 14 дней. За этот период было проведено четыре очных визита к врачу-исследователю: первый визит после рекрутингового визита в день 0 (1); второй визит – на 4-й \pm 1 день от начала лечения; третий визит – на 7-й \pm 1 день после начала лечения; четвертый визит – через 14 \pm 1 день после начала лечения.



На всех очных визитах проводились опрос, клинический осмотр, включавший оториноларингологические методы обследования и осмотра, в частности фарингоскопию для оценки типичных местных симптомов (признаков) воспаления. Дополнительно на визитах в дни 0 (1), 4-й \pm 1 и 14-й \pm 1 осуществлялся забор мазков-отпечатков со слизистой оболочки задней стенки глотки для последующего проведения цитоморфометрии методом Л.А. Матвеевой [11] (таблица).

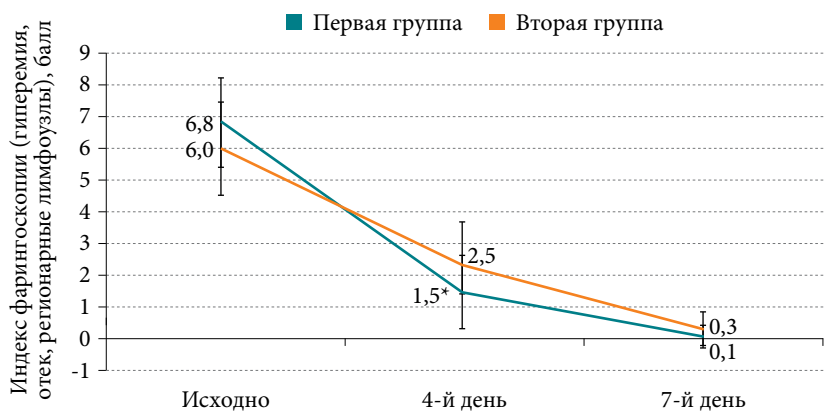
Описание цитоморфометрических показателей классов деструкции методом Л.А. Матвеевой

Класс деструкции	Цитоплазма клетки	Ядро клетки
0	Нормальная структура	Нормальная структура
1	Частичное повреждение	Нормальная структура
2	Значительное повреждение	Частичное повреждение
3	Полное повреждение	Значительное повреждение
4	Полная деструкция с распадом	Полная деструкция с распадом



* $p < 0,05$.

Рис. 1. Динамика боли в зависимости от терапии между визитами



* $p < 0,05$.

Рис. 2. Изменения местных признаков воспаления, по данным фарингоскопии, в зависимости от терапии между визитами

Для оценки влияния проводимой терапии на состояние участников и выраженность признаков заболевания регистрировались изменения выраженности симптомов и фарингоскопических признаков воспаления по типичной четырехбалльной шкале. Фиксировались средние значения выраженности отдельных симптомов и признаков (боль в горле, отек и гиперемия слизистой оболочки глотки), а также значения ряда суммарных индексов. В дополнение клинической оценке определяли изменения степени и интенсивности процессов деструкции и цитолиза эпителия (оценивали доли клеток эпителия, имеющих различные степени деструкции цитоплазмы и ядра эпителиальных клеток – цитоморфометрические показатели деструкции). Сравнивали доли пациентов с полным терапевтическим эффектом на третьем и четвертом визитах (исчезновение всех исходных и отсутствие новых признаков, оцениваемых клинически и по данным фарингоскопии). Сравнивали средние изменения суммарных индексов (боль, фарингоскопия, интоксикация, другие жалобы), указанных выше симптомов и признаков воспаления, изменения показателей деструкции эпителия на втором, третьем и четвертом визитах с исходным уровнем.

Для сравнения количественных показателей применяли t-критерий либо критерий Манна – Уитни (в зависимости от характера распределения значений количественных показателей, проверяемых с помощью критерия Шапиро – Уилка). При сравнении групп по качественным показателям использовали критерий χ^2 (если ожидаемые сравниваемые частоты были больше 5) или точный критерий Фишера. Влияние факторов на результат лечения оценивали с помощью модели GLM (метод общих линейных моделей). При проверке гипотез использовали порог значимости 0,05.

Результаты

Нами было обследовано 97 пациентов. Для участия в исследовании из них было отобрано 60 пациентов. 30 пациентов (55% женщин и 45% мужчин) среднего возраста $34,9 \pm 9,47$ года составили первую группу, 30 пациентов (42% женщин и 58% мужчин) среднего возраста $35,6 \pm 8,9$ года – вторую. Выраженность проявлений заболевания, а также данные микроскопии и цитоморфологии мазков на первом визите в сравниваемых группах не имели значимых различий.

По данным частотного анализа, в обеих группах регистрировался полный терапевтический эффект на протяжении наблюдения с преобладанием доли случаев достижения результата к третьему визиту. В первой группе (Диоксидин®) отмечалось статистически значимое преимущество в уменьшении выраженности боли в горле и местных симптомов воспаления (гиперемия и отек слизистой оболочки) по данным фарингоскопии уже на четвертый день полоскания горла (рис. 1 и 2).

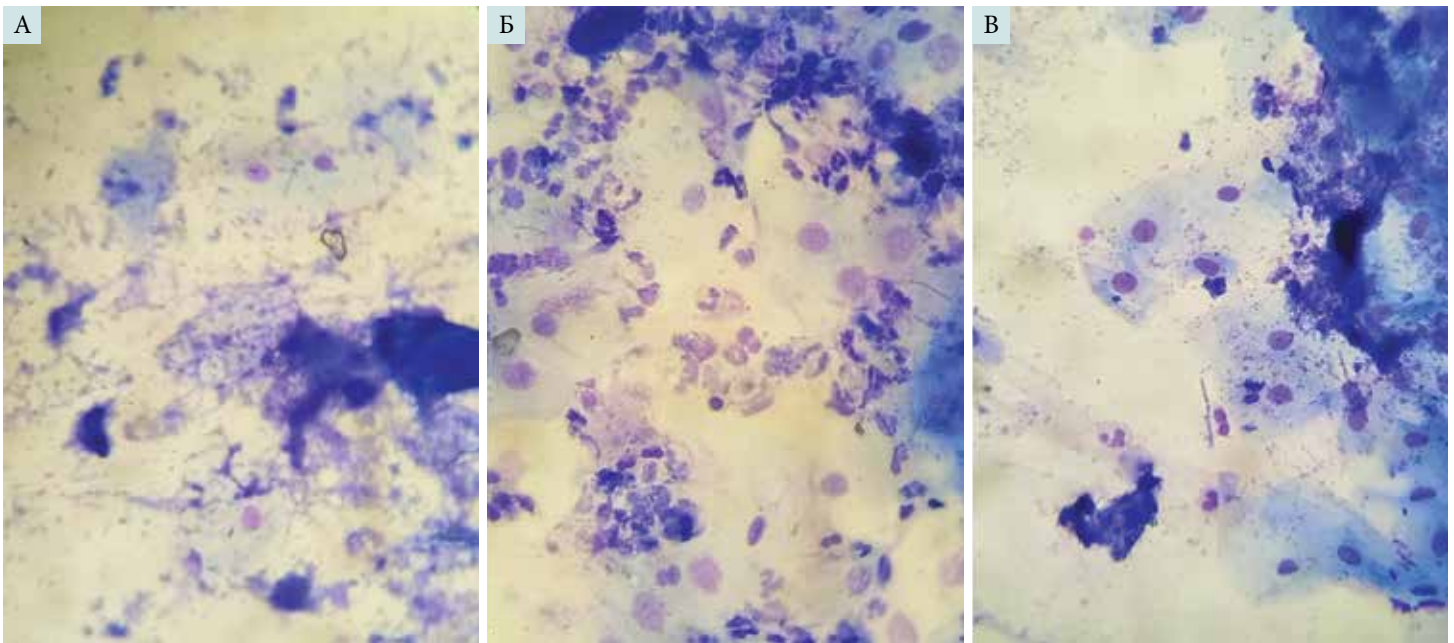
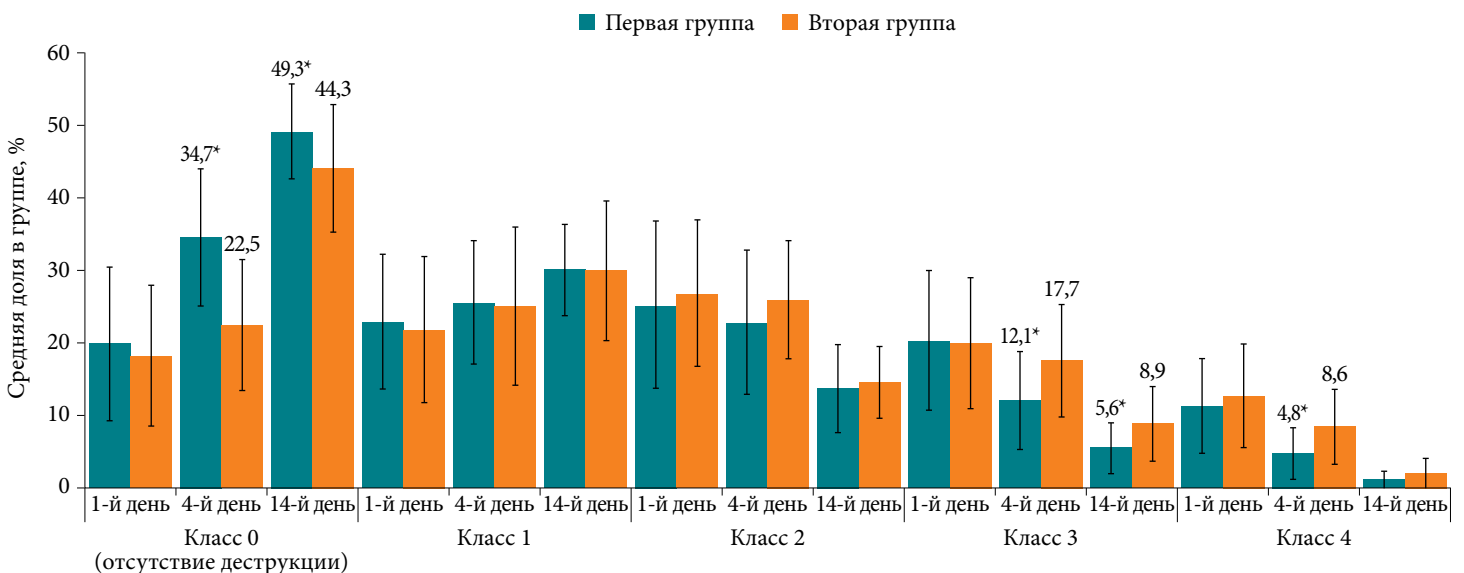


Рис. 3. Регенерация эпителия слизистой оболочки под действием полоскания раствором Диоксидин® (А – до лечения, 0 (1) день; Б – во время лечения, 4-й ± 1 день; В – после лечения, 14-й ± 1 день)

В первой группе (Диоксидин®) снижение индекса интоксикации было более значительным ($p < 0,05$). Все пациенты обеих групп достигли нулевых значений индекса фарингоскопии, но во второй группе у двух пациентов не было зарегистрировано полного выздоровления и нулевых значений индекса боли даже к четвертому визиту. В целом доля пациентов, реализовавших полный терапевтический ответ до третьего визита включительно, в первой группе составила 87% [69–96], во второй – 52% [33–70]. Разница долей составила 35%

[10–56], относительный риск (ОР) – 1,68 [1,2–2,5], отношение шансов (ОШ) – 6,30 [1,8–22,6], точный двухсторонний критерий Фишера $p = 0,003$.

Доли участников, которые к третьему визиту полностью избавились от боли, составила 94 и 83% в первой и второй группах соответственно (ОР 1,13 [0,9–1,4], ОШ 3,02 [0,5–16,9]). Частота исчезновения всех местных признаков воспаления в первой группе составила 97%, во второй – 76% (ОР 1,28 [1,0–1,6], ОШ 9,55 [1,1–83,3], точный двухсторонний критерий Фишера $p = 0,024$).



* $p < 0,05$.

Рис. 4. Динамика состояния клеток эпителия слизистой оболочки на протяжении всего исследования

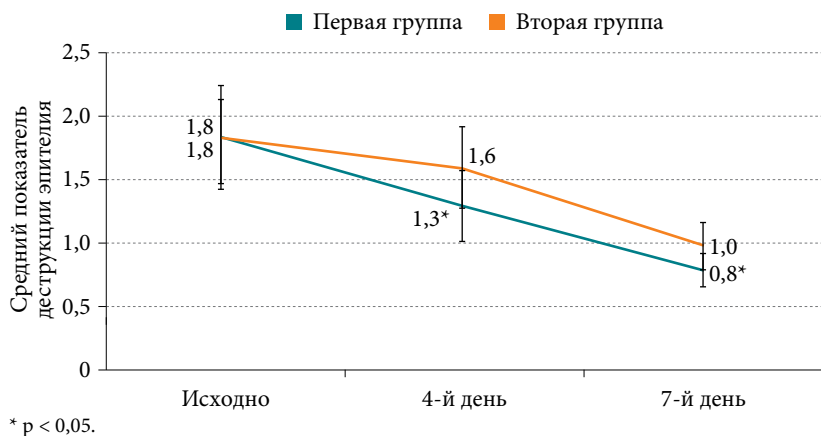


Рис. 5. Динамика степени восстановления эпителиальных клеток слизистой оболочки задней стенки глотки в зависимости от терапии между визитами

Результаты цитоморфометрии (рис. 3) продемонстрировали, что исходно повышенная частота выявления эпителиальных клеток с признаками высоких степеней деструкции (3-й и 4-й классы) закономерно снижается, одновременно увеличивается доля неповрежденных клеток.

В группе пациентов, применявших для полоскания горла Диоксидин®, в разгар воспаления отмечалось статистически значимое уменьшение доли поврежденных эпителиальных клеток слизистой оболочки. Под влиянием Диоксида к моменту выздоровления регистрировались статистически значимо большая доля клеток эпителия с отсутствием

признаков деструкции и статистически значимое снижение индекса деструкции (рис. 4).

Значения среднего показателя деструкции (СПД) также снижались на фоне проводимой терапии (рис. 5). При этом доля пациентов, достигших 50%-ного снижения СПД к четвертому визиту, в первой группе составила 68%, во второй – 41% ($\chi^2 = 4,21$, $df = 1$, $p = 0,043$). Показатель цитолиза клеток продемонстрировал аналогичную динамику в обеих группах с преимуществом в первой на втором визите.

Заключение

Топическое применение противомикробных, антисептических препаратов для полоскания горла позволяет добиваться хороших результатов в лечении ОТФ. Диоксидин® в виде раствора для полоскания оказывает бактерицидное действие в отношении широкого спектра микроорганизмов, ограничивает глубину и площадь поражения тканей за счет подавления синтеза бактериальных экзотоксинов и ускоряет репарацию и восстановление функции пораженных тканей.

Полоскание горла 0,025%-ным раствором Диоксида обеспечивает быстрое купирование болевого синдрома и снижение выраженности симптомов бактериального воспаления у взрослых пациентов с ОТФ, ограничивает степень деструкции эпителия в разгар воспаления и способствует более полному и быстрому восстановлению (регенерации) поврежденной слизистой оболочки к моменту выздоровления. ☺

Литература

1. Карнеева О.В., Дайхес Н.А., Поляков Д.П. Протоколы диагностики и лечения острых тонзиллофарингитов. РМЖ. 2015; 6: 307–311.
2. Дайхес Н.А., Баранов А.А., Лобзин Ю.В. и др. Острый тонзиллит и фарингит (острый тонзиллофарингит): клинические рекомендации. М., 2021.
3. Бахтадзе М.А., Беляков Л.В., Болотов Д.А. и др. 11-балльная числовая рейтинговая шкала боли: чувствительность, специфичность, диагностическая и прогностическая точность. Российский журнал боли. 2015; 1: 120.
4. Burns J.W., Cook K.F., Darnall B.D., et al. Development and validation of a daily pain catastrophizing scale. J. Pain. 2017; 18 (9): 1139–1149.
5. Shulman S.T., Bisno A.L., Clegg H.W., et al. Clinical practice guideline for the diagnosis and management of group A Streptococcal pharyngitis: 2012 update by the Infectious Diseases Society of America. Clin. Infect. Dis. 2012; 55 (10): e86–e102.
6. Кокорина В.Э., Быков И.А. Оценка клинической эффективности влияния оригинального растительного лекарственного препарата на симптомы SARS-CoV-2-ассоциированного тонзиллофарингита и формирование постковидного синдрома. Вестник оториноларингологии. 2022; 88 (1): 35–43.
7. Fernández-de-Las-Peñas C., Palacios-Ceña D., Gómez-Mayordomo V., et al. Defining post-COVID symptoms (post-acute COVID, long COVID, persistent post-COVID): an integrative classification. Int. J. Environ. Res. Public Health. 2021; 18 (5): 2621.
8. Founou R.C., Blocker A.J., Noubom M., et al. The COVID-19 pandemic: a threat to antimicrobial resistance containment. Future Sci. OA. 2021; 7 (8): FSO736.
9. Essack S., Bell J., Burgoyne D.S., et al. Topical (local) antibiotics for respiratory infections with sore throat: an antibiotic stewardship perspective. J. Clin. Pharm. Ther. 2019; 44 (6): 829–837.
10. Мескина Е.Р., Сташко Т.В. Как снизить антибактериальную нагрузку при лечении острого тонзиллита и фарингита? Возможная тактика и практические подходы. Вестник оториноларингологии. 2020; 85 (6): 90–99.
11. Матвеева Л.А. Местная защита респираторного тракта у детей. Томск, 1993.



Tactics for the Relief of Clinical Manifestations of post-COVID-19 Tonsillopharyngitis

A. Yu. Ovchinnikov, PhD, Prof., N.A. Miroshnichenko, PhD, Prof., Yu.O. Nikolaeva, PhD, I.V. Smirnov, PhD

Russian University of Medicine

Contact person: Andrey Yu. Ovchinnikov, lorent1@mail.ru

Acute tonsillopharyngitis is accompanied by inflammation of the mucous membrane and lymphatic structures of the oropharynx, as well as pain syndrome. One of the reasons for the development of such symptoms of the disease is the destruction of the epithelium of the mucous membrane. In order to effectively eliminate pain syndrome, an important indicator of the quality of medical care provided and improve approaches to the treatment of patients with SARS-CoV-2-associated tonsillopharyngitis, we conducted an observational study of the use of topical antimicrobials in the form of a gargle solution. During the study, changes in the degree and intensity of epithelial destruction and cytolysis processes were determined by analyzing the proportion of cells with different classes of destruction of cytoplasm and nucleus of epithelial cells, as well as cytomorphometric indicators of epithelial destruction. Gargling with Dioxidin® (0.025% solution) provides rapid relief of pain and a decrease in the severity of symptoms of bacterial inflammation in adult patients with acute tonsillopharyngitis, limits the degree of destruction of the epithelium in the midst of inflammation and promotes a more complete and rapid recovery (regeneration) of the damaged mucous membrane by the time of recovery.

Keywords: acute tonsillopharyngitis, ARVI, COVID-19, topical antimicrobials, antiseptics, dioxidine, benzyldimethyl-myristoylamino-propylammonium, gargle

ДИОКСИДИН®

**АКТИВЕН В ОТНОШЕНИИ
МИКРООРГАНИЗМОВ, УСТОЙЧИВЫХ
К ДРУГИМ ПРОТИВОМИКРОБНЫМ
СРЕДСТВАМ, ВКЛЮЧАЯ АНТИБИОТИКИ^{1,2}**



**ПОМОГАЕТ ОГРАНИЧИТЬ
ПОВРЕЖДЕНИЕ СЛИЗИСТОЙ
ОБОЛОЧКИ В РАЗГАР ВОСПАЛЕНИЯ
И УСКОРЯЕТ РЕГЕНЕРАЦИЮ²**



ЖАСМИНОВЫЙ ВКУС¹



VALENTA

1. ЛВ РУ № ЛП-№(000404)-(РГ-РУ). 2. Овчинников А.Ю., Мирошниченко Н.А., Николаева Ю.О. Новые эффекты топического антимикробного препарата в лечении острого тонзиллофарингита. Вестник оториноларингологии. 2023;88(4):93-102.

АО «Валента Фарм», Россия, 141108, Московская обл., г. Щёлково, ул. Фабричная, д. 2.
Тел: +7 495 933 60 80, факс: +7 495 933 60 81, info@valentapharm.com

ИНФОРМАЦИЯ ПРЕДНАЗНАЧЕНА ДЛЯ МЕДИЦИНСКИХ И ФАРМАЦЕВТИЧЕСКИХ РАБОТНИКОВ



Корреляция динамики регресса шейной лимфаденопатии и клинической симптоматики хронического тонзиллита

А.Ю. Овчинников, д.м.н., проф., Н.А. Мирошниченко, д.м.н., проф.,
Ю.О. Николаева, к.м.н.

Адрес для переписки: Андрей Юрьевич Овчинников, lorent1@mail.ru

Для цитирования: Овчинников А.Ю., Мирошниченко Н.А., Николаева Ю.О. Корреляция динамики регресса шейной лимфаденопатии и клинической симптоматики хронического тонзиллита. Эффективная фармакотерапия. 2024; 20 (3): 38–42.

DOI 10.33978/2307-3586-2024-20-3-38-42

Актуальность проблемы хронического тонзиллита определяет большое количество методов диагностики и схем терапии данной патологии. Разные методики лечения демонстрируют эффективность и неэффективность в конкретных условиях, что не отменяет поиска новых способов консервативного лечения хронического тонзиллита в целях сохранения небных миндалин. Учитывая значимость проблемы, на кафедре оториноларингологии было проведено наблюдательное открытое проспективное исследование эффективности многокомпонентного препарата с низкой дозой действующих веществ Лимфомиозот®. В качестве параметра объективной оценки динамики состояния пациентов было выбрано ультразвуковое исследование регионарных шейных лимфоузлов с анализом размера их диаметра (продольного, поперечного). Как показали результаты исследования, Лимфомиозот® повышает эффективность комплексной терапии, что проявляется уменьшением цервикальной лимфаденопатии и других симптомов заболевания у больных хроническим тонзиллитом (простая и токсико-аллергическая форма первой степени).

Ключевые слова: хронический тонзиллит, регионарная лимфаденопатия, консервативное лечение, многокомпонентный препарат с низкой дозой действующих веществ, Лимфомиозот

Введение

Небные миндалины (НМ) входят в состав лимфаденоидного глоточного кольца, которое является вторичным периферическим органом иммунной системы. Расположение НМ в начале дыхательного и пищеварительного трактов обеспечивает возможность наилучшего выполнения ими защитной функции [1], в то же время способствует постоянному контакту эпителиальной выстилки лакун НМ с патогенной флорой, что при определенных условиях может приводить к ее истончению, изъязвлению и некротизированию. Частичное склерозирование, деформация и облитерация капилляров и лимфатических сосудов вследствие дистрофии эпителия объясняют связь между регионарной лимфаденопатией и изменениями в НМ при хроническом тонзиллите (ХТ) [2–6]. Таким образом, наличие лимфаденита шейных лимфатических узлов (ЛУ) характеризуется высокой корреляционной связью со сформированным в миндалине очагом хронической инфекции [7–10].

В настоящее время одним из наиболее информативных методов оценки состояния НМ и ЛУ является ультразвуковое исследование (УЗИ) [11]. В исследовании Д.В. Трухина и соавт. (2020) участвовали пациенты с ХТ (простая форма и токсико-аллергическая второй степени), которым выполнялось УЗИ основных групп шейных ЛУ. При анализе оценивали диаметр, форму, количество, структуру, характеристику центральных отделов ворот, контуры, васкуляризацию ЛУ и состояние тканей перинодулярной зоны. Согласно полученным результатам, определение патологических изменений в шейных ЛУ в большинстве случаев позволяет провести дифференциальную диагностику между формами ХТ. Однако четких данных о том, какие размеры ЛУ соответствуют той или иной форме ХТ, нет [12].

Из сказанного следует, что лечение ХТ должно быть многокомпонентным, одна из линий терапии должна быть направлена на устранение причин и проявлений хронического воспаления [13, 14].



Препарат с низкой дозой действующих веществ Лимфомиозот® показан для улучшения естественного лимфодренажа и уменьшения застоя лимфы. Проведенные исследования показали его эффективность при лечении вторичной лимфедемы после операции по поводу рака молочной железы, отека синдрома при диабетической стопе, а также в комплексной терапии острых респираторных заболеваний, ХТ [15–18]. Совет экспертов в 2019 г. рекомендовал включить многокомпонентные биорегуляторные препараты, в частности Лимфомиозот®, в схему лечения аденоидита, экссудативного среднего отита, фарингита, тонзиллита [19].

С учетом изложенного нами было принято решение о проведении наблюдательного открытого проспективного исследования.

Цель – оценить клинический эффект и переносимость препарата Лимфомиозот® у взрослых пациентов с ХТ и цервикальной лимфаденопатией в реальной клинической практике.

Задачи исследования:

- оценить количество пациентов со значительным уменьшением проявления цервикальной лимфаденопатии (путем определения уменьшения размера шейных ЛУ) в конце исследования по сравнению со стартом терапии;
- определить количество пациентов со значительным уменьшением проявлений ХТ, по данным исследователя и пациентов, после терапии ХТ в конце исследования;
- проанализировать частоту и тяжесть нежелательных реакций.

Материал и методы

В исследовании участвовали 170 пациентов с ХТ (простая форма и токсико-аллергическая форма первой степени) и шейной лимфаденопатией. Больные были разделены поровну на две группы – основную и контрольную. До начала исследования было принято решение о включении в исследование пациентов, у которых хотя бы один из показателей размера ЛУ составлял 10,0 мм и более [20]. Однако в ходе наблюдений было отмечено, что у большого количества пациентов с выраженной клинической картиной обострения ХТ по оценке субъективных и объективных симптомов, по данным УЗИ, размеры ЛУ были меньше заявленных 10,0 мм. Наименьший размер у пациентов, соответствовавших прочим критериям включения в исследование, составил 6,5 мм. В то же время общепринятого размера нормы ЛУ нет. В связи с этим было решено расширить критерии включения для наблюдения за пациентами, у которых один из показателей размера ЛУ равен 6,5 мм и более (согласовано с Локальным этическим комитетом) [21].

Программа предусматривала два визита. Первый визит – включение пациента в исследование. На этом визите определялись критерии включения/невключения, осуществлялся сбор демографических данных,

анамнеза заболевания, в том числе сопутствующих заболеваний и сопутствующей терапии, проводилось обследование у оториноларинголога, в ходе УЗИ регистрировался размер шейных ЛУ (мм). Кроме того, на первом визите с помощью специальных опросников пациенты и врач оценивали симптомы ХТ, по визуальной аналоговой шкале (ВАШ) – боль в горле [22]. На этом визите пациентам назначали консервативную комбинированную терапию – стандартную терапию ХТ с добавлением препарата Лимфомиозот® или только стандартную терапию.

Стандартная терапия включала в себя курс промывания НМ 0,9%-ным раствором NaCl на аппарате Тонзиллор. Пациенты основной группы получали комбинированную терапию, состоящую из стандартной терапии ХТ с добавлением препарата Лимфомиозот®. Пациентам контрольной группы вместо исследуемого препарата назначали топические нестероидные противовоспалительные препараты (НПВП) или фитотерапию. Выбор препаратов в контрольной группе проводился в зависимости от приверженности пациентов тому или иному виду терапии, поскольку оба препарата, согласно клиническим рекомендациям, имеют одинаковый уровень убедительности рекомендаций (С).

Второй визит осуществлялся через 12 ± 2 дня. На втором визите выполняли оториноларингологическое обследование, собирали сведения о сопутствующей терапии, в ходе УЗИ устанавливали размеры шейных ЛУ (мм), заполняли специальные опросники по оценке симптомов ХТ пациентами и врачом, оценивали по ВАШ боль в горле, по шкале Лайкерта определяли приверженность проводимой терапии. По окончании второго визита участие в исследовании считалось завершенным.

Результаты

Распределение по количеству пациентов с различными формами ХТ представлено в таблице.

Эффективность лечения с применением препарата Лимфомиозот® анализировали на основании жалоб, связанных с ХТ, данных фарингоскопической картины, показателей ХТ по оценкам пациентов и врача. Сравнивались результаты, полученные на первом и втором визитах (рис. 1–4).

Количество всех жалоб и симптомов, по результатам обследования, на втором визите значительно снизилось ($p < 0,001$). Жалоб на боль в горле, казеозный детрит в лакунах небных миндалин, субфебрилитет, обострения ХТ и болезненность ЛУ при пальпации на втором визите не выявлено. В контрольной

Форма хронического тонзиллита у пациентов (n = 170)

Форма ХТ	Количество пациентов, абс. (%)
Простая	106 (62,4)
Токсико-аллергическая	64 (37,6)

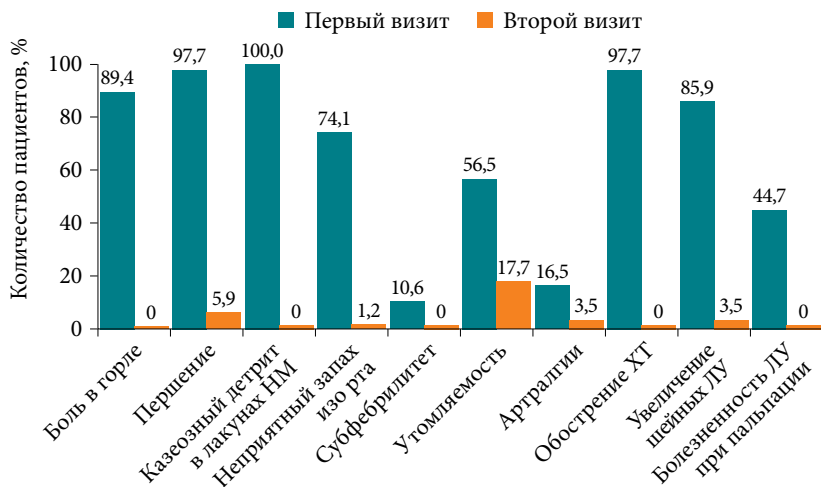


Рис. 1. Значимые изменения количества жалоб в группе терапии препаратом Лимфомиозот® между первым и вторым визитами

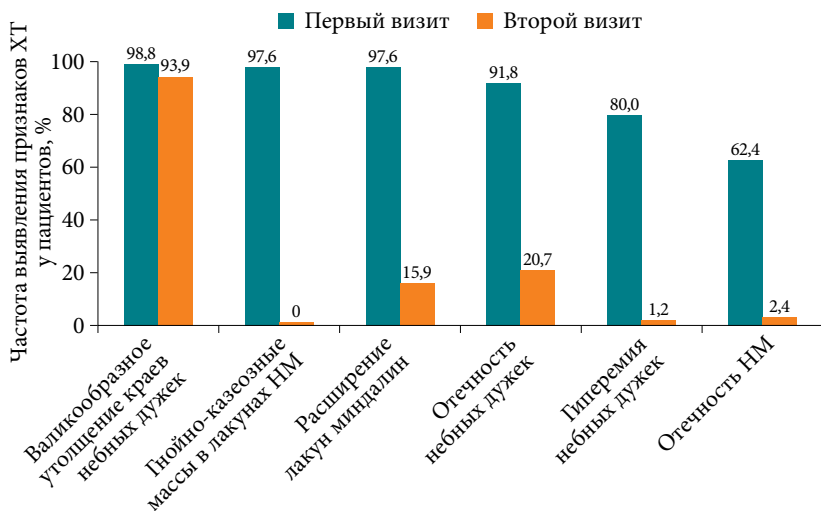


Рис. 2. Значимые различия количества показателей отофарингоскопии в группе лечения препаратом Лимфомиозот® между первым и вторым визитами

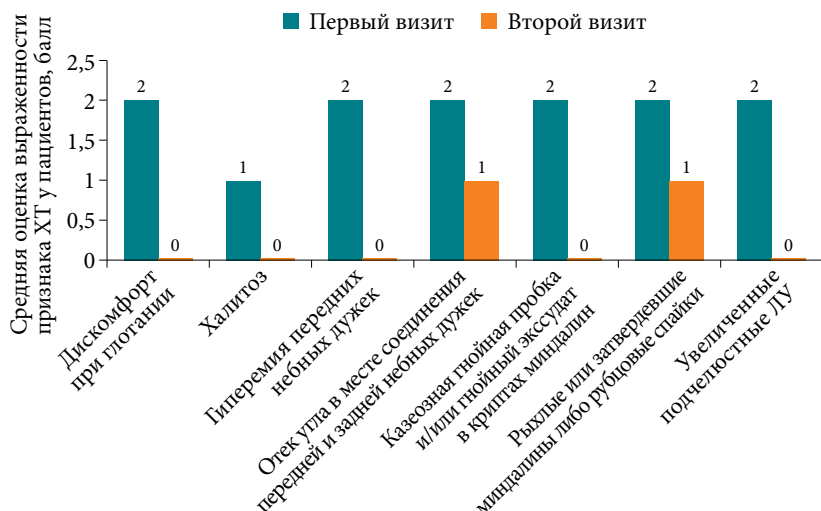


Рис. 3. Значимые изменения количества показателей ХТ со стороны врача в группе терапии препаратом Лимфомиозот® между первым и вторым визитами

группе количество жалоб на субфебрилитет, артралгии и кардиалгии значимо не изменилось ($p > 0,05$), в отношении остальных жалоб наблюдались существенные изменения ($p < 0,001$).

В группе лечения препаратом Лимфомиозот® зафиксированы значительные изменения по всем показателям отофарингоскопии ($p < 0,001$), равно как и в контрольной группе. По показателям рубцово-измененных НМ, валикообразного утолщения краев небных дужек ($p < 0,05$ и $p > 0,05$ соответственно) значимых изменений в обеих группах не зафиксировано.

Анализ динамики размеров шейных регионарных ЛУ проводился между первым и вторым визитами в обеих группах отдельно, сравнение показателей в основной и контрольной группах осуществлялось по завершении терапии во время второго визита (рис. 5–7).

На фоне регресса клинической симптоматики по субъективной и объективной оценке состояния больных ХТ (простая и токсико-аллергическая форма первой степени) в основной группе отмечалось более значимое уменьшение размера цервикальных ЛУ по сравнению с контрольной группой ($p < 0,01$). Динамика на примере одного пациента продемонстрирована на рис. 8.

Выводы

Анализ результатов наблюдательного проспективного исследования, проведенного на клинических базах кафедры оториноларингологии Российского университета медицины, продемонстрировал эффективность препарата Лимфомиозот® в лечении пациентов с ХТ (простая и токсико-аллергическая форма первой степени).

По завершении лечения препаратом Лимфомиозот® (второй визит) зарегистрировано значительное улучшение самочувствия пациентов (купирование субъективных жалоб на боль, першение, халитоз и гнойно-казеозное отделяемое в лакунах миндалин), а также исчезновение видимых проявлений заболевания (гиперемия и отек слизистой оболочки, отделяемое в лакунах миндалин, увеличение лимфатических узлов).

Анализ размера цервикальных ЛУ показал, что Лимфомиозот® за счет уменьшения местных воспалительных явлений, положительного воздействия на естественный лимфодренаж ассоциируется с более эффективным уменьшением переднебоковых групп шейных ЛУ по сравнению с фитотерапией и топическими НПВП. Динамика средних значений размеров ЛУ в основной группе между первым и вторым визитами была следующей: правый поперечный ЛУ уменьшился с 6,03 до 2,67 мм, правый продольный – с 11,3 до 4,3 мм, левый поперечный – с 5,4 до 2,05 мм, левый продольный – с 11,9 до 3,8 мм ($p < 0,001$). В то же время в контрольной группе аналогичные показатели составили 5,22 и 4,19 мм, 12,6 и 9,3 мм, 5,4 и 4 мм, 9,7 и 8 мм соответственно ($p < 0,001$, кроме первой группы данных).

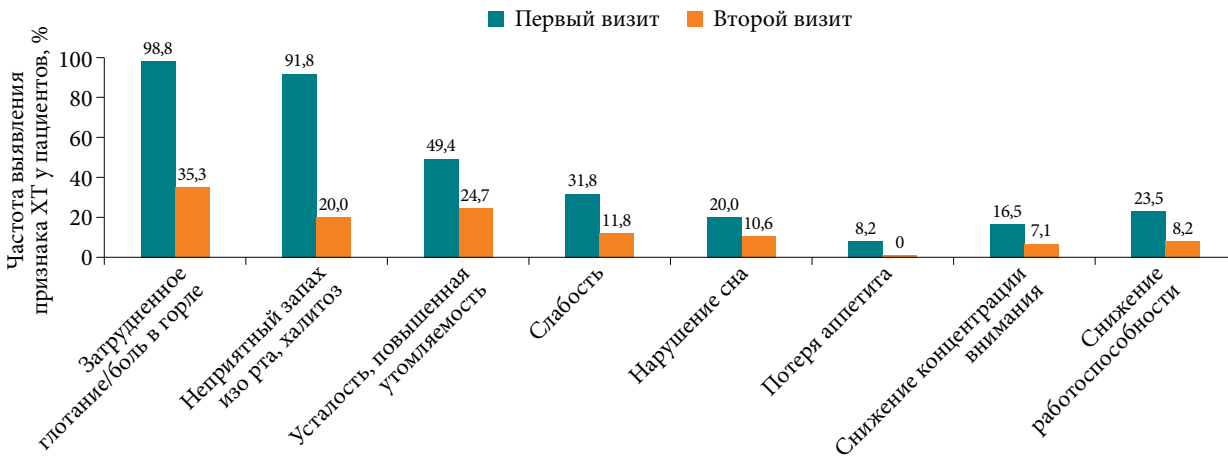
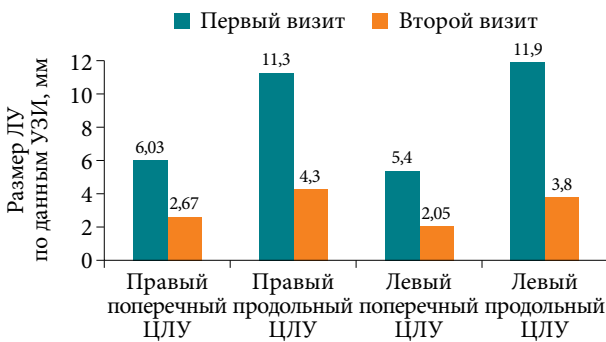
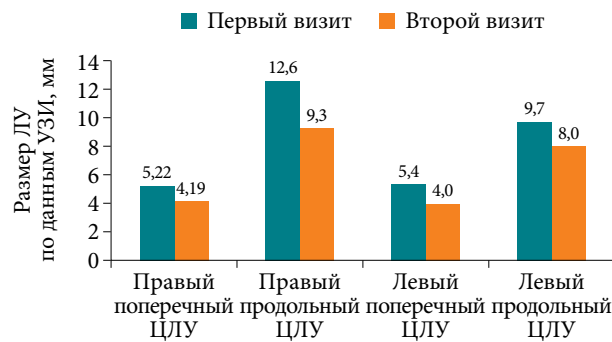


Рис. 4. Значимые изменения количества показателей ХТ со стороны пациентов в группе терапии препаратом Лимфомиозот® между первым и вторым визитами



Различия достоверны при $p < 0,01$.

Рис. 5. Значимые изменения размеров цервикальных лимфоузлов (ЦЛУ), по данным УЗИ, в группе лечения препаратом Лимфомиозот® между первым и вторым визитами



Различия достоверны при $p < 0,01$.

Рис. 6. Значимые изменения размеров цервикальных лимфоузлов (ЦЛУ), по данным УЗИ, в контрольной группе между первым и вторым визитами

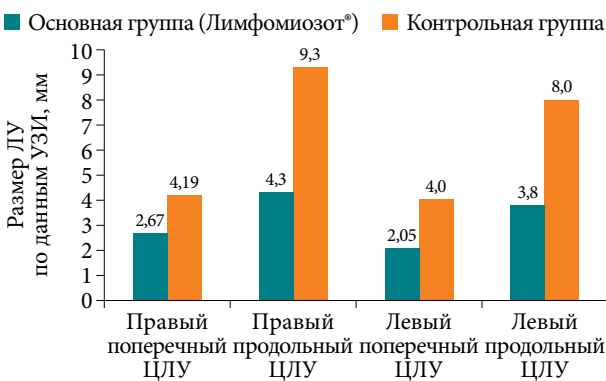


Рис. 7. Значимые различия размеров цервикальных лимфоузлов (ЦЛУ), по данным УЗИ, между группами во время второго визита

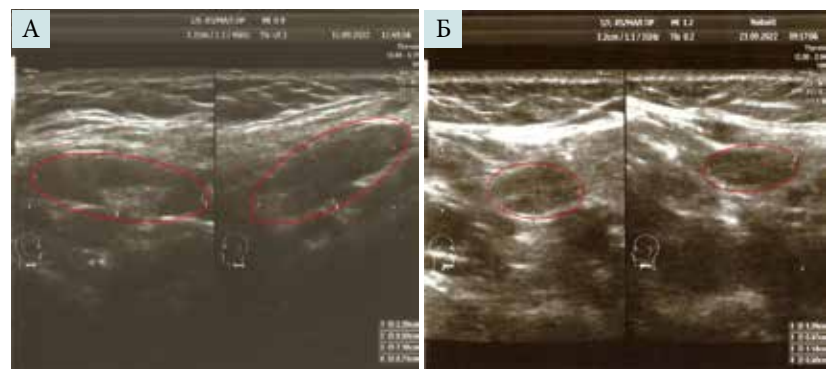


Рис. 8. Изменение размеров ЛУ на фоне терапии препаратом Лимфомиозот® (А – до лечения, Б – после)

У всех 85 пациентов, получавших терапию с применением Лимфомиозота, зафиксировано выраженное уменьшение клинических проявлений ХТ на фоне регресса лимфаденопатии. Нежелательных явлений у таких больных во время исследования не зарегистрировано.

Таким образом, многокомпонентный препарат с низкой дозой действующих веществ Лимфомиозот®, который применяли больные ХТ (простая и токсико-аллергическая форма первой степени), показал клиническую эффективность в уменьшении лимфаденопатии и других проявлений заболевания. ☺



Литература

1. Рыбалкина Д.Х. Анализ цитограмм и цитометрических параметров буккального эпителия при хроническом тонзиллите. Медицина и экология. 2010; 4 (57): 223–226.
2. Бондарева Г.П., Антонова Н.А., Чумаков П.Л. Иммуноморфологические особенности хронического тонзиллита. Вестник оториноларингологии. 2013; 78 (3): 12–16.
3. Пальчун В.Т. Хронический тонзиллит в оперативном лечении ревматических стенозов митрального клапана: автореф. дис. ... канд. мед. наук. М., 1962.
4. Мальцева Г.С. Современные этиологические, патогенетические и клинические основы диагностики и лечения хронического тонзиллита: автореф. дис. ... канд. мед. наук. СПб., 2008.
5. Преображенский Б.С. Хронический тонзиллит и его связь с другими заболеваниями. М.: Медгиз, 1954; 208.
6. Chesney P.J. Cervical adenopathy. *Pediatr. Rev.* 1994; 15 (7): 276–284.
7. Windfuhr J.P., Toepfner N., Steffen G., et al. Clinical practice guideline: tonsillitis I. Diagnostics and nonsurgical management. *Eur. Arch. Otorhinolaryngol.* 2016; 273 (4): 973–987.
8. Лавренова Г.В., Карпищенко С.А., Шахназаров А.Э., Муратова Е.И. Роль лимфодренажной терапии в комплексном лечении хронического тонзиллита. *Folia Otorhinolaryngologiae et Pathologiae Respiratoriae.* 2019; 1 (25): 108–112.
9. Пальчун В.Т., Гуров А.В., Дубовая Т.К., Ермолаев А.Г. Гистологический анализ состояния небных миндалин при хроническом тонзиллите. Медицинский совет. 2019; 20: 68–71.
10. Староха А.В., Шилов Б.В., Долгун Д.А. Морфофункциональное состояние клеток небных миндалин у больных хроническим тонзиллитом. Российская оториноларингология. 2007; 1: 3–8.
11. Дайхес Н.А., Крюков А.И., Ким И.А. и др. Диагностика гипертрофии небных миндалин. Российская оториноларингология. 2020; 19 (2): 14–20.
12. Трухин Д.В., Ким И.А., Носуля Е.В. и др. Состояние регионарных лимфатических узлов при хроническом тонзиллите по данным ультразвукового исследования. Вестник оториноларингологии. 2020; 85 (2): 31–36.
13. Песчаный В.Г., Сергеев М.М. Иммунология небных миндалин в норме и при хроническом тонзиллите: современный взгляд на проблему. Российская оториноларингология. 2012; 3: 89–96.
14. Вохидов У.Н., Мамасаидов Ф.Ф. Вопросы комплексного лечения хронического тонзиллита. *Авиценна.* 2021; 80: 17–21.
15. Овчинников А.Ю., Мирошниченко Н.А., Николаева Ю.О., Васильев М.М. Несколько этюдов к проблеме лечения больных хроническим тонзиллитом в периоды ремиссии и обострения. Медицинский совет. 2020; 16: 109–115.
16. Колосова Н.Г., Максимов М.Л. Оптимизация терапии острых респираторных инфекций. *РМЖ.* 2016; 26: 1743–1746.
17. Forner-Cordero I., Navarro-Monsoliu R., Munoz-Langa J. A prospective evaluation of Lymphomyosot in the maintenance treatment of breast cancer-related lymphedema. *Eur. J. Lymphology Relat. Probl.* 2009; 20 (56): 1–7.
18. Eiber A., Klein P., Weiser M. Diabetic peripheral neuropathy adjuvant homeopathic treatment enhances the effects of conventional therapy. *Der. Allgemeinarzt.* 2003; 25 (8): 610–614.
19. Владимиров Т.Ю., Кочеткова А.П., Мосихин С.Ю. и др. Резолюция совета экспертов «Биорегуляционные препараты в комплексной терапии распространенных ЛОР-заболеваний». Вестник оториноларингологии. 2020; 4 (85): 89–92.
20. Войцеховский В.В. Лимфаденопатии в клинической практике. *Амурский медицинский журнал.* 2017; 1 (17): 8–19.
21. Овчинников А.Ю., Мирошниченко Н.А., Николаева Ю.О. Возможности биорегуляционной терапии в лечении больных с хроническим тонзиллитом. Фармакоэкономика. Современная фармакоэкономика и фармакоэпидемиология. 2023; 16 (4): 587–595.
22. Huskisson E.C. Measurement of pain. *Lancet.* 1974; 2: 1127–1131.

Correlation of Regression Dynamics of Cervical Lymphadenopathy and Clinical Symptoms of Chronic Tonsillitis

A.Yu. Ovchinnikov, PhD, Prof., N.A. Miroshnichenko, PhD, Prof., Yu.O. Nikolaeva, PhD

Russian University of Medicine

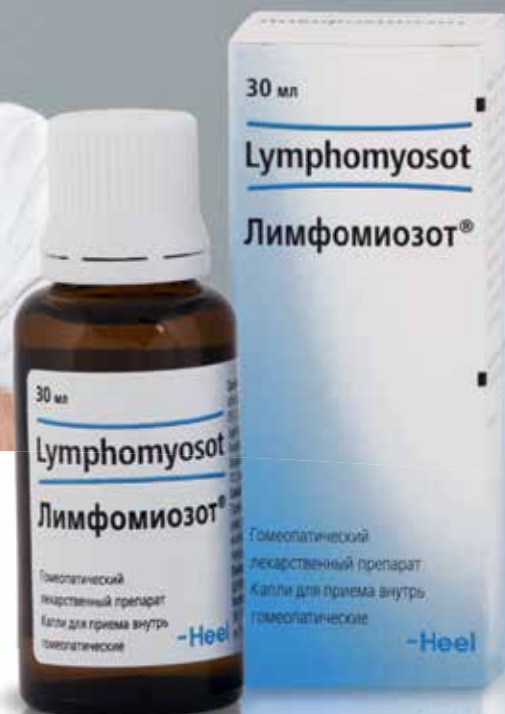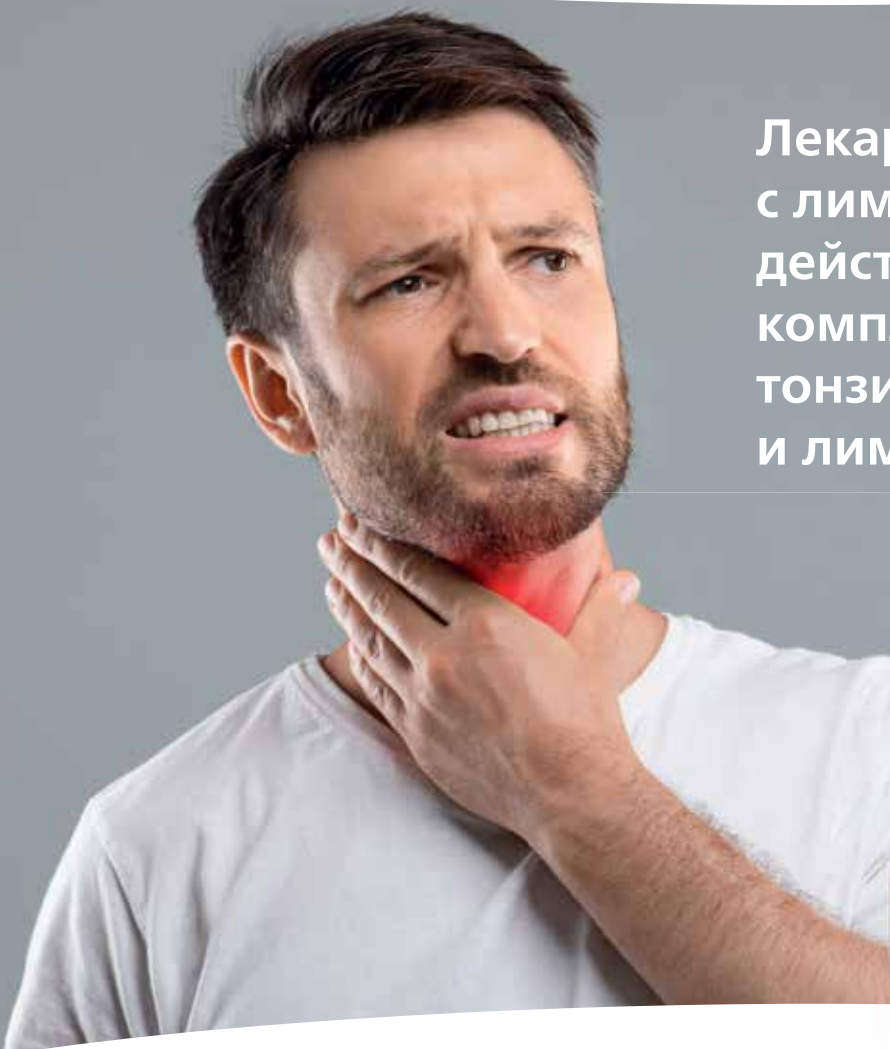Contact person: Andrey Yu. Ovchinnikov, lorent1@mail.ru

The relevance of the problem of chronic tonsillitis is determined by a large number of diagnostic methods and treatment regimens for this pathology. Different treatment methods demonstrate effectiveness and inefficiency in specific conditions, which does not negate the search for new ways of conservative treatment of chronic tonsillitis in order to preserve the palatine tonsils. Taking into account the importance of the problem, an observational open prospective study of the effectiveness of a multicomponent drug with a low dose of active substances Lymphomyosot® was conducted at the Department of Otorhinolaryngology. Ultrasound examination of regional cervical lymph nodes with an analysis of the size of their diameter (longitudinal, transverse) was chosen as a parameter for an objective assessment of the dynamics of the patients' condition. The study demonstrated that Lymphomyosot® increases the effectiveness of complex therapy, which is manifested by a decrease in cervical lymphadenopathy and other signs of the disease in patients with chronic tonsillitis (a simple and toxic-allergic form of the first degree).

Keywords: chronic tonsillitis, regional lymphadenopathy, conservative treatment, multicomponent drug with a low dose of active ingredients, Lymphomyosot

Лимфомиозот®

Лекарственный препарат
с лимфодренажным
действием¹ для
комплексной терапии
тонзиллита
и лимфаденита²⁻³



РЕКЛАМА

ЛП-№(000518)-(PF-RU) от 21.01.2022 г.

1. Лимфомиозот – лекарственный препарат в РФ с зарегистрированным показанием «Улучшение естественного лимфодренажа и уменьшение застоя лимфы, в том числе связанного с хроническим тонзиллитом и лимфаденитом неспецифической этиологии в комплексной терапии.» (Государственный реестр лекарственных средств <https://grls.rosminzdrav.ru>).
2. Инструкция по медицинскому применению препарата Лимфомиозот® капли для приема внутрь гомеопатические ЛП-№(000518)-(PF-RU) от 21.01.2022 г.
3. Инструкция по медицинскому применению препарата Лимфомиозот® раствор для внутримышечного введения гомеопатический ЛП-№(000163)-(PF-RU) от 22.03.2021 г.

С полной инструкцией по медицинскому применению можно ознакомиться по адресу www.heel-doctor.ru.



ООО «Хеель РУС» 125040, г. Москва,
Ленинградский проспект, дом 15, стр.12,
этаж 3, помещение IV, комнаты №2-4.
www.heel-doctor.ru
www.heel-russia.ru

Ru-MED.HCP.Lymp.01.13112023

-Heel
Healthcare designed by nature

МАТЕРИАЛ ПРЕДНАЗНАЧЕН ДЛЯ СПЕЦИАЛИСТОВ ЗДРАВООХРАНЕНИЯ
ИМЕЮТСЯ ПРОТИВОПОКАЗАНИЯ. НЕОБХОДИМО ОЗНАКОМИТЬСЯ С ИНСТРУКЦИЕЙ ПО ПРИМЕНЕНИЮ



Ринобронхиальный симптомокомплекс и собственный опыт лечения больных острым риносинуситом с сопутствующим аллергическим ринитом и бронхиальной астмой

А.Ю. Овчинников, д.м.н., проф., Н.А. Мирошниченко, д.м.н., проф.,
Ю.О. Николаева, к.м.н., А.А. Зайцев, д.м.н., проф.

Адрес для переписки: Андрей Юрьевич Овчинников, lorent1@mail.ru

Для цитирования: Овчинников А.Ю., Мирошниченко Н.А., Николаева Ю.О., Зайцев А.А. Ринобронхиальный симптомокомплекс и собственный опыт лечения больных острым риносинуситом с сопутствующим аллергическим ринитом и бронхиальной астмой. Эффективная фармакотерапия. 2024; 20 (3): 44–49.

DOI 10.33978/2307-3586-2024-20-3-44-49

В последние годы многие постулаты в медицине пересматриваются. Все чаще ученые говорят о необходимости лечить не отдельные симптомы и синдромы, а разбираться в проблеме более глубоко и корректировать терапию с учетом влияния патологии на разные органы и ткани, тем более что во многом деление организма на системы достаточно условно. Особое внимание отечественные и зарубежные эксперты уделяют аллергическим заболеваниям. На кафедре оториноларингологии Российского университета медицины и центра пульмонологии Главного военного клинического госпиталя им. Н.Н. Бурденко было проведено наблюдательное исследование, целью которого стал выбор оптимального лечения пациентов с острым риносинуситом легкой и средней степени тяжести, возникшим на фоне аллергического ринита и бронхиальной астмы. В исследование было включено 50 пациентов, которых разделили поровну на две группы. Пациенты первой (основной) группы получали препарат Полидекса с фенилэфрином (дексаметазона метасульфобензоат натрия + неомицин + полимиксин В + фенилэфрин) по одному впрыску в обе половины полости носа четыре раза в день в течение десяти дней. Во второй (контрольной) группе назначали мометазона фуоат по две дозы два раза в день в обе половины полости носа в течение десяти дней. Помимо основного лечения пациенты обеих групп получали орошение изотоническим солевым раствором, при необходимости разрешалось использовать местно сосудосуживающие средства. В группе Полидексы с фенилэфрином отмечалось более быстрое (уже на четвертый день) улучшение субъективных и объективных симптомов по сравнению с группой мометазона фуоата. Полидекса с фенилэфрином эффективно подавляла рост патогенной микрофлоры (отсутствие роста у 84% пациентов на десятый день лечения). На фоне применения Полидексы с фенилэфрином реже наблюдались случаи обострения бронхиальной астмы и потребность в изменении приема бронхолитиков и ингаляционных глюкокортикостероидов.

Ключевые слова: риносинусит, назальные симптомы, воспаление верхних и нижних дыхательных путей, аллергический ринит, бронхиальная астма, Полидекса с фенилэфрином

Введение

В последние годы многие постулаты в медицине пересматриваются. Все чаще ученые говорят о необходимости лечить не отдельные симптомы и синдромы, а разбираться в проблеме более глубоко и корректировать

терапию с учетом влияния патологии на разные органы и ткани, тем более что во многом деление организма на системы весьма условно. В ряде случаев составляющие некоторых систем после классифицирования оказались в поле зрения разных медицинских специалистов. Так



произошло с дыхательной системой, которая глобально является единым комплексом, но разделена на верхнюю и нижнюю [1–3]. Особое внимание ученые всего мира уделяют аллергическим заболеваниям. Доказана взаимосвязь аллергического ринита (АР) и бронхиальной астмы (БА) [4–6]. Выявлено также, что у взрослых больных с аллергическими заболеваниями в 2,2 раза чаще регистрируются рецидивирующие эпизоды острых респираторных заболеваний ($p < 0,001$), в 15,7 раза чаще такие заболевания протекают в тяжелой форме ($p < 0,001$) [7]. Респираторные вирусы индуцируют воспаление, усиливая выброс медиаторов. Вирусы гриппа, парагриппа, риновирусы, респираторно-синцитиальный вирус поражают не только верхние, но и нижние отделы дыхательных путей, стимулируют гиперреактивность бронхов с развитием бронхоспазма. Показана также связь обострений аллергических заболеваний, в том числе БА, с частыми острыми респираторными вирусными инфекциями (ОРВИ) [8, 9]. ОРВИ является одним из основных факторов, способных вызывать обструкцию дыхательных путей, и может служить как триггером обострения БА, так и этиологическим фактором, формирующим БА у предрасположенных к ней людей [10]. Концепция глобального заболевания дыхательных путей представлена на рис. 1 [11]. Для оценки влияния острого риносинусита на течение БА на кафедре оториноларингологии Российского университета медицины и центра пульмонологии Главного военного клинического госпиталя им. Н.Н. Бурденко была проведено наблюдательное исследование.

Цель – оценить клиническую эффективность, переносимость и безопасность препарата Полидекса с фенилэфрином (ФЭ) у пациентов с острым риносинуситом, возникшим на фоне АР и БА.

Задачи исследования:

- выявить на основании субъективных данных, результатов клинического и лабораторных исследований, осмотра пульмонологом взаимосвязь острого риносинусита и обострений БА у больных круглогодичным АР;
- установить сроки наступления эффекта (скорость купирования объективных и субъективных симптомов) при использовании препарата Полидекса с ФЭ (основная группа) и топических глюкокортикостероидов (ГКС) (контрольная группа) у больных острым риносинуситом, возникшим на фоне АР и БА;
- оценить частоту развития обострений БА в виде увеличения кратности применения короткодействующих бронхолитиков, увеличения дозы ингаляционных ГКС (иГКС) в группах сравнения;
- определить переносимость и удовлетворенность лечением в группах.

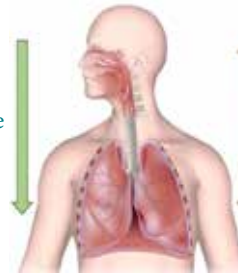Материал и методы

В нерандомизированное сравнительное наблюдательное исследование были включены 50 пациентов в возрасте от 20 до 55 лет с диагнозом «острый риносинусит легкой или средней степени тяжести, круглогодичный АР, контролируемая БА».

ЗДОРОВЬЕ

Защита:

- очищение воздуха
- кондиционирование воздуха
- увлажнение воздуха
- выработка оксида азота



РИНИТ

РИНОСИНУСИТ

- Триггеры воспаления:
 - нейронное взаимодействие
 - системный ответ
 - дисфункция эпителия
- АСТМА
ХРОНИЧЕСКАЯ
ОБСТРУКТИВНАЯ БОЛЕЗНЬ
ЛЕГКИХ/БРОНХОЭКТАЗИЯ

Рис. 1. Концепция глобального заболевания дыхательных путей [11]

Первичное обследование включало в себя сбор жалоб и анамнеза, осмотр, физикальные и инструментальные методы исследования лор-органов, консультацию пульмонолога. Проанализированы результаты обследования, их соответствие критериям включения/невключения. После получения информированного согласия пациентам выдавали анкету для субъективной оценки состояния по визуальной аналоговой шкале (ВАШ). Наблюдение за пациентами проводилось в течение 21 дня с промежуточными обследованиями на 4-й \pm 1, 10-й \pm 1 и 21-й \pm 1 дни наблюдения.

Все пациенты были разделены поровну на две группы. Пациентам первой (основной) группы назначали препарат Полидекса с ФЭ по одному впрыску в обе половины полости носа четыре раза в день в течение 10 дней и орошение изотоническим солевым раствором. При необходимости разрешалось использовать местно сосудосуживающие средства. Пациенты второй (контрольной) группы получали мометазона фураат по две дозы два раза в день в обе половины полости носа в течение 10 дней и также орошение изотоническим солевым раствором. При необходимости разрешалось применять местно сосудосуживающие средства.

Сопутствующие заболевания и соответствующее лечение (название лекарственного средства, дозы, длительность применения) отмечали в индивидуальной карте больного.

Клиническую эффективность лечения в группах сравнения оценивали по изменениям суммарного значения субъективных (динамика по ВАШ) и объективных критериев. Показатели, не имеющие количественного измерения, оценивали по верификационной шкале баллов.

Распределение больных по половозрастным характеристикам в группах было сопоставимо.

Результаты и обсуждение

Всем участникам исследования на первом визите проводилась цифровая диафаноскопия для исключения острого экссудативного риносинусита. Обследование выполняли при комбинированном включении источников излучения с длиной волны 650 и 850 нм. Если в результате показатели прозрачности пазухи превышали 50%, такое состояние расценивалось как норма или пристеночное утолщение слизистой оболочки пазухи носа вследствие воспалительного процесса. Прозрачность менее 50% указывала на возможность



наличия отделяемого в полости пазухи. В этом случае пациенты исключались из исследования (рис. 2).
Общее самочувствие пациентов оценивали по десятибалльной ВАШ, где 0 – отсутствие изменений, а 10 – крайне тяжелое самочувствие.
На фоне проводимого лечения положительная динамика показателей самочувствия по ВАШ отмечалась в обеих группах, но в основной группе она была более выраженной в отношении всех субъективных

симптомов уже ко второму визиту (4-й ± 1 день лечения). В контрольной группе явное улучшение больные фиксировали только к третьему визиту (10-й ± 1 день лечения) (рис. 3).

При объективном осмотре пациентов также оценивались изменения слизистой оболочки полости носа по балльной системе. Гиперемия, отечность слизистой оболочки, наличие слизистого отделяемого оценивались от 0 баллов – отсутствие признака до 3 баллов – сильно выражен (рис. 4).

Достоверные различия в купировании воспалительных изменений между группами отмечались уже ко второму визиту (4-й ± 1 день терапии). В основной группе (Полидекса с ФЭ) эффект наступал раньше и был более выражен.

Кроме того, проводился забор биоматериала со слизистой оболочки полости носа для определения состава микрофлоры и ее чувствительности к антибиотикам перед началом терапии и на десятый день лечения. На первом визите (день 0 (1)) результаты микробиологического исследования были такие:

- в основной группе: *Haemophilus influenzae* – 64%, *Streptococcus pneumoniae* – 56%, *Staphylococcus aureus* – 28%, *Pseudomonas aeruginosa* – 28%, *Moraxella catarrhalis* – 16%. В 16% случаев роста патогенной микрофлоры не выявлено;
- в контрольной группе: *H. influenzae* – 72%, *Str. pneumoniae* – 48%, *P. aeruginosa* – 32%, *S. aureus* – 8%, *M. catarrhalis* – 8%. В 20% случаев рост патогенной микрофлоры отсутствовал.

На третьем визите (день 10-й ± 1) от начала терапии выполнялся повторный забор отделяемого из полости носа. Получены следующие результаты:

- в основной группе: *H. influenzae* – 8%, *Str. pneumoniae* – 8%, *P. aeruginosa* – 4%, *S. aureus* – 4%. У всех пациентов патогенные возбудители высевались в пределах референсных значений;
- в контрольной группе: *H. influenzae* – 16%, *Str. pneumoniae* – 16%, *P. aeruginosa* – 12%, *M. catarrhalis* – 4%. У 8% пациентов патогены определялись в значениях выше референсных. В 64% случаев роста патогенной микрофлоры не зафиксировано.

У всех пациентов основной группы рост патогенных возбудителей находился только в пределах референсных значений, в то время как у части пациентов контрольной группы было получено этиологически значимое количество бактерий.

Динамика результатов микробиологического исследования мазков из полости носа по группам между визитами представлена на рис. 5 и 6.

Все участники исследования на первом визите проходили осмотр пульмонологом для оценки и при необходимости коррекции терапии БА, включая дозы и режим дозирования используемых иГКС. Кроме того, проводились спирометрия (рис. 7) с внесением в регистрационную карту показателей объема форсированного выдоха за первую секунду (ОФВ₁) и пульсоксиметрия (SpO₂). Следует отметить, что на первичном визите жалоб на увеличение количества эпизодов

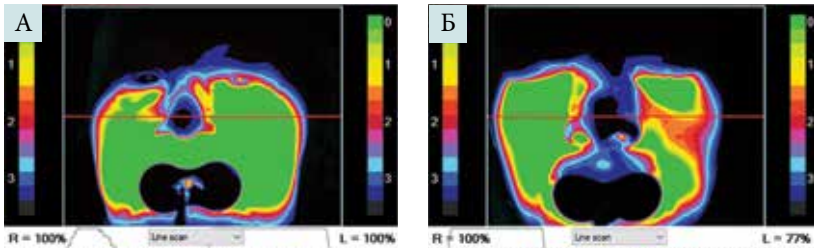


Рис. 2. Визуализация результатов цифровой диафаноскопии (А – норма, Б – диафаноскопия пациента с риносинуситом, который может быть включен в исследование)

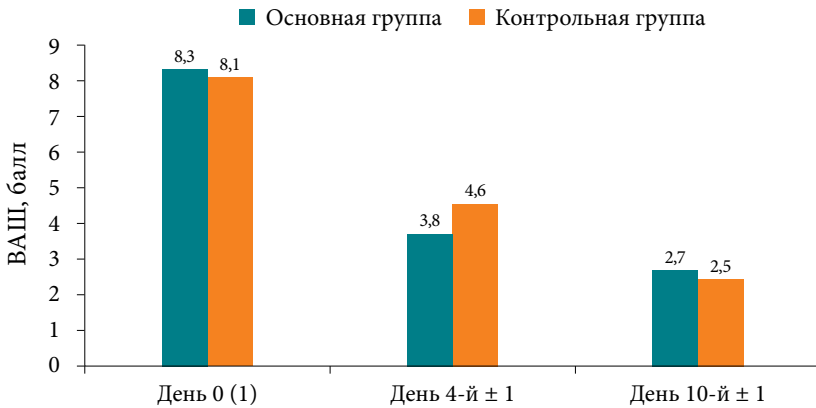


Рис. 3. Динамика общего самочувствия пациентов по ВАШ в основной (Полидекса с ФЭ) и контрольной группах

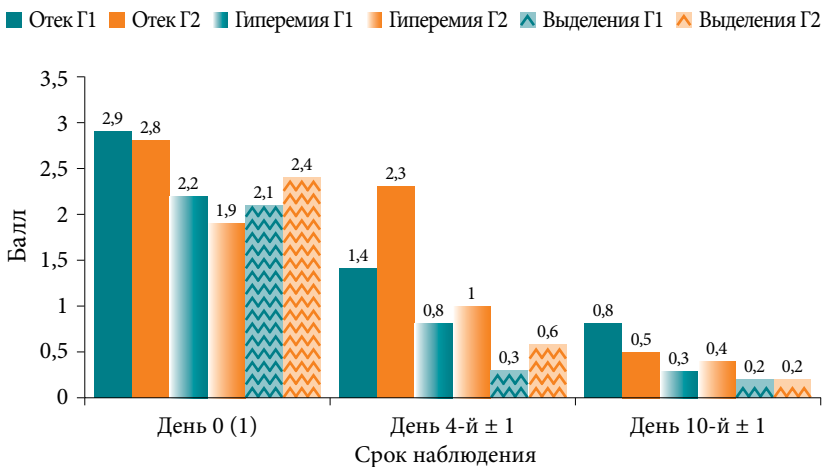


Рис. 4. Сравнительная оценка результатов по показателям «отек», «гиперемия слизистой оболочки полости носа», «выделения из полости носа» (Г1 – основная группа (Полидекса с ФЭ), Г2 – контрольная группа)



«дыхательного дискомфорта», требующих применения быстродействующих бронхолитиков в комбинации с иГКС, не было ни у одного пациента. Показатель SpO₂ ± среднее значение в основной группе (Полидекса с ФЭ) составил 95,2 ± 1,7%, в контрольной – 94,8 ± 1,3%. Значимого снижения ОФВ₁ у всех пациентов обеих групп не наблюдалось.

На третьем визите (10-й ± 1 день лечения) только три пациента основной группы отметили эпизоды «дыхательного дискомфорта», приступы затрудненного дыхания, что потребовало использования комбинации бронхолитика и иГКС. В контрольной группе применение этой комбинации потребовалось семи пациентам. Кроме того, им были повышены дозы иГКС. У двоих пациентов контрольной группы при проведении спирометрии зарегистрировано снижение ОФВ₁ ниже 60%. Значимых нарушений газообменной функции, по данным пульсоксиметрии, не зарегистрировано. На 21-й ± 1 день (окончание исследования) осуществлялся телефонный контакт с пациентами. У пациентов основной группы (Полидекса с ФЭ) повторных эпизодов острого риносинусита, обострения аллергического ринита, эпизодов «дыхательного дискомфорта» или приступов затрудненного дыхания и необходимости в дополнительном применении бронхолитика или изменении режима приема иГКС не отмечалось.

За период наблюдения нежелательных явлений, случаев непереносимости назначенной терапии, а также отказов от лечения в обеих группах не зафиксировано.

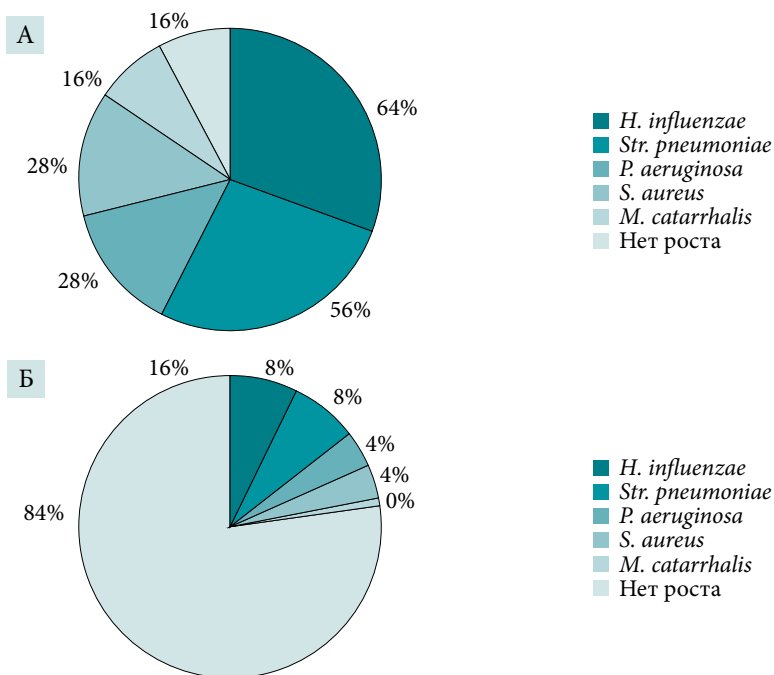


Рис. 5. Динамика микробного состава отделяемого из полости носа при остром риносинусите, развившемся на фоне аллергического ринита и бронхиальной астмы, в основной группе (Полидекса с ФЭ): А – день 0 (1), до лечения, Б – день 10-й ± 1 от начала терапии

РИНИТ, СИНУСИТ, РИНОФАРИНГИТ¹

ПОЛИДЕКСА

с фенилэфрином –

ОРИГИНАЛЬНЫЙ²

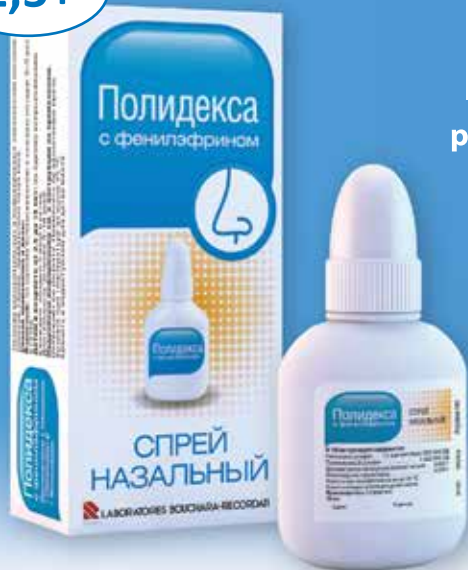назальный спрей
с антибактериальным,
противовоспалительным
и сосудосуживающим действием^{1,3}

ОДИН ВМЕСТО ЧЕТЫРЕХ^{4*}

2,5+



polydexa.ru



Реклама

РУ ЛП-АК-001194-РР-РУ от 12.09.2022 г.

¹ Общая характеристика лекарственного препарата Полидекса с фенилэфрином от 12.09.2022. <http://eec.eaeunion.org/>.

² Единый реестр зарегистрированных лекарственных средств Евразийского экономического союза. <https://portal.eaeunion.org/sites/commonprocesses/ru-ru/Pages/DrugRegistrationDetails.aspx>. Дата обращения – 21.02.2024.

³ Гарашенко Т.И. и соавт. Монотерапия поствирусного риносинусита в детском возрасте. Педиатрия. 2019; 98 (2).

⁴ Пациенты с острым риносинуситом. Что делать? Простые ответы на сложные вопросы. Эффективная фармакотерапия. 2019; 30.

* Под «Один вместо четырех» подразумевается наличие четырех действующих веществ в составе препарата Полидекса с фенилэфрином.

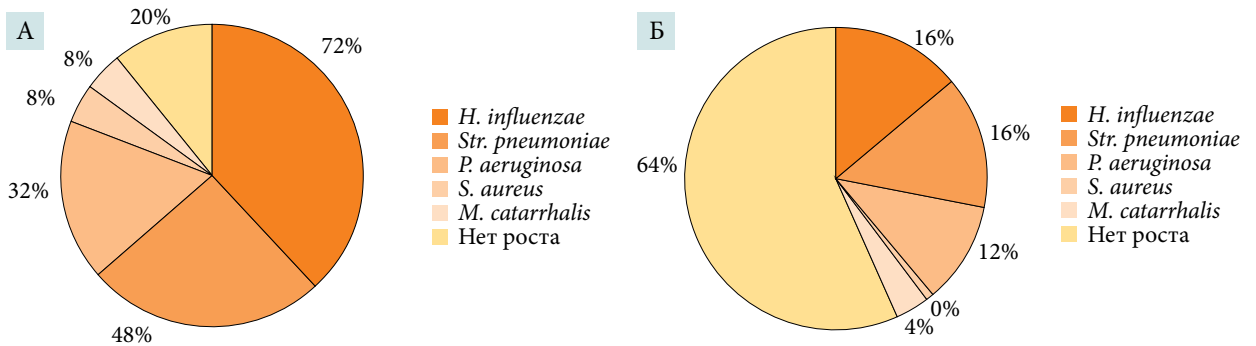


Рис. 6. Динамика микробного состава отделяемого из полости носа при остром риносинусите, развившемся на фоне аллергического ринита и бронхиальной астмы, в контрольной группе: А – день 0 (1), до лечения, Б – день 10-й ± 1 от начала терапии

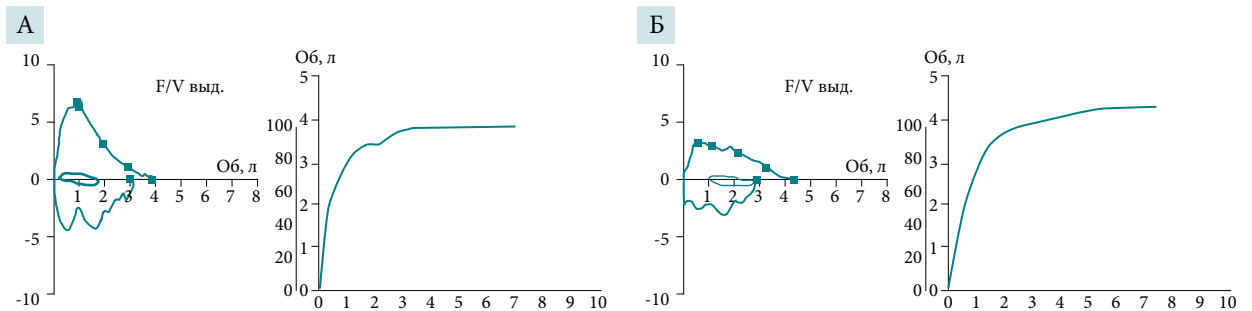
Выводы

Результаты сравнительного наблюдательного исследования показали эффективность назального спрея Полидекса с ФЭ у пациентов с острым синуситом (легкого и среднетяжелого течения), развившимся на фоне круглогодичного АР и БА.

У пациентов, использовавших препарат Полидекса с ФЭ, отмечалось более быстрое улучшение самочувствия (уже на 4-й ± 1 день лечения) и быстрое купирование воспалительных изменений в полости носа

(отечность, гиперемия слизистой оболочки носа, наличие патологического отделяемого в полости носа) по сравнению с пациентами контрольной группы (мометазона фураат).

Анализ микрофлоры полости носа показал, что Полидекса с ФЭ эффективно подавляет рост патогенной микрофлоры и обеспечивает санацию полости носа у 84% пациентов. При этом у оставшихся 16% пациентов рост патогенных возбудителей находился в пределах референсных значений.



Показатель	Единица измерения	Должное	Лучшее	Л/Д, %
VC IN	л	5,51	3,81	69
FVC	л	5,27	3,76	71
FEV1	л	4,42	2,95	67
FEV1 %I	%	82,35	77,43	
FEV1 %F	%	82,35	78,35	
PEF	л/с	9,98	6,51	65
MEF 75	л/с	8,52	6,22	73
MEF 50	л/с	5,60	2,95	53
MEF 25	л/с	2,63	0,95	36
MMEF	л/с	5,01	2,54	51
FVC ВД	Л	5,51	3,10	56
FET	с		7,01	
FE%FIF	%		71,11	
VBEex	л		0,11	
VBe%FV	%		3,05	


Показатель	Единица измерения	Должное	Лучшее	Л/Д, %
VC IN	л	5,57	3,37	60
FVC	л	5,33	4,26	80
FEV1	л	4,47	2,81	63
FEV1 %I	%	82,35	83,48	
FEV1 %F	%	82,35	66,04	
PEF	л/с	10,04	3,05	35
MEF 75	л/с	8,58	3,20	37
MEF 50	л/с	5,64	2,44	43
MEF 25	л/с	2,66	1,11	42
MMEF	л/с	5,03	2,25	45
FVC ВД	л	5,57	2,77	50
FET	с		7,40	
FE%FIF	%		85,54	
VBEex	л		0,13	
VBe%FV	%		3,06	

Рис. 7. Динамика показателей спирометрии на примере пациента основной группы: А – до начала терапии на первом визите, день 0 (1), Б – после окончания терапии, день 10-й ± 1



В ходе исследования подтверждена взаимосвязь между острой инфекцией верхних дыхательных путей (острый синусит) и появлением/увеличением эпизодов удушья, «дыхательного дискомфорта» у пациентов с БА. Применение Полидексы с ФЭ ассоциируется с уменьшением частоты развития обострений БА в виде увеличения необходимости использования

короткодействующих бронхолитиков, увеличения дозы иГКС.

Таким образом, комплексный топический антибактериальный препарат Полидекса с ФЭ подтвердил высокую клиническую эффективность, безопасность и целесообразность применения у пациентов с острым риносинуситом (легкого и среднетяжелого течения), развившимся на фоне АР и БА. 

Литература

1. Ahmad J.G., Marino M.J., Luong A.U. Unified airway disease: future directions. *Otolaryngol. Clin. North Am.* 2023; 56 (1): 181–195.
2. Campbell R.G., Auyeung T., Katsoulotos G.P. Pulmonology for the rhinologist. *Curr. Opin. Otolaryngol. Head Neck Surg.* 2024; 32 (1): 20–27.
3. Hox V., Maes T., Huvenne W., et al. A chest physician's guide to mechanisms of sinonasal disease. *Thorax.* 2015; 70 (4): 353–358.
4. Bousquet J., Melén E., Haahtela T., et al. Rhinitis associated with asthma is distinct from rhinitis alone: the ARIA-MeDALL hypothesis. *Allergy.* 2023; 78 (5): 1169–1203.
5. Burte E., Bousquet J., Siroux V., et al. The sensitization pattern differs according to rhinitis and asthma multimorbidity in adults: the EGEA study. *Clin. Exp. Allergy.* 2017; 47 (4): 520–529.
6. Castillo V.J.A., Sastre J., Del Cuvillo Bernal A., et al. Asthma, rhinitis, and nasal polyp multimorbidities. *Arch. Bronconeumol. (Engl. Ed.)*. 2019; 55 (3): 146–155.
7. Cirillo I., Marseglia G., Klersy C., Ciprandi G. Allergic patients have more numerous and prolonged respiratory infections than nonallergic subjects. *Allergy.* 2007; 62 (9): 1087–1090.
8. Курбачева О.М., Павлова К.С., Козулина И.Е. Современный подход к выбору терапии бронхиальной астмы: от понимания клинических фенотипов к практическим аспектам. *РМЖ.* 2013; 29: 1452.
9. Skoner D.P. Allergic rhinitis: definition, epidemiology, pathophysiology, detection, and diagnosis. *J. Allergy Clin. Immunol.* 2001; 108 (1 Suppl): S2–S8.
10. Царев С.В. Вирусиндуцированная бронхиальная астма: особенности течения и лечебная тактика. Эффективная фармакотерапия. 2015; 20: 26–30.
11. Fokkens W.J., Lund V.J., Hopkins C., et al. European Position Paper on Rhinosinusitis and Nasal Polyps 2020. *Rhinology.* 2020; 58 (29): 1–464.

Rhinobronchial Symptom Complex and Own Experience in the Treatment of Patients with Acute Rhinosinusitis with Concomitant Allergic Rhinitis and Bronchial Asthma

A. Yu. Ovchinnikov, PhD, Prof., N.A. Miroshnichenko, PhD, Prof., Yu.O. Nikolaeva, PhD, A.A. Zaytsev, PhD, Prof.
Russian University of Medicine

Contact person: Andrey Yu. Ovchinnikov, lorent1@mail.ru

In recent years, many postulates in medicine have been revised. Increasingly, scientists are talking about the need to treat not individual symptoms and syndromes, but to understand the problem more deeply and adjust therapy taking into account the influence of pathology on different organs and tissues, especially since in many ways the division of the body into systems is quite conditional. Domestic and foreign experts pay special attention to allergic diseases. At the Department of Otorhinolaryngology of the Russian University of Medicine and the Center of Pulmonology of the N.N. Burdenko Main Military Clinical Hospital conducted an observational study aimed at choosing the optimal treatment for patients with mild to moderate acute rhinosinusitis that occurred against the background of allergic rhinitis and bronchial asthma. The study included 50 patients who were divided equally into two groups. Patients of the first (main) group received Polydexa with phenylephrine (dexamethasone sodium metasulfobenzoate + neomycin + polymyxin B + phenylephrine) one injection into both halves of the nasal cavity four times a day for ten days. In the second (control) group, mometasone furoate was prescribed two doses twice a day in both halves of the nasal cavity for ten days. In addition to the main treatment, patients of both groups received irrigation with isotonic saline solution, if necessary, local vasoconstrictors were allowed to be used. In the Polydexa group with phenylephrine, there was a faster (already on the fourth day) improvement in subjective and objective symptoms compared with the mometasone furoate group. Polydexa with phenylephrine effectively inhibited the growth of pathogenic microflora (lack of growth in 84% of patients on the tenth day of treatment). There were less frequent cases of exacerbation of bronchial asthma and the need to change the intake of bronchodilators and inhalation of glucocorticosteroids in the Polydexa with phenylephrine group.

Keywords: rhinosinusitis, nasal symptoms, inflammation of the upper and lower respiratory tract, allergic rhinitis, bronchial asthma, Polydexa with phenylephrine



Применение гиалуроната натрия в комплексном лечении пациентов с дисфункцией слуховой трубы, обусловленной окклюзией носоглоточного устья

Е.М. Хон, к.м.н., А.А. Наумова

Адрес для переписки: Елена Макаровна Хон, khonlena@mail.ru

Для цитирования: Хон Е.М., Наумова А.А. Применение гиалуроната натрия в комплексном лечении пациентов с дисфункцией слуховой трубы, обусловленной окклюзией носоглоточного устья. Эффективная фармакотерапия. 2024; 20 (3): 50–55.

DOI 10.33978/2307-3586-2024-20-3-50-55

Дисфункция слуховой трубы представляет одну из актуальных проблем оториноларингологии, поскольку способствует развитию экссудативного отита, острого гнойного среднего отита и его переходу в хронический, а также развитию эпитимпанита с холестеатомой. Причин дисфункции слуховой трубы несколько, самая частая из них – окклюзия устья слуховой трубы гипертрофированным тубарным валиком или образование в этой области синехий.

При неэффективности консервативного лечения применяют баллонную, лазерную и радиоволновую тубопластику. Радиоволновая хирургия тубарного валика малоинвазивна, не требует общей анестезии и характеризуется крайне точным контролируемым воздействием. Один из способов повышения эффективности лечения – нанесение трех точечных насечек на тубарный валик. Подобное вмешательство проводится в амбулаторных условиях, под местной анестезией. В этом состоит преимущество метода. Но имеются и недостатки: не исключены интраоперационные и постоперационные кровотечения, образование синехий в области устья слуховой трубы. Как показал анализ литературы за последние десять лет, в качестве стимулятора заживления и профилактики образования синехий используют гиалуронат натрия. Препараты гиалуроновой кислоты состоят из гликозаминогликанов, основных компонентов внеклеточного матрикса, участвующих в регенерации тканей, морфогенезе, ангиогенезе, клеточной дифференцировке и воспалении. Гиалуроновая кислота положительно влияет на слизистую оболочку полости носа после синусотомии.

Таким образом, применение гиалуроната натрия совместно с трехточечным радиоволновым воздействием на тубарный валик ассоциируется со стойким положительным эффектом лечения и снижением частоты образования синехий вследствие хирургического вмешательства.

Ключевые слова: экссудативный отит, хроническая дисфункция слуховой трубы, тубоотит, радиоволновая тубопластика, гиалуронат натрия, синехии устья слуховой трубы, среднее ухо, слуховая труба



Введение

Дисфункция слуховых труб представляет одну из актуальных проблем оториноларингологии и остается в центре внимания исследователей, поскольку способствует развитию экссудативного отита, острого гнойного среднего отита и его переходу в хронический, а также развитию эпитимпанита с холестеатомой [1].

По данным статистического анализа, проведенного в США за 2019 г., выявлено увеличение числа пациентов с дисфункцией слуховой трубы с 4,6 до 6,1% по сравнению с 2001 г. Незначительные размеры слуховой трубы, а также глубокое расположение, затрудняющее доступ к ней, резко ограничивают возможности ее исследования.

Известен ряд причин обструкции слуховой трубы, среди которых различают механическую, нейровегетативную, воспалительную и врожденную аномалии [2].

Проблема спаечного процесса в просвете слуховой трубы остается актуальной. Посттравматические повреждения приводят к появлению рубцов и спаек как внутри просвета слуховой трубы, так и в области носоглоточного устья. Спайки в зоне носоглоточного устья после радикального вмешательства в полости носоглотки могут иметь ятрогенное происхождение.

Окклюзия слуховой трубы приводит прежде всего к ухудшению вентиляционной и дренажной функций. При дисфункции слуховой трубы применяют консервативное или хирургическое лечение. В консервативной терапии используют целый спектр физиотерапевтических и медикаментозных методов воздействия [3]. В первую очередь выполняются санация верхних дыхательных путей и восстановление носового дыхания. По мнению ряда авторов, изменения со стороны носовых раковин или перегородки, даже без выраженного нарушения функции носового дыхания, могут поддерживать тубарные расстройства вследствие асимметрии аэродинамики в полости носа и носоглотки [4].

Большинство отечественных авторов указывают на применение системной консервативной терапии – глюкокортикостероидов, диуретиков, десенсибилизирующих средств, пневмомассажа и физиотерапии [5].

При неэффективности консервативных методик проводят хирургическое вмешательство. Для обеспечения стойкой проходимости носоглоточного устья слуховой трубы и профилактики рецидива заболевания на сегодняшний день разработано несколько методов, в частности:

- баллонная тубопластика (ВЕТ). Проведенные исследования с периодом наблюдения до трех лет демонстрируют положительный эффект от операции у 71–80% пациентов. К недостаткам, бесспорно, относят высокую стоимость метода, использование общей анестезии, осложнения в виде крепитации и эмфиземы лица;

- лазерная тубопластика (ЛЕТР). В литературе упоминается множество вариаций подобного воздействия: аргонный, СО₂-лазер, излучение 812 и 980 нм, лазер на эрбий-активированном волокне. Недостатки данного метода ассоциированы с отсутствием достаточного объема клинических данных, возникновением стойкой перфорации барабанной перепонки, наличием ларингофарингеального рефлюкса, что способствует персистенции воспалительных изменений слуховой трубы.

Со временем появились различные методики воздействия на измененную ткань в области устья слуховой трубы, проводимые под эндоскопическим контролем. Для избирательной деструкции отечных тканей в области глоточного устья и задней стенки слуховой трубы при ее хронических обструктивных дисфункциях используют подслизистую вазодеструкцию, гальванокаутеризацию, ИАГ-гольмиевый лазер, аргонный лазер, СО₂-лазер, диодный лазер 980 нм, гольмиевый лазер, аргонную плазму. Несмотря на то что применение данных методик дает положительный результат почти в 90% случаев, поиск способов более эффективного лечения продолжается.

На наш взгляд, особого внимания заслуживает радиоволновая хирургия тубарного валика (далее – радиоволновая тубопластика), поскольку данная методика малоинвазивная, не требует общей анестезии и характеризуется крайне точным контролируемым воздействием.

В литературе описана методика радиоволновой тубопластики, при которой воздействовали на тубарный валик и наносили одно точечное воздействие в максимальном удалении от устья слуховой трубы. Эффективность этой методики – 97,8%.

Анализируя данные литературы, мы обнаружили способ повышения показателей эффективности лечения в виде нанесения трех точечных насечек на тубарный валик.

К достоинствам метода следует отнести то, что подобное вмешательство проводят в амбулаторных условиях, под местной анестезией. Однако имеются и недостатки: интраоперационные и постоперационные кровотечения, потенциальное образование синехий в области устья слуховой трубы.

Интраоперационное кровотечение может увеличить время оперативного вмешательства, осложнить выполнение этапов операции и привести к необходимости задней тампонады полости носа, что подразумевает нахождение пациента в круглосуточном стационаре. Синехии устья слуховой трубы являются нежелательным последствием, поскольку при их рассечении высок риск их повторного образования. Анализ литературы за последние десять лет показал возросший интерес к применению гиалуроната натрия в качестве стимулятора заживления и профилактики образования синехий.

В гинекологической практике гиалуронат натрия используют после хирургических вмешательств на органах малого таза или в полости матки. Известно,



что сращения могут формироваться в любых полостях при соприкосновении раневых поверхностей и нарушении целостности покровного эпителия. В последнее время в оперативной гинекологии широко применяют противоспаечные барьеры на основе гиалуроната натрия, не только предотвращающие образование синехий, но и способствующие быстрой регенерации тканей.

В офтальмологии на основе гиалуроната натрия изготавливают препараты искусственной слезы. Положительные свойства гиалуроновой кислоты (гигроскопичность, мукоадгезивность, хорошая переносимость при закапывании в конъюнктивальную полость) обеспечивают длительное увлажнение глазной поверхности при ксерозе и обуславливают высокую клиническую эффективность у пациентов с синдромом сухого глаза [6].

В травматологии применяют препараты на основе гиалуроновой кислоты при проведении реабилитационных мероприятий после артроскопических вмешательств у пациентов с повреждением суставного хряща коленного сустава. Установлено, что гиалуронат натрия оказывает значительный терапевтический эффект при повреждениях суставного хряща, что проявляется в уменьшении выраженности болевого синдрома, восстановлении функции поврежденного сустава, уменьшении выраженности воспалительных и дистрофических проявлений.

Гиалуронат натрия широко применяется в различных областях медицины. Это подтверждает безопасность и эффективность его использования в целях гармонизации процесса репарации и профилактики синехиообразования [7].

Препараты гиалуроновой кислоты состоят из гликозаминогликанов, основных компонентов внеклеточного матрикса, участвующих в регенерации тканей, морфогенезе, ангиогенезе, клеточной дифференцировке и воспалении.

Имеются данные о положительном влиянии гиалуроновой кислоты на слизистую оболочку полости носа после синусотомии. Доказано, что применение препарата *Serpragel sinus*, характеризующегося биосовместимостью, отсутствием воспалительного ответа и способностью заполнять любой сложный объем, приводит к уменьшению формирования синехий и стеноза.

Для более детального понимания эффективности гиалуроната натрия рассмотрим его фармакодинамику и фармакокинетику.

Фармакокинетика. Гиалуронат натрия – биополимер, представляющий собой полисахарид, состоящий из повторяющихся дисахаридных цепочек, соединенных гликозидными мостиками. Является естественной субстанцией, которая присутствует в экстрацеллюлярном соединительнотканном матриксе у человека и животных [8].

Фармакодинамика. Терапевтический эффект гиалуроната натрия связан с созданием искусственного временного барьера между поврежденными

тканями, что обеспечивает эффективное разделение поверхностей на время их заживления. После аппликации данного вещества в области операционного поля он прилипает, не растекаясь, к анатомическим поверхностям и образует вязкое смазывающее покрытие, обеспечивающее скольжение соседних поврежденных поверхностей и предупреждающее их слипание. Препарат гиалуроновой кислоты является биodeградирующим покрытием, разделяющим соприкасающиеся поверхности только на период критической фазы раневого заживления и послеоперационного спайкообразования (семь дней), не влияя при этом на нормально протекающие процессы регенерации. Гелеобразная структура полностью разлагается при контакте с раневыми поверхностями. Может применяться при беременности и в период грудного вскармливания, поскольку гиалуронат натрия не абсорбируется.

Таким образом, применение гиалуроната натрия совместно с трехточечным радиоволновым воздействием на тубарный валик ассоциируется со стойким положительным эффектом от лечения и снижением частоты синехиообразования после хирургического вмешательства.

Цель исследования – оптимизировать хирургическое лечение пациентов с дисфункцией слуховой трубы.

Материал и методы

На базе Городской клинической больницы (ГКБ) им. С.П. Боткина с 2018 по 2021 г. было пролечено 77 пациентов в возрасте от 22 до 80 лет (средний возраст – $49,38 \pm 17,68$ года).

Критерии включения: пациенты с жалобами, позволяющими заподозрить сохраняющуюся дисфункцию слуховой трубы, вызванную окклюзией глоточного устья. Данная патология подтверждена диагностическими методами (отомикроскопия, тональная пороговая аудиометрия, тимпанометрия и эндоскопическое исследование носоглотки).

Критерии исключения: синдром зияния слуховой трубы, стойкая перфорация барабанной перепонки, беременность, кормление грудью, злокачественные новообразования полости носа, наличие кардиостимулятора, тяжелая сопутствующая соматическая патология (эндокринные, сердечно-сосудистые и онкологические заболевания, почечная и/или печеночная недостаточность, болезни органов дыхания).

На основании клинической картины пациенты были разделены на две группы. Первую группу составили 40 пациентов после радиоволнового воздействия на область тубарного валика, вторую – 37 пациентов после радиоволнового воздействия на область тубарного валика с интраоперационным применением гиалуроната натрия.

Пациентам первой группы выполняли радиоволновую тубопластику методом трех точек. Для воздействия на отечную или гипертрофированную слизистую оболочку лимфоидной ткани в области глоточного



устья слуховой трубы использовали монополярную насадку, обеспечивающую внутрислизистую коагуляцию тканей (рис. 1).

Электрод и жесткий эндоскоп с углом обзора 0 градусов вводили через общий носовой ход. Под эндоскопическим контролем электрод погружали в верхнюю, среднюю и нижнюю часть тубарного валика в максимальном удалении от устья слуховой трубы и подавали энергию.

Мощность и время воздействия определяли на основании инструкции к аппарату RadioSURG 2200 Ellman Int. Она составила 23 Вт. Степень коагуляции – 3, время экспозиции – 2–3 с (рис. 2).

Локализацией радиохирургического воздействия служили:

- точка в центре тубарного валика, позади от глоточного отверстия слуховой трубы;
- точка в верхней части тубарного валика в месте максимального удаления от глоточного устья слуховой трубы;
- точка в нижней части тубарного валика с максимальным удалением от глоточного устья слуховой трубы (рис. 3).

Щадящая техника позволила провести оперативное вмешательство под местной анестезией аппликационно и инфильтрационно. Контрольное эндоскопическое исследование носоглотки, отомикроскопию, тональную пороговую аудиометрию и тимпанометрию выполняли через 7, 30 и 180 дней.

Пациентам второй группы проводили радиоволновую тубопластику и интраоперационно в просвет слуховой трубы вводили 1 мл гиалуроната натрия. Средство доставки – одноразовый шприц с катетером для введения лекарственных средств в барабанную полость (патент 2018105117 от 05.10.2018) (рис. 4). Контрольное эндоскопическое исследование носоглотки, отомикроскопию, тональную пороговую аудиометрию и тимпанометрию выполняли через 7, 30 и 180 дней.

Результаты и обсуждение

В ходе осмотра, включавшего сбор жалоб, анамнеза заболевания, эндоскопическое исследование носоглотки, отомикроскопию, статистически достоверной разницы до и после лечения, а также между группами не выявлено.

Всем пациентам выполняли тональную пороговую аудиометрию до лечения, а также на 7-й, 30-й и 180-й дни от начала лечения. Статистически достоверной разницы между группами до начала лечения, по данным аудиометрии, не установлено ($p > 0,05$). Таким образом, можно отметить, что по срокам нормализации показателей тональной пороговой аудиометрии лидируют пациенты второй группы. Показатели аудиометрии во второй группе достоверно ($p < 0,05$) превосходят таковые в первой группе на 7-й и 30-й дни от начала лечения. На 180-й день достоверной разницы по показателям между группами не зафиксировано (табл. 1).



Рис. 1. Монополярный электрод для лор-органов



Рис. 2. Радиоволновой аппарат RadioSURG 2200

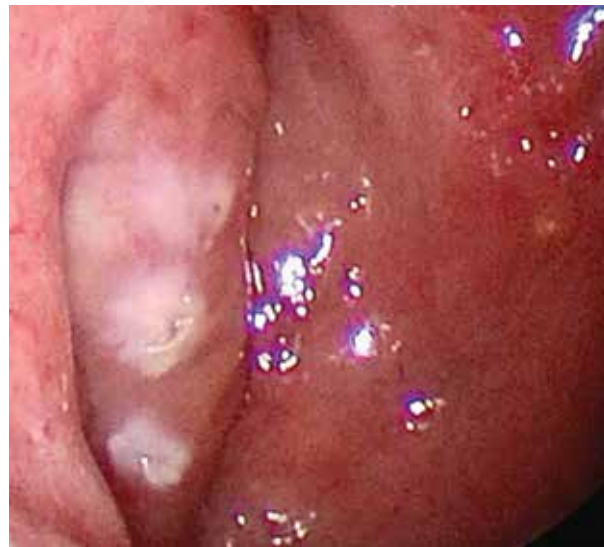

Рис. 3. Эндоскопическая картина состояния тубарного валика слева после радиоволнового воздействия

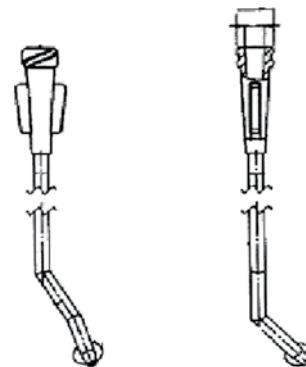


Рис. 4. Катетер для введения лекарственных средств в барабанную полость



Таблица 1. Число пациентов с кондуктивной тугоухостью в динамике по данным тональной пороговой аудиометрии, абс. (%)

Срок наблюдения	Первая группа (n = 40)	Вторая группа (n = 37)
До лечения	38 (95,0)	35 (94,59)
Через 7 дней	25 (62,50)*	20 (54,05)*
Через 30 дней	12 (30,0)*	9 (24,32)*
Через 180 дней	2 (5,0)	1 (2,70)

* p < 0,05.

Таблица 2. Тимпанограмма типа А на разных сроках наблюдения, абс. (%)

Срок наблюдения	Первая группа (n = 40)	Вторая группа (n = 37)
До лечения	0	0
Через 7 дней	19 (47,50)*	21 (56,76)*
Через 30 дней	30 (75,0)*	31 (83,78)*
Через 180 дней	39 (97,50)	36 (97,30)

* p < 0,05.

Перед хирургическим лечением была выполнена тимпанометрия, по результатам которой у всех пациентов выявлены тимпанограммы типов В и С. Анализ тимпанограмм типа С показал, что чаще всего встречалась непроходимость слуховой трубы первой степени.

Сравнительный анализ тимпанограмм у всех пациентов до и после лечения на всех сроках наблюдения показал достоверное преимущество у пациентов второй группы. Анализ данных (табл. 2) показал статистически достоверное увеличение количества тимпанограмм типа А у пациентов второй группы, которым выполняли радиоволновую тубопластику с интраоперационным применением гиалуроната натрия, на 7-й и 30-й дни наблюдения (p < 0,05).

На 180-й день наблюдения у двух пациентов первой группы отмечались синехии в области устья слуховой трубы. У пациентов второй группы, которым интраоперационно вводили гиалуронат натрия в момент проведения радиоволновой тубопластики, синехии не образовались. Таким образом, гиалуронат натрия является препаратом выбора для профилактики синехииообразования после оперативных вмешательств в устье слуховой трубы.

Во время проведения радиоволновой тубопластики выявлены два случая кровотечения из области тубарного валика у пациентов первой группы (1,72%). Следует отметить, что у этих пациентов в анамнезе имелась гипертоническая болезнь, они постоянно принимали гипотензивные препараты. В ходе хирургического вмешательства наблюдался скачок артериального давления, что и повлекло за собой кровотечение из операционной области. Это осложнение купировалось во время операции и не привело к ухудшению в сроки наблюдения

(7, 30 и 180 дней). Анализируя полученные данные, можно сделать вывод об эффективности и безопасности применения радиоволновой тубопластики методом трех точек в 98,28% случаев. Этот показатель значительно выше аналогичных показателей применявшихся ранее методик в отношении операции на тубарном валике.

Клинический случай

Пациентка М., 40 лет, поступила в стационар кратковременного пребывания ГКБ им. С.П. Боткина с жалобами на заложенность, снижение слуха, ощущение переливания жидкости в правом ухе. Из анамнеза заболевания известно, что в течение последних четырех лет отмечалось восемь эпизодов острого экссудативного среднего отита справа. Шесть раз проводилось шунтирование барабанной полости. В настоящее время считает себя больной в течение четырех недель после перенесенной острой респираторной вирусной инфекции. Консервативное лечение в амбулаторном порядке – без эффекта.

Лор-статус: при эндоскопическом исследовании полости носа и носоглотки: слизистая полости носа отечная, бледно-розовая. Общие носовые ходы заполнены слизистым отделяемым. Нижние носовые раковины увеличены, при анемизации (адренализации) сокращаются. Свод носоглотки свободен. Тубарный валик справа гипертрофирован. Устье слуховой трубы справа слабо контурируется.

Орофарингоскопия, ларингоскопия и отомикроскопия слева в пределах нормы. Отомикроскопия справа: наружный слуховой проход широкий, свободный, отделяемого нет. Барабанная перепонка серого цвета, втянута, опознавательные знаки слабо контурируются, за барабанной перепонкой визуализируется жидкость.

Данные тональной пороговой аудиометрии: правосторонняя кондуктивная тугоухость с костно-воздушным индексом по всему диапазону частот от 10 до 30 дБ, слева слух в пределах возрастной нормы.

Результаты тимпанометрии: правое ухо – кривая типа В, левое ухо – кривая типа А.

Данные мультиспиральной компьютерной томографии носа и околоносовых пазух с одномоментным анализом визуализируемых височных костей: патологическое жидкостное содержимое в правой барабанной полости и клетках сосцевидного отростка справа. Полость носа, околоносовые пазухи, левая барабанная полость и клетки сосцевидного отростка слева без особенностей.

Пациентке в условиях стационара кратковременного пребывания № 1 выполнена радиоволновая тубопластика справа с интраоперационным введением гиалуроната натрия под эндоскопическим контролем методом трех точек.

Контрольное эндоскопическое исследование через 30 дней продемонстрировало положительную динамику в виде уменьшения гипертрофии тубарного




валика, отсутствие экссудата за барабанной перепонкой и синехий в области носоглоточного устья слуховой трубы, отсутствие жалоб со стороны пациента.

За время наблюдения (180 и 365 дней) эпизодов экссудативного среднего отита не зафиксировано.

Выводы

На основании анализа пред- и послеоперационных результатов установлено, что радиоволновая

тубопластика в виде нанесения трех точечных насечек на тубарный валик эффективна и безопасна. Сравнительный анализ результатов лечения показал, что радиоволновая тубопластика с интраоперационным введением гиалуроната натрия эффективнее ($p < 0,05$) радиоволновой тубопластики, поскольку уменьшает риск образования синехий.

Эффективность радиоволновой тубопластики составила 98,28% (в 1,72% случаев отмечалось интраоперационное кровотечение). 

Литература

1. Крюков А.И., Гаров Е.В., Сидорина Н.Г., Акмудиева Н.Р. Тубарная дисфункция. Вестник оториноларингологии. 2014; 5: 80–84.
2. Catalano P.J., Jonnalagadda S., Yu V.M. Balloon catheter dilatation of Eustachian tube: a preliminary study. Otol. Neurotol. 2012; 33 (9): 1549–1552.
3. Newman J.E., Meecham L., Walker R.J., Nyamekye I.K. Optimising treatment parameters for Radiofrequency Induced Thermal Therapy (RFITT): a comparison of the manufacturer's treatment guidance with a locally developed treatment protocol. Eur. J. Vasc. Endovasc. Surg. 2014; 47 (6): 664–669.
4. Shan A., Ward B.K., Goman A.M., et al. Prevalence of Eustachian tube dysfunction in adults in the United States. JAMA Otolaryngol. Head Neck Surg. 2019; 145 (10): 974–975.
5. Бобошко М.Ю., Лопотко А.И. Слуховая труба. СПб.: Диалог, 2014; 114–115.
6. Каниюков В.Н., Стадников А.А., Трубина О.М., Яхина О.М. Репаративная регенерация глазной поверхности при моделировании щелочного ожога в эксперименте. Практическая медицина. 2012; 4 (59).
7. Бржеский В.В., Егорова Г.Б., Егоров Е.А. Синдром «сухого глаза» и заболевания глазной поверхности: клиника, диагностика, лечение. М.: ГЭОТАР-Медиа, 2016.
8. Ташенова А.И. Транспортная система гликопротеина-Р и фармакокинетика лекарственных средств. Биомедицина. 2010; 4.

The Use of Sodium Hyaluronate in the Complex Treatment of Patients with Auditory Tube Dysfunction Due To Occlusion of the Nasopharyngeal Mouth

Ye.M. Khon, PhD, A.A. Naumova

Russian University of Medicine

Contact person: Yelena M. Khon, khonlena@mail.ru

Dysfunction of the auditory tube is one of the urgent problems of otorhinolaryngology, since it contributes to the development of exudative otitis media, acute purulent otitis media and its transition to chronic, as well as the development of epitympanitis with cholesteatoma. There are several causes of auditory tube dysfunction, the most common of them is occlusion of the mouth of the auditory tube with a hypertrophied tubar roller or the formation of synechiae in this area.

If conservative treatment is ineffective, balloon, laser and radio wave tuboplasty are used. Radiowave tubar roller surgery is minimally invasive, does not require general anesthesia and is characterized by extremely precise controlled exposure. One of the ways to increase the effectiveness of treatment is to apply three point notches to the tubar roller. Such an intervention is performed on an outpatient basis, under local anesthesia. This is the advantage of the method. But there are also shortcomings: intraoperative and postoperative bleeding, the formation of synechiae in the area of the mouth of the auditory tube are not excluded. As an analysis of the literature over the past ten years has shown, sodium hyaluronate is used as a stimulant for healing and prevention of synechiae formation. Hyaluronic acid preparations consist of glycosaminoglycans, the main components of the extracellular matrix involved in tissue regeneration, morphogenesis, angiogenesis, cellular differentiation and inflammation. Hyaluronic acid has a positive effect on the nasal mucosa after sinusotomy. Thus, the use of sodium hyaluronate in conjunction with three-point radio wave exposure to the tubar roller is associated with a persistent positive effect of treatment and a decrease in the frequency of synechiae formation due to surgical intervention.

Keywords: exudative otitis media, chronic dysfunction of the auditory tube, tubotitis, radio wave tuboplasty, sodium hyaluronate, synechiae of the mouth of the auditory tube, middle ear, auditory tube



Соматосенсорный тиннитус

К.В. Савранская, к.м.н., Н.С. Рыжкова, А.В. Бакотина, к.м.н.,
В.Н. Костюк, к.м.н.

Адрес для переписки: Кристина Викторовна Савранская, kristina.savranskaya@gmail.com

Для цитирования: Савранская К.В., Рыжкова Н.С., Бакотина А.В., Костюк В.Н. Соматосенсорный тиннитус. Эффективная фармакотерапия. 2024; 20 (3): 56–59.

DOI 10.33978/2307-3586-2024-20-3-56-59

В статье рассмотрены этиопатогенез и способы диагностики соматосенсорного тиннитуса. Представлены клинические случаи возникновения субъективного шума в ушах, обусловленного, в частности, стрессом, снижением слуха, анатомическими особенностями и измененной афферентацией от височно-нижнечелюстной области.

Ключевые слова: соматосенсорный тиннитус, модуляция шума в ушах, этиопатогенез, диагностика, лечение

Соматосенсорный тиннитус (СТ) – подтип субъективного шума в ушах, при котором измененная соматосенсорная афферентация от шейного отдела позвоночника или височно-нижнечелюстной области вызывает или модулирует восприятие пациентом шума в ушах. По некоторым данным, распространенность СТ среди больных с шумом в ушах составляет 12–43% [1].

Этиопатогенез

Согласно современным данным, ганглии тройничного нерва и дорсального корешка спинного мозга передают афферентную соматосенсорную информацию с периферии вторичным сенсорным нейронам в стволе головного мозга, в частности спинномозговому ядру тройничного нерва и ядрам дорсального столба соответственно. В норме неаудиторная информация от узлов первого порядка (ганглий дорсального корешка и тройничного узла) и проекций второго порядка (спинномозговое ядро тройничного нерва и ядро дорсального столба) постоянно передается на кохлеарные и нижние бугорки четверохолмия [1, 2]. Этот механизм конвергенции информации позволяет отделить изменения в спектре, вызванные движениями ушной раковины, от изменений, вызванных перемещением источника звука, а также уменьшать реакции на нерелевантные сигналы, генерируемые самим организмом (самовокализация и дыхание) [3, 4]. Таким образом, дорсальное ядро улитки – хорошо развитый участок сенсорной интеграции, имеющий решающее значение для локализации источника звука и ориентации на интересные звуки [2]. Механизм возникновения шума, предложенный П. Ястребовым, представлен на рис. 1 [5, 6]. Основными причинами шума в ушах

являются потеря слуха, дисфункция соматосенсорной системы и поражения слуховой коры. Предполагается, что СТ возникает, когда баланс интеграции соматосенсорной и слуховой модальностей нарушается из-за изменений в соматосенсорных сигналах. Повышенная импульсация неаудиторных сигналов вызывает спонтанную гиперактивность в кохлеарном ядре, которая в свою очередь влияет на активность в слуховой системе и ведет к возникновению субъективного шума [7].

Критерии диагностики

Из-за отсутствия однозначных клинических тестов многие авторы и клиницисты долгое время использовали собственные критерии диагностики СТ. Как следствие – существенные различия показателей распространенности в ряде исследований и ограниченные возможности сравнения результатов лечения патологии. Назрела необходимость в достижении консенсуса по диагностическим критериям СТ среди экспертов.

13 марта 2018 г. в Регенсбурге (Германия) был согласован набор из 16 диагностических критериев соматосенсорного шума. Наличие каждого критерия убедительно свидетельствует о соматическом влиянии шума в ушах. Тем не менее эксперты сошлись во мнении, что наличия только одного критерия недостаточно для постановки диагноза СТ.

Перечислим критерии модуляции шума в ушах, которые убедительно указывают на соматосенсорный генез тиннитуса:

- шум в ушах регулируется произвольным движением головы, шеи, челюсти или глаз;
- шум в ушах модулируется с помощью соматических маневров;



- шум в ушах модулируется давлением на миофасциальные триггерные точки.

О соматосенсорном генезе тиннитуса свидетельствуют следующие данные анамнеза:

- жалобы на шум в ушах и боль в шее/челюсти появились одновременно;
- симптомы шума в ушах и боли в шее/челюсти усиливаются одновременно;
- появлению шума в ушах предшествовала травма головы или шеи;
- шум в ушах усиливается при неправильных позах;
- высота, громкость и/или локализация тиннитуса меняются со временем;
- результаты аудиометрии не объясняют возможный патогенез тиннитуса.

О соматосенсорном генезе тиннитуса говорят, если шум в ушах сопровождается:

- частой болью в шейном отделе позвоночника, голове или плечевом поясе;
- наличием болезненных миофасциальных триггерных точек;
- повышенным мышечным напряжением в субокципитальных мышцах;
- повышенным мышечным напряжением в мышцах-разгибателях шейного отдела позвоночника;
- нарушениями в височно-нижнечелюстной системе;
- стискиванием зубов или бруксизмом;
- стоматологическими заболеваниями [8].

Между тем некоторые исследователи считают, что необходим дополнительный анализ для выявления групп симптомов и критериев, которые в дальнейшем помогут диагностировать СТ [9].

В 2022 г. была предложена модель для быстрого скрининга соматосенсорного шума (рис. 2) [10]. Ее точность – 82,2%, чувствительность – 82,5%, специфичность – 79%.

Лечение

Для лечения соматосенсорного шума в ушах предложено несколько терапевтических подходов: стабилизирующие шины при заболеваниях височно-нижнечелюстного сустава; упражнения, включающие повторение движений, которые индивидуально модулируют шум в ушах; сеансы мануальной терапии для ослабления напряжения мышц головы и шеи; деактивация миофасциальных триггерных точек путем инъекции местных анестетиков; чрескожная электростимуляция нервов и магнитотерапия [4]. Однако на текущий момент не существует единого комплексного лечения данной патологии.

Клинический случай 1

Пациент Н., 46 лет. Основной диагноз: «субъективный левосторонний ушной шум соматосенсорного генеза». Пациент обратился к специалисту с жалобами на постоянный, тональный, субъективный, левосторонний ушной шум высокочастотного характера. Со слов пациента, шум возник два месяца назад. Его интенсивность меняется, шум усиливается при вытирании лица полотенцем.

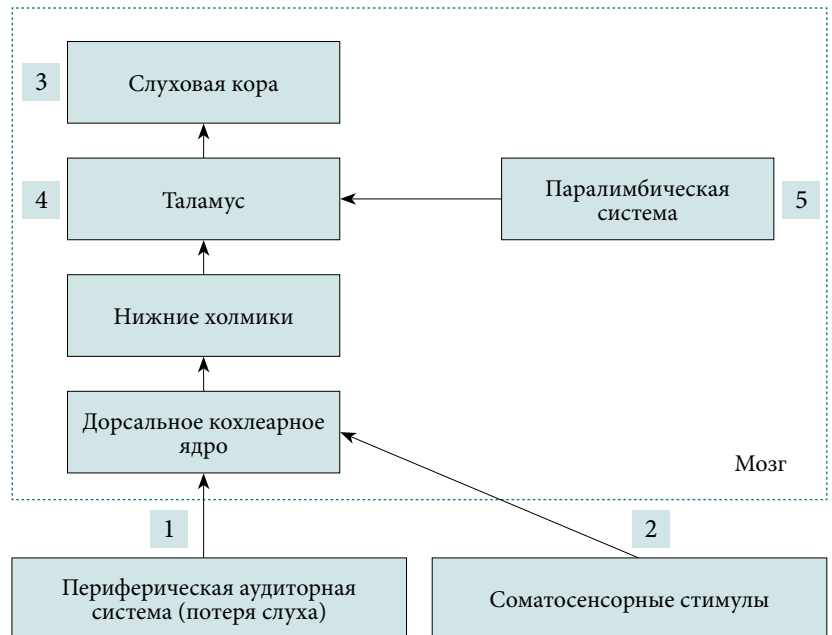


Рис. 1. Причины возникновения шума в ушах (соматосенсорные стимулы растормаживают ипсилатеральное ядро улитки, вызывая возбуждающую активность нейронов, что приводит к появлению шума в ушах. Повреждение коры головного мозга, связанное только со слуховым восприятием, может привести к появлению шума в ушах без участия периферических воздействий, таких как потеря слуха. Так называемый тормозной стробирующий механизм блокирует сигнал шума в ушах на уровне таламуса. Тормозная петля обратной связи возникает в паралимбических структурах)

При тщательном сборе анамнеза удалось выяснить, что чуть более двух месяцев назад пациент приобрел спортивную жевательную резинку, начал активно ее применять с целью создания эстетически привлекательной линии скул и угла нижней челюсти. В течение последнего года отмечал повышенную стрессовую обстановку из-за переезда на новое место жительства, развода с супругой. На текущий момент эмоциональное состояние стабильное. Нефизиологичное длительное положение тела при работе – IT-специалист.

При осмотре лор-органов патологии не выявлено. При проведении соматических маневров выявлены модуляции в виде усиления субъективного шума слева при надавливании на область темени, затылка и подбородка, при максимальной сжатии зубов и предельном открытии рта. Данные аудиометрии: норма. Результаты тимпанометрии: тип А с двух сторон, ипсилатеральные рефлексы регистрируются. Шумометрия: до модуляции – 8000 Гц, 25 дБ, после модуляции – 8000 Гц, 30 дБ. Шкала депрессии Бека (BDI) – 5. Шкала тревоги Бека (BAI) – 8. Опросник по состоянию здоровья (PHQ9) – 5. Степень по Tinnitus Handicap Inventory (THI) – 18. Пациенту были рекомендованы прекращение применения спортивной жевательной резинки и сеансы мануальной терапии. Уже во время первого сеанса мануальной терапии области головы и шеи пациент

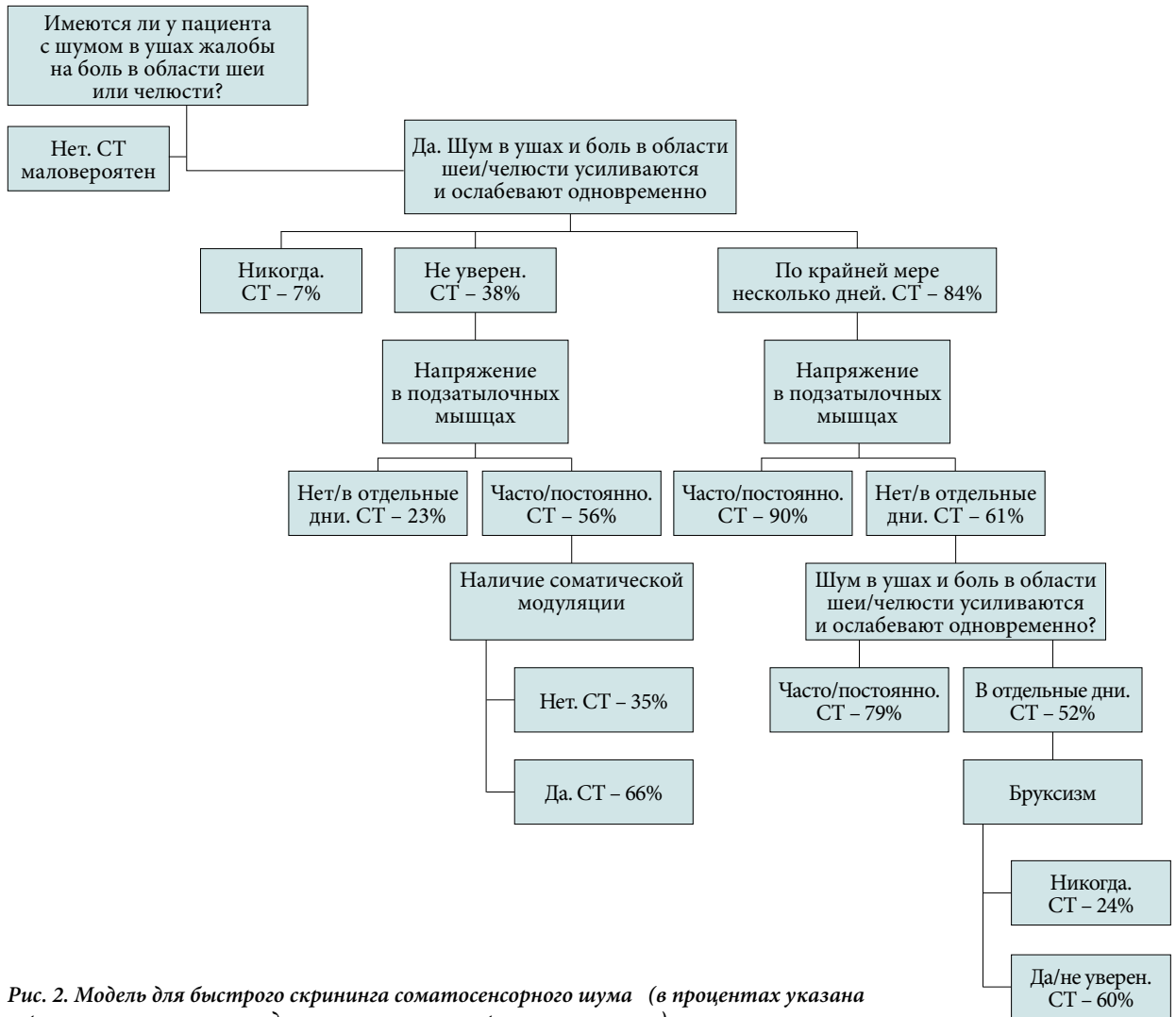


Рис. 2. Модель для быстрого скрининга соматосенсорного шума (в процентах указана вероятность постановки диагноза соматосенсорного тиннитуса)

указал на выраженное снижение интенсивности левостороннего субъективного тиннитуса. По завершении лечения (пять сеансов продолжительностью 60 минут) пациент отметил полное купирование субъективного шума в ушах.

Клинический случай 2

Пациентка Д., 66 лет. Основной диагноз: «сенсоневральная тугоухость 1-й степени слева. Субъективный левосторонний ушной шум с соматосенсорным компонентом. Бруксизм. Нарушение сна».

Пациентка обратилась к специалисту с жалобами на вызывающий беспокойство постоянный шум в левом ухе высокочастотного характера, наиболее выраженный в ночное время, снижение слуха на левое ухо. Считает себя больной с 2019 г., когда после протезирования верхней группы зубов слева стала отмечать высокочастотный, неинтенсивный, субъективный шум в левом ухе. Со временем интенсивность шума увеличилась. По рекомендации

врача-стоматолога в 2020 г. была изготовлена индивидуальная стоматологическая капа, которая использовалась в ночное время. На фоне ее применения наблюдалось выраженное снижение интенсивности субъективного ушного шума, вплоть до полного исчезновения. По истечении трех месяцев использования стоматологическая капа перестала помогать. Летом 2023 г. пациентка заметила снижение слуха слева. С 2018 г. ухудшилось качество сна, появились проблемы с засыпанием, частые ночные пробуждения, продолжительность ночного сна сократилась до полутора часов. Пробуждения были обусловлены, в частности, звуком скрежета зубов.

При осмотре лор-органов выявлено умеренное искривление носовой перегородки влево. Белая линия на слизистой оболочке щек с двух сторон, выраженная стертость жевательной поверхности зубов. При пальпации жевательных мышц – гипертонус правой собственно жевательной мышцы, левой латеральной крыловидной мышцы.



При проведении соматических маневров обнаружены модуляция шума в ушах в виде усиления его интенсивности, изменения тональности, распространения на вторую сторону при максимальном сжатии зубов, надавливании на область темени и подбородка; а также в виде ослабления интенсивности тиннитуса при напряжении мышц-разгибателей шеи.

Данные аудиометрии: сенсоневральная тугоухость I-й степени слева. Данные тимпанометрии: тип А с двух сторон, ипсилатеральные рефлексы регистрируются. Шумометрия: до модуляции – 4000 Гц, 60 дБ, после модуляции – 9000 Гц, 65 дБ. BDI – 2. BAI – 2. RHQ9 – 5. TH1 – 20. Пациентка была проконсультирована врачом-гнатологом. Рекомендованы изготовление окклюзионно-стабилизирующих накладок в позиции центрального соотношения челюстей, антигомотоксическая терапия с применением нейрпропротеина типа А на основе данных электромиографии, стабилизация конструктивного прикуса методом рационального протезирования с опорой на зубные ряды и дентальные имплантаты, механотерапия открывания рта.

Пациентке назначили лечение в объеме сеансов мануальной терапии, терапию, направленную на нормализацию сна.

В настоящий момент пациентка продолжает лечение, отмечает снижение интенсивности субъективного

ушного шума, улучшение засыпания и увеличение продолжительности сна.

Заключение

Данные проведенных исследований свидетельствуют о высокой распространенности СТ, однако клиницисты не уделяют ему должного внимания, а процессы, лежащие в его основе, полностью не определены.

В представленных клинических случаях субъективный шум в ушах, вероятно, обусловлен несколькими причинами: стрессом, снижением слуха, анатомическими особенностями, измененной афферентацией от височно-нижнечелюстной области. Выявление соматосенсорного компонента с помощью детального анамнеза и модуляций позволяет назначить своевременное адекватное лечение и добиться положительной динамики заболевания в короткий срок. ☺

Авторы заявляют об отсутствии финансирования и конфликта интересов. В статье изложена позиция авторов. Они подтверждают соответствие своего авторства международным критериям ICMJE (все авторы внесли существенный вклад в разработку концепции, подготовку статьи, прочли и одобрили финальную версию перед публикацией).

Литература

1. Van der Wal A., Van de Heyning P., Gilles A., et al. Prognostic indicators for positive treatment outcome after multidisciplinary orofacial treatment in patients with somatosensory tinnitus. *Front. Neurosci.* 2020; 14: 561038.
2. Tang Z.Q., Trussell L.O. Serotonergic modulation of sensory representation in a central multisensory circuit is pathway specific. *Cell Rep.* 2017; 20 (8): 1844–1854.
3. Baizer J.S., Manohar S., Paolone N.A., et al. Understanding tinnitus: the dorsal cochlear nucleus, organization and plasticity. *Brain Res.* 2012; 1485: 40–53.
4. Haider H.F., Hoare D.J., Costa R.F.P., et al. Pathophysiology, diagnosis and treatment of somatosensory tinnitus: a scoping review. *Front. Neurosci.* 2017; 11: 207.
5. Jastreboff P.J. Phantom auditory perception (tinnitus): mechanisms of generation and perception. *Neurosci. Res.* 1990; 8 (4): 221–254.
6. Han B.I., Lee H.W., Ryu S., Kim J.S. Tinnitus update. *J. Clin. Neurol.* 2021; 17 (1): 1–10.
7. Ralli M., Greco A., Turchetta R., et al. Somatosensory tinnitus: current evidence and future perspectives. *J. Int. Med. Res.* 2017; 45 (3): 933–947.
8. Michiels S., Ganz Sanchez T., Oron Y., et al. Diagnostic criteria for somatosensory tinnitus: a Delphi process and face-to-face meeting to establish consensus. *Trends Hear.* 2018; 22: 2331216518796403.
9. Michiels S., Cardon E., Gilles A., et al. Somatosensory tinnitus diagnosis: diagnostic value of existing criteria. *Ear Hear.* 2022; 43 (1): 143–149.
10. Michiels S., Cardon E., Gilles A., et al. The rapid screening for somatosensory tinnitus tool: a data-driven decision tree based on specific diagnostic criteria. *Ear Hear.* 2022; 43 (5): 1466–1471.

Somatosensory Tinnitus

K.V. Savranskaya, PhD, N.S. Ryzhkova, A.V. Bakotina, PhD, V.N. Kostuk, PhD

Russian University of Medicine

Contact person: Kristina V. Savranskaya, kristina.savranskaya@gmail.com

The article discusses the etiopathogenesis and methods of diagnosis of somatosensory tinnitus. Clinical cases of subjective tinnitus caused, in particular, by stress, hearing loss, and anatomical features are presented and altered afferentation from the temporomandibular region.

Keywords: somatosensory tinnitus, tinnitus modulation, etiopathogenesis, diagnosis, treatment



Элиминационно-ирригационная терапия при дегенеративных заболеваниях слизистой оболочки полости носа

Н.А. Мирошниченко, д.м.н., проф., А.А. Кандрашина, А.В. Бакотина, к.м.н.,
К.В. Савранская, к.м.н.

Адрес для переписки: Александра Александровна Кандрашина, a_kandrashina@mail.ru

Для цитирования: Мирошниченко Н.А., Кандрашина А.А., Бакотина А.В., Савранская К.В. Элиминационно-ирригационная терапия при дегенеративных заболеваниях слизистой оболочки полости носа. Эффективная фармакотерапия. 2024; 20 (3): 60–64.

DOI 10.33978/2307-3586-2024-20-3-60-64

Нарушение носового дыхания, резко снижающее качество жизни человека, остается важной проблемой оториноларингологии. Одной из причин такого нарушения может быть сухость слизистой оболочки, которая постепенно приводит к ее атрофии и даже развитию перфорации перегородки носа. Последняя клинически проявляется заложенностью носа, образованием сухих корок в носу, кровотечением, свистом во время дыхания. Для уменьшения выраженности симптомов, а также в качестве консервативного лечения используется элиминационно-ирригационная терапия (изотонический аэрозольный спрей Аква Марис). На базе кафедры оториноларингологии Российского университета медицины было проведено несколько наблюдательных исследований влияния разных растворов морской воды на течение острого риносинусита после COVID-19, а также на профилактику и лечение неаллергического ринита, в том числе у беременных. По нашим наблюдениям, использование изотонического раствора морской воды позволяет быстрее справиться с клиническими проявлениями острой респираторной вирусной инфекции и улучшает состояние слизистой оболочки полости носа.

Ключевые слова: перфорация носовой перегородки, атрофический ринит, элиминационная и ирригационная терапия, лечение перфорации носовой перегородки

Введение

Проблема нарушения носового дыхания остается актуальной. Недостаток или затруднение носового дыхания значительно ухудшает качество жизни. Носовое дыхание физиологично в отличие от дыхания через рот. Объемы воздуха, проходящие через полость носа, больше, чем объемы, проходящие через ротовую полость. Кроме того, воздух очищается, увлажняется, согревается. Из-за особенностей анатомического строения полости носа, хорошо васкуляризированной слизистой оболочки воздух, поступающий в нижние дыхательные пути, прогревается на 3 °С [1, 2].

При формировании перфорации перегородки носа (ППН) нарушается аэродинамика в полости носа: ламинарный поток воздуха становится турбулентным. В результате усиливается образование трудно удаляемых сухих корок, развиваются бактериальные инфекции [3, 4]. Принудительное механическое удаление корок вызывает носовое кровотечение [5, 6].

Таким образом, к основным симптомам ППН относят сухость слизистой оболочки, образование корок в носу, носовое кровотечение, свист при дыхании [7]. Причин, способствующих формированию ППН, несколько. Основные из них – ятрогенное



воздействие, хирургические операции на структурах полости носа и околоносовых пазухах, неправильный послеоперационный уход за слизистой оболочкой полости носа, длительная тампонада, неоднократное воздействие электрокаутером, зонотрахеальная интубация [8].

Существует мнение, что немаловажную роль в формировании ППН играет использование деконгестантов, интраназальных глюкокортикостероидов и ряда наркотических веществ. Длительное применение указанных средств приводит к нарушению микроциркуляции, а следовательно, трофики в области четырехугольного хряща, атрофии слизистой оболочки полости носа, в дальнейшем лизису самого хряща [3]. ППН нередко становится первым признаком системного заболевания, в частности гранулематоза Вегенера, системной красной волчанки, антифосфолипидного синдрома, саркоидоза, криоглобулинемии [9, 10].

В ряде случаев к развитию перфорации приводят неопластические процессы, например НК/Т-клеточная лимфома, назальный тип [11].

Одной из самых частых причин формирования ППН считается атрофический ринит, при котором нарушается микроциркуляция слизистой оболочки и образуются сухие корки в носу [12]. К редким причинам относят работу лиц на производствах с плохими санитарно-гигиеническими условиями, наличием токсических химических веществ во вдыхаемом воздухе либо работу в горячих цехах. К формированию ППН может приводить длительное ношение пирсинга и носовых клипс. Во многих случаях определить точную причину ППН невозможно, такие ППН называют спонтанными [8].

В настоящее время существует два способа лечения ППН – консервативный и хирургический. Хирургическое лечение является патогенетическим способом закрытия ППН, поскольку в результате механического закрытия ППН происходит нормализация потока воздуха. Благодаря перемещенному лоскуту на решетчатых артериях восстанавливается питание в поврежденной зоне [13, 14]. В медицинской литературе описано множество техник пластики ППН.

Консервативная терапия ППН используется как самостоятельный метод, когда хирургическое лечение невозможно или нецелесообразно по ряду причин, и как первый этап подготовки слизистой оболочки полости носа к последующему хирургическому закрытию ППН. Цель лечения перед пластическим закрытием ППН – улучшить качество слизистой оболочки полости носа, повысить ее питание и упругость, что впоследствии увеличит шанс успешного хирургического закрытия ППН.

Консервативная терапия направлена на очищение полости носа от корок, профилактику присоединения бактериальной инфекции и развития

воспаления в полости носа, а также на увлажнение, восстановление и заживление слизистой оболочки полости носа. Для максимально полного восстановления функций слизистой оболочки полости носа лечение должно быть комбинированным. К основным лекарственным средствам консервативной терапии ППН относятся изотонические и гипертонические солевые растворы морской воды, масляные капли, мази с противомикробным, регенеративным и увлажняющим эффектами [15]. Солевые растворы широко используются при атрофическом рините, помогают восстановить состояние слизистой оболочки. По данным литературы, они способствуют механической очистке полости носа от сухих корок, а также усиливают функцию мерцательного эпителия [16].

Использование мазей при ППН способствует увлажнению и смягчению отделяемого в полости носа, направлено на профилактику развития носового кровотечения и бактериальной инфекции. Мази следует наносить на предварительно очищенную слизистую оболочку, то есть после промывания полости носа солевыми растворами [15].

Исследование эффективности изотонического раствора

На кафедре оториноларингологии Российского университета медицины проводились исследования влияния элиминационно-ирригационной терапии (изотонический аэрозольный спрей Аква Марис) на состояние слизистой оболочки у взрослых пациентов с неаллергическим ринитом. В исследование были включены пациенты с жалобами на затруднение носового дыхания, образование сухих корок в носу, ощущение сухости в носу и связанный с этим дискомфорт. У пациентов оценивали динамику нарушений носового дыхания, степень выраженности субъективных (сухость, зуд в носу, чихание) и объективных проявлений (отечность и гиперемия слизистой оболочки полости носа, наличие отделяемого в полости носа) до начала и по завершении девятимесячного этапа лечения. Клинические симптомы оценивали по специально разработанной шкале. С помощью прямой риноманометрии анализировали динамику нарушений носового дыхания. Согласно результатам исследования, уже к десятым суткам применения элиминационно-ирригационной терапии уменьшалась выраженность субъективных и объективных симптомов неаллергического ринита, к концу девятого месяца симптомы практически не были выражены. Если до лечения, в соответствии с данными опроса в отношении качества жизни, пациенты испытывали трудности во многих областях повседневной жизни, то по окончании лечения показатели качества жизни увеличивались. По завершении лечения данные передней активной риноманометрии

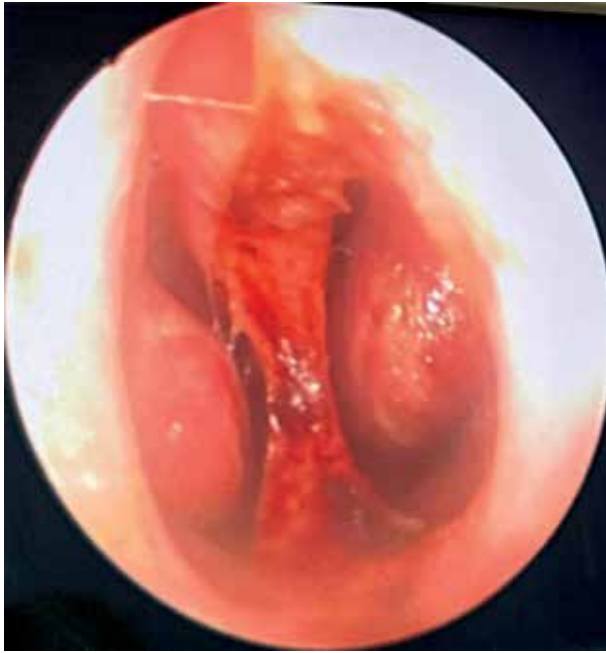

Рис. 1. Эндоскопическая фотография полости носа во время первого визита пациентки: слизистая оболочка полости носа субатрофична, истончена, края перфорации эрозированы, слизистая оболочка вокруг перфорации гиперемирована и отечна

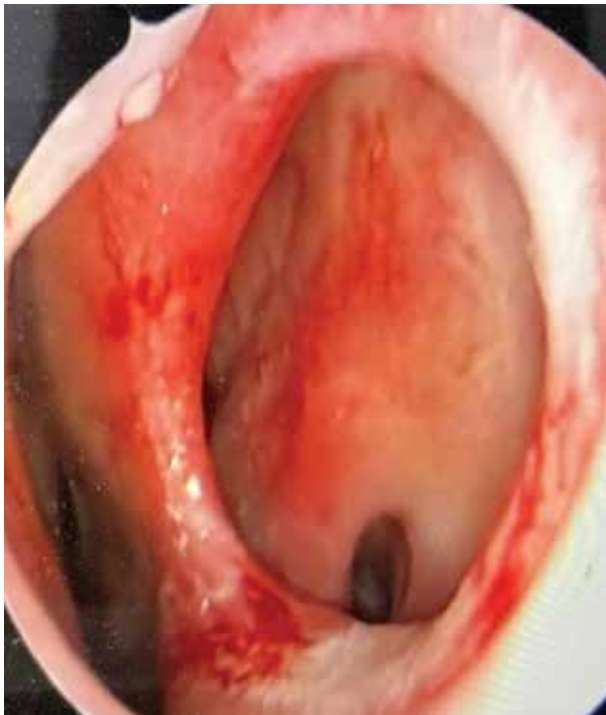

Рис. 2. Эндоскопическая фотография полости носа на третьей неделе от начала лечения: состояние слизистой оболочки приближается к норме, края перфорации стабильны, без признаков воспаления и фибриновых корочек

соответствовали норме. На основании результатов проведенного исследования были сделаны следующие выводы. Применение препарата морской воды в форме аэрозольного спрея Аква Марис у пациентов с атрофическим ринитом эффективнее, чем орошение физиологическим раствором. Промывание раствором Аква Марис уменьшает количество выделений и удаляет корки, нарушающие проходимость носовых путей. Ирригация изотоническим раствором морской воды более эффективна за счет выраженного уменьшения гиперемии и отечности слизистой оболочки полости носа по сравнению с использованием физиологического раствора. Растворы морской воды (в отличие от раствора хлорида натрия) выпускаются в готовом к применению виде. Использование препарата в форме аэрозоля позволяет доставить раствор в наиболее отдаленные места полости носа. Способность морской воды оказывать противовоспалительное и регенеративное действие, а также ускорять мукоцилиарный транспорт считается доказанной и необходимой при лечении субатрофии и атрофии слизистой оболочки носа.

Немаловажным дополнительным преимуществом является отсутствие ограничений в отношении продолжительности применения: промывание можно осуществлять так часто и длительно, как необходимо. По показаниям процедура применяется без ограничений в разных возрастных группах, в том числе у беременных и детей младшего возраста.

Использование изотонических растворов на основе морской воды, таких как Аква Марис, оправданно, целесообразно и эффективно при атрофическом рините и ППН.

Клинический случай

Больная С., 27 лет. Жалобы на заложенность носа, затруднение носового дыхания, образование корок, периодическое ощущение сухости в полости носа, периодическое носовое кровотечение и свист при дыхании. Указанные жалобы беспокоят около года. Лечение не получала. В связи с нарастанием жалоб обратилась к оториноларингологу (клиническая база Российского университета медицины).

Объективно: слизистая оболочка полости носа бледно-розовая, сухая, в передних отделах перегородки носа перфорация размером около 0,7–1,0 см, края перфорации покрыты сухими геморрагическими корочками, слизистая оболочка вокруг ППН гиперемирована, отечна. В общих носовых ходах трудно удаляющиеся серозно-геморрагические корки (рис. 1). Остальные лор-органы без патологии. Причину формирования ППН пациентка не указывает. Операций в полости носа и околоносовых пазухах в анамнезе нет.

При обследовании: в общем анализе крови признаков острого воспаления нет, ANCA отрица-



тельный. По данным компьютерной томографии, околоносовые пазухи пневматизированы, ППН. Диагноз: хронический субатрофический ринит, ППН. Состояние слизистой оболочки носа не позволяет провести хирургическое лечение.

Назначена терапия: изотонический аэрозольный спрей Аква Марис Норм по два-три впрыскивания четыре раза в день, после отмаркивания введение в полость носа антибактериальной мази по одной дозе два раза в день десять дней. Длительность применения аэрозоля Аква Марис Норм составила три недели, курс терапии выдержан. Дополнительного лечения не потребовалось. Пациентка отметила явное улучшение состояния к третьему-четвертому дню: улучшение носового дыхания, уменьшение образования корок и сухости.

Риноскопическая картина на десятые сутки приблизилась к норме: слизистая оболочка полости носа розовая, влажная, скудное слизистое отделяемое в общих носовых ходах, края перфорации эпителизованы, ровные, без признаков воспаления и эрозий (рис. 2).

На фоне назначенной терапии отмечались улучшения состояния слизистой оболочки полости носа, повышение ее увлажнения, очищение от фибриновых корок.

Состояние слизистой оболочки полости носа позволяет провести пациентке следующий этап лечения – хирургическое закрытие ППН. Период восстановления длится до 3–6 месяцев. Одно из важнейших условий при выборе препаратов для орошения, увлажнения и регенерации слизистой оболочки полости носа – возможность их длительного использования без риска негативных последствий.

Изотонический раствор морской воды в форме аэрозольного спрея Аква Марис Норм не имеет ограничений по частоте и длительности использования, что особенно важно для лечения ППН. Кроме того, Аква Марис Норм может использоваться в комбинации с другими препаратами, направленными на репаративную регенерацию слизистой оболочки полости носа, служить проводником для повышения эффективности мазей и не вступать с ними в химический конфликт. Отсутствие побочных эффектов и противопоказаний расширяет спектр потенциального применения данного препарата. ☺

25 лет

АКВА
МАРИС®

Всегда рядом,
чтобы помогать!



РУ: Аква Марис Классический 2018/7965 от 21.12.2018, Аква Марис Плюс РЗН 2021/14023 от 15.04.2021, Аква Марис Стронг № РЗН 2018/7965 от 21.12.2018, Аква Марис Экстрасильный РЗН 2018/7525 от 24.08.2018, Аква Марис Экстрасильный № РЗН 2018/7549 от 31.08.2018, Аква Марис Лейка №ФСЗ 2010/07753 от 03.08.2016

119330, Москва, Ломоносовский пр-т, д. 38, оф. VII.
Тел.: +7 (499) 143 3371, www.jgl.ru

ИНФОРМАЦИЯ ДЛЯ СПЕЦИАЛИСТОВ

Реклама

www.aquamaris.ru





Литература

1. Лопатин А.С. Ринит. М.: Литтерра, 2010; 122, 126–127.
2. Пискунов Г.З., Пискунов С.З. Клиническая ринология. Руководство для врачей. 2-е изд. М.: Медицинское информационное агентство, 2006; 183, 190, 202–205.
3. Туровский А.Б., Чумаков П.Л. Перфорация перегородки носа: вопросы этиологии, патогенеза и лечения. Вестник оториноларингологии. 2009; 1: 54–57.
4. Watson D., Barkdull G. Surgical management of the septal perforation. Otolaryngol. Clin. North Am. 2009; 42 (3): 483–493.
5. Kridel R.W. Considerations in the etiology, treatment, and repair of septal perforations. Facial Plast. Surg. Clin. North Am. 2004; 12 (4): 435–450.
6. Tasca I., Compadretti G.C. Closure of nasal septal perforation via endonasal approach. Otolaryngol. Head Neck Surg. 2006; 135 (6): 922–927.
7. Пискунов Г.З. Перфорация перегородки носа и ее лечение. М.: ГЭОТАР-Медиа, 2016.
8. Крюков А.И., Кунельская Н.Л., Царапкин Г.Ю. и др. Перфорация перегородки носа: современное состояние проблемы. Российская ринология. 2016; 24 (1): 4–9.
9. Vignes S., Chaillet M., Cabane J., Piette J.C. Nasal septal perforation and systemic disease. Rev. Med. Interne. 2002; 23 (11): 919–926.
10. Cannady S.B., Batra P.S., Koenig C., et al. Sinonasal Wegener granulomatosis: a single-institution experience with 120 cases. Laryngoscope. 2009; 119 (4): 757–761.
11. Крюков А.И., Товмасян А.С., Носуля Е.В. и др. НК/Т-клеточная лимфома, назальный тип. Российская ринология. 2020; 28 (3): 173–179.
12. Устьянов Ю.А. Лечение спонтанной перфорации перегородки носа при передних атрофических ринитах неспецифической этиологии. Российская ринология. 2007; 1: 61–62.
13. Русецкий Ю.Ю., Спиранская О.А., Сергеева Н.С. и др. Эндоскопическое закрытие перфорации перегородки носа у детей возвратным трансептальным лоскутом на ветвях решетчатых артерий. Вестник оториноларингологии. 2019; 4: 25–27.
14. Castelnuovo P., Ferrel F., Khodaei I., Palma P. Anterior ethmoidal artery septal flap for the management of septal perforation. Arch. Facial Plast. Surg. 2011; 13 (6): 411–414.
15. Castelnuovo P. Nasoseptal perforations: endoscopic repair techniques. Thieme; 2017.
16. Georgitis J.W. Nasal hyperthermia and simple irrigation for perennial rhinitis. Changes in inflammatory mediators. Chest. 1994; 106 (5): 1487–1492.

Elimination and Irrigation Therapy for Degenerative Diseases of the Nasal Mucosa

N.A. Mirochnichenko, PhD, Prof., A.A. Kandrashina, A.V. Bakotina, PhD, K.V. Savranskaya, PhD

Russian University of Medicine

Contact person: Aleksandra A. Kandrashina, a_kandrashina@mail.ru

An important problem of otorhinolaryngology is a violation of nasal breathing, which sharply reduces the quality of human life. One of the reasons may be dryness of the mucous membrane, which gradually leads to its atrophy and even the development of perforation of the nasal septum. The latter is clinically manifested by nasal congestion, the formation of dry crusts in the nose, bleeding, whistling during breathing. Elimination and irrigation therapy (isotonic aerosol spray Aqua Maris) is used to reduce the severity of symptoms and as a conservative treatment. Several observational studies of the effect of different seawater solutions on the course of acute rhinosinusitis after COVID-19, as well as on the prevention and treatment of non-allergic rhinitis, including in pregnant women, were conducted at the Department of Otorhinolaryngology of the Russian University of Medicine. According to our observations, the use of isotonic seawater solution makes it possible to quickly cope with the clinical manifestations of acute respiratory viral infection and improves the condition of the nasal mucosa.

Keywords: perforation of the nasal septum, atrophic rhinitis, elimination and irrigation therapy, treatment of perforation of the nasal septum



**Всероссийский конгресс
по геронтологии и гериатрии
с международным участием**

16 – 17 мая 2024 г.

**Гостиница «Рэдиссон Славянская»,
г. Москва, пл. Европы, 2**

Регистрация на сайте geriatrics-conf.ru



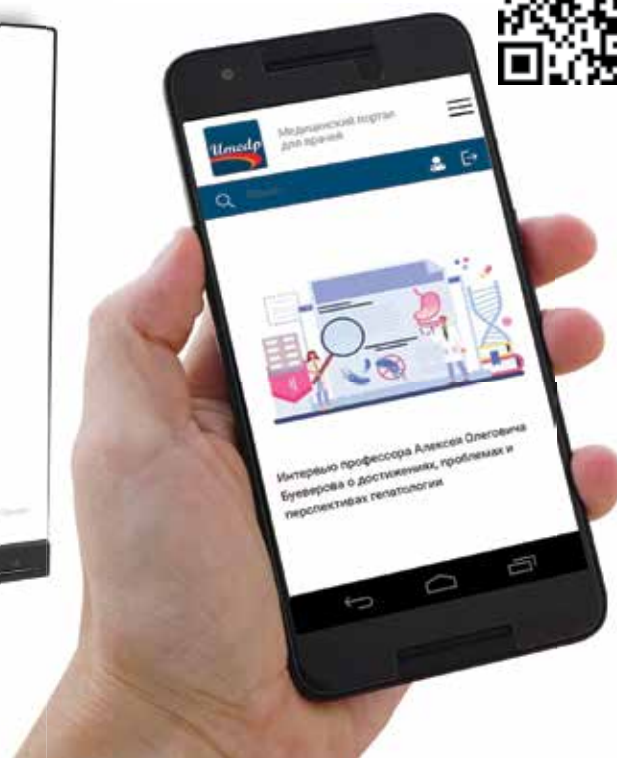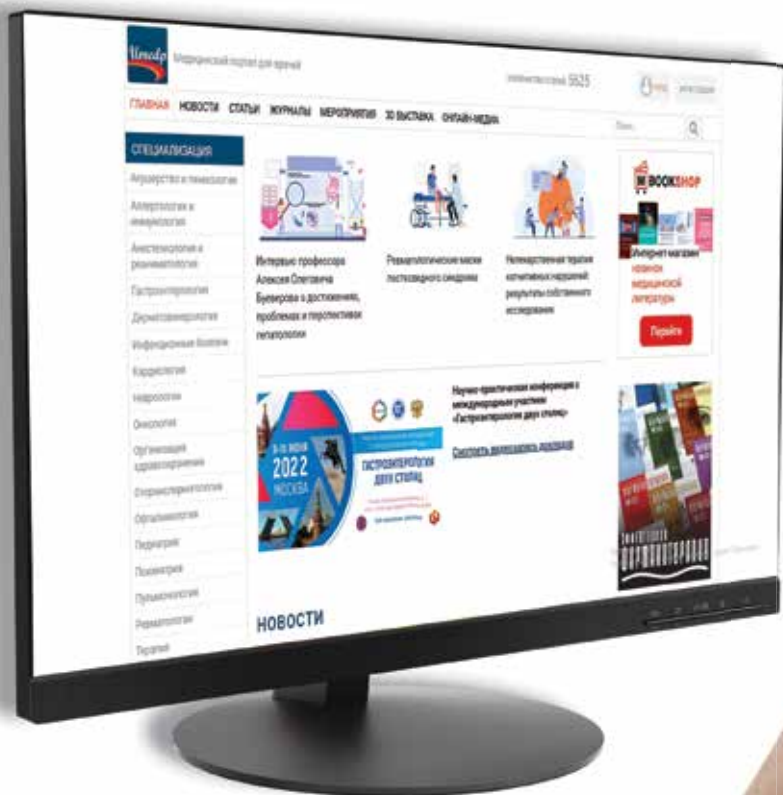Прямой эфир на медицинском портале для врачей uMEDp.ru



Онлайн-школы, онлайн-семинары, вебинары, конгрессы, конференции

- Все основные направления медицины
- Актуальные темы в выступлениях лучших экспертов
- Дискуссии, клинические разборы, лекции
- Качество подключений к трансляции
- Неограниченное число участников
- Обратная связь со спикером, ответы в прямом эфире
- Электронная рассылка с записью видео после эфира

Сетка вещания <https://umedp.ru/online-events/>



Также на портале читайте научные обзоры, результаты исследований, клинические разборы, интервью с ведущими специалистами, международные и российские новости.

Регистрируйтесь на портале, чтобы быть в курсе



**МЕДИЦИНСКИЙ
ПОРТАЛ ДЛЯ ВРАЧЕЙ**
UMEDP.RU



<https://vk.com/vk.medforum>



<https://www.youtube.com/umedportal>

Реклама