

Э Ф Ф Е К Т И В Н А Я

# ФАРМАКОТЕРАПИЯ

1  
2012

*офтальмология*

## Актуальное интервью

Профессор И.Э. ИОШИН  
о достижениях и «узких местах» отечественной  
офтальмологии

## Клиническая эффективность

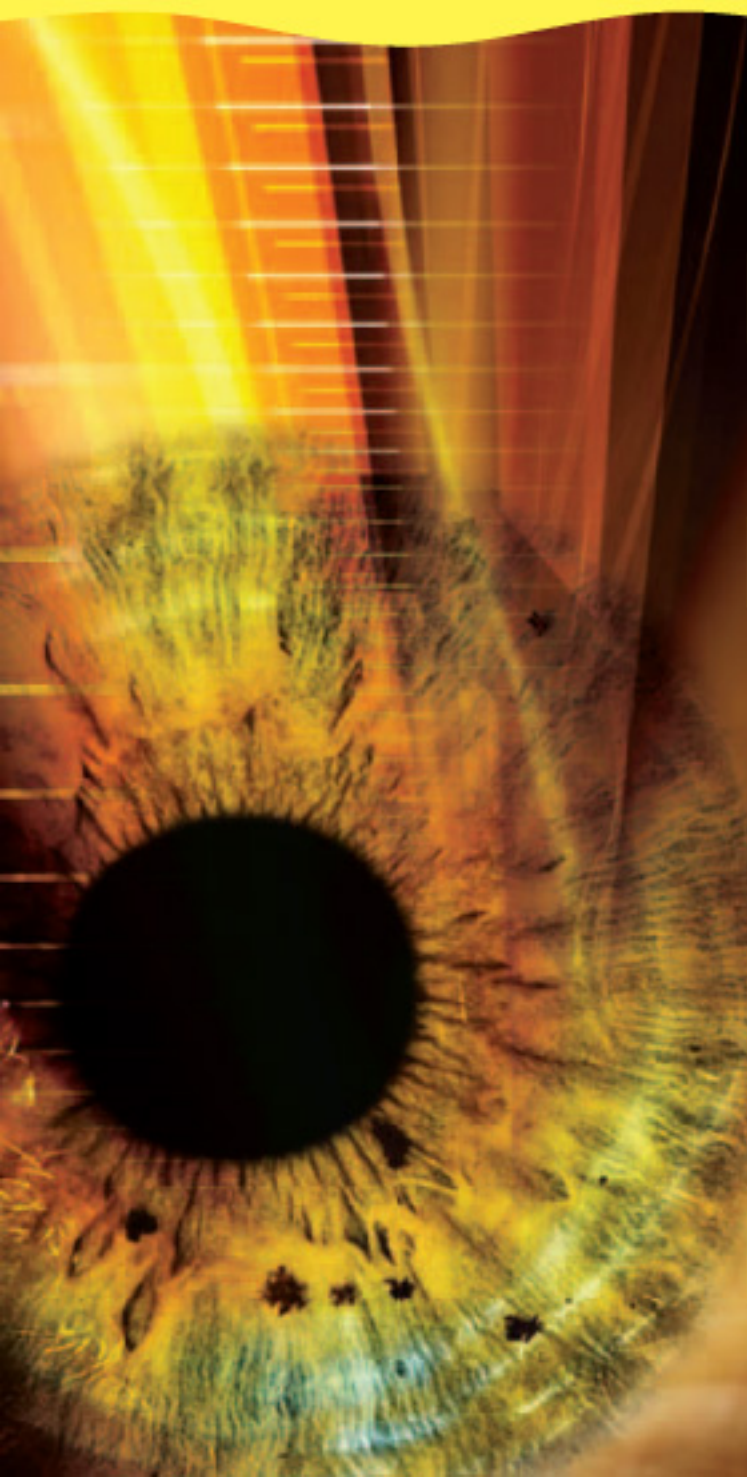
Профилактика воспалительных осложнений  
при факоэмульсификации  
Схемы медикаментозного сопровождения  
хирургического лечения увеальной катаракты  
Фторхинолоны 4-го поколения у пациентов  
с синдромом «красного глаза»

## Клинические исследования

Эффективность декспантенола  
в восстановлении толщины роговицы после  
операции экстракции катаракты

## Медицинский форум

Медико-социальные аспекты лечения  
катаракты в России





**Уважаемые коллеги!**

Приглашаем вас принять участие в работе юбилейной Всероссийской конференции с международным участием, посвященной 25-летию Санкт-Петербургского ФГБУ «МНТК «Микрохирургия глаза» имени академика С.Н. Федорова» Минздрава РФ на тему:



# **«Роль и место фармакотерапии в современной офтальмологической практике»**

Место и время проведения конференции –  
гостиница «Парк Инн Пулковская»  
(Санкт-Петербург, пл. Победы, 1),  
**13-14 декабря 2012 г.**

**Темы для обсуждения и дискуссии:**

- Гипотензивная терапия в лечении больных, страдающих первичной глаукомой.
- Антибиотики и противовоспалительные средства в курации больных с терапевтическими и хирургическими заболеваниями органа зрения.
- Аллергические заболевания глаз и их лечение препаратами местного действия.
- Медикаментозное лечение больных с дистрофическими и сосудистыми заболеваниями глаза.
- Лекарственная терапия больных с начальными и развитыми формами синдрома «сухого глаза».
- Лекарственное сопровождение хирургических операций.

**Трансляция «Живой хирургии»**



Генеральный директор  
издательского дома

Группы компаний «Медфорум»  
А. СЕНИЧКИН  
(sinmed@mail.ru)

Руководитель проекта  
Е. ПАНЬКОВЕЦ  
(rekbook@webmed.ru)

#### РЕДАКЦИОННЫЙ СОВЕТ

С.А. АЛПАТОВ (Иркутск)  
И.Э. ИОШИН (Москва)  
Д.В. ЛИПАТОВ (Москва)  
И.А. ЛОСКУТОВ (Москва)  
Н.В. ПРЕДМЕСТИНА (Ставрополь)  
Г.Т. ХАЧАТРЯН (Москва)

#### РЕДАКЦИЯ ЖУРНАЛА

Шеф-редактор  
О. ПАРПАРА

Редактор  
А. КНЯЗЕВА

Журналисты  
С. ЕВСТАФЬЕВА, А. ЛОЗОВСКАЯ

Дизайнер  
Н. НИКАШИН

Фотосъемка  
И. ЛУКЬЯНЕНКО

Корректор  
Е. САМОЙЛОВА

Подписка и распространение  
Т. КУДРЕШОВА  
(podpiska@webmed.ru)

#### Издательский дом

Группы компаний «Медфорум»:  
127422, Москва,  
ул. Тимирязевская, д. 1, стр. 3  
Тел. (495) 234-07-34, www.webmed.ru

Издание зарегистрировано  
Федеральной службой по надзору  
за соблюдением законодательства  
в сфере массовых коммуникаций  
и охране культурного наследия  
ПИ № ФС77-23066 от 27.09.2005

Тираж: 10 000 экз.

Редакция не несет ответственности  
за содержание рекламных материалов.

Любое воспроизведение  
материалов и их фрагментов  
возможно только с письменного  
разрешения редакции журнала.  
Мнение редакции может не совпадать  
с мнением авторов.

# Содержание

## Люди. События. Даты

- Профессор И.Э. ИОШИН: «Наибольшее внимание офтальмологов сегодня привлекают патология сетчатки и глазные осложнения сахарного диабета» 2
- Подведены итоги конференции «Современные технологии катарактальной и рефракционной хирургии» 6
- Конференция «Невские горизонты – 2012»: современные подходы к медикаментозному лечению глазных заболеваний 7
- Во Владивостоке состоялось заседание XVII Экспертного совета по глаукоме 8

## Клиническая эффективность

- И.Э. ИОШИН  
Эффективная фармакотерапия послеоперационного периода стандартной факоэмульсификации 10
- Е.А. ДРОЗДОВА  
Медикаментозное сопровождение хирургии увеальной катаракты 16
- Н.В. ПРЕДМЕСТИНА  
Использование Вигамокса в лечении микробных кератитов, явившихся следствием осложнений при ношении контактных линз 20
- И.В. ВОРОБЬЕВА, Д.А. МЕРКУШЕНКОВА  
Современные фторхинолоны в профилактике и лечении воспалительных осложнений глаз у больных сахарным диабетом второго типа 28

## Клинические исследования

- И.А. ЛОСКУТОВ  
Некоторые клинические аспекты использования препарата Корнергель 32
- В.Ю. ОГОРОДНИКОВА, Е.А. ЕГОРОВ, А.В. КУРОЕДОВ,  
Ю.В. МАРКИТАНТОВА, А.Н. ПЕТРОВ  
Метаболические нарушения в клетках трабекулярной сети у пациентов с продвинутыми стадиями первичной открытоугольной глаукомы 36
- А.А. БУЛАТОВА, А.А. РЯБЦЕВА, Е.В. РУСАНОВА  
Клинико-лабораторная оценка эффективности применения различных иммуномодуляторов при лечении тяжелых форм офтальмогерпеса 40

## Лекции для врачей

- О.В. СВЕТЛОВА, А.А. РЯБЦЕВА, М.В. ЗАСЕЕВА  
Функциональное состояние склеры – необходимое патогенетическое звено в диагностике, профилактике и лечении открытоугольной глаукомы 44

## Медицинский форум

- V Российский общенациональный офтальмологический форум  
Сателлитный симпозиум компании «Алкон»  
Медико-социальные аспекты лечения катаракты в России 46

- Литература 52





# Профессор И.Э. ИОШИН: «Наибольшее внимание офтальмологов сегодня привлекают патология сетчатки и глазные осложнения сахарного диабета»

*Офтальмология – одна из самых динамично развивающихся областей медицины. Однако бурный рост не только способствовал внедрению новых методов хирургического и медикаментозного лечения глазных заболеваний, но и обострил существующие проблемы организации офтальмологической помощи. О достижениях и «узких местах» отечественной офтальмологии, о задачах, стоящих сегодня перед врачом-офтальмологом, с нашим корреспондентом беседует заведующий офтальмологическим отделением ФГБУ «Клиническая больница» Управления делами Президента РФ, д.м.н., профессор Игорь Эдуардович ИОШИН.*



**– Какие вопросы современной офтальмологии Вы считаете наиболее актуальными и значимыми?**

– По моим представлениям, наибольшее внимание офтальмологов сегодня привлекают патология сетчатки и глазные осложнения сахарного диабета. Ведущее место среди поражений сетчатки занимает возрастная макулярная дегенерация. До последнего времени возможности лечения этого заболевания, существенно снижающего качество жизни пожилых людей и приводящего к инвалидизации, были весьма ограничены. Так, при возрастной дистрофии сетчатки назначались курсы витаминной и сосудорасширяющей терапии, эффективность которых вызывает сомнения.

Сахарный диабет 2 типа – еще одно распространенное среди пожилых людей заболевание, опасное своими осложнениями, которые начинают развиваться в самом начале заболевания, протекающего несколько лет бессимптомно. На сегодняшний день в России официально зарегистрировано 3 млн больных сахарным диабетом 2 типа, однако, по оценкам экспертов, с учетом недиагностированных случаев распространенность этого заболевания в несколько раз выше. В течение 10 лет от дебюта сахарного диабета у 50% больных развивается диабетическая ретинопатия, «золотым стандартом» лечения которой является лазерная фотокоагуляция ишемизированной

сетчатки и микроаневризм с нарушенной проницаемостью сосудистой стенки. Однако, несмотря на высокую эффективность в профилактике прогрессирования диабетической ретинопатии, лазерное лечение при поражении центральных отделов сетчатки не всегда дает прибавку зрения. Отдельно подчеркнем: поскольку декомпенсация диабета крайне отрицательно влияет на результаты лечения диабетических поражений сетчатки и ее сосудов, для повышения эффективности терапии необходимы совместные усилия специалистов двух областей медицины – офтальмологов и эндокринологов. Еще одна актуальная задача, стоящая сегодня перед офтальмоло-





## Актуальное интервью

гами, – это лечение глаукомы. Во многом проблема поздней диагностики и неутешительных исходов этого заболевания возникла из-за разрушения системы диспансеризации населения в нашей стране, которую, однозначно, необходимо восстанавливать. Пока этого не произошло, ситуацию можно улучшить с помощью новых медикаментозных антиглаукомных средств, с ними сейчас связаны большие надежды. Для России характерна еще одна проблема, успешно решенная в большинстве западных стран, – высокий процент потери зрения из-за катаракты. Во многом это обусловлено низкой обращаемостью больных, поздней диагностикой и невысокой распространенностью единственного эффективного метода лечения катаракты – хирургического. Судите сами: катаракта диагностирована у 4,5 млн россиян, а операция по ее поводу проведена лишь у 338 тыс. человек.

**– Вообще офтальмология – в основном хирургическая специальность. Какова роль консервативных методов терапии в офтальмологии?**

– Действительно, хирургическая составляющая в офтальмологии довольно весома. Однако активное развитие хирургических методов неминуемо влечет за собой совершенствование и терапевтических подходов. Дело в том, что для медикаментозного обеспечения хирургии требуется большое количество фармацевтических препаратов: антибактериальных, противовоспалительных, репаративных и др. В то же время терапия, можно сказать, внедрилась в хирургию в виде новых способов введения лекарств внутрь глаза. В этом случае уже хирургия выступает как вспомогательный метод, обеспечивающий доведение лекарства до очага поражения и, как следствие, его максимальную терапевтическую эффективность. Кроме того, су-

ществует целый класс терапевтических заболеваний, объединенных названием «красный глаз» и «сухой глаз», лечение которых в большинстве случаев предполагает использование исключительно консервативных методов.

**– Как Вы оцениваете качество оказания офтальмологической помощи в нашей стране и уровень подготовки и мотивации специалистов? Достаточно ли офтальмохирургов в нашей стране?**

– Главная проблема отечественной офтальмологии, равно как и медицины в целом, – неравномерная доступность медицинской помощи. Может быть, виной тому расстояния и дороги, а может быть, приверженность старому стереотипу – все в столице или, на худой конец, в крупных городах. Так или иначе, но реальность такова: в Москве и других городах-миллионниках существуют отлично оснащенные и работающие на самом высоком мировом уровне институты, клиники, офтальмологические отделения, а буквально в 100 км от них офтальмологическая помощь находится в зачаточном состоянии. Радует, что с каждым годом ситуация улучшается, на офтальмологической карте появляются новые точки, так что надежда на всеобщую доступность качественной и современной офтальмологической помощи укрепляется. В этой связи необходимо отметить неопределимый вклад, который внес в развитие офтальмологии в нашей стране Святослав Николаевич Федоров, организовавший 11 прекрасных клиник в разных городах России.

Сегодня офтальмологи первичного звена поставлены в сложные условия, поскольку за несколько минут, отведенных для приема пациента, нужно и поговорить с больным, и обследовать его, и поставить диагноз, и подготовить документы и пр. Не все выдерживают такой ритм, и поэтому во многих поликлиниках

В последние годы произошли кардинальные изменения в медикаментозной профилактике хирургических осложнений операции по удалению катаракты – новые классы антибиотиков и НПВС позволили сделать послеоперационное ведение пациентов эффективным и удобным, создав условия для амбулаторной хирургии.

врачей не хватает. Реальность такова, что попасть на прием к профессору зачастую легче, чем к районному окулисту. Уровень подготовки специалистов неравномерный, но если у врача есть желание (а я много консультировал в обычных поликлиниках), то свой уровень можно повысить и лечить больных более эффективно. Соответственно, если врач не хочет расти и сопротивляется новому, конечно, заставить его невозможно, но в наших силах создать такие условия, в которых врачу будет невыгодно обладать низкой квалификацией – от него просто уйдут пациенты.

Что же касается такой проблемы, как несвоевременное направление пациента на консультацию офтальмохирурга, на мой взгляд, «вина» равномерно ложится на всех участников процесса, а именно: районный окулист не заинтересован и не мотивирован на раннюю, то есть своевременную, хирургию; офтальмохирург чаще всего не общается с врачом поликлиники и не ведет там консультативный прием; да и сам пациент не ориентирован и не настроен на быстрое решение своих проблем. Спросите себя: часто ли вы сами в суете дел готовы проверять свое здоровье и вовремя принимать адекватные меры?

Я не располагаю точными сведениями о количестве офтальмохи-



## Актуальное интервью

Сегодня глаукома уже не считается исключительно хирургической патологией. На российском рынке представлено более десятка гипотензивных препаратов, позволяющих эффективно контролировать внутриглазное давление.

рургов и о методике расчета потребности в них, однако за себя и коллектив единомышленников готов ответить: мы готовы работать больше.

**– Насколько изменилась фармакотерапия офтальмологических заболеваний за те годы, что Вы занимаетесь хирургией глаза?**

– Если взять в качестве примера самую распространенную глазную операцию – экстракцию катаракты, то можно сказать, что в последние годы произошли кардинальные изменения в медикаментозной профилактике хирургических осложнений – новые классы антибиотиков и нестероидных противовоспалительных препаратов позволили сделать послеоперационное ведение пациентов эффективным и удобным, создав условия для амбулаторной хирургии. Операции по поводу катаракты сейчас проводятся без инъекций и без боли.

Что же касается фармакотерапии глазных болезней в целом, здесь прослеживается несколько тенденций. Разрабатываются методы введения препарата внутрь полости глаза (интравитреально), позволяющие довести лекарственное средство до патологического очага. Параллельно ведется активный поиск новых лекарственных препаратов, перспективных представляется класс препаратов «моноклональные антитела». В первую очередь, я имею в виду анти-VEGF препараты (VEGF, vascular endothelial growth factor – фактор роста

эндотелия сосудов), применяемые в лечении неоваскулярных заболеваний глаза. Опубликованы первые работы о препаратах, блокирующих цитокиновый каскад воспаления. Еще одна тенденция – внедрение в клиническую практику комбинированных препаратов, воздействующих на разные патогенетические звенья заболевания и позволяющих оптимально подобрать схему терапии с учетом особенностей пациента и течения заболевания. Принцип комбинации также позволяет повысить приверженность пациента лечению благодаря уменьшению кратности инстилляций и более высокой эффективности такого препарата, достигаемой за счет введения в его состав некоторых компонентов, действующих как акселераторы проникновения или эффекта активного вещества.

К слову, регулярно появляются и новые методы хирургии, но это отдельный и очень предметный разговор. В рамках нашей беседы обозначу лишь некоторые из них: фемтолазерные технологии в лечении аномалий рефракции, в хирургии катаракты, пересадке роговицы; транслокация сетчатки и бесшовная витреоретинальная хирургия. А ведь совсем недавно в новинку были и бесшовная хирургия катаракты, и эксимерлазерная коррекция зрения...

**– Существуют ли препараты, позволяющие отсрочить хирургическое вмешательство или даже отказаться от него?**

– Безусловно. В полной мере это относится, например, к лечению глаукомы: на российском рынке сейчас представлено более десятка гипотензивных препаратов (в том числе и комбинированных), позволяющих эффективно контролировать внутриглазное давление. Сегодня глаукома уже не считается исключительно хирургической патологией. Однако есть и обратные примеры – до сих пор не существуют эффективных медикаментозных

методов лечения катаракты. Таким пациентам показано исключительно хирургическое лечение, соответственно, любая реклама капель и таблеток от катаракты является недобросовестной.


**– Что Вы, как офтальмохирург, можете сказать об эволюции интраокулярных приспособлений для коррекции зрения? Насколько изменилось их качество за последние годы?**

– Для меня интраокулярные имплантаты для коррекции зрения – самое интересное, что есть в офтальмохирургии, тем более что прогресс в этой области трудно сравнить с какой-либо другой. Современные имплантаты обладают уникальными свойствами: помимо обеспечения запланированной рефракции они позволяют корректировать астигматизм, пресбиопию, их оптика лишена сферических и хроматических aberrаций, они содержат специальные УФ-защитные фильтры, могут складываться до размера 2 мм, химически стабильны и не вызывают биологических реакций. Этой темой я занимаюсь на протяжении всей своей профессиональной деятельности. Для отечественной школы характерна разработка таких направлений, как искусственная радужная оболочка, особые искусственные хрусталики, устройства для осложненных ситуаций хирургии и др. Однако сегодня в России в подавляющем числе случаев проводят имплантацию импортных искусственных хрусталиков, а некогда знаменитое отечественное производство этих изделий переживает не лучшие времена.

**– Что бы Вы хотели пожелать своим коллегам?**

– Не буду оригинален. И всем коллегам пожелаю успеха, который основывается на отличном диагностическом и хирургическом оснащении, современном медикаментозном обеспечении и адекватном вознаграждении их труда! ☺





# Российская глаукомная школа

## КОНФЕРЕНЦИЯ «ГЛАУКОМА: ТЕОРИЯ И ПРАКТИКА»

**21-22 февраля 2013**

**Санкт-Петербург,  
отель**

**Парк Инн Пулковская  
пл. Победы, 1  
ст. м. Московская**

Комитет по здравоохранению Санкт-Петербурга  
Российское глаукомное общество  
Межрегиональная общественная организация «Ассоциация врачей-офтальмологов»  
Северо-Западный государственный медицинский университет имени И.И. Мечникова  
Межрегиональная общественная организация «Человек и его здоровье»

Конференция будет традиционно проведена в формате глаукомной школы, рассчитанной на практических врачей амбулаторной и стационарной сети (40-50-минутные лекции ведущих специалистов России)

### Тематика

- Головной мозг и глаукома
- Первичная глаукома – только ли офтальмологическая проблема?
- Гипотензивное лечение глаукомы
- Нейропротекция
- Хирургия глаукомы
- Лазерные технологии
- Спутники глаукомы – катаракта, сухой глаз и др.

К участию в конференции приглашены ведущие специалисты России. В рамках конференции проводится выставка продукции ведущих фармакологических фирм, производящих офтальмологические препараты и оборудование, осуществляется продажа медицинской литературы.



**ПРИГЛАШАЕМ КОМПАНИИ  
К ПОДДЕРЖКЕ КОНФЕРЕНЦИИ И УЧАСТИЮ!**

**ОРГКОМИТЕТ**  
(812) 380 3152, 380 3153, 380 3154, 380 3155

[ph@peterlink.ru](mailto:ph@peterlink.ru)

[www.congress-ph.ru](http://www.congress-ph.ru)





## Подведены итоги конференции «Современные технологии катарактальной и рефракционной хирургии»

*Состоявшаяся в головной организации МНТК «Микрохирургия глаза» (г. Москва) XIII научно-практическая конференция с международным участием «Современные технологии катарактальной и рефракционной хирургии» была посвящена новейшим технологиям лечения катаракты и нарушений рефракции.*



Фото: Марина ЯШКИНА

### Справка

В 2012 г. в конференции приняли участие более 1300 специалистов-офтальмохирургов из России и 33 зарубежных стран. Почетными гостями конференции стали председатель комитета Совета Федерации по социальной политике Валерий Владимирович РЯЗАНСКИЙ, директор Департамента специализированной медицинской помощи и стандартизации в здравоохранении Минздрава России Ляля Адыгамовна ГАББАСОВА, директор Московского НИИ глазных болезней им. Гельмгольца, главный внештатный специалист-офтальмолог Минздрава России, профессор Владимир Владимирович НЕРОЕВ, академик РАЕН, член-корреспондент РАМН, д.м.н., профессор, директор НИИ глазных болезней РАМН Сергей Эдуардович АВETISOB.

Генеральный директор МНТК «Микрохирургия глаза», профессор А.М. ЧУХРАЁВ ознакомил гостей со структурными подразделениями МНТК, пообщался с прооперированными пациентами и персоналом клиники. После ознакомительной экскурсии состоялась встреча представителей Минздрава России с учеными-профессорами МНТК «Микрохирургия глаза», на которой заместитель генерального директора МНТК, профессор Б.Э. МАЛЮГИН представил гостям презентацию современных лечебных технологий комплекса.

В рамках конференции прошли сеансы «живой» хирургии, на которых известные зарубежные хирурги и лучшие специалисты МНТК «Микрохирургия глаза» продемонстрировали современные лазерные технологии экстракции катаракты, новейшие методики рефракционных операций с использованием фемтолазеров, имплантации новейших моделей интраокулярных линз (ИОЛ) через микроразрезы. Прямая трансляция в конференц-зал велась из двух оперблоков МНТК, а также клиники «Восток-Прозрение». На видеосимпозиумах участникам конференции были показаны фильмы по осложненным и нестандартным случаям в катарактальной и рефракционной хирургии.

Конференция предоставила возможность эффективного общения и обмена опытом для специалистов из многих стран мира. Совместно с европейскими коллегами был проведен симпозиум «Пресбиомания», на котором ведущие хирурги различных стран обсуждали актуальные проблемы хирургической коррекции пресбиопии. Впервые в России состоялся Международный симпозиум экспертов по хирургии катаракты с использованием микроразрезов (MICS) с показательными операциями и была проведена демонстрация техники катарактальной хирургии на базе фемтосекундной лазерной платформы «VICTUS» (Technolas Perfect Vision (TPV), компания «Бауш энд Ломб»). Академией Европейского общества катарактальных и рефракционных хирургов был организован круглый стол «Премиальные ИОЛ – волшебный Грааль или маркетинговый ход?». Американской академией офтальмологов, Американским обществом катарактальных и рефракционных хирургов, Академией Европейского общества катарактальных и рефракционных хирургов проведены лекционные сессии.

*Источник: пресс-релиз ФГБУ «МНТК «Микрохирургия глаза» им. акад. С.Н. Федорова»*





МНТК «Микрохирургия глаза» им. акад. С.Н. Федорова

## Конференция «Невские горизонты – 2012»: современные подходы к медикаментозному лечению глазных заболеваний

*Научно-практическая конференция «Невские горизонты – 2012», организованная Санкт-Петербургским государственным педиатрическим медицинским университетом Министерства здравоохранения России, была посвящена актуальным вопросам фундаментальной офтальмологии, аккомодации и рефракции, прогрессирующей миопии, актуальным вопросам неонатальной и детской офтальмологии, современным методам диагностики и лечения заболеваний и повреждений глаз у детей, организации офтальмологической помощи детям, а также вопросам общей офтальмологии. Большое внимание было уделено современным подходам к медикаментозному лечению глазных заболеваний.*

**П**рофессор Е.А. ЕГОРОВ в докладе, посвященном современным подходам к медикаментозному лечению первичной глаукомы, рассказал о современных антиглаукомных препаратах, о механизме, длительности и эффективности их действия. Современными лекарственными препаратами в лечении первичной открытоугольной глаукомы являются простагландины (Травопрост, Латанопрост), а также простамиды (Биматопрост). Биматопрост обладает максимальным гипотензивным действием, но и более выраженным побочным эффектом в виде конъюнктивальной гиперемии. К новым, зарегистрированным в нашей стране, лекарственным препаратам относятся также Альфаган, Ганфорт и Комбиган. Профессор Е.А. Егоров подчеркнул, что в лечении глаукомы необходимо учитывать общее состояние пациента, подходить к лечению в целом и к выбору препаратов в частности строго индивидуально с учетом стадии глаукомы и уровня целевого внутриглазного давления у конкретного пациента.

В.А. РЕЙТУЗОВ и Д.В. ФОКИНА в докладе по интраокулярной доставке современных фторхинолонов показали высокую эффективность применения мягких контактных линз (МКЛ), насыщенных растворами офлоксацина и левофлоксацина, по сравнению с инстилляционным методом проведения периоперационной профилактики внутриглазных инфекций. В исследовании применяли МКЛ из гидроксипропилметакрилата с метакриловой кислотой, влагосодержание 58%. МКЛ, насыщенные моксифлоксацином и левофлоксацином, обеспечивают терапевтическую концентрацию антибиотика во влаге передней камеры глаза не менее 4,5 часов. Инстилляции этих препаратов в конъюнктивальный мешок обеспечивают



только минимальную подавляющую концентрацию антибиотиков во влаге передней камеры глаза.

Ведущая причина снижения зрения у больных сахарным диабетом – диабетическая ретинопатия, осложненная экссудативной макулопатией. По словам профессора М.Б. ИМАНТАЕВОЙ (НИИ глазных болезней, Казахстан), «золотым стандартом» в лечении данной патологии признаны лазерная коагуляция сетчатки, витректомия и интравитреальное введение лекарственных препаратов: стероидов и ингибиторов ангиогенеза. Кроме того, докладчик привела данные по применению хитозана – водорастворимого биосовместимого биodeградируемого полимера, улучшающего обменные процессы и оказывающего иммуномодулирующее, противоопухолевое и антипролиферативное действие.

*Источник: пресс-релиз ФГБУ «МНТК «Микрохирургия глаза» им. акад. С.Н. Федорова»*

Офтальмология



## XVII Экспертный совет по глаукоме



# Во Владивостоке состоялось заседание XVII Экспертного совета по глаукоме

*Научная программа Экспертного совета по глаукоме, собравшего специалистов из многих городов России, была посвящена современным гипотензивным препаратам, клиническому опыту применения препаратов и их комбинаций, а также методам выбора медикаментозных средств для лечения различных видов глаукомы.*

О своем опыте применения фиксированных комбинаций гипотензивных препаратов в лечении первичной открытоугольной глаукомы рассказала профессор Т.Г. КАМЕНСКИХ (г. Саратов). Результаты клинических исследований показали, что фиксированные комбинации тимолола с простагландином (Дуотрав) и ингибитором карбоангидразы (Азарга) обладают выраженным гипотензивным эффектом, который статистически достоверно превосходит гипотензивный эффект нефиксированных комбинаций их компонентов, обеспечивая клинически значимое снижение внутриглазного давления (ВГД) по сравнению с базовым уровнем, соответствующее современным принципам гипотензивной терапии, а удобство применения препаратов положительно влияет на приверженность пациента режиму лечения. Отмечено положительное влияние использования фиксированных комбинаций на некоторые

показатели ретробульбарной и внутриглазной гемодинамики.

Выступление д.м.н. А.В. КУРОЕДОВА (г. Москва) и к.м.н. А.Ю. БРЕЖНЕВА (г. Курск) было посвящено нюансам терапии глаукомы и методам корректного выбора препарата гипотензивной терапии с учетом множества факторов. В докладе были представлены данные мультицентровых исследований, в том числе группы «Научный авангард» Российского глаукомного общества по исследованию факторов риска развития и прогрессирования глаукомы.

Большой интерес членов Экспертного совета вызвало сообщение президента Российского глаукомного общества, профессора Е.А. ЕГОРОВА (г. Москва) о роли клинических исследований в медицинской практике. В докладе были представлены нормативная база, фазы клинических исследований и их основные виды, а также роль и место доказательной медицины в современной научно-исследовательской деятельности.

Доклад профессора О.Г. ГУСАРЕВИЧ (г. Новосибирск), посвященный нейропротекции при врожденной глаукоме, содержал анализ обширного фактического материала, включая патоморфологические и биохимические механизмы развития глаукомной оптиконеуропатии. Были перечислены основные фармакологические группы лекарственных препаратов для лечения данной патологии, особое внимание докладчик уделила роли пептидных биорегуляторов и физиотерапевтических методов.

*Источник: Российское глаукомное общество (МОО «Глаукомное общество»)*



# EyeNews.ru® АЙНЬЮС.РФ

ГЛАВНЫЙ ОФТАЛЬМОЛОГИЧЕСКИЙ ПОРТАЛ СТРАНЫ  
ДА В КУРСЕ СОБЫТИЙ. ВСЕГДА НА ШАГ ВПЕРЕДИ!  
ОПЫТНЫЙ САЙТ МЕЖРЕГИОНАЛЬНОЙ АССОЦИАЦИИ ВРАЧЕЙ-ОФТАЛЬМОЛОГОВ



<http://www.facebook.com/GlaucomaNews>

Друзья | Сообщения

Добро пожаловать на наш Facebook!

Закладки | Фото

Напишите что-нибудь...

Поделиться

**Александр Куроедов** поделился ссылкой  
15 м. назад ·

Программа Первой пятницы декабря (для тех, кто помнит!) опубликована в сети <http://www.glaucomanews.ru/p/21/22/>

**Научная программа - Новости глаукома | Российское глаукомное общество. Версия 3.0**  
[www.glaucomanews.ru](http://www.glaucomanews.ru)

Ничего не нравится · Комментировать · Поделиться 1

2 пользователи это нравится

Оставить комментарий...

**Александр Куроедов** опубликовал фото

Расписание симпозиумов Конгресса РГО - 8 декабря 2012 года!

**Тематическое расписание симпозиумов Конгресса РГО: теория, тенденции, технологии», 8 декабря**

10:00 - 10:30	Арбитр
10:30 - 11:00	Такая интересная конференция... Вы, что Вы, кто же вы? 08.12.2012 10:30 - 11:00
11:00 - 11:30	Такая интересная конференция... Вы, что Вы, кто же вы? 08.12.2012 11:00 - 11:30
11:30 - 12:00	Просто лекция
12:00 - 12:30	Такая интересная конференция... Вы, что Вы, кто же вы? 08.12.2012 12:00 - 12:30
12:30 - 13:00	Обед

Ничего не нравится · Комментировать · Поделиться

Это понравилось Александру Куроедову и еще 2 пользователям.

Просмотреть все 36 комментариев

Оставить комментарий...

Действие

Илья Милославский

Александру нравится ТРАНСЭРО.

Друзья

Подкаст | Елена | Владимир | Сергей | Наталья | Елена | Елена | Елена | Елена

**Александр Куроедов** поделился ссылкой  
суббота, 8 декабря 2012 года ·

Специально для профессора! Расписание зала Сокольники опубликовано! Присоединитесь! <http://www.glaucomanews.ru/p/21/22/>

**Научная программа - Новости глаукома | Российское глаукомное общество. Версия 3.0**  
[www.glaucomanews.ru](http://www.glaucomanews.ru)

Ничего не нравится · Комментировать · Поделиться

Просмотреть все 9 комментариев

**Евгений Андрей** Профессор сам признался, что только только прочел...  
суббота в 22:49 · Ничего не нравится

**Александр Куроедов** Зато я уже уснул...  
суббота в 22:54 с помощью мобильного · Ничего не нравится

Оставить комментарий...

**Александр Куроедов** опубликовал фото

Расписание симпозиумов Конгресса РГО - 7 декабря 2012 года!

**Тематическое расписание симпозиумов Конгресса РГО: теория, тенденции, технологии», 7 декабря**

10:00 - 10:30	Арбитр
10:30 - 11:00	Такая интересная конференция... Вы, что Вы, кто же вы? 07.12.2012 10:30 - 11:00
11:00 - 11:30	Такая интересная конференция... Вы, что Вы, кто же вы? 07.12.2012 11:00 - 11:30
11:30 - 12:00	Просто лекция
12:00 - 12:30	Такая интересная конференция... Вы, что Вы, кто же вы? 07.12.2012 12:00 - 12:30
12:30 - 13:00	Обед

Участники на Конгрессе Российского глаукомного общества начнутся в 07:00! Успехов все!

Ничего не нравится · Комментировать · Поделиться

Просмотреть все 36 комментариев

Оставить комментарий...

**OSN Retina**

Premiering in the  
January 25 issue of  
**OCULAR SURGERY NEWS**

**From the Podium**  
retina meeting coverage

**Behind the Lab Door**  
retina research findings

**What's Your Diagnosis?**  
retina case challenges

retina... ies  
For focus



# Эффективная фармакотерапия послеоперационного периода стандартной факоэмульсификации

Д.м.н., проф. И.Э. ИОШИН

*Неосложненного течения послеоперационного периода удается добиться у 96–98% пациентов после факоэмульсификации «обычной» катаракты. Во многом это достигается благодаря медикаментозной профилактике инфекционных осложнений. В обзоре рассматриваются современные схемы медикаментозного сопровождения послеоперационного периода, анализируются используемые в мировой практике лекарственные препараты. На основании собственного опыта и данных зарубежных и отечественных исследований автор предлагает схему эффективной фармакотерапии стандартного течения послеоперационного периода факоэмульсификации с применением нестероидных противовоспалительных препаратов (Индоколлир), антибиотиков (фторхинолоны 4-го поколения) и глюкокортикостероидов.*

Стандартный период после факоэмульсификации «обычной» катаракты протекает спокойно, без заметных негативных субъективных ощущений пациента и в отсутствие жалоб. В первые часы пациент иногда отмечает ощущение инородного тела или легкого жжения, визуальные эффекты могут выражаться в виде различных оттенков (розоватого, голубоватого) или легкой размытости. Как правило, к первым суткам после операции пациент избавляется от непосредственных ощущений оперативного вмешательства. Роговица и влага передней камеры прозрачные, сохраняется реакция зрачка на свет. Согласно данным литературы и на

основании собственного опыта, неосложненное течение послеоперационного периода отмечается у 96–98% пациентов с «обычной» катарактой (рис. 1). Осмотры пациентов после факоэмульсификации желательно проводить в день операции и обязательно на первые сутки, затем – через неделю и один месяц.

Гладкое течение послеоперационного периода обусловлено, по крайней мере, двумя факторами. Во-первых, современная технология факоэмульсификации предполагает щадящие параметры самого оперативного вмешательства при правильно выбранных показаниях, а также использование качественных расходных материалов

(ирригационные растворы, вискоэластики, медикаменты, красители и др.) и интраокулярных линз. Во-вторых, принципиальное значение имеет медикаментозное сопровождение послеоперационного периода, в стандартную схему которого включено местное применение антибиотиков, стероидных и нестероидных противовоспалительных средств (НПВС).

## **Антибактериальная профилактика при факоэмульсификации**

Особенности факоэмульсификации – использование большого количества жидкости, неоднократное проникновение в переднюю камеру, введение внутрикамерных анестетиков, вискоэластиков, интраокулярных линз. Соответственно, бактериальная контаминация влаги передней камеры может возникать на различных этапах операции [1–3]. В связи с этим правила асептики и антисептики с адекватной подготовкой операционного поля имеют принципиальное значение. Одноразовое белье, обработка рук хирурга, обработка операционного поля больного 5–10%-ным раствором повидон-йода (препарат Бетадин) и 0,05%-ным раствором хлоргексидина, конъюнктивальной полости – 0,05%-ным раствором антисептика Витабакт, ограничение операционного поля специальными стерильными салфетками с изоляцией ресниц – эти меры



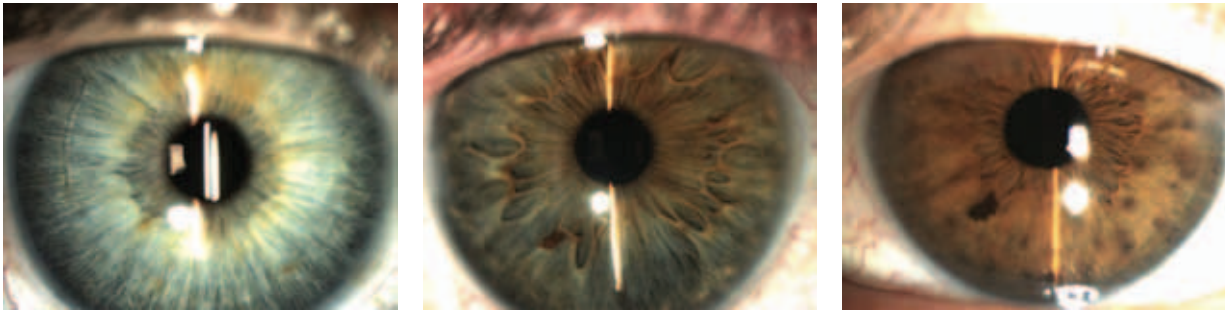
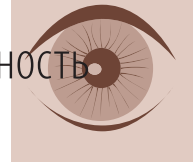

Рис. 1. Спокойное течение послеоперационного периода

позволяют значительно снизить риск развития воспалительных осложнений. Это важно, так как наиболее частой причиной развития инфекционных осложнений являются экзогенные факторы – микрофлора век и конъюнктивы. По данным литературы, при отсутствии профилактической санации конъюнктивального мешка до операции потенциальные возбудители инфекции, преимущественно грамположительные кокки, обнаруживаются более чем в 50% случаев, а на коже век – в 100% случаев [4–7].

Поскольку наиболее частой причиной послеоперационных эндофтальмитов являются экзогенные факторы, одним из направлений профилактики инфекции является сокращение бактериальной микрофлоры на поверхности глазного яблока [8].

Появление в 80-х годах прошлого века антибактериальных препаратов фторхинолонового ряда (2-е поколение) по праву считается революцией в профилактике и терапии бактериальных воспалительных заболеваний не только глаза, но и организма в целом. Основными аргументами для активного использования современных фторхинолонов (Флоксал фирмы Vausch & Lomb, Офтатвикс фирмы Santen) с целью профилактики послеоперационных осложнений в офтальмологии являются их активность в отношении как грамположительных, так и грамотрицательных бактерий, более оптимизированная фармакокинетика, а также их высокая проникающая способность во влагу

передней камеры глаза [9–14]. В 2011 г. в России зарегистрированы фторхинолоны 4-го поколения (Вигамокс фирмы Alcon), разработчики которых посчитали, что накопление в общей практике определенной резистентности к 3-му поколению фторхинолонов может стать причиной неэффективного лечения после офтальмологических операций [15].

Данные, полученные в рамках многоцентрового исследования, проведенного в 2003–2006 гг. с участием около 16 000 пациентов, послужили основанием для включения фторхинолонов в рекомендованную Европейским обществом катарактальных и рефракционных хирургов (European Society of Cataract and Refractive Surgeons, ESCRS) схему профилактики инфекционных осложнений у пациентов, перенесших факоэмульсификацию катаракты [16]. Так, одна из возможных схем предполагает назначение антибиотика группы фторхинолонов за 2 дня до операции 4 раза в день, непосредственно перед операцией за 60 и 30 минут, в конце ее и в течение 7 дней после операции; это позволяет достичь концентрации антибиотика в роговице и влаге передней камеры, превосходящей минимальную ингибирующую концентрацию – MIC 90 – для наиболее частых возбудителей послеоперационного эндофтальмита. Кроме того, возможна экспресс-подготовка, когда многократные инстилляции антибиотиков проводятся в течение 2 часов непосредственно перед операцией [17].

### Противовоспалительная профилактика при факоэмульсификации

Послеоперационное воспаление считается одним из основных осложнений хирургии катаракты. Оно удлиняет срок реабилитации пациента и снижает функциональный результат лечения. Частота послеоперационного воспаления после факоэмульсификации составляет 2–5%. Основной действующей силой, приводящей к биологическим реакциям воспаления, являются так называемые медиаторы воспаления. Они образуются из фосфолипидов, входящих в состав мембран погибших в результате повреждающего действия клеток. Под действием фосфолипазы фосфолипиды расщепляются до арахидоновой кислоты, которая, в свою очередь, подвергается действию циклооксигеназы (в итоге образуются простагландины) и липоксигеназы (с образованием лейкотриенов). На рисунке 2 схематично представлен запуск синтеза воспалительных медиаторов, основными из которых по праву считают простагландины.

В соответствии с патофизиологией воспалительной реакции основным приложением медикаментозной профилактики и лечения должно быть блокирование синтеза медиаторов воспаления [18].

### Стероидные препараты

В офтальмологической практике применяется 0,1%-ный раствор дексаметазона (самый эффективный препарат по силе глюкокортикоидной активности по сравнению с преднизолоном и кортизоном).

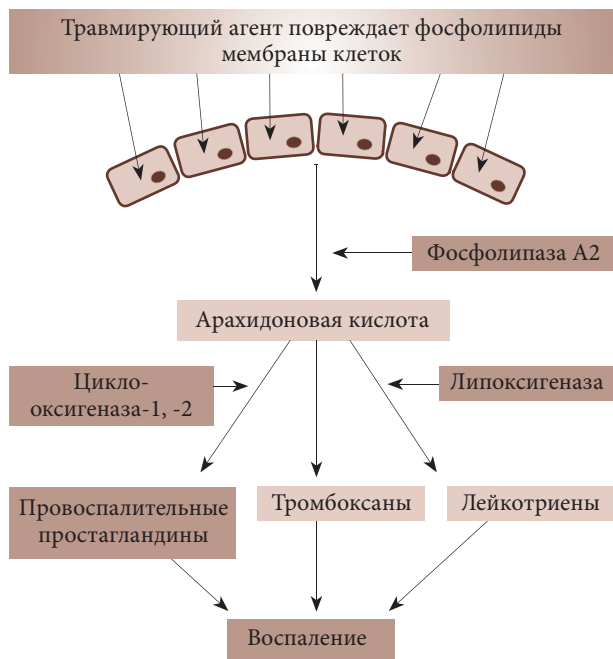


Рис. 2. Механизм образования медиаторов воспаления

Исторически стероидные препараты были первыми средствами противовоспалительной направленности в офтальмохирургии. Согласно теории Ганса Селье (Hans Selye), стресс – это неспецифический ответ организма на любое предъявляемое ему требование. При исследовании стрессовой реакции (в том числе и на хирургическую травму) отмечена некоторая эндокринная перестройка организма с увеличением коры надпочечников и увеличением уровня глюкокортикоидов. Основные эффекты стероидов – иммуносупрессивный, противовоссудативный, антипролиферативный – реализуются через мощную ингибицию синтеза всех медиаторов воспаления. В результате угнетения фермента фосфолипазы A2 и, следовательно, всей цепочки синтеза медиаторов воспаления происходит:

- стабилизация капилляров и уменьшение отека;
- стабилизация нейтрофилов и тучных клеток;
- уменьшение пролиферации фибробластами;
- уменьшение миграции лейкоцитов и макрофагов;

- уменьшение хемотаксиса лейкоцитов;
- дезактивация системы комплемента;
- вазоконстрикция.

Учитывая механизм действия, стероиды долгое время считались препаратом № 1 в подавлении воспалительной реакции на механическое повреждение с обширной травмой глазных тканей, что нашло свое выражение в схемах послеоперационного ведения в эру механической экстракции катаракты и больших разрезов (местное и общее применение) [19].

В настоящее время основная форма применения стероидных препаратов – инстилляцией глазных капель (дексаметазон 0,1%), которые начинаются с первого дня после операции до 4–6 раз в день и продолжают далее по различным схемам. Стероиды наиболее эффективны в профилактике и лечении послеоперационного ирита, иридоциклита, однако в профилактике макулярного отека их применение сдерживается риском повышения внутриглазного давления при длительном применении. Современная тенденция в использовании стероидов предполагает сокращение времени инстилляций с ранее традиционных 6 недель (по убывающей с 6 до 1 раза по неделе) до 2 недель (по 4 раза в день без необходимости убывающей схемы). Длительность приема препарата зависит от риска развития побочных эффектов и исходного состояния гидродинамики глаза, степени хирургической травмы и наличия сопутствующей патологии роговицы (перенесенные кератиты, рубцы).

На фоне применения глюкокортикоидов возникают следующие побочные эффекты:

- повышение внутриглазного давления (до 20% пациентов при инстилляциях в течение недели). Данное обстоятельство диктует пересмотр длительных схем стероидной терапии после фактоэмульсификации на фоне глаукомы или отказ от них в пользу нестероидных капель;

- снижение репаративных процессов. Этот побочный эффект необходимо учитывать при одновременной фактоэмульсификации и кераторефракционных операциях, а также при *arcus senilis* и посттравматических рубцах [20];
- проинфекционный эффект за счет иммуносупрессии. Превышение в несколько раз длительности применения стероидов по сравнению с антибиотиками создает потенциально опасную ситуацию.

Современная фактоэмульсификация представляет собой операцию практически без хирургического стресса, поэтому обоснованность активного и продолжительного применения стероидов становится все менее очевидной, тем более при наличии эффективной альтернативы – нестероидных противовоспалительных средств.


## Нестероидные

### противовоспалительные средства

Из НПВС в отечественной офтальмологической практике применяются препараты в виде растворов для инстилляций – Индоколлир (действующее вещество индометацин), Наклоф (действующее вещество диклофенак). Главным и общим элементом механизма действия НПВС является угнетение синтеза простагландинов из арахидоновой кислоты путем ингибирования фермента циклооксигеназы (простагландин-синтетазы). Эти препараты обратимо ингибируют циклооксигеназу и таким образом снижают биосинтез простагландинов и тромбоксана. В последние годы установлено, что существуют, по крайней мере, две разновидности циклооксигеназы – 1-го и 2-го типа (ЦОГ-1 и ЦОГ-2). ЦОГ-1 образуется в обычных условиях и регулирует в организме образование простагландинов, обеспечивающих гастропротективное действие, способность тромбоцитов к агрегации в системе свертывания крови и контролирующая просвет сосудов и кровотоков в почках. ЦОГ-2 является главным фактором, индуцирующим процесс



Для получения оптимального результата оперативное лечение пациентов с катарактой в обязательном порядке должно быть подкреплено надлежащим применением фармакологических препаратов<sup>1</sup>



# Индоколлир®

0,1% раствор (глазные капли) индометацина, 5 мл

## Решение для высокоэффективной хирургии

- ⊙ эффективен в профилактике и лечении послеоперационных воспалительных осложнений, в т.ч. отека макулы<sup>1-3</sup>
- ⊙ оказывает выраженное анальгезирующее действие
- ⊙ эффективен в поддержании мидриаза при операциях по поводу катаракты
- ⊙ синергичен со стероидами<sup>2</sup>
- ⊙ не вызывает жжения и хорошо переносится<sup>2-3</sup>

### Индоколлир®

**Разрешен к употреблению:** только в медицинских целях. **Группа препарата:** нестероидный противовоспалительный препарат (НПВП), применяется в офтальмологии. **Активное вещество:** 0.1% индометацин. **Другие ингредиенты:** тиомерсал, аргинин, гидроксипропи-бета-циклодекстрин, гидрохлорная кислота, очищенная вода. **Показания к применению:** ингибирование миоза во время хирургических операций; профилактика воспаления после операций на переднем отрезке глаза, в том числе по поводу катаракты; лечение болевого синдрома в первые несколько дней после фоторефракционной кератэктомии. **Противопоказания:** препарат не должен использоваться у пациентов, страдающих астматическими приступами в ответ на прием аспирина или других НПВП, или при аллергических реакциях на компоненты препарата. **Нежелательные эффекты:** иногда после применения препарата может возникать временное незначительное или умеренно выраженное ощущение жжения в глазах. Реакции гиперчувствительности, проявляющиеся зудом или покраснением глаз встречаются редко, возможна фотосенсибилизация или возникновение точечного кератита. **Взаимодействия:** при местном применении индоколлира с другими местными препаратами взаимодействий не отмечалось. Одновременное применение противоревматических системных нестероидных противовоспалительных препаратов может усилить эффект индоколлира. **Предупреждение:** нельзя исключить реакции гиперчувствительности к индометацину у пациентов, склонных к таким реакциям на аспирин и другие противовоспалительные препараты. Местное применение нестероидных противовоспалительных препаратов может маскировать симптомы острой инфекции. НПВП могут приводить к повышенной кровоточивости конъюнктивы во время операции. Следует соблюдать осторожность при применении индоколлира у пациентов, у которых имеется повышенная склонность к кровотечениям или принимающих препараты, удлиняющие время кровотечения. **Дозировка:** а) предотвращение миоза во время операции: 4 капли в день накануне операции и 4 капли в течение 3 часов перед операцией; б) предупреждение воспалительных осложнений после операций по поводу катаракты или других операций на переднем отрезке глаза: по 1 капле от 4 до 6 раз в день до полного исчезновения симптомов, начиная лечение за 24 часа до операции; в) купирование боли после фоторефракционной кератэктомии по 1 капле 4 раза в день в течение нескольких дней после операции. Индоколлир® выпускается во флаконах по 5 мл.

<sup>1</sup> «Фармакологическое сопровождение современной хирургии катаракты», Малюгин Б.Э и др., издание 2-е, издательство «Офтальмология», Москва 2011

<sup>2</sup> «Фактоэмульсификация», Иошин И.Э., издательство «Апрель», Москва 2012

<sup>3</sup> Инструкция по применению лекарственного препарата для медицинского применения Индоколлир®

Полную информацию о препарате можно получить, ознакомившись с инструкцией по медицинскому применению препарата Индоколлир®.

000 «Бауш энд Ломб» 115191, Москва, ул. Б. Тульская, д. 11 Тел.: +7 (495) 969 21 30 www.bauschlomb.ru



воспаления. Большинство НПВС ингибируют обе циклооксигеназы. Противовоспалительный эффект этих препаратов обусловлен угнетением ЦОГ-2. Одновременное угнетение ЦОГ-1 приводит к развитию побочных эффектов со стороны желудочно-кишечного тракта, вызывая образование язв, кровотечения и, кроме того, нарушение функции почек и агрегации тромбоцитов. Выраженной селективности по отношению к ЦОГ-1 обладает индометацин, умеренной – диклофенак (классификация НПВС по селективности в отношении различных форм циклооксигеназы согласно Drugs Therapy Perspectives, 2000 [21]).

НПВС подавляют преимущественно фазу экссудации. Наиболее мощные препараты – индометацин, диклофенак – воздействуют также на фазу пролиферации (уменьшая синтез коллагена и связанное с этим склерозирование тканей), но слабее, чем на экссудативную фазу. На фазу альтерации НПВС практически не влияют. По противовоспалительной активности все НПВС уступают стероидам, которые, ингибируя фермент фосфолипазу А<sub>2</sub>, тормозят метаболизм фосфолипидов и нарушают образование как простагландинов, так и лейкотриенов, также являющихся важнейшими медиаторами воспаления.

НПВС эффективны в профилактике и лечении воспалительных осложнений в переднем (ириты, иридоциклиты) и заднем (макулярный отек) отрезке глаза [22–26].

Местные побочные эффекты от применения НПВС редки и могут проявляться в поверхностной мелкоочечной эпителиопатии роговицы, которая уменьшается при снижении дозы и назначении протекторов роговицы. Редки и аллергические реакции. Системные осложнения, характерные для пероральных НПВС (желудочно-кишечные кровотечения, нарушение свертываемости крови), при инстилляциях НПВС не отмечаются. С точки зрения применения в реальной клинической практике наибольший интерес представля-

ет Индоколлир (фирма Bausch & Lomb), который обладает некоторыми преимуществами:

- ✓ эффективен в поддержании мидриаза;
- ✓ синергичен со стероидами;
- ✓ обладает хорошей переносимостью;
- ✓ на фоне его применения малый риск роговичных осложнений;
- ✓ имеет выраженный анальгезирующий эффект.

### **Возможные схемы комбинации стероидных и нестероидных противовоспалительных препаратов в послеоперационном периоде при факоэмульсификации**

#### **Монотерапия НПВС**

Современная факоэмульсификация может считаться операцией с минимальным хирургическим стрессом, поэтому в случаях «чистой» (англ. virgin) катаракты возможна монотерапия НПВС. Как правило, НПВС в виде монотерапии назначаются 4 раза в день за два дня до операции, в день операции и после операции в течение 4–6 недель. Обязательно проведение антибактериальной профилактики по описанной выше схеме (до, во время и после операции).

#### **Монотерапия стероидами**

Несмотря на большую противовоспалительную активность, изолированное использование стероидных препаратов не может обеспечить полную профилактику воспалительных осложнений (особенно макулярного отека). Это обусловлено тем, что побочные эффекты стероидной терапии (проинфекционный эффект, развитие вторичной гипертензии) ограничивают безопасную длительность их применения сроком не более 4 недель. А в случаях с сопутствующей глаукомой длительность применения стероидов не должна превышать 2 недели. Использование комбинированных лекарственных средств, которые включают антибактериальный и стероидный препараты, представляется вполне перспективным с учетом различных сроков обоснованного приме-

нения в послеоперационном периоде антибиотиков (до 1–2 недель), глюкокортикостероидов (до 3–4 недель) и риском формирования при постепенной отмене возможной резистентности к возбудителям инфекции [17, 27].

#### **Комбинация стероидов и НПВС**

Сочетание стероидов и НПВС – наилучший вариант терапии стандартного послеоперационного периода [27, 28]. Суммация противовоспалительного эффекта, возможность ограничить до минимального срок применения стероидов и продлить до необходимого применение НПВС позволяют обеспечить адекватную курацию больного после факоэмульсификации, а в сочетании с антибактериальной профилактикой инфекционного воспаления – максимально обеспечить неосложненное послеоперационное течение. Итоговая схема инстилляций при стандартном течении послеоперационного периода выглядит следующим образом: за 2 дня до операции – НПВС 4 раза в день; в день операции – НПВС 4 раза в день; после операции – НПВС 4 раза в день в течение 4–6 недель, стероиды 4 раза в день в течение 2 недель.

Таким образом, для местного применения в эффективной профилактике послеоперационных осложнений факоэмульсификации показаны антибиотики – фторхинолоны (офлоксацин, левофлоксацин, моксифлоксацин), стероиды (дексаметазон), нестероиды (индометацин (препарат Индоколлир), диклофенак). Мы рекомендуем следующую схему эффективной фармакотерапии стандартного течения послеоперационного периода факоэмульсификации (все инстилляций 4 раза в день):

- ✓ за 2 дня до операции – НПВС (Индоколлир), антибиотики (фторхинолоны);
- ✓ в день операции – НПВС (Индоколлир), антибиотики (фторхинолоны);
- ✓ после операции – стероиды (1–2 недели), антибиотики (фторхинолоны) (1 неделя), НПВС (Индоколлир) (4–6 недель). ☉



Второй  
Национальный  
конгресс

# ПЛАСТИЧЕСКАЯ ХИРУРГИЯ

Москва, МВЦ «Крокус Экспо»

12–14 декабря 2012 года

## Организаторы

- Министерство здравоохранения и социального развития РФ
- Российская академия медицинских наук
- Российское общество пластических, реконструктивных и эстетических хирургов (ОПРЭХ)

## В рамках конгресса пройдут:

- III (VIII) Съезд Общества пластических, реконструктивных и эстетических хирургов
- Заседание Профильной комиссии Экспертного совета в сфере здравоохранения
- Минздравсоцразвития РФ по специальности «Пластическая хирургия»
- Учредительное собрание Российского общества микрохирургов
- I Российский форум по послевузовскому образованию в области пластической хирургии
- I Международный симпозиум по хирургии лицевого нерва

## Основные темы научной программы:

- Пластическая хирургия в:
  - анестезиологии и реаниматологии
  - гинекологии
  - детской хирургии
  - косметологии
  - нейрохирургии
  - общей хирургии
  - онкологии
- оториноларингологии
- офтальмологии
- травматологии и ортопедии
- урологии
- челюстно-лицевой хирургии
- Эстетическая хирургия
- Хирургия лицевого нерва
- Послевузовское образование

Секретариат Конгресса  
117420, Москва, а/я 1  
телефон (495) 722-64-20  
электронная почта [mail@plastsur.ru](mailto:mail@plastsur.ru)  
сайт [www.plastsur.ru](http://www.plastsur.ru)

Оргкомитет выставки  
Москва, ул. Профсоюзная, д. 57  
телефон (495) 722-64-20  
факс (495) 786-25-57  
электронная почта [mail@plastsur.ru](mailto:mail@plastsur.ru)



# Медикаментозное сопровождение хирургии увеальной катаракты

Д.м.н., проф. Е.А. ДРОЗДОВА

*Подходы к лечению больных увеальной катарактой серьезно отличаются от стандартных протоколов, применяемых у пациентов с неосложненной катарактой. Успех хирургического лечения определяется возможностями контроля воспаления. Адекватная предоперационная подготовка, применение современных методов микрохирургии и активная противовоспалительная терапия в послеоперационном периоде, направленные на предотвращение развития обострений увеита и других осложнений послеоперационного периода, позволяют повысить эффективность хирургического лечения увеальной катаракты.*

Осложненная катаракта развивается при увеитах в результате нарушения гематоофтальмического барьера, воздействия на хрусталик токсичных продуктов воспаления и нарушенного тканевого метаболизма. Важное место в этиологии увеальной катаракты занимает длительное применение препаратов глюкокортикоидов.

Частота развития увеальной катаракты зависит от локализации увеита и основного этиологического фактора. Наиболее часто увеальная катаракта является осложнением острого переднего HLA-B27-ассоциированного увеита при спондилоартритах – 23,6–30,4%, туберкулезного увеита – 40–56%, герпетического увеита – 26%; хронического переднего увеита при ювенильном ревматоидном артри-

те – 58–83%, срединного (интермедиарного) увеита – 60,7% и панuveита [1–3].

При развитии увеальной катаракты помутнения первично располагаются под задней капсулой хрусталика, что обусловлено ее тонкостью и отсутствием под ней эпителия. Наиболее типично образование помутнений чашеобразной формы с захватом средних слоев хрусталика.

Диагностика увеальной катаракты основывается на характерной клинической картине помутнений хрусталика и патологических изменений глаза. При обследовании больного большое значение имеют детальное изучение анамнеза, а также клиническое и лабораторное обследование пациента с целью выяснения этиологии основного процесса и степени его активности.

В комплекс обследования включают иммунологические, бактериологические и вирусологические методы [1, 4, 5].

Наиболее сложным является решение вопроса об оперативном лечении увеальной катаракты. Цели оперативного вмешательства могут быть различными. Первостепенная задача – зрительная реабилитация пациента, однако у части больных удаление катаракты необходимо для осмотра структур заднего отрезка глаза и решения вопроса об адекватности назначенной терапии. В то же время известно, что изменение структуры вещества хрусталика и повреждение капсулы может служить причиной, поддерживающей аутоиммунное воспаление увеальной ткани, поэтому хирургическое удаление хрусталика в ряде случаев приводит к купированию воспаления. При оценке показаний к удалению хрусталика у больного увеитом следует определить активность воспаления, степень помутнения хрусталика, выраженность снижения зрения, а также тяжесть сопутствующих изменений глаза. Показанием к данной операции является снижение остроты зрения до 0,4, вызывающее зрительный дискомфорт и нарушения бинокулярного зрения. Абсолютными противопоказаниями к хирургическому вмешательству являются слепота, выраженное обострение воспалительного процесса; относительными противопоказаниями – выражен-





ная гипотония, фиброз стекловидного тела, ограниченная отслойка сетчатки и отсутствие волн электроретинограммы [6–8]. Дать прогноз относительно восстановления зрения больного увеальной катарактой довольно сложно, результат лечения зависит от тяжести изменений глаз, являющихся следствием основного патологического процесса (помутнение роговицы и стекловидного тела, поражение сетчатки, оптическая нейропатия, глаукома, амблиопия); оптического эффекта операции и особенностей течения послеоперационного периода.

Возможность имплантации интраокулярной линзы (ИОЛ) при хирургическом лечении осложненной катаракты требует серьезного рассмотрения. Абсолютным противопоказанием для имплантации ИОЛ является сохраняющееся внутриглазное воспаление. Не рекомендуется имплантация ИОЛ пациентам с тяжелым течением хронического интермедиарного увеита, увеита при системных заболеваниях и саркоидозе, при невозможности добиться стойкой ремиссии увеита. Кроме того, некоторые авторы не рекомендуют имплантацию ИОЛ детям, страдающим хроническим увеитом при ювенильном артрите [5, 6, 8].

Успех хирургического лечения осложненной катаракты зависит от того, удастся ли установить контроль над воспалением. Необходимым условием является агрессивное противовоспалительное и этиологическое лечение увеита до достижения стойкой ремиссии, проведение предоперационной медикаментозной подготовки и активное лечение в послеоперационном периоде. Важно добиться стойкой ремиссии увеита, продолжающейся в течение 6 месяцев, однако при необходимости (набухание катаракты, внутриглазная гипертензия) требуемый срок ремиссии может быть уменьшен до 3 месяцев. Оценка ремиссии увеита основывается на результатах тщательного исследования глаза с применением методов визометрии, периметрии, биомикроскопии, биомикроофтальмоскопии с линзой +90,0 Д, ультразвукового скани-

рования, оптической когерентной томографии, электроретинографии. Оценка количества клеток в передней камере проводится методами биомикроскопии и лазерной флюорофотометрии. Считается, что ремиссия имеет место при отсутствии клеток во влаге передней камеры (максимальное количество клеток – 10) и в стекловидном теле (максимальное количество клеток – 10), а также если нет кистозного макулярного отека [1, 4, 9].

При выборе способа оперативного вмешательства предпочтение отдается микроинвазивным методикам – факоаспирации, факоэмульсификации (торсионной, OZil) с минимальным роговичным разрезом. Возможно выполнение передней (через задний капсулорексис) и задней (через *pars plana*) витрэктомии. Имплантацию ИОЛ рекомендуется производить в капсульный мешок. Дополнительно возможно введение глюкокортикостероидов в переднюю камеру (дексаметазон) и в стекловидное тело (триамцинолон). Для имплантации предпочтительно использовать акриловые ИОЛ и линзы из полиметилметакрилата (ПММА) с поверхностью, модифицированной гепариновым покрытием, так как ИОЛ из обычного ПММА и силиконовых материалов могут вызывать активацию воспаления и усиливать кистозный макулярный отек [10–13].

Однако даже идеально выполненная операция не является гарантией отсутствия послеоперационных осложнений, наиболее значимыми из которых являются фиброз задней капсулы хрусталика (81,7% случаев), обострение увеита (40% случаев), кистозный макулярный отек (24% случаев) [5, 7, 11, 12, 14].

Рекомендуемая медикаментозная подготовка и послеоперационное ведение больного увеитом серьезно отличаются от стандартных протоколов ведения пациента с неосложненной катарактой и направлены на предотвращение развития обострений увеита и других осложнений послеоперационного периода. Объем и сроки проведения предоперационной медикаментозной подготовки зависят от этиологии,

клинической формы и степени тяжести увеита в период обострения. В осложненных случаях, если ремиссия увеита достигнута на фоне приема преднизолона, его применяют в увеличенной дозировке (до 1,0 мг/кг). Прием первоначальной дозы начинается за 7–14 дней до операции, в послеоперационном периоде в зависимости от активности воспаления дозу препарата постепенно снижают. Если для контроля увеального воспаления больной получал комбинированную иммуносупрессивную терапию (циклоsporин А, метотрексат и др.) в сочетании с преднизолоном, то дозу преднизолона увеличивают на 10–20 мг, а дозу иммуносупрессора не меняют. В неосложненных случаях (при ремиссии увеита на фоне локальной терапии) назначения системных глюкокортикостероидов не требуется [9, 15].

При инфекционных увеитах предоперационная подготовка обязательно должна включать этиологическую терапию. При герпетических увеитах назначаются препараты ацикловира (Вальтрекс по 250 мг 2 раза в сутки). При перенесенных специфических бактериальных и протозойных инфекциях назначаются соответствующие антибиотики (противотуберкулезные препараты, противотоксоплазмозные препараты) по противорецидивным схемам. Важно подчеркнуть, что в настоящее время до операции не рекомендуется прием системных нестероидных противовоспалительных средств (НПВС), поскольку они увеличивают риск кровоточивости. За 7 дней до предполагаемого хирургического вмешательства проводится локальная предоперационная подготовка. Выделяют три компонента локальной терапии: противовоспалительную, антибактериальную и симптоматическую. Профилактика воспаления увеальной ткани проводится глюкокортикостероидными и нестероидными противовоспалительными препаратами. Назначаются глазные капли: дексаметазон 0,1% по 1 капле 4 раза в день и НПВС – индометацин или диклофенак по 1 капле 4 раза в день.



Известно, что в реализации воспалительной реакции принимает участие множество факторов. Наиболее значимыми из них являются простагландины, лейкотриены, провоспалительные цитокины, компоненты комплемента и другие. Простагландины вызывают гиперемию, боль, отек, миоз. Лейкотриены усиливают проницаемость сосудов, вызывают хемотаксис лимфоцитов и лейкоцитов в очаг воспаления. В ответ на хирургическую травму иммунокомпromетированного глаза, перенесшего увеит, развивается бурный аутоиммунный ответ, который реализуется в первую очередь за счет клеточно-опосредованных иммунных реакций с участием различных провоспалительных медиаторов: фактора некроза опухоли альфа (ФНО-альфа), интерлейкинов (ИЛ) (ИЛ-1, ИЛ-6, ИЛ-8), молекул адгезии, протеиназы и других. По этой причине для подавления иммунного воспаления необходимо применение глюкокортикостероидов, в частности, дексаметазона (локально) и преднизолона (системно). НПВС обладают менее выраженным противовоспалительным действием: угнетают циклооксигеназу-1 и циклооксигеназу-2, тем самым нарушая метаболизм арахидоновой кислоты, подавляют синтез простагландинов PGE<sub>1</sub> и PGE<sub>2</sub>. Действие НПВС, главным образом, проявляется способностью уменьшать миоз, болевую реакцию и развитие макулярного отека в послеоперационном периоде. Эффективность лечения повышается при сочетанном применении НПВС и глюкокортикостероидов благодаря синергизму [4, 16]. Важным элементом предоперационной подготовки является профилактика инфекционного эндофтальмита. Согласно рекомендациям Европейского и Американского обществ катарактальных и рефракционных хирургов, препаратами выбора для предупреждения этого осложнения являются фторхинолоны третьего и четвертого поколения, имеющие наиболее широкий спектр антимикробного действия при минимальных побочных эффектах. Для профилактики эндофтальмита у больных осложненной

катарактой важно подобрать наиболее эффективный препарат, учитывая сниженную иммунную защиту в ответ на длительное применение глюкокортикостероидов и других иммунодепрессивных препаратов. Рекомендуются инстилляционные моксифлоксацина или левофлоксацина: по 1 капле 4 раза в день за день до операции, 1 капля за час до операции и на операционном столе, далее через 2 часа после операции [17–19]. Дополнительной проблемой является повышение внутриглазного давления, часто сопутствующее осложненной катаракте. Выбор гипотензивных препаратов у больных увеитом ограничен из-за возможного провоспалительного эффекта холиномиметиков и аналогов простагландинов. Препаратами выбора являются ингибиторы карбоангидразы: бринзоламид (Азопт), дорзоламид по 1 капле 2 раза в день, либо (при недостаточной эффективности) комбинированные препараты: бринзоламид + тимолол (Азарга). Возможно назначение ацетазоламида внутрь по 0,25 мг 2–3 раза в сутки [1, 6].

Медикаментозная терапия пациента с осложненной увеальной катарактой в послеоперационном периоде также отличается от рекомендуемых стандартных схем. Число инстилляций дексаметазона увеличивают до 6–12 раз в день с последующей постепенной отменой препарата по 1–2 капле. У большинства пациентов для подавления воспалительной реакции требуется дополнительное назначение субконъюнктивальных инъекций дексаметазона в дозировке 2 мг N 5–10. При локальном применении глюкокортикостероидов важную роль в механизме их действия играют особенности строения тканей глаза, ферментная система, количество стероидных рецепторов на поверхности клеток. Иммуносупрессорное и противовоспалительное действие дексаметазона реализуется непосредственно в глазных тканях и имеет дозозависимый эффект. По мере уменьшения воспалительной реакции требуется меньшее количество инстилляций препарата. По этой причине у больных увеита-

ми рекомендуется дробное уменьшение инстилляций дексаметазона (и других глюкокортикостероидных препаратов). Полная отмена препаратов дексаметазона производится не ранее чем через 2–3 месяца в зависимости от тяжести течения увеита. Некоторым больным поддерживающая доза 1–2 капли в день может требоваться длительное время. Особо опасным побочным действием длительного применения дексаметазона является стероидная глаукома, поэтому у таких пациентов необходимо регулярно следить за внутриглазным давлением. НПВС (Индоколлир, диклофенак) не требуют постепенного уменьшения дозы и назначаются 4 раза в день на протяжении 45–60 дней.

Продолжительность назначения антибактериальных средств (моксифлоксацин, левофлоксацин) не должна превышать 10 дней, при этом доза препарата не меняется в течение всего срока лечения [18]. Системное лечение продолжается в зависимости от тяжести состояния глаза: доза преднизолона снижается постепенно до поддерживающей, что соответствует схеме лечения острого увеита.

Контрольные осмотры пациентов рекомендуется назначать в сроки ожидаемого обострения: первый – на 7-е сутки, второй – в конце 1-го месяца после проведенной операции [5, 11, 13]. При выявлении признаков обострения увеита следует усилить противовоспалительную терапию.

Таким образом, эффективность хирургического лечения увеальной катаракты определяется оптимальными сроками операции с ожиданием ремиссии процесса до 6 месяцев, адекватной предоперационной подготовкой, применением современных методов микрохирургии, активной противовоспалительной терапией в послеоперационном периоде. Вопрос об имплантации ИОЛ решается индивидуально, возможностью имплантации определяется активностью воспаления, иммунологическим статусом больного, состоянием заднего отдела глаза и частотой рецидивов увеита. ●

**Календарный план мероприятий непрерывного повышения  
квалификации медицинских работников на I полугодие 2013 года  
Главное медицинское управление Управления делами  
Президента Российской Федерации**

- 23 января**  
**Хронические цереброваскулярные заболевания**  
Руководитель: профессор В.И. Шмырев, главный невролог Главного медицинского управления УД Президента РФ, заведующий кафедрой неврологии ФГБУ «Учебно-научный медицинский центр» УД Президента РФ  
**Место проведения:** здание Правительства Москвы, ул. Новый Арбат, д. 36/9
- 6 февраля**  
**Фармакотерапия бронхолегочных заболеваний с позиций доказательной медицины**  
Руководитель: профессор В.Е. Ноников, главный пульмонолог Главного медицинского управления УД Президента РФ, заведующий пульмонологическим отделением ФГБУ «Центральная клиническая больница с поликлиникой» УД Президента РФ  
**Место проведения:** здание Правительства Москвы, ул. Новый Арбат, д. 36/9
- 13 февраля**  
**Здоровье иммунной системы. Возможности оценки и пути коррекции**  
Руководители: профессор Ю.П. Резников, главный внештатный специалист по клинической иммунологии ГМУ УД Президента РФ, научный руководитель по иммунологии ФГБУ «Поликлиника № 1» УД Президента РФ; профессор Л.А. Горячкина, главный аллерголог ГМУ УД Президента РФ, заведующая кафедрой клинической аллергологии ГБОУ ДПО «РМАПО» МЗ РФ  
**Место проведения:** здание Правительства Москвы, ул. Новый Арбат, д. 36/9
- 14 марта**  
**Ежегодная конференция «Фармакотерапия болезней уха, горла, носа с позиций доказательной медицины»**  
Руководители: профессор А.С. Лопатин, заведующий кафедрой болезней уха, горла и носа ГБОУ ВПО «Первый Московский государственный медицинский университет им. И.М. Сеченова» МЗ РФ; профессор В.С. Козлов, заведующий кафедрой оториноларингологии ФГБУ «Учебно-научный медицинский центр» УД Президента РФ  
**Место проведения:** Центральный дом ученых, Москва, ул. Пречистенка, д. 16
- 15–18 апреля**  
**Российский мастер-класс с международным участием «Современная функциональная ринохирургия»**  
Руководитель: профессор А.С. Лопатин, заведующий кафедрой болезней уха, горла и носа ГБОУ ВПО «Первый Московский государственный медицинский университет им. И.М. Сеченова» МЗ РФ  
**Место проведения:** Первый МГМУ им. И.М. Сеченова, Первая университетская больница № 1, Москва, ул. Большая Пироговская, д. 6/1
- 23–24 апреля**  
**Российская научно-практическая конференция с международным участием «Клиническая дерматология как междисциплинарная проблема»**  
Научно-консультативный комитет: Е.Л. Ноников, В.Ф. Казаков, Е.В. Липова, С.И. Роговская, А.М. Соловьева, А.И. Неробеев  
**Место проведения:** Центральный дом ученых, Москва, ул. Пречистенка, д. 16
- 24 апреля**  
**Ежегодная конференция «Фармакотерапия аллергических заболеваний с позиций доказательной медицины»**  
Руководитель: профессор Л.А. Горячкина, главный аллерголог Главного медицинского управления УД Президента РФ, заведующая кафедрой клинической аллергологии ГБОУ ДПО «Российская медицинская академия последипломного образования» МЗ РФ  
**Место проведения:** здание Правительства Москвы, ул. Новый Арбат, д. 36/9
- 5 июня**  
**Офтальмология**  
Руководитель: чл.-корр. РАМН С.Э. Аветисов, главный специалист по офтальмологии Главного медицинского управления УД Президента РФ, директор ГУ «Научно-исследовательский институт глазных болезней» РАМН  
**Место проведения:** здание Правительства Москвы, ул. Новый Арбат, д. 36/9
- 27–29 июня**  
**X Конгресс Российского общества ринологов, приуроченный к 20-летию образования общества**  
Руководитель: профессор А.С. Лопатин, заведующий кафедрой болезней уха, горла и носа ГБОУ ВПО «Первый Московский государственный медицинский университет им. И.М. Сеченова» МЗ РФ  
**Место проведения:** комплекс «Измайлово», корпус Альфа, Москва, Измайловское ш., д. 71, корп. 1А

**Адреса проведения мероприятий:**  
уточнять на сайте или по указанным телефонам

Техническая поддержка –  
ООО «МедЗнания»; тел.: 8 (495) 614-40-61;  
факс: 8 (495) 614-43-63.  
Подробная программа – на сайте  
[www.medq.ru](http://www.medq.ru)





Поликлиника  
«Центральная»,  
офтальмологический  
центр «Взгляд»,  
г. Ставрополь

# Использование Вигамокса в лечении микробных кератитов, явившихся следствием осложнений при ношении контактных линз

Н.В. ПРЕДМЕСТИНА

*Любой подозрительный роговичный инфильтрат следует лечить как микробный кератит (пока не будет доказана его неинфекционная природа), поскольку задержка в лечении микробного кератита существенно ухудшает течение болезни. Согласно данным зарубежных и отечественных исследований, при микробном кератите препаратами первого выбора являются антисептики в комбинации с фторхинолонами 4-го поколения. Для оценки эффективности и безопасности препарата Вигамокс (моксифлоксацина гидрохлорид) было проведено исследование с участием 58 амбулаторных пациентов (102 глаза) с различными клиническими проявлениями синдрома «красного глаза» в возрасте от 14 до 48 лет. В качестве антимикробной терапии использовали пиклоксидин (Витабакт 0,05%), антибактериальной – Вигамокс. Препараты применяли по следующей схеме: а) первый этап (начальная терапия) – в течение первых 48 часов оба препарата закапывали каждый час (с перерывом на ночь); б) второй этап – инстилляций обоих препаратов 4 раза в сутки в течение 5–7 дней (в зависимости от клинического течения). Показано, что Вигамокс хорошо переносится и безопасен в применении. Препарат обладает достаточным антимикробным эффектом, легко комбинируется с другими препаратами.*

## Введение

Среди пациентов с внезапно возникшим так называемым синдромом «красного глаза» преобладают больные с глазной инфекцией. В целом воспалительные поражения глаз инфекционной и реже неинфекционной природы относятся к числу наиболее распространенных заболеваний. Эпидемиологические данные свидетельствуют: в Российской Федерации в структуре обратившихся на амбулаторный прием лидируют больные с воспалительными поражениями глаз – 40,2%, или около 16 млн человек в год [1]. С воспалительными заболеваниями связано до 80% случаев временной нетрудоспособности, до 50% – госпитализаций, до 10–30% – слепоты [2].

Наиболее частым местом глазной инфекции является конъюнктивит, а наиболее серьезным – поражение роговицы (кератит, язва роговицы) и внутренних оболочек глаза (эндофтальмит). По расчетным данным, среди общего числа больных



с воспалительными заболеваниями глаз 66,7% составляют большие с конъюнктивитами, 23,3% – с блефаритами. На кератиты приходится 4,2% случаев воспалительных заболеваний глаз, на увеиты, хориоретиниты, невриты – до 5,8%, однако именно эти заболевания опасны такими грозными последствиями, как частичная или полная потеря зрения. Вне зависимости от причинного фактора для кератита (воспаление роговой оболочки) характерны следующие клинические признаки: 1) симптомы раздражения роговицы (слезотечение, светобоязнь, блефароспазм, иногда боль в глазу); 2) наличие перикорнеальной гиперемии или смешанной, сочетающейся с покраснением конъюнктивы; 3) помутнение роговицы, сопровождающееся нарушением прозрачности, зеркальности, блеска роговицы. При ношении контактных линз могут возникать осложнения, связанные с механическим повреждением роговицы, токсико-аллергическими и гипоксическими реакциями, инфекционными заболеваниями. Дефекты эпителия, часто возникающие у носителей контактных линз, способствуют распространению инфекции [3, 4, 5]. В этом случае речь может идти не только о потере зрения, но и о потере глаза как органа. В свое время на силикон-гидрогелевые контактные линзы возлагались большие надежды в плане снижения риска микробных кератитов. Первоначально предполагалось: благодаря тому, что такие контактные линзы пропускают кислород в значительно более высокой степени, чем линзы предыдущего поколения, удастся устранить гипоксию роговицы и тем самым свести к минимуму инфекционные заболевания, вызванные ношением контактных линз. Согласно данным разных авторов, вероятность развития микробных кератитов при ношении силикон-гидрогелевых линз в непрерывном режиме варьирует в диапазоне от 19,3 случая до 100–125 случаев на 10 000 носителей

линз [6]. Массовое распространение силикон-гидрогелевых контактных линз не только не уменьшило количество микробных кератитов, а наоборот, в несколько раз повысило риск развития последних. Причина – в широком использовании контактных линз в режиме непрерывного ношения (в течение 30 суток не снимая). Среди глазных инфекций, ассоциированных с ношением контактных линз, наиболее распространены следующие клинические формы: инфильтративный кератит, периферийная язва и микробный кератит. Инфильтративный кератит – воспалительная реакция, развивающаяся у пользователей мягкими контактными линзами. В зависимости от этиологии она может наблюдаться на одном глазу или на обоих, симптомы могут отсутствовать или проявляться в виде слабой или средней боли. В больном глазу наблюдаются небольшие (менее 1 мм) инфильтраты на передней строме роговицы, без чрезмерных повреждений эпителия, с диффузной инфильтрацией от средне-периферийной зоны до периферии. Конъюнктивит диффузно инъецирована. Инфильтративный кератит может быть вызван прокрашиванием роговицы (из-за несовместимости раствора с материалом контактной линзы), слишком плотной посадкой линзы или стафилококковой гиперчувствительностью (на линзе могут скапливаться грамположительные бактерии). При инфильтративном кератите применяется следующая тактика – пациенту достаточно прекратить ношение контактных линз и провести паллиативное лечение до полного устранения признаков и симптомов заболевания. Затем пациент может продолжить носить контактные линзы. Периферийная язва – это роговичный инфильтрат, наиболее часто встречающийся у пациентов, носящих контактные линзы в расширенном или непрерывном режиме. Бульбарная инъекция обычно ограничена пределами

квадранта, примыкающего к инфильтрату. Такая язва, скорее всего, появится в том случае, если на линзах пациента скапливаются микробы или биопленка, а эпителий роговицы поврежден. Основными возбудителями бактериальных язв роговицы (более 80% всех случаев) являются: *Staphylococcus*, *Streptococcus*, *Pneumococcus*, *Pseudomonas aeruginosa*, реже встречается *Escherichia coli*, *Neisseria*, *Proteus vulgaris*, *Moraxella*. Периферийная язва не представляет угрозы для зрения, проходит сама по себе после того, как пациент прекращает носить контактные линзы, хотя на месте фокального инфильтрата формируется шрам. Поскольку симптомы периферийной язвы исчезают достаточно быстро после снятия линзы, необходимость в местном офтальмологическом лечении возникает очень редко. Такой корнеальный инфильтрат кажется незначительным по сравнению с куда более опасным микробным кератитом, однако по клиническим проявлениям может его напоминать. Если есть сомнения, особенно в том случае, когда нельзя тщательно осмотреть пациента, следует руководствоваться консервативным подходом и назначить антибактериальное лечение. На начальном этапе предпочтение следует отдать Вигамоксу в виде монотерапии.

#### **Микробные кератиты: клиника, диагностика, лечение**

Бактериальный кератит – одно из самых серьезных осложнений при ношении контактных линз. Более чем в половине случаев заболевание вызвано синегнойной палочкой (*Pseudomonas aeruginosa*). Гипоксия, связанная с ношением контактных линз, может нарушать целостность эпителия роговицы, замедлять заживление повреждений и повышать микробное связывание, что может вызвать у пациента предрасположенность к инфекции. Пациенты с бактериальным кератитом ощущают умеренную или сильную боль, светобоязнь,

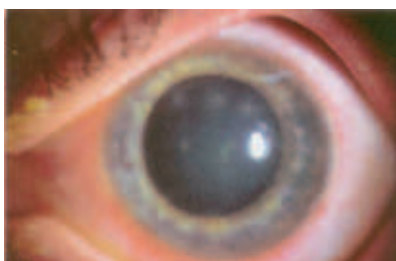


Рис. 1. Передние стромальные инфильтраты при акантамебном кератите

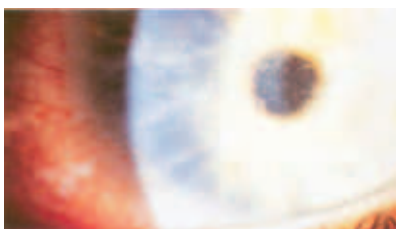


Рис. 2. Периневральные инфильтраты при акантамебном кератите

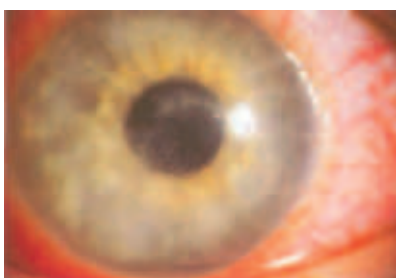

Рис. 3. Эпителиальные изменения и псевдодревоидные дефекты при акантамебном кератите\*

\* Предоставлено А. Ridgway.

жалуются на покраснение глаз и слизисто-гнойные выделения. Осмотр на щелевой лампе покажет на строме фокальный инфильтрат неправильной формы, по размеру превышающий 1 мм. Он может находиться в центральной, средне-периферийной или периферийной зоне роговицы наряду с диффузной инфильтрацией и поверхностным дефектом эпителия. В диагностике кератитов новые перспективы открывает конфокальная прижизненная микроскопия роговицы [7]. Как было сказано выше, признаки и симптомы раннего бактериаль-

ного кератита могут отчасти напоминать тяжелую периферийную язву роговицы. Однако, в отличие от нее, отказ от ношения линз не принесет облегчения; а без надлежащей антимикробной терапии (например, Вигамокс (3 раза в сутки) в сочетании с Витабактом 0,05% (4 раза в сутки)) состояние пациентов стремительно ухудшается.

Акантамебный кератит является самым тяжелым из возможных осложнений ношения контактных линз. В 70–85% случаев заболевание возникает у пациентов, использующих контактные линзы независимо от их типа (жесткие или мягкие). Возбудитель заболевания *Acanthamoeba* – простейший микроорганизм, принадлежащий к роду амёбы, – обитает в почве, пресной и морской воде и других местах. При неблагоприятных условиях подвижная акантамеба (трофозоид) принимает форму неподвижной цисты. В таком состоянии она может существовать до 1 года [8].

*Acanthamoeba* проникает в роговицу в результате ее микротравм. Это происходит при нарушении правил гигиены; промывании линз и контейнеров для их хранения водопроводной водой, использовании растворов, не содержащих консервантов; купании (не снимая линз) в загрязненных водоемах и бассейнах.

Заболевание отличается медленным развитием и первоначально может быть принято за герпетический кератит. Пациент жалуется на ухудшение зрения, возникающее из-за образования хейза в центральной или парацентральной зоне. При прогрессировании процесса развивается кольцевой инфильтрат, появляется острая боль, не соответствующая клинической картине заболевания и вызванная внедрением трофозоида в периневральное пространство ткани роговицы. В дальнейшем нередко отмечаются задний увеит и эндофтальмит, что значительно осложняет течение заболевания и в некоторых случаях заканчивается потерей глаза.

Сходная клиническая картина наблюдается при поражении роговицы амёбами рода *Vahlkampfia* и *Hartmanella*.

Для заболевания характерно длительное хроническое течение. Нередко акантамебный кератит осложняется вторичной бактериальной или герпесвирусной инфекцией. Он плохо поддается лечению и может привести к развитию десцеметоцеле и прободению роговицы. Акантамебному кератиту не свойственно спонтанное заживление.

Назовем клинические признаки акантамебного кератита в порядке их проявления [9]:

- лимбит, периневральные инфильтраты (радиальный кератоневрит) (рис. 1) и мелкие неоднородные инфильтраты передних слоев стромы (рис. 2) обнаруживают в течение первых 4 недель от начала заболевания;
- эпителий роговицы может оставаться интактным либо поражаться по типу точечного или псевдодревоидного кератита (рис. 3);
- постепенное расширение и слияние инфильтратов ведет к формированию центрального или парацентрального кольцевидных абсцессов (рис. 4);
- по периферии кольцевидного абсцесса наблюдают отдельные мелкие белесые инфильтраты;
- медленно прогрессирующее истончение стромы роговицы (рис. 5), склерит и в конечном итоге – формирование десцеметоцеле.

Для диагностики акантамебного кератита важны сведения о ношении мягких контактных линз, выраженном стойком болевом синдроме, отрицательных результатах посевов на бактерии, вирусы и грибки (дифференциальная диагностика с герпетическим и грибковым кератитом) и устойчивости к обычной антибактериальной терапии. Для доказательства наличия акантамебы часть контактной линзы помещают в термостат на кровяной агар с *E. coli*. Амёба переваривает бактерии, и вокруг



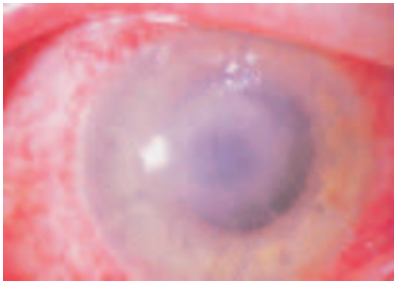


Рис. 4. Кольцо инфильтрата при акантамбебном кератите\*

\* Предоставлено А. Ridgway.

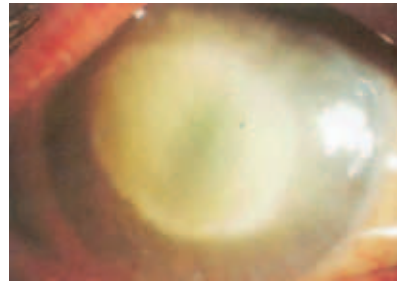


Рис. 5. Выраженная стадия акантамбебного кератита\*

\* Предоставлено А. Ridgway.

материала линзы будет оставаться пустое пространство [10]. Для подтверждения диагноза также может быть использован метод полимеразной цепной реакции.

Пациент с акантамбебным кератитом нуждается в лечении и непрерывном наблюдении. Рекомендуется назначение антибактериальных препаратов широкого спектра действия, противогрибковых и антисептических препаратов, содержащих хлоргексидин или полигексаметилен бигуанид. Однако кератит, вызванный акантамбебой, может трудно поддаваться лечению, поскольку некоторые инфекционные акантамбебы устойчивы к лекарственным препаратам. В тяжелых случаях акантамбебный кератит требует пересадки роговицы (кератопластика).

При бактериальных язвах роговицы в лечении оправдано субконъюнктивальное введение аминогликозидных антибиотиков, особенно при начальной терапии тяжелых кератитов. Общая терапия необходима при вовлечении в процесс склеры и наличии перфорации роговицы. Лечение акантамбебного кератита включает назначение следующих глазных капель в виде моно- или комбинированной терапии:

- Вигамокс (моксифлоксацин) – 3 раза в день (можно каждые 4 часа в зависимости от клинического течения);
- Витабакт 0,05% (пиклоксидина гидрохлорид 500 мкг) каждые 3–4 часа;
- стероиды местного действия можно использовать для регу-

ляции длительного воспалительного процесса, но их применение должно быть ограничено перед прекращением антиамебной терапии. В зарубежной практике настойчиво рекомендуют применять хлоргексидин диглюконат, комбинацию пропamidина с полигексаметилен бигуанидом [4] или сочетание моксифлоксацина и дибромпропамидина [5].

Циклоплегика (например, тропикамид 3 раза в день) необходимы для предотвращения образования синехий и для уменьшения болевого синдрома.

Начальная терапия микробного кератита (в первые 48 часов) проводится без учета результатов бактериоскопии мазка с конъюнктивы и бактериологического исследования посева содержимого конъюнктивальной полости. Решение об изменении первоначальной терапии принимается с учетом следующих факторов: клинический ответ на предварительное лечение, результаты микробиологических исследований, а также исследований устойчивости к антибактериальным агентам и чувствительности *in vitro* к антибиотикам. Так, если тесты на чувствительность микрофлоры роговицы указывают на более низкую эффективность антибиотика, назначенного на первом этапе, по сравнению с другим антибактериальным препаратом, медикамент может быть заменен. Если бактериологическое исследование показало, что посев стерилен, может быть сделан вывод

о неинфекционном поражении роговицы. В этом случае антибиотики могут быть отменены и начата кортикостероидная или другой вид терапии.

Для оценки динамики лечения используют исследование с помощью щелевой лампы и схемы роговиц, где указаны размеры эпителиального дефекта, стромального инфильтрата, реакция со стороны передней камеры глаза, вовлеченные в процесс стромы.

При наступлении улучшения со стороны стромального инфильтрата (выражается в уменьшении плотности, появлении четкости краев, уменьшении размеров и глубины инфильтрата) через 48–72 часа можно снизить частоту антибактериальной терапии. Однако следует помнить, что ранняя отмена или уменьшение частоты инстилляций местных препаратов недопустимы при лечении язв роговицы.

В случае отрицательной динамики язвы роговицы на фоне антибактериальной терапии следует заподозрить грибковый, амебный, герпетический кератит или кератит, вызванный другими организмами, которые не дали роста при посеве на имеющиеся культуры. Необходимо провести повторный соскоб с роговицы и посев на культуру. Решение о прекращении антибактериальной терапии должно приниматься через 24 часа после постановки нового диагноза.

Ухудшение клинической картины может быть вызвано токсичностью концентрированного антибиотика.

Если заболевание не поддается лечению или является самоиндуцирующимся, необходима госпитализация.

При отрицательных результатах исследования повторного соскоба или биопсии на микрофлору следует предположить неинфекционную природу заболевания. Антибактериальная терапия должна быть прекращена и назначены кортикостероиды или другие препараты.

Как было сказано выше, признаки и симптомы раннего микробного

офтальмология



Моксифлоксацин (Вигамокс, компания Alcon) является фторхинолоном 4-го поколения, высокоэффективным в отношении целого ряда грамположительных и грамотрицательных бактерий, атипичных микроорганизмов и анаэробов.

кератита могут отчасти напоминать тяжелую периферийную язву роговицы. Однако, в отличие от нее, отказ от ношения линз не принесет облегчения. Более того, без надлежащей антимикробной терапии состояние пациентов стремительно ухудшается. Поскольку задержка в лечении микробного кератита значительно ухудшит течение болезни, любую подозрительную язву роговицы нужно лечить как микробный кератит, пока не будет доказано обратное.

### Вопросы профилактики акантамебного кератита

Установлена высокая устойчивость амев к воздействию химических и физических факторов, что значительно затрудняет решение вопроса профилактики вызываемых ими заболеваний. Цисты акантамеб сохраняют жизнеспособность после 30-минутного воздействия 20° метилового или 70° этилового спирта, 5%-ного раствора лизола, 10%-ного – формалина. Акантамебы устойчивы к 24-часовому действию брома в концентрации 1 мг/мл. Йод (5 мкг/мл) и йодоформ (5 мкг/м) при 24-часовом контакте не губительны для акантамеб. В воде при 4 °С цисты акантамеб сохраняют жизнеспособность и, что еще важнее, вирулентность в течение периода от нескольких месяцев до 10 лет [10].

Обеззараживание воды в отношении этой группы микроорганизмов удается достигнуть хлорированием. Однако необходимые концентрации хлора значительно

превышают обычно применяемые для обеззараживания воды от возбудителей бактериальных инфекций. Только при концентрации в воде остаточного хлора 2,2 мг/л и более чем двухчасовом контакте погибают все амевы.

В последние годы появились интересные сведения о том, что ряд бактерий, включая патогенные, могут быть проглочены акантамебами. Поскольку акантамебы могут выживать и сохранять способность к выживанию и размножению при таких концентрациях свободного и избыточного хлора, которые губительны для патогенных бактерий, акантамебы предохраняют проглоченные бактерии от воздействия дезинфектантов, играя существенную роль в возникновении инфекционных заболеваний. Показано, что такие бактерии, как *Salmonella*, *Yersinia*, *Shigella sonnei*, *Legionella* и другие, могут быть высеяны в культуру из обработанных хлором простейших. Более того, оказывается, что акантамебы способны «оживлять» жизнеспособные, но «некультивируемые» клетки легионеллы в культивируемой и инфекционную форму, а *Mycobacterium avium* паразитирует на внешних стенках цист акантамебы-полифага и может расти на продуктах, выделяемых этим организмом. Попадание в организм человека амевы, содержащей легионеллы, может привести к проникновению большого количества патогенных микроорганизмов, которые не только адаптированы к паразитированию в амехах, но еще и идеально приспособлены к паразитированию в альвеолярных макрофагах. В результате развивается так называемая болезнь легионеров [11].

### Собственный опыт лечения микробных кератитов

Нами было проведено исследование, целью которого являлась оценка эффективности и безопасности применения препарата Вигамокс (моксифлоксацина гидрохлорид) у пациентов с синдромом «красного глаза», вызванного но-

шением контактных линз (постоянным или временным). Моксифлоксацин (Вигамокс, компания Alcon) является фторхинолоном 4-го поколения, высокоэффективным в отношении целого ряда грамположительных и грамотрицательных бактерий, атипичных микроорганизмов и анаэробов. Помимо широкого спектра действия отличительной особенностью моксифлоксацина является способность проникать во все среды глаза, то есть именно туда, где необходим антибактериальный эффект препарата.

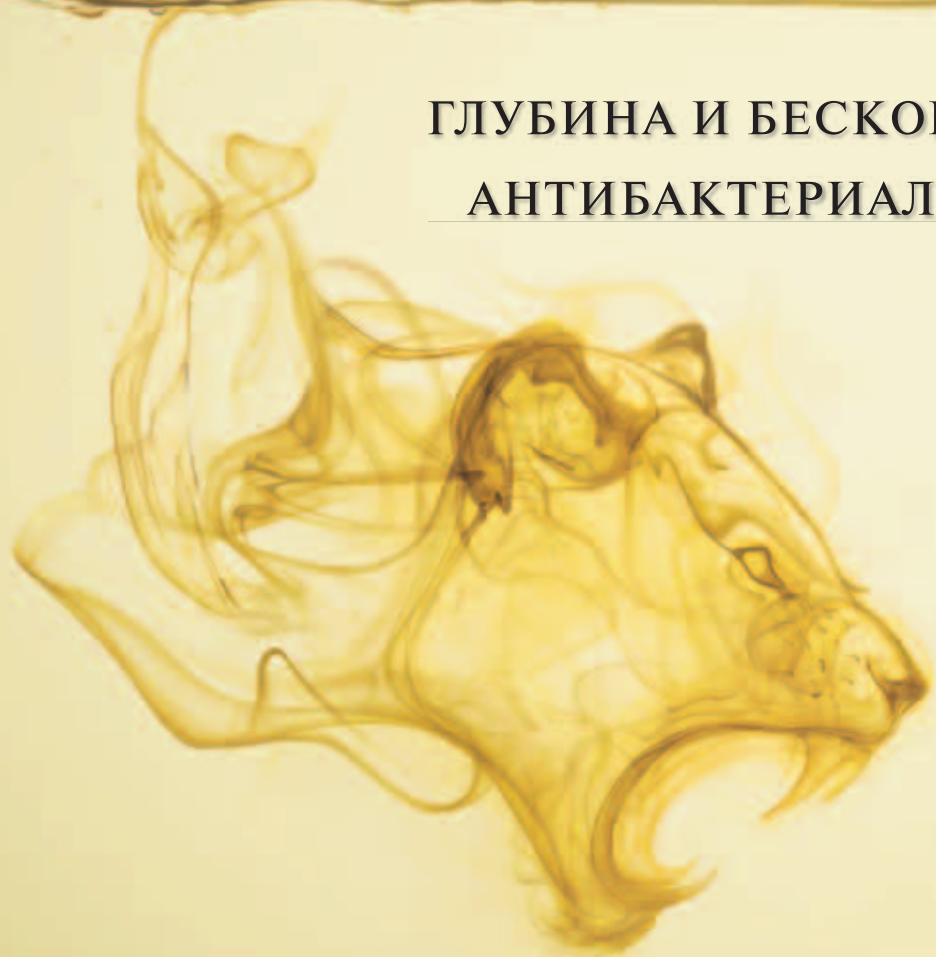Исследование проведено с участием 58 амбулаторных пациентов (102 глаза) с различными клиническими проявлениями синдрома «красного глаза» в возрасте от 14 до 48 лет. Все пациенты пользовались мягкими контактными линзами как средствами коррекции зрения. Постоянно носили контактные линзы 26 человек, периодически – 22 человека. Из-за частых рецидивов воспаления глаз 10 человек пользуются контактными линзами редко.

Всем пациентам проводили стандартное комплексное обследование, включавшее визометрию, биомикроскопию, флюоресциновую пробу (инстилляцией одной капли 0,5%-ного раствора флюоресцеина в конъюнктивальный мешок) с последующим осмотром роговицы с помощью щелевой лампы при любом подозрении на нарушение поверхности роговицы. Наиболее часто диагностировались язвы роговицы, реже – кератиты. У включенных в исследование пациентов были диагностированы следующие клинические формы глазных инфекций: роговичные инфильтраты (35 человек), в том числе периферийная язва (9 человек); микробный кератит (23 человек), в том числе бактериальный (19 человек) и акантамебный кератит (4 человека).

Все пациенты в качестве местной терапии получали антибактериальный препарат Вигамокс 3–4 раза в день, дополнительно (или в качестве монотерапии)



## ГЛУБИНА И БЕСКОМПРОМИССНОСТЬ АНТИБАКТЕРИАЛЬНОГО ЭФФЕКТА



Благодаря хорошей проникающей способности Вигамокс® действует там, где необходимо<sup>1</sup>, эффективен в отношении как грамположительных, так и грамотрицательных микроорганизмов<sup>2,3</sup>

Ссылки: 1. Wagner RS, Abelson M, et al. Evaluation of moxifloxacin, ciprofloxacin, gatifloxacin, ofloxacin, and levofloxacin concentrations in human conjunctival tissue. Arch Ophthalmol. Sept. 2005; 123:1282-1283. (Вагнер Р.С. Абельсон М. и др. Определение концентрации моксифлоксацина, ципрофлоксацина, гатифлоксацина, офлоксацина и левофлоксацина в конъюнктиве человека). Арч Офтальм. Сентябрь, 2005, 123:1282-1283.) 2. Kowalski, et al. An ophthalmologist's guide to understanding antibiotic susceptibility and minimum inhibitory concentration data. Ophthalmology 2005;112:1987-1991. (Ковальски и др. Гид для офтальмологов

для понимания чувствительности и минимальной ингибирующей концентрации. Офтальмология 2005;112:1987-1991.) 3. Stroman DW et al. In vitro and In vivo potency of moxifloxacin and moxifloxacin ophthalmic solution 0.5%, a new topical fluoroquinolone. Survey of ophthalmology, November 2005; 50 (suppl1):17-18. (Строман Д.В. и др. Эффективность моксифлоксацина и офтальмологического раствора моксифлоксацина 0,5% (нового местного фторхинолона) в пробирке и в организме. Опрос офтальмологов, Ноябрь 2005; 50 (прил.1):17-18.)

Регистрационное удостоверение № ЛСР-003706/10 от 04.05.2010

**Alcon**® ООО «Алкон Фармацевтика»  
109004 Москва, Россия, ул. Николаямская, 54  
a Novartis company Тел.: +7 (495) 961 13 33 Факс: +7 (495) 258 52 79

**ВИГАМОКС**®  
(моксифлоксацин 0,5%, глазные капли)

ИНФОРМАЦИЯ ПРЕДНАЗНАЧЕНА ДЛЯ МЕДИЦИНСКИХ И ФАРМАЦЕВТИЧЕСКИХ РАБОТНИКОВ





противомикробную терапию препаратом Витабакт. В течение первых 48 часов препараты закапывали каждый час (с перерывом на ночь). Далее препараты применяли 4 раза в сутки в течение 5–7 дней (в зависимости от клинического течения заболевания). Осмотр пациентов проводился ежедневно (биомикроскопия).

В группе пациентов с роговичным инфильтратом (35 человек) уже на 2-е сутки лечения отмечена положительная динамика: уменьшилось количество инфильтратов, выраженность перикорнеальной инъекции стала слабее. У пациентов этой группы терапия Вигамоксом была прекращена и назначены инстилляци Витабакта (пиклоксидина гидрохлорид 500 мкг) 3–4 раза в день в течение 4–5 дней. У всех

филококк, у 3 человек – стрептококк. У остальных пациентов из этой группы (9 человек) возбудитель не был выявлен, однако на фоне проводимой антибактериальной терапии наблюдалась отрицательная динамика, что дало основания заподозрить грибковый, амебный, герпетический кератит или кератит, вызванный другими организмами, которые не дали роста при посеве на имеющиеся культуры. Этим пациентам была изменена терапия: Вигамокс сочетали с кортикостероидами, иммуномодуляторами и циклоплегиками. Динамика у пациентов данной группы была слабо положительной. При биомикроскопии у 4 пациентов обнаружился кольцевидный инфильтрат, жалобы усилились, появилась острая боль – признаки акантамебного кератита. Пациентам был назначен Вигамокс (6 раз в сутки), Витабакт (каждые 2 часа), тропикамид 1% (2–3 раза в день), Максидекс (2 раза в день) – местно в течение 7–10 дней. В связи с подозрением на амебную этиологию заболевания всех 4 пациентов госпитализировали на 7–8 суток в глазное отделение, где диагноз «акантамебный кератит» был подтвержден. У остальных 5 человек из группы с подозрением на микробный кератит динамика была слабо положительной, но стабильной. Пациенты в госпитализации не нуждались, при обследовании (биомикроскопия) очаги не имели характера акантамебного кератита, роговичный синдром был не ярко выражен. Пациентам этой подгруппы была назначена комбинированная терапия: Вигамокс (каждый час в первые сутки, потом – через 2–3 часа), Витабакт (6 раз в сутки с третьего дня лечения) и Максидекс (2 раза в сутки с 4–5-го дня лечения). Лечение пациентов этой подгруппы (с подозрением на акантамебный кератит в начале заболевания) продолжалось до 14 дней в амбулаторных условиях и привело к исчезновению всех симптомов заболевания.

Таким образом, проведенное нами исследование подтверждает целесообразность назначения Вигамокса на ранних стадиях заболевания в целях своевременного купирования клинических проявлений и предотвращения развития его осложнений. Препарат отлично переносится пациентами. Вигамокс хорошо сочетается и комбинируется с другими препаратами. Осложнений и побочных эффектов на фоне терапии Вигамоксом не наблюдалось. По субъективным оценкам пациентов переносимость препарата Вигамокс оценена как отличная.

## Заключение

Доказанная в ходе зарубежных и отечественных исследований эффективность Вигамокса существенно повлияла на методы лечения микробного кератита. На начальном этапе, когда клинический диагноз кератита не подтвержден лабораторными методами, пациенту следует немедленно назначить антибиотик широкого спектра действия. Во всем мире в этих случаях применяют фторхинолоны нового поколения (в том числе моксифлоксацин (Вигамокс, Alcon)), которые воздействуют как на грамположительные, так и на грамотрицательные бактерии [12]. Поскольку действие этого антибактериального препарата зависит от концентрации, пациенту следует назначить начальную дозу каждые 15 минут. Если пациенту был поставлен точный диагноз по результатам микробиологического исследования, режим лечения может меняться в зависимости от того, какие именно микроорганизмы вызвали заболевание, и от его клинического течения. В заключение подчеркнем: в последние несколько лет новые подходы к лечению микробного кератита позволили изменить прогноз у пациентов с этим заболеванием. Определяя равновесие между эффективностью и безопасностью терапии, преимуществами и рисками, необходимо стремиться к тому, чтобы в итоге выигрывал пациент. ☺

Проведенное нами исследование подтверждает целесообразность назначения Вигамокса на ранних стадиях заболевания в целях своевременного купирования клинических проявлений и предотвращения развития его осложнений.

пациентов с роговичным инфильтратом заболевание закончилось выздоровлением в течение 5 дней. У 9 человек с периферийной язвой диагноз подтвердился после первых суток лечения – симптомы полностью исчезли после отказа от ношения мягких контактных линз. Тем не менее у всех пациентов терапия Витабактом была продолжена в течение 5–7 дней (инстилляци 4–6 раз в сутки). Осмотр пациентов данной группы проводился 1 раз в 3 дня – рецидивов отмечено не было. На месте язвы у 5 человек сформировался нежный рубец.

Из 23 человек с подозрением на микробный кератит диагноз подтвердился у 14 пациентов: у 11 человек был выявлен ста-



# ЮБИЛЕЙНЫЙ XX РОССИЙСКИЙ НАЦИОНАЛЬНЫЙ КОНГРЕСС «ЧЕЛОВЕК И ЛЕКАРСТВО»

15–19 апреля 2013 года • Москва

## ОСНОВНЫЕ НАУЧНО-ПРАКТИЧЕСКИЕ НАПРАВЛЕНИЯ КОНГРЕССА:

□ Новые прогрессивные технологии диагностики, лечения и профилактики основных заболеваний человека □ Результаты изучения генома человека – практическому здравоохранению □ Редкие болезни. Новейшие технологии диагностики и лечения □ Персонализированная медицина □ Рациональная фармакотерапия в педиатрии □ Некоторые аспекты женского здоровья с позиции врачей различных специальностей □ Важные задачи вакцинопрофилактики и иммунодиагностики заболеваний человека □ Депрессивные и болевые расстройства в общемедицинской практике – актуальная междисциплинарная проблема. Пути решения □ Непрерывное образование врача первичного звена как основа повышения качества медицинской помощи

**Организационные формы:** пленарные доклады, актовые лекции, пленумы, конференции, телеконференции, научные симпозиумы, дискуссии, совещания, деловые встречи, клинические разборы, лекции для практикующих врачей, образовательные семинары, школы для практикующих врачей, конкурсы научных работ молодых ученых, конкурс студенческих научных работ

## ШКОЛЫ ДЛЯ ПРАКТИКУЮЩИХ ВРАЧЕЙ ПО СПЕЦИАЛЬНОСТЯМ:

- Кардиология
- Гастроэнтерология
- Внутренние болезни
- Химиотерапия и антибиотики
- Акушерство и гинекология
- Фтизиатрия
- Клиническая фармакология
- Стоматология
- Педиатрия (гастроэнтерология)
- Педиатрия (догоспитальная помощь)
- Педиатрия (кардиология)
- Педиатрия (неврология и нейрогенетика)

## КОНКУРСЫ НАУЧНЫХ РАБОТ МОЛОДЫХ УЧЕНЫХ ПО СПЕЦИАЛЬНОСТЯМ:

- Кардиология
- Внутренние болезни
- Стоматология
- Клиническая фармакология
- Гастроэнтерология

## КОНКУРС СТУДЕНЧЕСКИХ НАУЧНЫХ РАБОТ ПО ТЕМЕ:

- «Новое в фармакотерапии основных заболеваний человека»

**В РАМКАХ КОНГРЕССА ПРОХОДИТ** выставка современных лекарственных средств, новых информационных технологий, изделий медицинского назначения и специализированных изданий

**К КОНГРЕССУ ГОТОВИТСЯ** «Федеральное руководство по использованию лекарственных средств» (XIV выпуск)

ПРИЕМ ДОКУМЕНТОВ	Дата начала	Дата окончания
Заявки на симпозиум, телеконференцию, семинар, дискуссию, лекцию (доклад) и пр.	01.09.12	28.12.12
Тезисы	01.09.12	15.12.12
Конкурсные работы	01.09.12	18.01.13
Регистрационные карты	01.09.12	08.04.13
Заявки на участие в выставке	01.09.12	07.03.13

## КОНТАКТЫ:

Тел/факс: (499) 267-50-04, (499) 261-22-09 (секретарь)

Тел.: (495) 785-62-72 (научная программа), (495) 785-62-71 (выставка и реклама)

E-mail: [publish@medlife.ru](mailto:publish@medlife.ru) (тезисы)

[reg@medlife.ru](mailto:reg@medlife.ru) (регистрационные карты)

[trud@medlife.ru](mailto:trud@medlife.ru) (заявки на участие в научной программе, конкурсные работы)

[stend@medlife.ru](mailto:stend@medlife.ru) (заявки на участие в выставке)

Официальный сайт конгресса: [www.medlife.ru](http://www.medlife.ru)

Адрес для переписки: 109153, Москва, а/я № 52 Секретариат Оргкомитета конгресса «Человек и лекарство»



# Современные фторхинолоны в профилактике и лечении воспалительных осложнений глаз у больных сахарным диабетом второго типа

К.м.н. И.В. ВОРОБЬЕВА, Д.А. МЕРКУШЕНКОВА

*Риск развития экссудативно-воспалительных реакций в послеоперационном периоде офтальмологических операций у больных сахарным диабетом второго типа выше по сравнению с соматически здоровыми пациентами. По рекомендациям Европейского общества катарактальных и рефракционных хирургов (ESCRS) препараты группы фторхинолонов являются наиболее эффективными средствами профилактики и лечения воспалительных осложнений после офтальмологических операций у больных сахарным диабетом второго типа.*

## Введение

На современном этапе развития офтальмологии достигнуты большие успехи в области микрохирургии катаракты. Возможности современной аппаратуры, усовершенствование микрохирургических технологий способствуют достижению высокого визуального результата операции при наименьшем риске возникновения интра- и послеоперационных осложнений. Тем не менее одной из наиболее частых причин снижения функциональных результатов после экстракции катаракты является развитие воспалительных осложнений различной степени выраженности в послеоперационном периоде (табл. 1) [1–5]. Так, час-

тота развития экссудативно-воспалительных реакций составляет 1,8–21,5% [1–3], а эндофтальмита – в среднем около 0,2% [4, 5].

У больных сахарным диабетом (СД) второго типа на фоне изменения иммунологического статуса повышен риск развития гнойно-воспалительных процессов в различных органах и тканях. Концентрации условно-патогенных микроорганизмов в конъюнктивной полости больных СД значительно превышают таковые у соматически здоровых пациентов [6, 7], с чем связано более частое развитие рецидивирующих халязионов, вялотекущих увеитов, плохая заживляемость ран в послеоперационном периоде. Таким

образом, после экстракции катаракты создаются благоприятные условия для развития экссудативно-воспалительных реакций. При отсутствии предоперационной профилактики частота развития воспалительных осложнений у больных СД повышается до 15–20% [6], а риск развития эндофтальмита – до 0,4% [5].

Согласно рекомендациям Европейского общества катарактальных и рефракционных хирургов (European Society of Cataract and Refractive Surgeons, ESCRS), основанным на результатах многоцентрового исследования с участием около 16 000 пациентов, антибактериальные глазные капли группы фторхинолонов – Офтаквикс (левофлоксацин 0,5%) – признаны наиболее эффективным средством профилактики инфекционных осложнений экстракции катаракты, в том числе и у больных СД второго типа [8].

## Этиология и патогенез воспалительных осложнений после экстракции катаракты у больных СД

Наиболее часто послеоперационные воспалительные осложнения вызываются микрофлорой век и конъюнктивы [8, 9]. При отсут-





ствии профилактической санации конъюнктивальной полости с использованием антибактериальных препаратов потенциальные возбудители инфекции обнаруживаются на конъюнктиве в 47–78%, а на коже век – в 100% случаев [6].

В составе бактериальной микрофлоры конъюнктивы взрослых основная доля (до 90%) приходится на грамположительные микроорганизмы, в том числе 55–78% – на коагулазонегативные стафилококки (КНС): *S. epidermidis*, *S. hominis*, *S. saprophyticus*, *S. capitis*, *S. intermedius*, *S. warneri*, *S. lugdunensis* и др. *S. aureus* обнаруживается у 5–26% пациентов, штаммы *Streptococcus* spp. – у 2%. Значительный удельный вес принадлежит микроорганизмам рода *Propionibacterium* spp. – 31–47%, реже встречаются коринебактерии – 4–6%, грамотрицательная флора – 6–11% и грибы – 4–6% [6, 7].

По данным исследования EVS (Endophthalmitis Vitrectomy Study – Исследование витрэктомии при эндофтальмитах), возбудителями эндофтальмитов в США в 75–95% случаев являются грамположительные кокки: КНС, золотистый стафилококк и стрептококки [9].

#### Фармакологические свойства фторхинолонов, применяемых в офтальмологии

Препараты класса хинолонов, используемые в клинической практике с начала 1960-х гг., по механизму действия принципиально отличаются от других антибактериальных препаратов, что обеспечивает их активность в отношении устойчивых, в том числе полирезистентных, штаммов микроорганизмов. Хинолоны классифицируют по времени введения в практику новых препаратов с улучшенными антимикробными свойствами. Согласно рабочей классификации, предложенной R. Quintiliani (1999), хинолоны разделяют на четыре поколения.

Фторхинолоны, разрешенные для клинического применения с начала

Таблица 1. Частота развития воспалительных осложнений экстракции катаракты

Воспалительные осложнения экстракции катаракты	Частота, %
Положительный феномен Тиндаля	10,5
Фибринозный иридоциклит	2–20
Преципитаты на поверхности интраокулярной линзы	2–5
Эндофтальмит	0,07–0,38

Таблица 2. Антибактериальная эффективность препарата Офтаквикс (левофлоксацин 0,5%)

Грамотрицательные аэробы	<i>Branhamella (Moraxella) catarrhalis</i> <i>Haemophilus influenzae</i> <i>Neisseria gonorrhoeae</i> <i>Pseudomonas aeruginosa</i>
Грамположительные аэробы	<i>Staphylococcus aureus</i> <i>Streptococcus pneumoniae</i> <i>Streptococcus pyogenes</i>

1980-х гг. (2-е поколение), отличаются широким спектром антимикробного действия (включая стафилококки), высокой бактерицидной активностью и хорошей фармакокинетикой, что позволяет применять их для лечения инфекций различной локализации. Фторхинолоны, введенные в практику с середины 1990-х гг. (3–4-е поколение), характеризуются более высокой активностью в отношении грамположительных бактерий (прежде всего пневмококков), внутриклеточных патогенов, анаэробов (4-е поколение), а также еще более оптимизированной фармакокинетикой. Высокая бактерицидная активность фторхинолонов позволила разработать лекарственные формы для местного применения в виде глазных капель.

Препараты фторхинолонового ряда применяются в офтальмологии с 1990-х гг. и доказали свою эффективность в профилактике и лечении воспалительных процессов. Современные фторхинолоны являются антибиотиками широкого спектра, эффективными в отношении как грамположительных, так и грамотрицательных микроорганизмов.

Офтаквикс (левофлоксацин 0,5%) является фторхинолоном 3-го поколения и, в отличие от предшественников, имеет высокое

сродство как к ДНК-гиразе, так и к топоизомеразе IV – ферментам, отвечающим за репликацию, рекомбинацию и восстановление бактериальной ДНК. Высокое сродство к топоизомеразе IV определяет высокую активность левофлоксацина в отношении стрептококков и стафилококков (табл. 2) и невысокий рост резистентности к ним по сравнению с предыдущими поколениями фторхинолонов [10, 11, 12].

В сравнительных исследованиях инстилляций левофлоксацина обеспечивали создание в 3–5 раз более высокой концентрации активного фторхинолона в слезе, водянистой влаге и стекловидном теле по сравнению с фторхинолонами других поколений [13].

Существуют рекомендации ESCRS, основанные на многоцентровом исследовании чувствительности к антибиотикам обычных возбудителей глазных инфекций, которое установило, что левофлоксацин по сравнению с другими антибиотиками имеет самый широкий спектр действия по отношению к 1470 изолятам возбудителей глазных инфекций и наивысшую проникающую способность в передний сегмент глаза [3].

Назначение препарата Офтаквикс за 2–3 дня до операции позволяет достичь уровня концентрации

офтальмология



Таблица 3. Схемы применения глазных капель Офтаквикс (левофлоксацин 0,5%) (по данным ряда авторов)

Автор/исследование	Схема
Koh H.R. и соавт., 2005	По 1 капле каждые 15 минут 4 раза за 2 часа до операции
ESCRS Study, 2006	По 1 капле 2 раза за 1 час и за 30 минут до операции и 1 капля сразу после окончания операции (на операционном столе), затем по 1 капле через 5 и 10 минут после операции
Uusitalo R., 2006	По 1 капле 5 раз в день в течение 2 дней перед операцией
Aguirre-Romo I., 2006	По 1 капле 4 раза в день за 1 день до операции и по 1 капле каждые 5 минут 3 раза за 1 час до операции

Мы рекомендуем применение Офтаквикса для профилактики и лечения воспалительных осложнений у прооперированных по поводу катаракты больных сахарным диабетом по схеме до трех недель.

антибиотика в роговице и влаге передней камеры, превосходящего минимальную ингибирующую концентрацию – MIC 90 – для наиболее частых возбудителей послеоперационного эндофтальмита [14]. Ареактивное течение послеоперационного периода в 96,8% случаев, быстрое восстановление зрительных функций с первых дней после операции (0,4–1,0 в 89,1%) при использовании глазных капель Офтаквикс по предложенной схеме в группе осложненных катаракт позволяют рекомендовать их в качестве профилактики острых воспалительных инфекционных осложнений послеоперационного периода. Важным аспектом является оценка кератотоксичности фторхинолонов. По данным исследований, левофлоксацин обладает минимальной кератотоксичностью по сравнению с фторхинолонами предыдущих поколений [9]. Активность глазных капель Офтаквикс в отношении как грамположительных, так и грамотрицательных микроорганизмов, а также высокая проникающая способность данной группы антибиотиков во влагу передней камеры глаза

при низкой кератотоксичности являются основными причинами их активного использования в качестве средства профилактики и лечения послеоперационных осложнений в офтальмохирургии у больных СД [10].

Сообщений о побочных эффектах фторхинолонов при местном применении немного. В основном побочное действие проявляется коротким местным раздражением после инстилляций. Глазные капли 0,5%-ного раствора левофлоксацина имеют близкий к нейтральному уровень pH, равный 6,5. Именно поэтому при их применении не происходит выпадения в осадок действующего вещества на поверхности роговицы. Частота побочных эффектов при терапии левофлоксацином сравнима с плацебо [13, 15].

### Клиническое применение фторхинолонов в офтальмологии

Для эффективной подготовки пациента к операции рекомендовано назначение Офтаквикса (левофлоксацин 0,5%) за 2–3 дня до операции [16, 17]. Различные схемы применения Офтаквикса (левофлоксацин 0,5%) в предоперационном периоде представлены в таблице 3.

*Собственный опыт применения Офтаквикса у больных СД второго типа.* На базе III хирургического отделения ГБУЗ «Офтальмологическая клиническая больница Департамента здравоохранения г. Москвы» по поводу катаракты прооперировано 150 больных СД второго типа, по поводу глаукомы – 100 больных СД второго типа. В послеоперационном пе-

риод все больным назначали Офтаквикс по следующей схеме: по 1–2 капли 4 раза в день до трех недель, в сочетании с нестероидными противовоспалительными средствами и кортикостероидами. Офтаквикс хорошо переносился пациентами, не вызывал токсического поражения роговицы, способствовал заживлению послеоперационной раны. На основании собственного опыта мы рекомендуем применение Офтаквикса для профилактики и лечения воспалительных осложнений у оперированных больных СД по схеме до трех недель. В случае развития вялотекущего увеита – до положительного результата в сочетании с другими препаратами.

### Заключение

В группе больных сахарным диабетом второго типа риск развития экссудативно-воспалительных осложнений после офтальмохирургических вмешательств выше по сравнению с таковым в группе соматически здоровых больных, что обусловлено изменением состава флоры конъюнктивальной полости на фоне изменения общего иммунологического статуса. Бактерицидное действие, высокая проникающая способность, широкий спектр действия, низкая токсичность, хорошая переносимость, а также удобство использования и дозировки позволяют рекомендовать Офтаквикс (левофлоксацин 0,5%) как высокоэффективное средство профилактики и лечения воспалительных осложнений офтальмологических операций у больных сахарным диабетом второго типа. ●



## ПЛАН КОНФЕРЕНЦИЙ И ВЫСТАВОК на первое полугодие 2013 года

ДАТА	МЕРОПРИЯТИЕ	ОРГАНИЗАТОРЫ	МЕСТО ПРОВЕДЕНИЯ
2-9 февраля	Всемирный конгресс ISPO и ортопедическая выставка в Хайдерабаде, Индия	ВОО «Гильдия протезистов-ортопедов» МОО «Человек и его здоровье»	Хайдерабад-Дели, Индия
21-22 февраля	VI Российская конференция «Глаукома: теория и практика»	Комитет по здравоохранению Санкт-Петербурга Российское глаукомное общество МОО «Ассоциация врачей-офтальмологов» СЗГМУ им. И.И. Мечникова МОО «Человек и его здоровье»	Санкт-Петербург, отель Парк Инн Пулковская (пл. Победы, 1)
24-27 апреля	XII Всероссийская научно-практическая конференция «Поленовские чтения» 18th EMN Congress and Training Course	РНХИ им. проф. А.Л. Поленова ВМедА им. С.М. Кирова СЗГМУ им. И.И. Мечникова Ассоциация нейрохирургов России МОО «Человек и его здоровье»	Санкт-Петербург, «Crown Plaza аэропорт»
13-15 мая	X Юбилейный конгресс РАО, посвященный 100-летию профессора З.С. Миронова	Российская Ассоциация травматологов-ортопедов Российское артроскопическое общество ЦИТО им. Н.Н. Приорова МОО «Человек и его здоровье»	Москва, гостиница Рэдиссон Славянская
15-17 мая	1-й национальный конгресс с международным участием «Профилактика, диагностика и лечение атеросклероза» к 100-летию холестериновой теории Н.Н. Аничкова	РАН СЗО РАМН Национальное общество по изучению атеросклероза НИИЭМ РАМН Военно-медицинская академия им. С.М. Кирова СЗГМУ им. И.И. Мечникова МОО «Человек и его здоровье»	Санкт-Петербург, отель Парк Инн Пулковская (пл. Победы, 1)
июнь	Обучающий курс EASL «Белые ночи гепатологии 2013»	Международная ассоциация EASL МОО «Человек и его здоровье»	Санкт-Петербург
3-4 июня	Балтийский конгресс по детской неврологии	СПбГПМУ Минздрава России Европейская Ассоциация детских неврологов МОО «Человек и его здоровье»	Санкт-Петербург, гостиница «Санкт-Петербург» (Пироговская наб., 5/2)

План мероприятий на 2013 год будет дополняться и уточняться.  
Следите, пожалуйста, за информацией на нашем сайте [www.congress-ph.ru](http://www.congress-ph.ru)

### ПРИГЛАШАЕМ КОМПАНИИ К УЧАСТИЮ!





НУЗ «Дорожная  
клиническая больница  
им. Н.А. Семашко»  
ОАО РЖД, Москва

# Некоторые клинические аспекты использования препарата Корнерегель

Д.м.н. И.А. ЛОСКУТОВ

*Изучено влияние препарата Корнерегель на динамику изменений толщины роговицы после неосложненной факоэмульсификации. Показано, что добавление к стандартной противовоспалительной и антибактериальной терапии препарата Корнерегель привело к достоверно более выраженному уменьшению толщины (отека) роговицы, в сравнении с препаратом, содержащим только карбомер.*

Травмы и заболевания роговицы – важная причина снижения зрения и слепоты – представляют собой актуальную проблему офтальмологии. Известно, что в ответ на повреждение тканей в человеческом организме запускается большое количество биохимических реакций, выделяется множество биологически активных веществ. Несмотря на многообразие факторов, вызывающих воспалительную реакцию в ответ на повреждение, закономерности, которые происходят в тканях, однотипны. Они представлены единством трех основных явлений: альтерации (повреждение), экссудации (нарушение микроциркуляции) и пролиферации (восстановление поврежденных тканей), которые протекают параллельно, но являются взаимосвязанными [1].

Исследования *in vitro* и эксперименты на животных и людях говорят о том, что опосредованно ускоряют процессы заживления ран, особенно после хирургического лечения, способна пантотеновая кислота (витамин В<sub>5</sub>), универсальное вещество, присутствующее во всех живых тканях [2, 3]. Любое повреждение увеличивает потребность организма в пантотеновой кислоте.

По причине чрезвычайно широкого распространения пантотеновая кислота получила свое название от греческого «вездесущий». Попадая в организм, пантотеновая кислота превращается в пантетин, который входит в состав коэнзима А. Коэнзим играет важную роль в процессах окисления и ацетилирования и активно участвует в метаболизме белков, жиров и углеводов. Декспантенол является синтетическим производным Д-пантотено-

вой кислоты. В клетках человека он легко превращается в пантотеновую кислоту, поэтому их витаминная активность сопоставима [4]. В офтальмологической фармакологии используется препарат Корнерегель, который содержит 5%-ный гель декспантенола. Применение препарата направлено на стимулирование процессов регенерации в роговице [5]. При повреждении структуры роговицы декспантенол активизирует митоз эпителиальных клеток и ускоряет их миграцию в зону раневого дефекта. Кроме того, декспантенол предотвращает образование рубцов стромы роговицы, влияя на формирование нормальной структуры фибробластов и активизируя их пролиферацию. При использовании декспантенола в регенерированных участках происходит восстановление правильной многослойной структуры коллагеновых волокон, что положительно сказывается на восстановлении прозрачности роговицы [4]. Помимо действующего вещества декспантенола, оказывающего лечебный эффект, Корнерегель содержит мягкую гелевую основу, которая состоит из полиакриловой кислоты (карбомера) и разработана специально для увеличения времени удержания активного вещества на роговице. Гелевая ос-



нова обладает уникальной способностью моментально разжижаться при механических воздействиях (мигательных движениях век) и загустевать в покое. Такие превращения геля в жидкость и обратно могут происходить неограниченное число раз, причем каждый раз вязкость препарата полностью восстанавливается, и Корнерегель длительное время удерживается на поверхности глаза.

Корнерегель имеет широкие показания для применения в клинической практике: от лечения элементарных эрозий роговицы и профилактики осложнений при контактной коррекции до использования в комплексной терапии кератитов, ожогов и травм глаза. В последнее время большое внимание уделяется возможности применения декспантенола у послеоперационных больных с наличием роговичного разреза.

В многочисленных исследованиях были тщательно изучены отдельные биохимические свойства декспантенола, а также эффективность его практического применения [6]. Так, были показаны целесообразность и эффективность использования препарата Корнерегель в послеоперационном периоде фоторефракционной кератэктомии для снижения выраженности симптомов раздражения глазного яблока в раннем послеоперационном периоде, для профилактики развития синдрома «сухого глаза» в отдаленном послеоперационном периоде, а также для уменьшения частоты возникновения и интенсивности субэпителиальных фиброплазий.

Еще одним аспектом применения кератопротекторов является хирургическое лечение катаракты. Высокая частота этой хирургической манипуляции, с одной стороны, связана со старением населения мира, а с другой – обусловлена доказанной эффективностью, безопасностью и экономической целесообразностью.

Экстракция катаракты и имплантация интраокулярной линзы проводятся через роговичный разрез, а сами манипуляции выполняются

в полости передней камеры, поэтому одной из важнейших проблем хирургии катаракты является сохранение функциональных свойств роговицы [7, 8, 9]. В свою очередь, функция роговицы, как части оптического аппарата глаза, определяется такими характеристиками, как толщина и прозрачность. Эти два параметра неразрывно связаны, и высокая степень прозрачности роговицы невозможна без нормальной для каждого глаза толщины роговицы [10, 11].

После неосложненной факоэмульсификации можно ожидать увеличения толщины роговицы, которое является преходящим. В послеоперационном периоде толщина роговицы может закономерно использоваться как показатель ее функционального состояния.

В контексте необходимости усиления и ускорения регенерации роговицы [12] декспантенол представляет при данном виде вмешательства особенный интерес. Кроме того, немаловажным преимуществом препарата при ведении пациентов в послеоперационном периоде является способность входящей в его состав полиакриловой кислоты (карбомера) оказывать длительное увлажняющее действие на роговицу.

В офтальмологическом отделении Дорожной клинической больницы им. Н.А. Семашко (Москва) для более полной оценки воздействия послеоперационной медикаментозной коррекции с использованием препарата Корнерегель, содержащего декспантенол, нами было проведено изучение влияния данного препарата на динамику изменений толщины роговицы после неосложненной факоэмульсификации.

Исследование было спланировано как проспективное, маскированное у пациентов с возрастной неосложненной катарактой, подвергшихся факоэмульсификации с внутрикапсульной имплантацией акриловой интраокулярной линзы.

После проведения дооперационных исследований пациенты были распределены методом случайной

выборки на 2 группы: пациенты первой группы получали препарат Корнерегель (содержит декспантенол и карбомер), второй – Видисик (содержит только карбомер). Препараты выпускаются в похожих тюбиках одного размера, что весьма облегчало создание условий маскирования при использовании препарата.

В исследование было включено 43 пациента: 22 человека – в первой группе (использовали в послеоперационном периоде Корнерегель) и 21 человек – во второй группе (получали Видисик). По причине пропуска промежуточных визитов из исследования были исключены 8 пациентов первой группы и 6 пациентов второй группы.

Между группами не было отмечено статистически значимых различий в возрасте, соотношении мужчин и женщин, по показателям остроты зрения, внутриглазного давления, степени плотности ядра. Финальная острота зрения также достоверно не отличалась. У 20 пациентов катаракта была на обоих глазах, и в исследование были включены наблюдения за глазом, который до операции видел хуже. Статистически достоверных различий средней толщины роговицы до операции в обеих группах не отмечено. На следующий день после операции толщина роговицы увеличилась. Так, в первой группе пациентов средняя толщина роговицы составила 538,7 мкм, а во второй – 541 мкм. Однако различия этих величин с учетом величины стандартного отклонения не достигли статистической значимости ( $p > 0,5$ ).

После неосложненной факоэмульсификации во всех случаях было выявлено статистически достоверное увеличение толщины роговицы. Так, в первой группе увеличение толщины достигло 598,2 мкм, а во второй – 590 мкм. Таким образом, исходные «проблемы» в послеоперационном периоде оказались практически идентичными у всех пациентов ( $p = 0,27$ ). Следующее измерение толщины роговицы было проведено через 8 дней. Результаты показали, что добавле-



ние к стандартной противовоспалительной и антибактериальной терапии препарата Корнерегель привело к достоверно более выраженному уменьшению толщины роговицы, по сравнению с пациентами, получавшими Видисик. На фоне применения препарата Видисик отмечено восстановление толщины роговицы до уровня 542,5 мкм к 15-му дню после операции, что достоверно не отличается от дооперационного уровня

( $p = 0,13$ ). Использование препарата Корнерегель также позволило восстановить дооперационную толщину роговицы к 15-му дню после операции, однако следует заметить, что уже на 8-й день после операции средняя толщина роговицы достигла уровня 543,3 мкм. При этом почти у трети пациентов толщина роговицы в абсолютных значениях на 8-й день после операции не отличалась от дооперационного уровня. На 15-й день после

операции средняя толщина роговицы у всех пациентов достигла исходных значений ( $p = 0,2$ ).

Таким образом, в данном исследовании применение препарата, содержащего декспантенол, статистически достоверно способствовало более быстрому обратному развитию симптомов послеоперационного отека роговицы по сравнению с контрольной группой, получавшей другой препарат.

В то же время следует еще раз отметить, что применение Корнерегеля не ограничивается целями послеоперационной репарации и снижения частоты развития осложнений в виде избыточной гибели клеток эндотелия. Многоплановый характер лечебного действия позволяет рекомендовать Корнерегель в качестве обязательного средства в комплексном лечении ряда других заболеваний роговицы.

Имеются подтвержденные данные о том, что последовательное включение препарата Корнерегель и в дальнейшем прочих увлажняющих средств в комплексное лечение ожоговой травмы и ожоговой болезни глаз способствует существенному изменению клинического течения послеожогового периода. Значительно сокращаются сроки эпителизации и восстановления прозрачности роговичного эпителия, снижается частота развития персистирующих эрозий, язв и перфораций роговицы [13].

При глаукоме Корнерегель способствует формированию менее интенсивных помутнений роговой оболочки по сравнению с традиционной консервативной терапией кератопатий, развившихся вследствие нарушения трофических процессов [14].

Основываясь на многолетнем опыте широкого клинического использования препарата Корнерегель, можно заключить, что препарат может эффективно применяться как универсальное средство активной профилактики в ситуациях, связанных с риском повреждения роговицы [5, 15].

## Корнерегель® (декспантенол) гель глазной 5% (Bausch & Lomb)

*Действующее вещество:* декспантенол. *Вспомогательные вещества:* цетримид, династрия эдетат, карбомер, натрия гидроксид, вода д/и.

*Клинико-фармакологическая группа:* препарат, стимулирующий процессы регенерации, для местного применения в офтальмологии.

*Фармакологическое действие:* протектор роговицы. Препарат стимулирует процессы регенерации, оказывает противовоспалительное действие.

Карбомер (входящий в состав препарата) увеличивает продолжительность контакта водного раствора с эпителием роговицы, тем самым пролонгируя действие декспантенола.

*Фармакокинетика:* карбомер не проникает в ткани глазного яблока вследствие высокой молекулярной массы и не абсорбируется в системный кровоток.

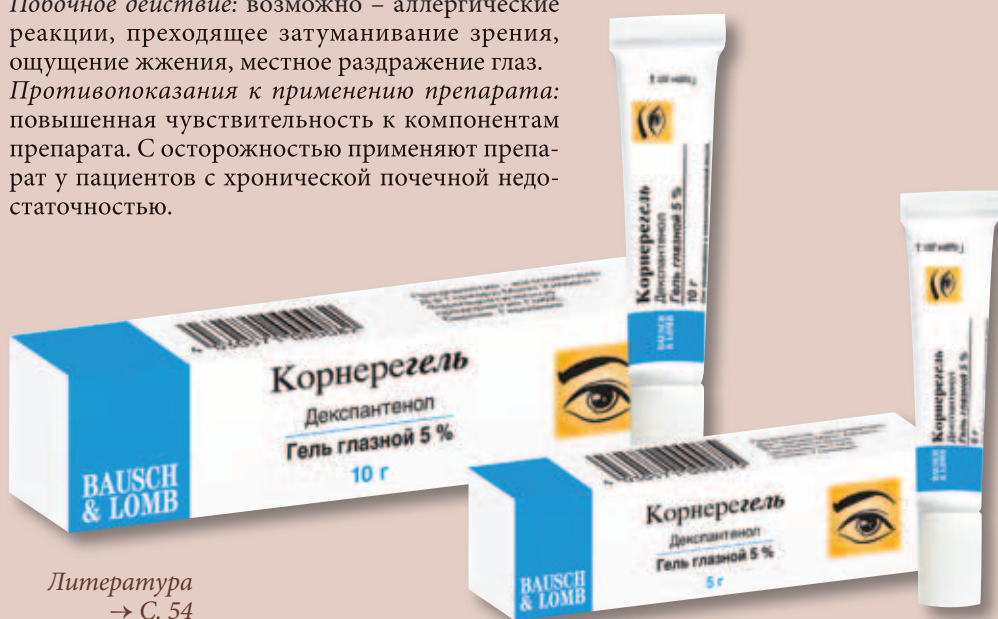Показания к применению препарата Корнерегель:

- эрозии роговицы;
- ожоги глаз;
- кератиты различной этиологии;
- дистрофические заболевания роговицы;
- профилактика поврежденной роговицы при ношении контактных линз.

*Режим дозирования:* гель глазной закапывают по 1 капле в нижний конъюнктивальный мешок каждого глаза 3–5 раз/сут. При закапывании тубу следует держать вертикально над глазом, не касаясь конъюнктивы.

*Побочное действие:* возможно – аллергические реакции, преходящее затуманивание зрения, ощущение жжения, местное раздражение глаз.

*Противопоказания к применению препарата:* повышенная чувствительность к компонентам препарата. С осторожностью применяют препарат у пациентов с хронической почечной недостаточностью.



Литература  
→ С. 54





ВТОРАЯ КОНФЕРЕНЦИЯ  
РОССИЙСКОГО ОБЩЕСТВА  
КАТАРАКТАЛЬНЫХ И  
РЕФРАКЦИОННЫХ ХИРУРГОВ

26 мая 2013 года  
Санкт-Петербург

[www.rscrs.org](http://www.rscrs.org)





<sup>1</sup> ГБОУ ВПО «РНИМУ  
им. Н.И. Пирогова»  
МЗ РФ

<sup>2</sup> ФГБУ «МУНКЦ  
им. П.В. Мандрыка»  
МО РФ

<sup>3</sup> ФГБУН «ИБР  
им. Н.К. Кольцова»  
РАН

<sup>4</sup> ФГБУ «МНИОИ  
им. П.А. Герцена»  
МЗ и СР РФ

# Метаболические нарушения в клетках трабекулярной сети у пациентов с продвинутыми стадиями первичной открытоугольной глаукомы\*

В.Ю. ОГОРОДНИКОВА<sup>1</sup>, д.м.н., проф. Е.А. ЕГОРОВ<sup>1</sup>,  
д.м.н., проф. А.В. КУРОЕДОВ<sup>2</sup>, к.б.н. Ю.В. МАРКИТАНТОВА<sup>3</sup>,  
к.м.н. А.Н. ПЕТРОВ<sup>4</sup>

*С помощью метода иммунохимического анализа проведена оценка степени выраженности апоптоза клеток дренажной зоны у 20 пациентов с различными стадиями первичной открытоугольной глаукомы. Обнаружена умеренная положительная корреляция возраста пациентов и количества апоптозных клеток на развитой стадии заболевания, а также степени апоптоза клеток и длительности анамнеза заболевания – на далеко зашедшей стадии глаукомы. Статистической разницы в количестве апоптозных клеток дренажной зоны при развитой и далеко зашедшей стадиях не обнаружено. Показано, что иммунохимический метод исследования апоптоза клеток дренажной зоны перспективен для дальнейшего изучения механизмов развития глаукомного процесса.*

## Введение

Одним из перспективных путей диагностики и последующего лечения нейродегенеративных заболеваний, в частности глаукомы, является выявление клеточных источников регенерации и способов их стимулирования. В последние годы в литературе появляется значительное количество данных, посвященных изучению нейродегенеративных процессов в патогенезе глаукомы. Известно, что значитель-

ную роль в развитии глаукомной оптической нейропатии играет механизм апоптоза в ганглионарных клетках сетчатки [1–3]. Проведение таких исследований является непростой задачей. Для выявления и изучения клеток, находящихся в состоянии апоптоза, было разработано множество разнообразных методов и их модификаций. Большинство работ в офтальмологии было ориентировано на измерение размеров и плотности кле-

ток. Меньшая часть исследований была посвящена изучению состава наружной мембраны клеток. Следует отметить, что до настоящего времени никогда не исследовались фрагментация ядерной дезоксирибонуклеиновой кислоты (ДНК) и изменения содержания молекулярных маркеров в клетках. Активность исследователей ограничена тем, что изучение процессов в тканях глаза возможно реализовать только в энуклеированных глазах или экспериментальных условиях. Клинические исследования «живых» глаз могут проводиться на образцах дренажной зоны, полученных в ходе проведения хирургических антиглаукомных вмешательств. Так, Р.А. Симаковой и соавт. (1974) было обнаружено, что наличие глаукомы в анамнезе и развитие заболевания от стадии к стадии усугубляют дистрофию дренажной зоны [4]. Нами ранее было проведено электронно-микроскопическое исследование трабекулярной сети пациентов с продвинутыми стадиями глаукомы, где было обнаружено значительное число дегенеративно-измененных органелл в клетках с разной

\* Статья предоставлена Российским глаукомным обществом (МОО «Глаукомное общество»).



Таблица 1. Характеристики исследуемых групп пациентов\*

Стадия заболевания	Средний возраст, лет	Установленный анамнез, лет	Уровень ВГД, Ро, мм рт. ст.
ПОУГ II стадии	66,8 ± 9,2	7,4 ± 7,4	24,4 ± 4,5
ПОУГ III стадии	71,0 ± 7,3	4,42 ± 4,7	24,4 ± 4,3

\* Общее число пациентов – 20.

ВГД – внутриглазное давление, ПОУГ – первичная открытоугольная глаукома.

степенью апоптоза [5]. Однако существенным недостатком световой и электронной микроскопии является отсутствие возможности объективной оценки полученных данных. Помимо этого, следует учитывать, что апоптоз реализуется двумя путями: либо при участии рецепторов клеточной поверхности, либо вследствие повреждения внутриклеточных структур (чаще всего митохондрий). Большинство отечественных ученых указывают лишь на последний (митохондриальный) путь гибели клеток [6–10]. Однако в зарубежной литературе мы встретили работы по оценке выраженности апоптоза в норме, при открытоугольной и закрытоугольной глаукоме с использованием иммунохимических методик [3, 11]. При этом авторы не приводят данных, касающихся характеристик апоптоза при прогрессировании глаукомного процесса, полученных с использованием вышеуказанного метода лабораторной диагностики. В отечественной литературе нами не обнаружено работ, авторы которых проводили бы иммунохимические исследования склерально-трабекулярного комплекса. Это позволило определить цель настоящего исследования: оценить степень выраженности апоптоза клеток дренажной зоны пациентов с различными стадиями первичной открытоугольной глаукомы (ПОУГ).

### Материалы и методы исследования

Исследование проводилось на клинической базе офтальмологического отделения ФГБУ «Медицинский учебно-научный клинический центр им. П.В. Мандрыка» МО РФ в период с января по май 2012 г. В итоговый протокол были

включены данные 20 пациентов (20 глаз) с ПОУГ, длительно получавших местную гипотензивную терапию (бета-блокаторы, аналоги простагландинов и ингибиторы карбоангидразы) при максимально переносимом режиме инстилляций и поступивших на оперативное лечение в связи с отсутствием компенсации офтальмотонуса и стабилизации зрительных функций. Средний возраст пациентов составил  $69,3 \pm 8,0$  лет (минимальный – 51, максимальный – 80), а документально установленный анамнез заболевания –  $5,7 \pm 5,9$  лет (минимальный – впервые выявленная; максимальный – 19 лет). Исследуемые больные были сгруппированы согласно стадиям заболевания (табл. 1). Во всех случаях диагнозы глаукомы были подтверждены данными объективного и дополнительных обследований. Большинство пациентов имели далеко зашедшую стадию глаукомы (55%), пациентов мужского пола было больше (60%). Всем пациентам были выполнены антиглаукомные операции проникающего типа. В ходе оперативного вмешательства был удален склерально-трабекулярный комплекс, который затем был подвергнут иммунохимическому анализу. Для исследования образцы фиксировали в 4%-ном нейтральном растворе формалина, приготовленном на 0,1 М натрий-фосфатном буфере (PBS) (рН 7,4) с 5%-ным раствором сахарозы. Подготовка препаратов проводилась по стандартной методике. С помощью криостата Leica M1900 (Германия) были получены поперечные срезы толщиной 10 мкм. Ядра клеток были окрашены ядерным красителем Hoechst 33342. Иммунофлуоресценцию анализировали с использованием флуоресцентного микроскопа

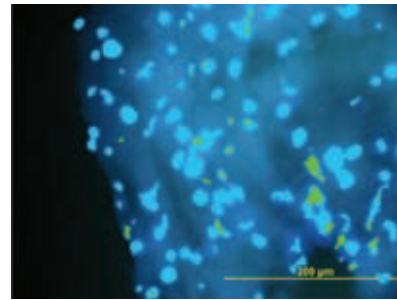


Рис. 1. Иммунохимический препарат после математической обработки с изображением ядер клеток, окрашенных красителем Hoechst 33342 (темный), и ядер клеток, обработанных методом TUNEL (светлый)

Leica DM RXA2 (Германия), оснащенного набором светофильтров, компьютерной приставкой и программой Leica for Windows (Германия). Для выявления апоптозных клеток по разрывам их ДНК применяли метод TUNEL (Terminal deoxynucleotidyl Transferase Biotin-dUTP Nick End Labeling), который маркирует клетки с ДНК, деградирующей в результате активации Ca/Mg-зависимой эндонуклеазы. В анализе использовался набор реагентов фирмы Promega – DeadEnd Fluorometric TUNEL System (США). Оценка и анализ полученных изображений производились с помощью специально адаптированных программ Adobe Photoshop CS3 Extendet и Corel Draw X3 на персональном компьютере под управлением операционной системы Windows XP с лицензионным программным обеспечением MS Office XP Professional (рис. 1).

Все результаты подвергались последующей статистической обработке с использованием программы Statistica, версия 6.0, компания StatSoft, Inc. (Австралия – США), также с использованием лицензионного программного обеспечения.



Таблица 2. Морфологические характеристики дренажной зоны,  $M \pm \sigma$

Группа пациентов (n = 20)	Общее количество клеток, абс.*	Количество апоптозных клеток, абс.*	Количество апоптозных клеток, %*
ПОУГ II стадии	197,20 ± 143,41	59,80 ± 62,83	23,95 ± 12,30 <sup>#</sup>
ПОУГ III стадии	143,42 ± 76,22	34,57 ± 15,46	25,34 ± 7,70 <sup>#</sup>
Усредненные значения между группами	165,83 ± 106,84	45,08 ± 41,45	24,76 ± 9,37

\* Среднее значение.

<sup>#</sup>  $p > 0,05$ .

### Результаты и их обсуждение

После обработки изображений и подсчета клеток было вычислено процентное отношение апоптозных клеток к общему числу клеток. В таблице 2 представлены средние данные для пациентов с развитой и далеко зашедшей стадиями заболевания.

Из таблицы 2 видно, что различия в относительном количестве апоптозных клеток у пациентов с развитой и далеко зашедшей стадиями глаукомы статистически недостоверны ( $23,95 \pm 12,30$  и  $25,34 \pm 7,70$ ;  $p > 0,05$ ). Эти данные противоречат опубликованным ранее результатам исследований, проведенным с помощью световой и электронной микроскопии [4, 12]. Однако недостатком этих методов исследования является отсутствие возможности объективной оценки результатов: при анализе данных, полученных с электронного микроскопа, можно отталкиваться только от субъективного мнения исследователя, который просматривает изображения. Иммунохимическая методика в комплексе с компьютерным анализом изображений позволяют получить числовые значения исследуемых

параметров для последующей статистической обработки. Кроме того, нам не удалось обнаружить в проведенных ранее исследованиях данных сравнения степени выраженности апоптоза клеток дренажной зоны при прогрессировании глаукомного процесса, полученных при помощи других объективных методик.

На рисунке 2 (А, Б) представлен иммунохимический препарат образца склерально-трабекулярного комплекса пациента с развитой стадией ПОУГ.

Рисунок 3 (А, Б) является примером иммунохимического препарата образца склерально-трабекулярного комплекса, взятого у пациента с далеко зашедшей стадией глаукомы.

Для оценки взаимосвязи между иммунохимическими параметрами дренажной зоны и анамнестическими данными пациентов был использован параметрический корреляционный анализ. Для детализации полученные данные разделены согласно стадиям заболевания. Результаты приведены в таблицах 3 и 4.

В результате исследования выявлена умеренная положительная

корреляция возраста пациентов с количеством апоптозных клеток ( $r = 0,57$ ), то есть чем старше пациент, тем выше выраженность апоптоза в дренажной зоне. Апоптоз является нормальным механизмом в процессе развития, инволюции, клеточного гомеостаза, атрофии и других физиологических состояний [13]. J. Alvarado и соавт. (1981) оценили возрастные изменения количества клеток трабекулярной сети в норме и обнаружили, что потеря клеток трабекулярного аппарата имеет линейную зависимость от возраста и составляет около 0,58% в год [14]. Считается также, что глаукомный процесс связан с нарушением программы апоптоза, которое может инициироваться рядом патологических факторов [3]. Далее прогрессирование заболевания запускает порочный круг процессов, в том числе усугубление дистрофических изменений в структурах глаза. Тенденцию усиления дистрофии дренажной зоны при прогрессировании глаукомного процесса отметили Р.А. Симакова и соавт. (1974) [4]. Согласно полученным нами данным, для развитой стадии заболевания характерна та же возрастная зависимость развития дистрофии, что и в норме. При далеко зашедшей стадии мы не установили подобной зависимости.

Данные исследования свидетельствуют о наличии умеренной положительной корреляции количества апоптозных клеток с длительностью глаукомного анамнеза ( $r = 0,55$ ;  $p < 0,05$ ), то есть отмечено: чем дольше пациент болен глаукомой, тем более выражен процесс апоптоза его дренажной зоны. Такая зависимость может быть свидетельством того, что запуск и развитие апоптоза

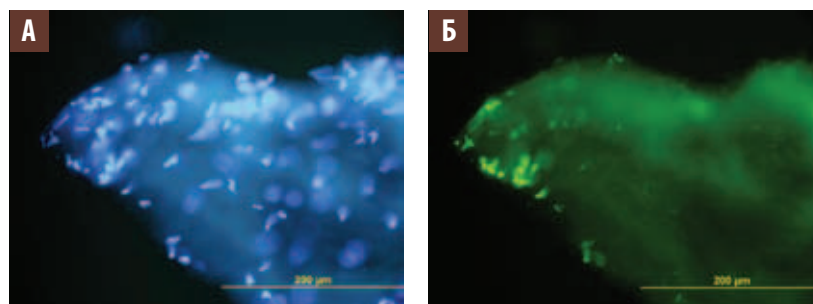


Рис. 2. Комплекс «склера – трабекула» пациента К., 66 лет, диагноз «первичная открытоугольная Пв нестабилизированная глаукома правого глаза», документально установленный глаукомный анамнез – 10 лет (А – окраска ядер клеток красителем Hoechst 33342, Б – тот же комплекс после обработки методом TUNEL (окрашивание ядер апоптозных клеток))



Таблица 3. Корреляционные характеристики исследуемых параметров дренажной зоны пациентов с развитой стадией глаукомы

Параметры заболевания (n=9)	Возраст пациента	Длительность анамнеза	Уровень ВГД	Количество апоптозных клеток, %
Возраст пациента	–	0,07	0,18	0,57*
Длительность анамнеза	0,07	–	-0,94*	0,17
Уровень ВГД	0,18	-0,94*	–	-0,22
Количество апоптозных клеток, %	0,57*	0,17	-0,22	–

\* p &lt; 0,05.

ВГД – внутриглазное давление.

Таблица 4. Результаты корреляционного анализа параметров дренажной зоны пациентов с далеко зашедшей стадией глаукомы

Параметры заболевания (n=11)	Возраст пациента	Длительность анамнеза	Уровень ВГД	Количество апоптозных клеток, %
Возраст пациента	–	-0,07	0,56	0,08
Длительность анамнеза	-0,07	–	-0,46	0,55*
Уровень ВГД	0,56	-0,46	–	-0,35
Количество апоптозных клеток, %	0,08	0,55*	-0,35	–

\* p &lt; 0,05.

ВГД – внутриглазное давление.

имеют мультифакторную природу. Окислительный стресс, нарушение кальциевого обмена, длительное применение местных гипотензивных препаратов могут влиять на процесс апоптоза, усиливая дистрофические изменения. При прогрессировании глаукомы возникают условия для усиления апоптоза и образуется порочный круг патологических реакций патогенеза глаукомы.

Вместе с тем суммарный анализ параметров обеих стадий заболевания установил положительную взаимосвязь развития апоптоза с возрастом пациента и длительностью анамнеза ( $r=0,36$  и  $r=0,28$ ;  $p<0,05$ ).

### Заключение

Изучение процесса апоптоза является актуальным и сложным вопросом глаукоматологии. Изучение механизмов этого процесса может дать новое, более целостное концептуальное представление о патогенезе ПОУГ, что позволит разработать и внедрить более эффективные методы прогнозирования, мониторинга и лечения. На современном этапе трудности в основном связаны с получением достаточного количества материала для клинических исследований,

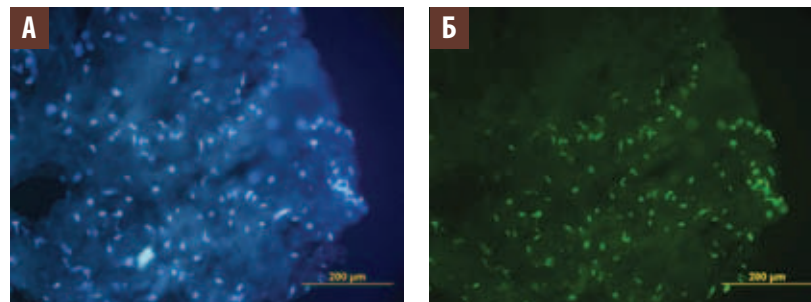


Рис. 3. Комплекс «склера – трабекула» пациента В., 69 лет, диагноз «первичная открытоугольная ШВ нестабилизированная глаукома левого глаза», документально установленный глаукомный анамнез – 13 лет (А – окраска ядер клеток красителем Hoechst 33342, Б – тот же препарат после обработки методом TUNEL (окрашивание ядер апоптозных клеток))

объективной оценкой полученных результатов и стоимостью методики. Методика иммунохимического анализа позволяет произвести подсчет и статистическую обработку параметров исследуемого объекта. Преимуществом данного подхода является количественная оценка как живых клеток, так и клеток, погибших вследствие апоптоза.

В результате проведенного исследования не было обнаружено статистически достоверных различий в степени выраженности апоптоза в клетках дренажной зоны при развитой и далеко зашедшей стадиях ПОУГ. Для развитой стадии глаукомы было установлено увеличение апоптоза с возрастом пациентов.

При далеко зашедшей стадии заболевания прогрессирование апоптоза зависит от длительности анамнеза. Установлена потенциальная взаимосвязь уровня офтальмотонуса и апоптоза. Учитывая небольшой объем исследованного материала и актуальность вопроса, представляется необходимым дальнейшее продолжение работы в выбранном направлении. Принято считать, что стойкое повышение внутриглазного давления приводит к усилению развития апоптоза [15]. Однако исследования, указывающие на это, проводились лишь с изучением ганглионарных клеток сетчатки и не касались исследованного апоптоза в дренажной зоне. ●

Литература  
→ С. 54–55



ГБУЗ МО «Московский  
областной научно-  
исследовательский  
клинический  
институт им.  
М.Ф. Владимирского»

# Клинико-лабораторная оценка эффективности применения различных иммуномодуляторов при лечении тяжелых форм офтальмогерпеса

К.м.н. А.А. БУЛАТОВА, д.м.н., проф. А.А. РЯБЦЕВА, к.м.н. Е.В. РУСАНОВА

*Проведено исследование эффективности включения иммуномодуляторов в комплексную терапию у 97 пациентов с герпетическими кератоувеитами. Если при применении традиционной терапии не отмечено изменений в иммунном статусе, то наиболее выраженная положительная динамика, отражающая достоверное уменьшение воспалительного процесса, наблюдалась при использовании в лечении комплекса парааминобензойной кислоты и полиоксидония, а также метода локальной экспресс-аутоцитокотерапии (ЛЭАЦКТ) с препаратами аутологичных мононуклеарных клеток периферической крови, активированных полуданом.*

## Цель исследования

Нами изучена эффективность включения современных иммуномодуляторов в комплексную терапию герпетических кератоувеитов на примере парааминобензойной кислоты (ПАБК) и полиоксидония, а также метода локальной экспресс-аутоцитокотерапии (ЛЭАЦКТ) с препаратами аутологичных мононуклеарных клеток периферической крови, активированных полуданом [10].

## Материалы и методы

Комплексное клиническое и иммуно-микробиологическое обследование проведено у 97 пациентов (100 глаз) с герпетическими кератоувеитами (44 мужчин и 53 женщины) в возрасте от 22 до 72 лет ( $47 \pm 4,6$  лет). В 43% случаев имелись дефекты роговицы (от эрозии до глубокой язвы), у 29% пациентов выявлены клинические

По данным литературы, каждый год в мире регистрируется до 10 млн больных офтальмогерпесом. Герпетические увеиты, в том числе кератоувеиты, выявляют от 4,8 до 12% в структуре эндогенных увеитов [1, 2, 3]. Частые осложнения и рецидивирующий характер герпетических заболеваний глаз, недостаточная эффективность с устойчивостью к адекватной этиотропной терапии определяют актуальность совершенствования лечения. На современном этапе используется качественно новый подход к терапии герпесвирусных заболеваний глаз, протекающих на фоне роста иммунодефицитных состояний, включающий иммуностимулирующие препараты [4, 5, 6, 7, 8, 9 и др.].





признаки присоединения бактериальной инфекции.

Составлены 3 основные (в зависимости от применяемой иммуномодулирующей терапии) и 1 контрольная группы. В первую основную группу вошли 24 больных (24 глаза), в комплексном лечении которых использован ПАБК 0,007%-ный раствор (Актипол) местно в пораженный глаз по 1 капле 4–6 раз в день, под конъюнктиву по 0,3 мл 1 раз в день или парабульбарно по 0,5 мл 1 раз в день, на курс 7–12 инъекций. Во вторую основную группу включено 25 пациентов (27 глаз), в лечении которых применен полиоксидоний (6 мг внутримышечно, на курс 5–10 инъекций в зависимости от возраста больного, длительности и тяжести заболевания по схеме 2 дня ежедневно, потом через день) в сочетании с ПАБК. В третью основную группу включили 25 больных (25 глаз), пролеченных с применением наружной ЛЭАЦКТ (1,5–2 мл смеси из 5 мл аутокрови и 200 Ед полудана, разведенного в 1–1,5 мл 0,5%-ного новокаина под конъюнктиву паралимбально, остальное в инстилляциях в пораженный глаз 4–6 раз в день; процедура повторялась 2–5 раз с интервалом в 3–5 дней). Контрольную группу составили 24 пациента (24 глаза) сходного возраста с аналогичной офтальмопатологией, получавшие весь комплекс традиционной терапии (противовирусные, нестероидные противовоспалительные средства, антибиотики и противогрибковые препараты при вторичной инфекции, кортикостероиды при выраженной экссудативной реакции при сохранном эпителии, мидриатики, противоаллергические препараты, стимуляторы эпителизации и метаболиты, слезозаменители, ферменты и т.д.). Срок наблюдения пациентов составил от 3–5 месяцев до 2 лет от начала заболевания. У всех больных с вялотекущей формой выявлена ЛОР-патология (хронический тонзиллит, хронический гайморит, фарингит).

Таблица 1. Клинико-статистические результаты лечения в основных и контрольной группах

Показатели	1-я группа	2-я группа	3-я группа	Контрольная группа
Сроки купирования болевого синдрома	13,3 ± 1,4 дня	10 дней	9 ± 1,3 дня	25,7 ± 1,9 дня
Сроки купирования роговичного синдрома	15,5 ± 1,2 дня	13,9 ± 1,4 дня	11,7 ± 1,2 дня	31,1 ± 1,3 дня
Сроки резорбции инфильтратов, в том числе	17,5 дня	15,2 дня	14,9 дня	25,3 дня
■ не более 10 дней	8%	26%	24%	0%
■ не более 20 дней	62%	63%	80%	13%
■ не более 30 дней	96%	96%	100%	33%
Сроки эпителизации роговицы, в том числе	18 ± 1,3 дня	14,4 ± 2,1 дня	14,1 ± 2 дня	более 1 месяца
■ 6-й день	25%	33,30%	24%	0%
■ 12-й день	37,50%	66,70%	60%	0%
■ 30-й день	83,30%	92,60%	96%	28%
Повышение остроты зрения	на 0,4	на 0,4	на 0,4	на 0,1
Средний койко-день	17,8 ± 1,2 дня	15,9 ± 1,1 дня	15 ± 0,9 дня	23,9 ± 1,4 дня

При первом осмотре у всех пациентов брали мазки на микробиологическое исследование со слизистой носа, конъюнктивы, а также кровь из вены на иммунологические исследования. Посев материала со слизистых осуществлялся количественным (слизистая носа) и качественным (конъюнктив) методом. Идентификацию выделенных микроорганизмов проводили общепринятыми методами. В пробах крови изучали уровни иммуноглобулинов А, М, G, лизоцима, циркулирующих иммунных комплексов (ЦИК) с концентрацией полиэтиленгликоля (ПЭГ) 3% (крупные комплексы), 4% (средние комплексы), 10% (мелкие комплексы). Фагоцитарная функция нейтрофилов изучалась с тест-культурами *Staphylococcus aureus* 209Р и *Escherichia coli* ATCC – 25922 с участием опсопинов и без них через 30 (незавершенный фагоцитоз) и 120 (завершенный фагоцитоз) минут инкубации. Оценку фагоцитарной функции проводили по фагоцитарной активности нейтрофи-

лов (ФА), фагоцитарному индексу (ФИ), индексу переваривания (ИП) и опсоническому индексу поглощения (ОИП).

### Результаты

При сравнительном анализе клинико-статистических показателей основных и контрольной групп мы получили следующие результаты (табл. 1). Применение в комплексном лечении герпетических кератоувеитов ПАБК (Актипол) позволяет уменьшить сроки стихания воспалительного процесса, ускоряет эпителизацию дефектов роговицы и резорбцию инфильтратов, улучшает функциональный исход заболевания, сокращает сроки пребывания больных в стационаре (1-я группа). Выявлены значительные преимущества использования в комплексной терапии Актипола в комбинации с полиоксидонием по сравнению с традиционной терапией (2-я группа). Применение в комплексном лечении герпетических кератоувеитов наружной ЛЭАЦКТ способствует достиже-



Таблица 2. Сравнительный анализ показателей гуморального и клеточного звена иммунитета

Показатели	1-я группа (M ± m)		2-я группа (M ± m)		3-я группа (M ± m)		Контроль (M ± m)	
	До лечения	После лечения	До лечения	После лечения	До лечения	После лечения	До лечения	После лечения
IgG, мг/мл	18,0 ± 0,4	13,1 ± 2,6	14,0 ± 1,3	9,2 ± 0,9	19,9 ± 2,2	14,3 ± 1,4	14,7 ± 1,9	13,0 ± 2,7
IgA, мг/мл	0,9 ± 0,1	1,29 ± 0,2	2,8 ± 0,6	1,06 ± 0,3	3,2 ± 0,6	1,6 ± 0,1	2,1 ± 0,4	1,65 ± 0,3
IgM, мг/мл	2,7 ± 0,4	1,7 ± 0,2	3,1 ± 0,6	1,6 ± 0,5	2,7 ± 0,1	1,19 ± 0,2	1,38 ± 0,3	1,05 ± 0,2
Лизоцим, мкг/мл	9,5 ± 3,5	8,5 ± 2,5	7,0 ± 0	5,5 ± 1,5	14,0 ± 4,5	9,5 ± 1,7	7,0 ± 0,1	6,5 ± 0,5
ЦИК (ПЭГ 3%), опт. ед.	21,5 ± 5,5	24,5 ± 0,5	30,5 ± 0,5	19,0 ± 2,0	13,5 ± 2,0	8,7 ± 0,6	26,7 ± 7,0	27,7 ± 7,5
ЦИК (ПЭГ 4%), опт. ед.	66,0 ± 23	55,5 ± 4,5	44,0 ± 4,0	31,0 ± 1,0	28,5 ± 5,7	40,7 ± 5,9	70,1 ± 30,0	78,6 ± 27
ЦИК (ПЭГ 10%), опт. ед.	460,0 ± 130	430,5 ± 3,2	617,0 ± 295	341,0 ± 171,0	411,0 ± 69,8	453,0 ± 77,1	614,5 ± 100	462,0 ± 15,5
<i>Тест-культура S. aureus 209 P без опсонинов</i>								
ФА 30 мин., %	58,4 ± 4,1	44,9 ± 3,9	67,3 ± 6,8	66,1 ± 6,8	55,3 ± 2,2	49,1 ± 2,9	58,4 ± 4,1	44,9 ± 3,9
ФА 120 мин., %	43,8 ± 3,7	41,6 ± 4,1	58,5 ± 4,6	60,3 ± 4,9	57,1 ± 4,1	47,4 ± 4,2	43,8 ± 3,7	41,6 ± 4,1
ФИ 30	4,4 ± 0,2	4,1 ± 0,1	4,3 ± 0,1	4,5 ± 0,07	4,6 ± 0,2	4,9 ± 0,09	4,4 ± 0,2	4,1 ± 0,1
ФИ 120	4,1 ± 0,6	4,2 ± 0,09	4,4 ± 0,2	3,0 ± 0,01	4,5 ± 0,3	4,1 ± 0,1	4,1 ± 0,6	4,2 ± 0,09
ИП, %	+ 6,8	+ 2,4	- 2,3	+ 33,3	+ 2,3	+ 16,3	+ 6,8	2,4
<i>Тест-культура S. aureus 209 P с опсонинами</i>								
ФА 30 мин., %	63,0 ± 3,2	64,2 ± 1,8	65,2 ± 4,1	68,4 ± 5,0	58,1 ± 1,3	67,7 ± 3,3	63,0 ± 3,2	64,2 ± 1,8
ФА 120 мин., %	61,5 ± 4,0	65,4 ± 3,9	60,3 ± 2,1	60,6 ± 3,4	57,9 ± 0,07	53,6 ± 5,2	61,5 ± 4,0	65,4 ± 3,9
ФИ 30	4,3 ± 0,6	4,3 ± 0,3	4,4 ± 0,2	5,3 ± 0,1	4,5 ± 0,03	5,8 ± 0,2	4,3 ± 0,6	4,3 ± 0,3
ФИ 120	3,8 ± 0,6	3,1 ± 0,08	4,0 ± 0,2	2,4 ± 0,1	4,4 ± 0,06	3,9 ± 0,06	3,8 ± 0,6	3,1 ± 0,08
ИП	+ 17,3	+ 24	+ 11,1	+ 56,8	+ 2,2	+ 32,7	+ 17,3	+ 24
ОИП	104,5	104,8	102,3	113,3	97,8	118,3	104,5	104,8

ЦИК – циркулирующие иммунные комплексы; ПЭГ – полиэтиленгликоль; ФА – фагоцитарная активность нейтрофилов; ФИ – фагоцитарный индекс; ИП – индекс переваривания; ОИП – опсонический индекс поглощения.

нию более значимых результатов лечения (3-я группа).

Анализ эффективности проводимого лечения по иммунологическим показателям в основных и контрольной группах (табл. 2) показал следующее.

- ✓ Изменения в изученных показателях как клеточного, так и гуморального звена иммунитета имеют общие тенденции, но отличаются разной степенью выраженности.
- ✓ В клеточном звене иммунитета на фоне проводимого лечения во всех основных группах про-

исходило повышение переваривающей способности нейтрофилов.

- ✓ В гуморальном звене иммунитета наблюдалось снижение уровней всех трех классов иммуноглобулинов и средних ЦИК во всех основных группах.
- ✓ Наиболее выраженные изменения происходили при использовании в лечении комплекса «Актипол + полиоксидоний» и ЛЭАЦКТ. Эти изменения следует расценить как положительную динамику (реакцию), отражающую достоверное

уменьшение воспалительного процесса.

- ✓ Ранним критерием эффективности лечения герпетических кератоувеитов является снижение уровня IgG на 25–35%, IgA и IgM на 50–55%, ЦИК на 25–35% при возрастании переваривающей способности нейтрофилов свыше 35% на 10-е сутки (патент РФ № 2381507 от 03.12.2008 «Способ прогнозирования течения герпетического кератоувеита»).
- ✓ При применении традиционной терапии не отмечено изменений в иммунном статусе. ●

Литература  
→С. 55

# Интернет-магазин медицинской книги [www.mbookshop.ru](http://www.mbookshop.ru)



~ Только **НОВИНКИ** ~

~ Книги **ЛУЧШИХ** медицинских издательств ~

~ Ежедневное обновление ~

~ Без регистрации ~

~ **ИНДИВИДУАЛЬНЫЙ** подход к расчету доставки ~

~ Подарки и **СКИДКИ** покупателям ~

~ Приятный интерфейс и **УДОБНЫЙ** поиск ~

Не тратьте время на поиск книг в магазинах вашего города.

**Зайдите к нам!**





<sup>1</sup> ГБОУ ВПО  
«Северо-Западный  
государственный  
медицинский  
университет  
им. И.И. Мечникова»

<sup>2</sup> ГБУЗ МО  
«Московский  
областной научно-  
исследовательский  
клинический  
институт им.  
М.Ф. Владимирского»

# Функциональное состояние склеры – необходимое патогенетическое звено в диагностике, профилактике и лечении открытоугольной глаукомы

Д.м.н. О.В. СВЕТЛОВА<sup>1</sup>, д.м.н., проф. А.А. РЯБЦЕВА<sup>2</sup>, к.м.н. М.В. ЗАСЕЕВА<sup>1</sup>

*Несмотря на значительные достижения в диагностике и лечении открытоугольной глаукомы (ОУГ), традиционные представления о ее патогенезе не всегда позволяют, как показывает практика, высокоэффективно бороться с этим прогрессирующим заболеванием [1].*

*Трудности выявления ключевых патогенетических звеньев в ранней диагностике глаукомы пока не позволяют надежно определить начальный момент ее возникновения, а имеющиеся методы лечения направлены в основном только на профилактику или замедление патологического процесса. Связано это, в значительной мере, с недостаточной ясностью и даже противоречивостью взглядов на существо функциональных процессов не только в фиброзной оболочке глаза, включая основную ее часть – склеру, но и в системах аккомодации и оттока водянистой влаги, причем взаимосвязанность их работы зачастую не принимается во внимание [1–7]. Для устранения противоречий и определения ключевых механизмов патогенеза глаукомы необходимы анализ и обобщение наших сегодняшних знаний, основанных на достижениях морфологии, физиологии и патофизиологии, смежных разделов биомеханики и теории управления и, конечно, с учетом результатов клинических наблюдений, полученных с помощью современного диагностического оборудования по адекватным и достоверным методикам.*

## **Провоцирование прогиба решетчатой мембраны**

Сегодня стало совершенно понятно, что именно индивидуально высокий перепад (часто используемый термин «градиент» означает скорость изменения давления, поэтому его применение

с точки зрения понятий гидравлики в данном случае некорректно) между внутричерепным и внутриглазным давлениями в первую очередь предопределяет прогиб решетчатой пластинки склеры (РПС) [5], поэтому необходима ускоренная разработка

профилактических и лечебных методик, позволяющих не только снижать уровень внутриглазного давления (ВГД), но и поддерживать индивидуальный уровень внутричерепного давления (ВЧД). И здесь необходимо отметить, что достаточно широкое применение бета-блокаторов для замедления пульса, как средства борьбы с гипертонией, системно снижает уровень кровоснабжения в организме и, как следствие, ускоряет процессы старения всех структур глаза, что неизбежно приводит к очередному скачку ригидности склеры и ответному адекватному росту ВГД [3, 8–10]. Такое системное воздействие бета-блокаторами нельзя считать в полной мере патогенетически обоснованным, поскольку оно ведет к относительному снижению выработки ликвора желудочками мозга, падению ВЧД и к относительному увеличению перепада ВГД/ВЧД, поскольку клинические исследования на животных показали, что прогиб РПС более чувствителен к небольшому снижению уровня ВЧД, чем к заметному снижению уровня ВГД [11]. Также необходимо отметить, что недокоррекция миопии провоцирует развитие глаукомного



процесса в случае их сочетанного воздействия, поскольку постоянно увеличивает объем экскавации РПС в ряде случаев на 30–60% из-за расслабления цилиарной мышцы при взгляде вдаль [3, 12]. Этот последний клинический факт заставляет обратить пристальное внимание на необходимость проводить любое компьютерное исследование сетчатки (компьютерная ретинотомография – HRT) объективно с применением циклоплегиков короткого действия для получения достоверных и сравнимых клинических результатов [7].

### Функции фиброзной оболочки глаза и давление цели

В глазу морфологически пока не обнаружены барорецепторы, позволяющие мозгу напрямую контролировать уровень ВГД. А вот нервные термinals – механорецепторы по В.В. Виту (2003) [13] – обнаружены в достаточном количестве между коллагеновыми пластинами склеры, а также между склерой и другими оболочками глаза, причем в склере имеются также и клеточные мембранные рецепторы простагландинов [13]. Это позволяет говорить о том, что в глазу имеются «датчики контроля» объема глаза, которые контролируют не только взаимное перемещение структур глаза относительно друг друга при изменении его объема, но и расход водянистой влаги, проходящей сквозь склеру. С учетом изложенного, сформулируем важную физиологическую гипотезу: мозг, по-видимому, контролирует объем глаза, а не уровень ВГД [1–3, 10, 14].

В процессе наших исследований было установлено, что фиброзная оболочка глаза (ФОГ) способна выполнять несколько первостепенных физиологических функций [3, 10, 14]:

- поддерживать необходимый постоянный уровень ВГД (тургор) за счет регуляции внутриглазного объема с помощью микрофлуктуации главной части ФОГ-склеры, а также за счет регуляции проницаемости скле-

ры с помощью расположенных в ней клеточных мембранных рецепторов простагландинов;

- нивелировать скачки офтальмотонуса при систолическом – диастолическом изменении объема сосудов хороидеи;
- обеспечивать микрофлуктуации объема глаза в моменты преобладания продукции или оттока водянистой влаги (ВВ);
- непосредственно обеспечивать возмещение оттока ВВ из глаза за счет адекватного уменьшения в этот момент внутриглазного объема («выдавливание ВВ наружу») за счет работы эластических волокон склеры.

Последняя из вышеперечисленных функций склеры представляется нам особенно важной: ведь если склера не будет «выдавливать» ВВ наружу (сокращаясь при этом и поддерживая тургор глаза!), то и полноценного оттока не будет. Микросокращения склеры – это важнейший исполнительный механизм оттока ВВ по дренажной системе глаза. При увеличении ригидности склеры происходит ответный прямо пропорциональный рост ВГД [2, 3, 10], при этом способность склеры к микрофлуктуациям падает из-за увеличения трения между ее пластинами [3, 14]. Сказанное означает, что необходимо вводить в клиническую практику патогенетически обоснованное определение индивидуального целевого давления (ЦД) для тех клинических случаев, когда еще можно восстановить способность к перемещению слоев склеры относительно друг друга (практически это уровень индивидуального ВГД до 45 лет): ЦД – это такое давление, при котором восстанавливается физиологическая способность склеры к микрофлуктуациям [14, 15]. Достижение близкого к индивидуальной норме уровня «флуктуационного давления» может служить четким объективным критерием эффективности антиглаукомных профилактических и лечебных мероприятий [15]. Мы научились определять в клинике по собственным простым методикам уровень индивидуального

ВГД в молодости по измерениям офтальмотонуса в более пожилом возрасте [3, 15–18].

Кроме того, мы не только научились измерять по собственным надежным методикам физиологическую функциональную способность склеры к микрорастяжению – сжатию [17, 19], но и ввели новое важное функциональное понятие – «флуктуация склеры», а также провели унификацию одного из самых «запутанных», по мнению O.W. White [20], в офтальмологии понятий – «ригидность склеры» [2, 3, 10, 21, 22]. В процессе этих исследований были клинически апробированы новые способы измерения флуктуации и ригидности склеры [3, 10], которые проходят окончательную процедуру патентования. Практически сделан еще один важный шаг на переходе от статической к динамической функциональной диагностике глаукомы [3, 5, 16, 17, 19, 22, 23].

Наши теоретические исследования показали, что одним из перспективных направлений в борьбе с ОУГ может стать щадящая непроникающая гипотензивная склеротомия (НГС), позволяющая снизить ригидность ФОГ и уровень ВГД до величин, близких к индивидуальным значениям в молодости [3, 16, 24–27]. Сущность НГС заключается в снижении ригидности ФОГ и, соответственно, ВГД, восстановлении флуктуации склеры, что патогенетически более обосновано, так как не приводит к ухудшению метаболизма внутриглазных структур. Клиническая апробация разработанного метода лазерной НГС была выполнена в Офтальмологической клинике МОНИКИ на YAG-лазере типа Optimis II (Франция).

Таким образом, оказалось клинически подтвержденным направление, связанное с безусловной необходимостью внедрения в клиническую практику диагностических и хирургических методов борьбы с ОУГ, направленных на снижение ригидности фиброзной оболочки глаза и восстановление флуктуации склеры. ☺



# Медико-социальные аспекты лечения катаракты в России

Третьего октября 2012 г. в рамках проходившего в Москве V Российского общенационального офтальмологического форума состоялся сателлитный симпозиум компании «Алкон» «Медико-социальные аспекты лечения катаракты в России», посвященный наиболее важным аспектам лечения катаракты в России. Это первый симпозиум на тему катаракты, организованный специально для поликлинических офтальмологов, – ведь традиционно в рамках офтальмологических конференций большое внимание уделяется тем офтальмологическим заболеваниям, которые приводят к снижению или необратимой потере зрения, таким как глаукома и возрастная макулодистрофия.

Сателлитный симпозиум компании «Алкон» был посвящен проблеме диагностики и лечения катаракты, одного из самых распространенных в мире заболеваний. С докладами выступили ведущие эксперты в области лечения катаракты: профессор кафедры офтальмологии СПбГМУ им. акад. И.П. Павлова Сергей Юрьевич АСТАХОВ (Санкт-Петербург), руководитель Центра офтальмологии ФМБА России, профессор Владимир Николаевич ТРУБИЛИН (Москва) и главный офтальмолог Республики Татарстан Айдар Наилевич АМИРОВ (Казань).



Профессор В.В. Нероев

Работу симпозиума открыл главный офтальмолог Минздрава Российской Федерации профессор Владимир Владимирович НЕРОЕВ. В ходе симпозиума эксперты отметили, что согласно стандартам Всемирной организации здравоохранения операция по удалению катаракты признана единственной полностью реабилитирующей операцией. На сегодняш-

ний день самый современный метод, который широко применяется в мировой практике, – это метод ультразвуковой факоэмульсификации катаракты. И приоритетной задачей, стоящей перед российскими офтальмологами, является максимально широкое внедрение новых современных технологий в практику лечения пациентов с катарактой. Докладчики уделили особое внимание вопросам преимуществ новейших хирургических технологий, которыми располагает современная офтальмология в лечении катаракты, обсуждена тактика ведения пациентов с катарактой, представлен опыт организации помощи пациентам с катарактой на региональном уровне.

Согласно данным, приведенным в докладе Сергея Юрьевича АСТАХОВА, в 2010 г. в Европе факоэмульсификация катаракты была выполнена у 97% больных катарактой (2,9 млн операций), в США – у 98% (3,3 млн). В 86% европейских клиник факоэмульсификация проводится амбулаторно.

«Широкое распространение этой методики на территории России позволило бы коренным образом изменить ситуацию с катарактой в нашей стране», – подчеркнул профессор С.Ю. Астахов. По статистике, в Российской Федерации проживает около 10 млн человек, страдающих различными формами катаракты, но консультацию офтальмохирурга и хирургическое





## Сателлитный симпозиум компании «Алкон»



Профессор С.Ю. Астахов



Профессор В.Н. Трубилин

лечение получают не более 400 тысяч пациентов, в то время как остальным назначается консервативное лечение. При этом, подчеркнул эксперт, консервативное лечение катаракты неэффективно. С одной стороны, хирургическое лечение катаракты является чрезвычайно востребованным врачебным вмешательством, а с другой – хирургическая активность в отношении лечения катаракты в нашей стране остается чрезвычайно низкой. Среди причин тому можно выделить и исторически сложившийся офтальмологический стереотип, согласно которому «катаракта должна созреть», и сложности с ранним выявлением катаракты, и отсутствие полной уверенности в успехе операции, и недостаточную осведомленность о минимальной травматичности факоэмульсификации. Кроме того, офтальмологи порой опасаются ответственности за настоятельную рекомендацию хирургического лечения или не предлагают его пациентам, предвидя экономические и организационные трудности, связанные с высокой стоимостью факоэмульсификации и большими очередями на бесплатную операцию.

Опасения врачей не беспочвенны: гарантировать 100%-ную эффективность оперативного вмешательства невозможно. Тем не менее, как отметил профессор С.Ю. Астахов, здравый смысл и статистика на нашей стороне, а значит, идти на разумный риск можно и нужно. При этом никакой реальной необходимости откладывать операцию, если она проводится методом ультразвуковой факоэмульсификации, нет, а представление о том, что перед операцией катаракта должна «созреть», относится к устаревшим.

Намерение отложить операцию на неопределенный срок встречается как у врачей, так и у пациентов, планирующих дожить свой век с имеющимся ухудшенным зрением. К сожалению, катаракта не отно-

сится к тем заболеваниям, отказ от лечения которых обходится без последствий: при запущенной стадии катаракты хрусталиковые волокна могут начать распадаться, что приводит к гибели глазного яблока.

Предоперационная подготовка начинается задолго до собственно вмешательства – с правильного выбора пациента и выявления потенциальных противопоказаний (сахарный диабет, острый воспалительный процесс и т.д.).

Собственно операционному вмешательству должна предшествовать подготовка зоны операции: антимикробная профилактика и эпibuльбарная анестезия одним из современных местных анестетиков. Профилактика инфекционных осложнений продолжается также во время операции и включает в себя использование роговичного самогерметизирующегося туннельного разреза, микро разрезов (менее 2 мм) и соответствующих моделей интраокулярных линз (ИОЛ), а также минимальную гидратацию роговичного разреза.

В заключительной части своего выступления профессор С.Ю. Астахов рассказал о проблеме выбора качественных и эффективных ИОЛ, подчеркнув, что от качества последних напрямую зависит не только острота зрения, но и сохранность глаза, поскольку нередко использование некачественных линз приводит к гибели глазного яблока.

Как подчеркнул в начале своего доклада д.м.н., профессор Владимир Николаевич ТРУБИЛИН, катаракта является глобальной социальной проблемой, о чем свидетельствует статистика: в мире около 18 млн человек ослепли из-за катаракты (48% от общего числа случаев потери зрения обусловлено именно катарактой), 53,8 млн человек утратили трудоспособность из-за катаракты, причем 52,2 млн из них проживают в развивающихся странах. Распространенность катаракты среди жителей развитых стран также доста-

офтальмология



## V Российский общенациональный офтальмологический форум



Главный офтальмолог Республики Татарстан А.Н. Амиров

точно велика: в США эту болезнь имеют 17% человек старше 40 лет, причем в возрастной группе 75–85 лет катаракта выявлена у 91% населения. Общая тенденция – увеличение продолжительности жизни тесно связано с повышением заболеваемости катарактой.

В США, стране с населением 312 млн человек, ежегодно проводится около 3 млн операций, то есть катаракта удаляется у каждого сотого жителя этого государства. Доля вмешательств, проводимых с использованием технологии факоэмульсификации, в США увеличивалась на протяжении последних десятилетий, с конца 1990-х гг. она составляет практически 100% (рис. 1).

В России ситуация с хирургической помощью большим катарактой разительно отличается: население страны составляет 143 млн человек, ежегодно проводится 375 тысяч операций по удалению катаракты. Таким образом, чтобы достичь уровня США, необходимо увеличить этот показатель в 4–4,5 раза. Отличаются от американских и методики, используемые российскими врачами: только 64% операций по поводу катаракты делаются методом факоэмульсификации, оставшиеся 36% офтальмохирургических вмешательств проводятся экстра- и интракапсулярно.

В практике российских офтальмологов, как подчеркнул докладчик, слепотой принято считать остроту зрения  $< 0,02$ , а слабослышанием – остроту зрения  $< 0,3$ . При остроте зрения  $< 0,7$  больной уже лишен возможности заниматься многими видами спорта, водить автомобиль, качество жизни пациента начинает существенно снижаться.

Острота зрения  $< 0,5$  приводит к серьезным затруднениям при чтении книг, письме, работе за компьютером. Пациенты с таким зрением существенно ограничены в выборе работы и досуга. Именно этот показатель можно считать своеобразным критерием,



К.м.н. С.В. Жернаков

по достижении которого пациент теряет трудоспособность и у него возникает потребность в офтальмохирургическом вмешательстве.


Хирургия зрелых и перезрелых катаракт сопряжена с целым рядом особенностей, влияющих на проведение операции и на ее исход: более твердое ядро требует большего времени ультразвука, что удлиняет время самой операции и негативно сказывается на эндотелии.

Профессор В.Н. Трубилин также обратил внимание аудитории на гипотензивный эффект факоэмульсификации – эта операция способна снизить внутриглазное давление у пациентов без глаукомы на 2–4 мм рт. ст., а у больных с открытоугольной и закрытоугольной формой глаукомы – на 2–8 и 4–13 мм рт. ст. соответственно.

Гиперметропия является еще одной офтальмологической проблемой, распространенной среди пациентов старших возрастных групп. Использование эластичных ИОЛ AcrySof® позволяет корректировать гиперметропию и миопию. Торические ИОЛ AcrySof® также применяются для коррекции астигматизма, в линейке этих линз представлены модели, используемые для лечения нарушений аккомодации.

Резюмируя доклад, профессор В.Н. Трубилин подчеркнул, что отсутствие эффективных методов медикаментозной профилактики и лечения катаракты делает хирургическую операцию единственным возможным способом восстановления зрения. Своевременно выполненная факоэмульсификация позволяет избежать большинства осложнений и обеспечить максимально высокий оптический результат, причем при необходимости пациенту могут быть установлены такие ИОЛ, при помощи которых можно скорректировать и рефракционные проблемы.

Решение о сроках проведения операции в каждом конкретном случае принимается в индивидуальном



## Сателлитный симпозиум компании «Алкон»

порядке, с учетом сопутствующих обстоятельств, однако с социальной и клинической точек зрения острота зрения 0,5 служит границей, когда надо принимать решение о хирургии катаракты.

Доля катаракты среди всех офтальмологических заболеваний огромна, подчеркнул главный офтальмолог Республики Татарстан, главный врач Республиканской клинической офтальмологической больницы Министерства здравоохранения Республики Татарстан (г. Казань) Айдар Наилевич АМИРОВ. Это заболевание снижает качество жизни больных катарактой и является основной причиной слепоты (рис. 2).

«К сожалению, большинство больных катарактой – пожилые люди, которые, как правило, предпочитают “консультироваться” у соседей и знакомых или рассматривают обусловленное катарактой ухудшение зрения как возрастную норму», – констатировал докладчик.

Нередко сами пациенты отказываются от предложенной операции из-за страха или по другим причинам, но гораздо чаще врачи-офтальмологи предлагают медикаментозную терапию, хотя их личный клинический опыт свидетельствует о невозможности излечения катаракты глазными каплями. Нередко это происходит потому, что врач считает пациента неплатежеспособным и не рекомендует ему дорогостоящее хирургическое вмешательство. Комментируя такие ситуации, А.Н. Амиров акцентировал внимание аудитории на том, что своевременное направление больного с катарактой на операцию помогает своевременно же провести бесплатное вмешательство, а у пациента, направленного на операцию в самом начале заболевания, гораздо больше шансов на успех хирургического лечения, чем у того, кто уже фактически потерял зрение из-за болезни.

По мере распространения методики факоэмульсификации причины отказа от назначения пациенту с катарактой операции становятся все менее обоснованными, и прямой обязанностью врача является информирование пациента обо всех возможных методах лечения катаракты с описанием их эффективности.

По мнению А.Н. Амирова, необходимо распространять информацию о хирургическом пособии как о единственном действенном способе лечения катаракты не только среди офтальмологов, но и среди терапевтов, поскольку в отдаленных регионах Российской Федерации именно они порой выявляют катаракту у пациента. И чем раньше пациент узнает о необходимости проведения операции, тем больше шансов, что он изыщет возможности и сохранит зрение.

Несмотря на усилия, прилагаемые организаторами здравоохранения и врачами-офтальмологами, очереди на бесплатную факоэмульсификацию в нашей стране по-прежнему остаются значительными, при этом стоимость платной операции достаточно высо-

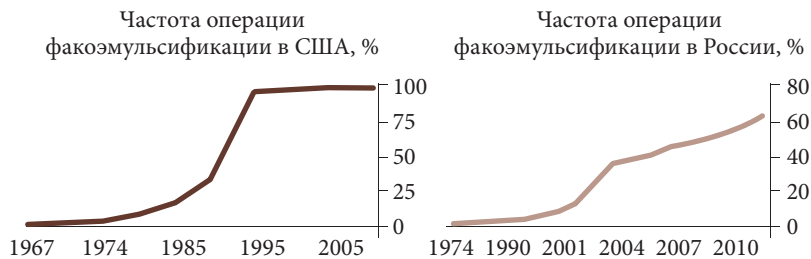
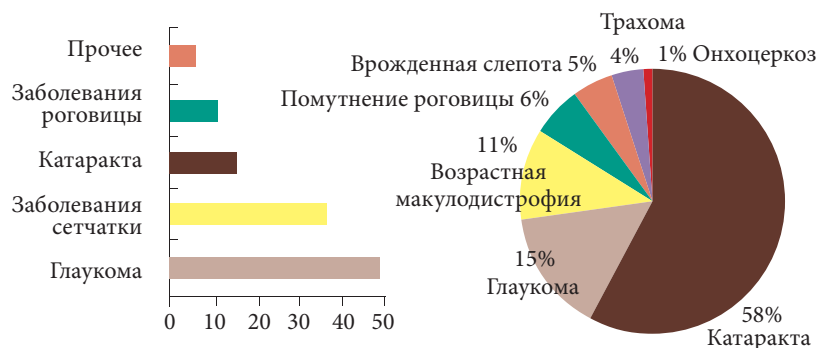


Рис. 1. Динамика частоты вмешательств, проводимых с использованием технологии факоэмульсификации, в США и России



**Катаракта занимает 3-е место среди офтальмопатологий, приводящих к инвалидности по зрению**

**Катаракта занимает 1-е место среди заболеваний, приводящих к слепоте**

Рис. 2. Катаракта как ведущая причина слепоты в мире\*

\* Либман Е.С., Шахова Е.В. Слепота и инвалидность вследствие офтальмопатологии у людей пожилого и старческого возрастов в России // Брошевские чтения. Самара, 2002.

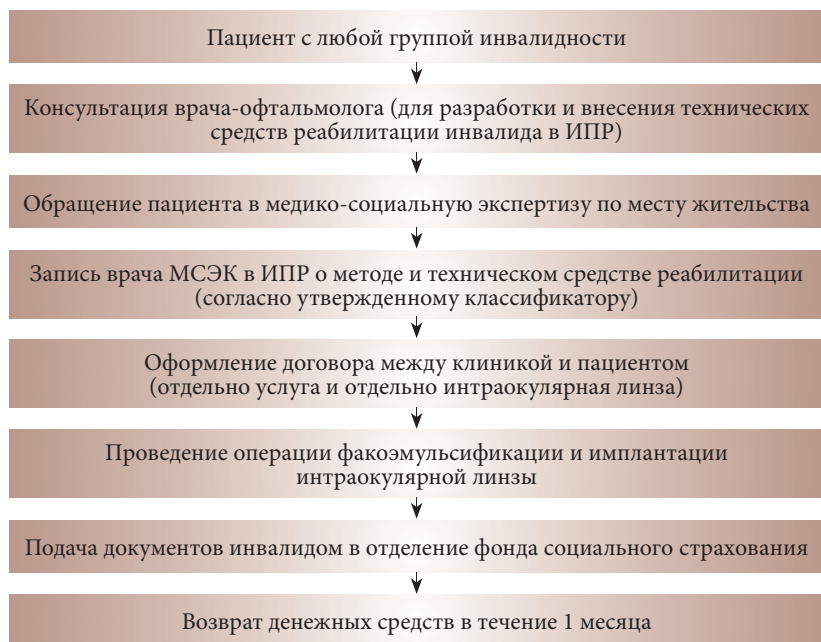
ка. Однако, опираясь на опыт конкретного медицинского учреждения, главный врач офтальмологической клиники «Кузляр» (г. Казань), к.м.н. Станислав Викторович ЖЕРНАКОВ констатировал, что расходы на данную операцию можно сократить, причем несколькими способами. Во-первых, пациент, если он является налогоплательщиком, может рассчитывать на компенсацию расходов в размере 13% за счет возврата подоходного налога. Во-вторых, органы социальной защиты, работодатели и благотворительные фонды также иногда выплачивают суммы, частично или полностью возмещающие траты на операцию. В-третьих, лицам, являющимся инвалидами, полагается компенсация средств, затраченных на техническое средство реабилитации. Данная форма компенсации может составлять до 100% (плюс 13% подоходного налога).

Существует несколько приказов Минздравсоцразвития России, регламентирующих возможность компенсации приобретенных инвалидом ИОЛ. В первую очередь, это приказ Минздравсоцразвития





## V Российский общенациональный офтальмологический форум



ИПР – индивидуальная программа реабилитации,  
МСЭК – медико-социальная экспертная комиссия.

Рис. 3. Алгоритм возврата денежных средств, потраченных на приобретение интраокулярной линзы

РФ от 28.07.2011 № 823н (зарегистрирован в Минюсте РФ 28 сентября 2011 г., регистрационный № 21907), в котором указано, что интраокулярные линзы (наряду со стеклянными и пластмассовыми глазными протезами) являются техническими средствами реабилитации; а также приказ Минздравсоцразвития РФ от 31.01.2011 № 57, в котором сказано: «Компенсация выплачивается инвалиду в случае, если предусмотренные индивидуальной программой реабилитации инвалида техническое средство реабилитации

и (или) услуга не могут быть предоставлены инвалиду или инвалид самостоятельно приобрел указанное техническое средство... реабилитации и (или) оплатил услугу за счет собственных средств. Компенсация выплачивается в размере стоимости приобретенного технического средства реабилитации...»

Для того чтобы пациент мог претендовать на компенсацию расходов, имплантация ИОЛ должна быть внесена в индивидуальный план реабилитации, который, в свою очередь, предоставляется в уполномоченный орган наряду с документами, удостоверяющими личность, и страховым свидетельством обязательного пенсионного страхования, содержащего страховой номер индивидуального лицевого счета (СНИЛС).

Определение размера компенсации осуществляется на основании индивидуальной программы реабилитации инвалида, стоимости технического средства реабилитации, а также документов, подтверждающих расходы по приобретению технического средства реабилитации.

В офтальмологической клинике «Кузляр» за 9 месяцев 2012 г. было прооперировано 139 пациентов, имеющих инвалидность. 87 из них подали и оформили документы в медико-социальной экспертизе (МСЭ), при этом получив существенную компенсацию. Многие из пациентов клиники «Кузляр» смогли уменьшить расходы на лечение, воспользовавшиеся несложным алгоритмом (рис. 3).

Немаловажно, что использование данной схемы выгодно не только пациентам, но и руководству частных офтальмологических клиник, ведь налаженная работа с пациентами, имеющими инвалидность, и помощь им в оформлении документов для социальных служб является дополнительным фактором, побуждающим пациентов обращаться именно в данную клинику. Кроме того, компенсация позволяет пациентам с инвалидностью имплантировать те линзы, которые ему действительно необходимы. ☺

### Заключение

**К**атаракта является одной из наиболее распространенных офтальмологических патологий, ведущих к слепоте. Консервативная терапия не способна вылечить катаракту. Единственным эффективным методом лечения данного заболевания является хирургическое. Широко применяемый в последние годы метод ультразвуковой факоэмульсификации является эффективным и безопасным методом лечения. Своевременно выполненная факоэмульсифи-

кация позволяет избежать большинства осложнений и обеспечить максимально высокий оптический результат. Решение о сроках проведения операции в каждом конкретном случае принимается в индивидуальном порядке, с учетом сопутствующих обстоятельств, однако с социальной и клинической точек зрения острота зрения 0,5 может служить границей, когда надо принимать решение о хирургии катаракты.

Всеми экспертами было отмечено, что катаракта, помимо медицинской проб-

лемы, создает проблемы социальные, поскольку ведет к значительному снижению качества жизни пациентов. Кроме того, катаракта оказывает непосредственное влияние на экономику страны, так как увеличивает количество нетрудоспособного населения и повышает затраты государства на его обеспечение. Именно поэтому, по мнению экспертов, лечение катарактальной слепоты в России должно стать одним из приоритетов политики государства в области здравоохранения.



Российская неделя здравоохранения



ufi  
Approved  
Event



ТПП РФ



# ЗДРАВООХРАНЕНИЕ

# 3-7 декабря 2012

Центральный выставочный комплекс  
«Экспоцентр», Москва, Россия

[www.zdravo-expo.ru](http://www.zdravo-expo.ru) [www.zdravo-expo.ru](http://www.zdravo-expo.ru) [www.zdravo-expo.ru](http://www.zdravo-expo.ru) [www.zdravo-expo.ru](http://www.zdravo-expo.ru) [www.zdravo-expo.ru](http://www.zdravo-expo.ru)

Организатор:

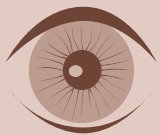 **ЭКСПОЦЕНТР**  
МЕЖДУНАРОДНЫЕ ВЫСТАВКИ И КОНГРЕССЫ  
МОСКВА

При поддержке:

- Министерства здравоохранения и социального развития РФ
- Министерства промышленности и торговли РФ
- Российской академии медицинских наук
- Общественной палаты РФ

Под патронатом:

- Торгово-промышленной палаты РФ
- Правительства Москвы



# Литература

**И.Э. ИОШИН**

**Эффективная фармакотерапия послеоперационного периода стандартной факоэмульсификации**

1. *Сметанкин И.Г., Мазунин И.Ю.* К вопросу о профилактике и лечении послеоперационного эндофтальмита в современной катарактальной хирургии // Медицинский альманах. 2009. № 1. С. 109–112.
2. *Caldwell D.R., Kastl P.R., Cook J. et al.* Povidone-iodine: its efficacy as a preoperative conjunctival and periocular preparation // *Ann. Ophthalmol.* 1984. Vol. 16. № 6. P. 577–580.
3. *Schiff F.S.* The shouting surgeon as a possible source of endophthalmitis // *Ophthalmic Surg.* 1990. Vol. 21. № 6. P. 438–440.
4. *Астахов С.Ю., Вохмяков А.В.* Эндофтальмит: профилактика, диагностика, лечение // Офтальмологические ведомости. 2008. Т. 1. № 1. С. 35–45.
5. *Вохмяков А.В., Околов И.Н., Гурченко П.А.* Выбор оптимального антибиотика для профилактики инфекционных осложнений в офтальмохирургии (обзор литературы) // Клиническая офтальмология. 2007. Т. 8. № 1. С. 37–40.
6. *Околов И.Н., Гурченко П.А.* Антибактериальные препараты в профилактике осложнений факоэмульсификации катаракты // Офтальмохирургия. 2009. № 1. С. 30–32.
7. *Сергиенко Н.М.* Профилактика послеоперационного эндофтальмита // Офтальмологический журнал. 2006. № 3. С. 151–152.
8. *Ariyasu R.G., Nakamura T., Trousdale M.D. et al.* Intraoperative bacterial contamination of the aqueous humor // *Ophthalmic Surg.* 1993. Vol. 24. № 6. P. 367–373.
9. *Кочергин С.А., Алексеев И.Б., Андреева Л.В.* Применение глазных капель Офтавикс для профилактики и лечения пациентов после офтальмологических операций // Рефракционная хирургия и офтальмология. 2009. Т. 9. № 1. С. 39–42.
10. *Colin J., Simonpoli S., Geldsetzer K. et al.* Corneal penetration of levofloxacin into the human aqueous humour: a comparison with ciprofloxacin // *Acta Ophthalmol. Scand.* 2003. Vol. 81. № 6. P. 611–613.
11. *Healy D.P., Holland E.J., Nordlund M.L. et al.* Concentrations of levofloxacin, ofloxacin, and ciprofloxacin in human corneal stromal tissue and aqueous humor after topical administration // *Cornea.* 2004. Vol. 23. № 3. P. 255–263.
12. *Yamada M., Mochizuki H., Yamada K. et al.* Aqueous humor levels of topically applied levofloxacin, norfloxacin, and lomefloxacin in the same human eyes // *J. Cataract Refract. Surg.* 2003. Vol. 29. № 9. P. 1771–1775.
13. *Miño de Kaspar H. et al.* A prospective randomised study determining the efficacy of preoperative topical levofloxacin in eliminating conjunctival bacterial flora. Poster at XXIII ESCRS, Lisbon, Sep. 2005.
14. *Donnenfeld E.D., Schrier A., Perry H.D. et al.* Penetration of topically applied ciprofloxacin, norfloxacin, and ofloxacin into the aqueous humor // *Ophthalmology.* 1994. Vol. 101. № 5. P. 902–905.
15. *О'Эйнахан Р.* Профилактика послеоперационного эндофтальмита с помощью фторхинолонов четвертого поколения // Новое в офтальмологии. 2009. № 1. С. 53–54.
16. *Barry P., Seal D.V., Gettinby G. et al.* ESCRS study of prophylaxis of postoperative endophthalmitis after cataract surgery: Preliminary report of principal results from a European multicenter study // *J. Cataract Refract. Surg.* 2006. Vol. 32. № 3. P. 407–410.
17. *Пароконный Д.А.* Сравнение эффективности, безопасности и экономичности двух систем медикаментозной терапии у пациентов после факоэмульсификации катаракты // Рефракционная хирургия и офтальмология. 2010. № 2. С. 54–56.
18. *Miyake K.* The significance of inflammatory reactions following cataract extraction and intraocular lens implantation // *J. Cataract Refract. Surg.* 1996. Vol. 22. Suppl. 1. P. 759–763.
19. *Федоров С.Н., Егорова Э.В.* Ошибки и осложнения при имплантации искусственного хрусталика. М., 1992. С. 32–40, 166–182.
20. *Masker S.* Comparison of the effect of topical corticosteroids and nonsteroidals on postoperative corneal astigmatism // *J. Cataract Refract. Surg.* 1990. Vol. 16. № 6. P. 715–718.
21. *Страчунский Л.С., Козлов С.Н.* Нестероидные противовоспалительные средства. Методическое пособие. Смоленск, 2009.
22. *Yannuzzi L.A., Klein R.M., Wallyn R.H. et al.* Ineffectiveness of indomethacin in the treatment of chronic cystoid macular edema // *Am. J. Ophthalmol.* 1977. Vol. 84. № 4. P. 517–519.
23. *Miyake K., Masuda K., Shirato S. et al.* Comparison of diclofenac and fluorometholone in preventing cystoid macular edema after small incision cataract surgery: a multicentered prospective trial // *Jpn. J. Ophthalmol.* 2000. Vol. 44. № 1. P. 58–67.
24. *Flach A.J., Kraff M.C., Sanders D.R. et al.* The quantitative effect of 0.5% ketorolac tromethamine solution and 0.1% dexamethasone sodium phosphate solution on postsurgical blood-aqueous barrier // *Arch. Ophthalmol.* 1988. Vol. 106. № 4. P. 480–483.
25. *Roberts C.W.* Pretreatment with topical diclofenac sodium to decrease postoperative inflammation // *Ophthalmology.* 1996. Vol. 103. № 4. P. 636–639.
26. *Simone J.N., Pendelton R.A., Jenkins J.E.* Comparison of the efficacy and safety of ketorolac tromethamine 0.5% and prednisolone acetate 1% after cataract surgery // *J. Cataract Refract. Surg.* 1999. Vol. 25. № 5. P. 699–704.
27. *Малюгин Б.Э., Шнак А.А., Морозова Т.А.* Фармакологическое сопровождение современной хирургии катаракты. М., 2010. 23 с.
28. *Alio J.L., Bodaghi B., Tassignon M.J.* Guidelines for managing postcataract surgery inflammation. Can we reach a consensus? // *Ophthalmol. Times Europe.* 2008. Vol. 11. P. 2–11.

**Е.А. ДРОЗДОВА**

**Медикаментозное сопровождение хирургии увеальной катаракты**

1. *Дроздова Е.А., Тарасова Л.Н., Теплова С.Н.* Увеит при ревматических заболеваниях. М.: Т/Т, 2010. 160 с.
2. *Устинова Е.И.* Туберкулез глаз и сходные с ним заболевания. СПб., 2002. 276 с.
3. *Катаргина Л.А., Хватова А.В.* Эндогенные увеиты у детей и подростков. М.: Медицина, 2000. 320 с.
4. *Foster C.S., Vitale A.T.* Diagnosis and treatment of uveitis. Philadelphia: W.B. Saunders Company, 2002. 900 p.
5. *Lam L.A., Lowder C.Y., Baerveldt G. et al.* Surgical management of cataracts in children with juvenile rheumatoid arthritis-associated uveitis // *Am. J. Ophthalmol.* 2003. Vol. 135. № 6. P. 772–778.
6. *Foster C.S., Rashid S.* Management of coincident cataract and uveitis // *Curr. Opin. Ophthalmol.* 2003. Vol. 14. № 1. P. 1–6.
7. *Van Gelder R.N., Leveque T.K.* Cataract surgery in the setting of uveitis // *Curr. Opin. Ophthalmol.* 2009. Vol. 20. № 1. P. 42–45.





# Литература

- Zaborowski A.G., Quinn A.G., Dick A.D. Cataract surgery in pediatric uveitis // J. Pediatr. Ophthalmol. Strabismus. 2008. Vol. 45. № 5. P. 270–278.
- Катаргина Л.А., Архипова Л.Т. Увеиты: патогенетическая иммуносупрессивная терапия. Тверь: Триада, 2004. 100 с.
- Alió J.L., Chipont E., BenEzra D. et al. Comparative performance of intraocular lenses in eyes with cataract and uveitis // J. Cataract Refract. Surg. 2002. Vol. 28. № 12. P. 2096–2108.
- Elgohary M.A., McCluskey P.J., Towler H.M. et al. Outcome of phacoemulsification in patients with uveitis // Br. J. Ophthalmol. 2007. Vol. 91. № 7. P. 916–921.
- Rahman I., Jones N.P. Long-term results of cataract extraction with intraocular lens implantation in patients with uveitis // Eye (Lond.). 2005. Vol. 19. № 2. P. 191–197.
- Secchi A.G. Cataract surgery in exudative uveitis: effectiveness of total lens removal, anterior vitrectomy, and scleral fixation of PC IOLs // Eur. J. Ophthalmol. 2008. Vol. 18. № 2. P. 220–225.
- Holland G.N., Denove C.S., Yu F. Chronic anterior uveitis in children: clinical characteristics and complications // Am. J. Ophthalmol. 2009. Vol. 147. № 4. P. 667–678.e5.
- Дроздова Е.А. Иммуносупрессивная терапия неинфекционных увеитов и ретиноваскулитов // Офтальмология. 2012. Т. 9. № 2. С. 58–61.
- Laurell C.G., Zetterström C. Effects of dexamethasone, diclofenac, or placebo on the inflammatory response after cataract surgery // Br. J. Ophthalmol. 2002. Vol. 86. № 12. P. 1380–1384.
- Barry P., Behrens-Baumann W., Pleyer U., Seal D. ESCRS Guidelines on prevention, investigation and management of post-operative endophthalmitis. Version 2. 2007. P. 9–12.
- Chang D.F., Braga-Mele R., Mamalis N. et al. Prophylaxis of postoperative endophthalmitis after cataract surgery: results of the 2007 ASCRS member survey // J. Cataract Refract. Surg. 2007. Vol. 33. № 10. P. 1801–1805.
- Miño de Kaspar H., Kreutzer T.C., Aguirre-Romo I. et al. A prospective randomized study to determine the efficacy of preoperative topical levofloxacin in reducing conjunctival bacterial flora // Am. J. Ophthalmol. 2008. Vol. 145. № 1. P. 136–142.
- Майчук Ю.Ф., Вахова Е.С. Глазные мази «Эубетал» и «Колбиоцин» в лечении хламидийных конъюнктивитов // Вестник офтальмологии. 1998. № 2. С. 32–34.
- Майчук Ю.Ф. Паразитарные заболевания глаз. М., 1988. 287 с.
- Акантамебный кератит – следствие ношения контактных линз // <http://ophthalmolog.com.ua/obrazovanie/rycovodstva-p-ophthalmologii/194-akantamyobnyj-keratit.html>.
- Медицинский портал [www.glazamed.ru](http://www.glazamed.ru).
- Podolsky M.L. // Ophthalmol. World News. 1995. Vol. 1. № 9. P. 20–21.
- DeNaeyer G.W. Осложнения, связанные с ношением контактных линз: диагностика и оказание помощи // [www.svetlinz.ru/?idp=8&idts=8&ids=128](http://www.svetlinz.ru/?idp=8&idts=8&ids=128)

**И.В. ВОРОБЬЕВА, Д.А. МЕРКУШЕНКОВА**  
**Современные фторхинолоны в профилактике и лечении воспалительных осложнений глаз у больных сахарным диабетом второго типа**

**Н.В. ПРЕДМЕСТИНА**

**Использование Вигамокса в лечении микробных кератитов, явившихся следствием осложнений при ношении контактных линз**

- Южаков А.М., Травкин А.Г., Киселева О.А. и др. Статистический анализ глазной заболеваемости и инвалидности по РСФСР // Вестник офтальмологии. 1991. № 2. С. 5–7.
- Майчук Ю.Ф. Терапия инфекционных заболеваний глаз // Офтальмологический журнал. 1996. № 4. С. 193–199.
- Mathers W.D., Sutphin J.E. // Experimental eye research. 1998. Vol. 67. P. S83.
- Varga J.H., Wolf T.C., Jensen H.G. et al. Combined treatment of Acanthamoeba keratitis with propamidine, neomycin, and polyhexamethylene biguanide // Am. J. Ophthalmol. 1993. Vol. 115. № 4. P. 466–470.
- Hargrave S., McCulley J., Husseim Z.M. et al. // American Academy of Ophthalm. Meeting. San Francisco, 1997. P. 152.
- Морган Ф. Соблюдение рекомендаций как фактор снижения риска кератита // Современная оптометрия. 2008. № 4. С. 8–11.
- Архипова Л.Т., Леванова О.Г., Чупров А.Д. и др. Клинико-иммунологические факторы прогнозирования ранней экссудативной реакции после экстракции зренильной катаракты с имплантацией эластичных интраокулярных линз // Вестник офтальмологии. 1999. № 2. С. 25–27.
- Хафизова Г.Ф. Оптимизация имплантации эластичных интраокулярных линз при ФЭК в зависимости от катаракты: Автореферат дисс. ... канд. мед. наук. М., 2008. 26 с.
- Barry P., Seal D.V., Gettinby G. et al. ESCRS study of prophylaxis of postoperative endophthalmitis after cataract surgery: Preliminary report of principal results from a European multicenter study // J. Cataract Refract. Surg. 2006. Vol. 32. № 3. P. 407–410.
- Дружинин И.Б. Особенности местного воспалительного процесса после удаления осложненной катаракты у больных сахарным диабетом и его коррекция: Автореферат дисс. ... канд. биол. наук. М., 2008. 79 с.
- Fernández-Rubio M.E., Rebolledo-Lara L., Martínez-García M. et al. The conjunctival bacterial pattern of diabetics undergoing cataract surgery // Eye (Lond.). 2010. Vol. 24. № 5. P. 825–834.
- Околов И.Н. Микробиология глаза // Контактные линзы / Под ред. В.Ф. Даниличева, С.А. Новикова, Н.А. Ушакова и др. СПб., 2008. С. 131–155.
- Астахов С.Ю., Вохмяков А.В. Офтальмологические фторхинолоны в лечении и профилактике глазных инфекций // Клиническая офтальмология. 2008. Т. 9. № 1. С. 28–30.
- Иошин И.Э., Толчинская А.И., Калинин Ю.Ю. и др. Профилактика инфекционных воспалительных осложнений при факоэмульсификации осложненных катаракт // Рефракционная хирургия и офтальмология. 2010. № 4. С. 38–42.
- Астахов С.Ю., Вохмяков А.В. Эндофтальмит: профилактика, диагностика, лечение // Офтальмологические ведомости. 2008. Т. 1. № 1. С. 35–45.
- Skelnik D.L., Clark L.A., Bezwada P. Effect of drug concentration and exposure time of levofloxacin, ofloxacin, ciprofloxacin, gatifloxacin, and moxifloxacin on human corneal endothelial cells and keratocytes // Invest. Ophthalmol. Vis. Sci. 2003. Vol. 44. E-Abstract 4739.
- Aguirre-Romo I. Comparison of conjunctival application of topical 0,5 % levofloxacin and 1% povidone-iodine flushing versus povidone-iodine alone in patients undergoing intraocular surgery: a prospective



# Литература


- randomized study: Dissertation zum Erwerb des Doktorgrades der Medizin an der Medizinischen Fakultät der Ludwig-Maximilians-Universität zu München. 2006. 66 p.
12. Inoue Y. Multicentre study of levofloxacin pre-operative use in Japan // Eurotimes. Supplement. 2006. Vol. 11. P. 5–6.
  13. Raizman M.B., Rubin J.M., Graves A.L. et al. Tear concentrations of levofloxacin following topical administration of a single dose of 0.5% levofloxacin ophthalmic solution in healthy volunteers // Clin. Ther. 2002. Vol. 24. № 9. P. 1439–1450.
  14. Yamada M., Mochizuki H., Yamada K. et al. Aqueous humor levels of topically applied levofloxacin, norfloxacin, and lomefloxacin in the same human eyes // J. Cataract Refract. Surg. 2003. Vol. 29. № 9. P. 1771–1775.
  15. Hwang D.G., Schanzlin D.J., Rotberg M.H. et al. A phase III, placebo controlled clinical trial of 0.5% levofloxacin ophthalmic solution for the treatment of bacterial conjunctivitis // Br. J. Ophthalmol. 2003. Vol. 87. № 8. P. 1004–1009.
  16. Usitalo R. The prophylaxis of endophthalmitis in cataract surgery with levofloxacin // XI Congress ophthalmologists of Ukraine. Abstracts. 16–19 May, 2006. P. 141.
  17. Околов И.Н., Гурченко П.А. Антибактериальные препараты в профилактике осложнений факоэмульсификации катаракты // Офтальмохирургия. 2009. № 1. С. 30–32.
  11. Dick H.B., Kohnen T., Jacobi F.K. et al. Long-term endothelial cell loss following phacoemulsification through a temporal clear corneal incision // J. Cataract Refract. Surg. 1996. Vol. 22. № 1. P. 63–71.
  12. Mishima S. Clinical investigations on the corneal endothelium // Ophthalmology. 1982. Vol. 89. № 6. P. 525–530.
  13. Гундорова Р.А., Макаров П.В., Дадашева З.Р. Лечение синдрома «сухого глаза» при ожоговой болезни глаз // Офтальмология в Беларуси. 2010. № 1. С. 84–89.
  14. Судалин А.В., Джафарли Т.Б., Егоров Е.А. Применение препарата Корнерегель при лечении глубоких инфицированных дефектов роговицы у пациентов, страдающих терминальной глаукомой // РМЖ. Клиническая офтальмология. 2004. № 1. С. 27–28.
  15. Инструкция по медицинскому применению препарата Корнерегель.

**В.Ю. ОГОРОДНИКОВА, Е.А. ЕГОРОВ, А.В. КУРОЕДОВ,  
Ю.В. МАРКИТАНТОВА, А.Н. ПЕТРОВ**  
**Метаболические нарушения в клетках трабекулярной сети  
у пациентов с продвинутыми стадиями первичной  
открытоугольной глаукомы**

## И.А. ЛОСКУТОВ

### Некоторые клинические аспекты использования препарата Корнерегель

1. Бяловский Ю.Ю. Курс лекций по патофизиологии: Учебное пособие для студентов медицинских вузов: В 3-х частях. Ч. 1. Общая патофизиология. Рязань, 2003. 400 с.
2. Glasser D.B., Matsuda M., Ellis J.G. et al. Effects of intraocular irrigating solutions on the corneal endothelium after in vivo anterior chamber irrigation // Am. J. Ophthalmol. 1985. Vol. 99. № 3. P. 321–328.
3. Weimann B.I., Hermann D. Studies on wound healing: effects of calcium D-pantothenate on the migration, proliferation and protein synthesis of human dermal fibroblasts in culture // Int. J. Vitam. Nutr. Res. 1999. Vol. 69. № 2. P. 113–119.
4. Ebner F., Heller A., Rippke F. et al. Topical use of dexpanthenol in skin disorders // Am. J. Clin. Dermatol. 2002. Vol. 3. № 6. P. 427–433.
5. Рыбакова Е.Г., Егорова Г.Б., Калинич Н.И. Корнерегель – новый стимулятор репаративной регенерации // Медицинская панорама. 2006. № 1. С. 69–70.
6. Stozkowska W., Piekos R. Investigation of some topical formulations containing dexpanthenol // Acta Pol. Pharm. 2004. Vol. 61. № 6. P. 433–437.
7. Rosado-Adames N., Afshari N.A. The changing fate of the corneal endothelium in cataract surgery // Curr. Opin. Ophthalmol. 2012. Vol. 23. № 1. P. 3–6.
8. Ventura A.C., Wälti R., Böhnke M. Corneal thickness and endothelial density before and after cataract surgery // Br. J. Ophthalmol. 2001. Vol. 85. № 1. P. 18–20.
9. Waring G.O. 3<sup>rd</sup>, Bourne W.M., Edelhauser H.F. et al. The corneal endothelium. Normal and pathologic structure and function // Ophthalmology. 1982. Vol. 89. № 6. P. 531–590.
10. Bourne W.M., Nelson L.R., Hodge D.O. Central corneal endothelial cell changes over a ten-year period // Invest. Ophthalmol. Vis. Sci. 1997. Vol. 38. № 3. P. 779–782.
1. Алексеев В.Н., Мартынова Е.Б., Садков В.И., Самусенко И.А. Роль апоптоза и метаболизма мюллеровских клеток при экспериментальной глаукоме // Клиническая офтальмология. 2005. Т. 6. № 2. С. 52–55.
2. Нероев В.В., Зуева М.В., Каламкаров Г.Р. Молекулярные механизмы региональной ишемии // Вестник офтальмологии. 2010. № 3. С. 59–64.
3. Kong G.Y., Van Bergen N.J., Trounce I.A., Crowston J.G. Mitochondrial dysfunction and glaucoma // J. Glaucoma. 2009. Vol. 18. № 2. P. 93–100.
4. Симакова Р.А., Войтова Р.Н. Структурно-обменные изменения дренажной системы глаза у больных первичной глаукомой // Вестник офтальмологии. 1974. № 3. С. 15–19.
5. Куроедов А.В., Огородникова В.Ю., Смирнова Е.А. Изменение митохондрий в клетках трабекулярной сети глаза больных первичной открытоугольной глаукомой // Офтальмология. 2011. № 2. С. 8–11.
6. Алексеев В.Н., Никитин Д.Н., Садков В.И. и др. Нарушения энергетического обмена у больных первичной открытоугольной глаукомой // Сборник научных трудов конференции «Глаукома: теория и практика». СПб., 2012. С. 20–23.
7. Алексеев В.Н., Газизова И.Р., Никитин Д.Н. Морфологические изменения клеток шлеммова канала у больных первичной открытоугольной глаукомой // Сборник научных трудов научно-практической конференции «Восток-Запад». Уфа, 2012. С. 165–167.
8. Алексеев В.Н., Газизова И.Р. Признаки дегенеративных изменений зрительного тракта у больных первичной открытоугольной глаукомой // Сборник трудов Всероссийской конференции «Ерошевские чтения». Самара, 2012. С. 133–135.
9. Газизова И.Р. Митохондриальная патология и глаукома // Глаукома. 2012. № 4. С. 58–64.
10. Газизова И.Р. Коррекция митохондриальной дисфункции как основа нейропротекции при глаукоме // Офтальмологические ведомости. 2011. № 4. С. 63–69.
11. Baleriola J., Garcia-Feijoo J., Martínez-de-la-Casa J.M. et al. Apoptosis in the trabecular meshwork of glaucomatous patients // Mol. Vis. 2008. Vol. 18. № 14. P. 1513–1516.



# Литература

12. Izzotti A., Saccà S.C., Longobardi M., Cartiglia C. Mitochondrial damage in the trabecular meshwork of patients with glaucoma // Arch. Ophthalmol. 2010. Vol. 128. № 6. P. 724–730.
13. Барышников А.Ю., Шишкин Ю.В. Программированная клеточная смерть (апоптоз) // Российский онкологический журнал. 1996. № 1. С. 58–61.
14. Alvarado J., Murphy C., Polansky J., Juster R. Age-related changes in trabecular meshwork cellularity // Invest. Ophthalmol. Vis. Sci. 1981. Vol. 21. № 5. P. 714–727.
15. Ju W.K., Kim K.Y., Lindsey J.D. et al. Intraocular pressure elevation induces mitochondrial fission and triggers OPA1 release in glaucomatous optic nerve // Invest. Ophthalmol. Vis. Sci. 2008. Vol. 49. № 11. P. 4903–4911.
3. Светлова О.В. Функциональные особенности взаимодействия склеры, аккомодационной и дренажной систем глаза при глаукомной и миопической патологии: Автореф. дисс. ... докт. мед. наук. М., 2010. 53 с.
4. Светлова О.В., Кошиц И.Н. Старение оболочек глаза – возможное ключевое звено в патогенезе открытоугольной глаукомы // 7-й Съезд офтальмологов России: Сборник научных трудов. Ч. 1. М., 2000. С. 193.
5. Светлова О.В., Кошиц И.Н., Засеева М.В. Ригидность склеры – независимый и достоверный критерий в диагностике открытоугольной глаукомы // 9-й Съезд офтальмологов России: Сборник научных трудов. М., 2010. С. 171.
6. Svetlova O.V., Koshitz I.N., Rodzevich G.V. Etiology and pathogenesis of primary open-angle glaucoma // Collected Articles XIV ICER – OSA. Santa-Fe, 2000. P. 51.
7. Светлова О.В., Зиновьева Н.В., Крылова И.С. и др. Проработка концепции биомеханической модели оттока внутриглазной жидкости // Российский журнал биомеханики. 2001. Т. 5. № 3. С. 23–29.
8. Кошиц И.Н., Светлова О.В., Засеева М.В. и др. Физиологические принципы гипотензивной терапии открытоугольной глаукомы в пресбиопическом периоде (Часть 1. Исходные теоретические предпосылки, гипотезы и факты) // Глаукома. 2006. № 3. С. 35–53.
9. Кошиц И.Н., Светлова О.В., Засеева М.В. и др. Физиологические принципы гипотензивной терапии открытоугольной глаукомы в пресбиопическом периоде (Часть 2. Перспективные алгоритмы практических щадящих воздействий) // Глаукома. 2006. № 4. С. 51–70.
10. Светлова О.В., Балашевич Л.И., Засеева М.В. и др. Физиологическая роль ригидности склеры в формировании уровня внутриглазного давления в норме и при глаукоме // Глаукома. 2010. № 1. С. 26–40.
11. Светлова О.В., Суржиков А.В., Котляр К.Е. и др. Биомеханические особенности регуляции систем продукции и оттока водянистой влаги // Глаукома. 2004. № 2. С. 66–76.
12. Рябцева А.А., Хомякова Е.Н., Сергушев С.Г. и др. Клиническое НРТ-исследование аккомодационного увеличения экскавации диска зрительного нерва при сочетанной патологии // Биомеханика глаза 2005: Сборник научных трудов МНИИ ГБ им. Гельмгольца. М., 2005. С. 58–64.
13. Вит В.В. Строение зрительной системы человека. Одесса: Астропринт, 2003. 655 с.
14. Светлова О.В., Дроздова Г.А., Балашевич Л.И. и др. Морфофизиологические особенности строения склеры глаза человека как ключевого звена в формировании уровня внутриглазного давления в норме и при глаукоме // Морфология. 2009. Т. 136. № 5. С. 5–10.
15. Светлова О.В., Кошиц И.Н., Дроздова Г.А. и др. Практический способ определения индивидуального давления в молодости и уровня снижения ригидности склеры в старости для расчета параметров гипотензивных операций нового типа (Часть II) // Глаукома. 2009. № 1. С. 46–53.
16. Кошиц И.Н., Светлова О.В., Рябцева А.А. и др. Использование данных пневмоанализатора ОРА или двукратной тонометрии по Маклакову для расчета параметров лазерной непроникающей гипотензивной склеротомии (ЛНГС) // Сборник трудов научно-практической конференции «Глаукома: реальность и перспективы». М., 2008. С. 110–119.

**А.А. БУЛАТОВА, А.А. РЯБЦЕВА, Е.В. РУСАНОВА**  
**Клинико-лабораторная оценка эффективности применения различных иммуномодуляторов при лечении тяжелых форм офтальмогерпеса**

1. Катаргина Л.А., Хватова А.В. Эндогенные увеиты у детей и подростков. М.: Медицина, 2000. 320 с.
2. Tran V.T., Auer C., Guex-Crosier Y. et al. Epidemiology of uveitis in Switzerland // Ocul. Immunol. Inflamm. 1994. Vol. 2. № 3. P. 169–176.
3. Haut J., Roman S., Morin Y. et al. Search for etiology in 110 cases of uveitis. Value of punctures of the aqueous humor and vitreous body // J. Fr. Ophthalmol. 1995. Vol. 18. № 4. P. 292–304.
4. Зайцева Н.С., Кацнельсон Л.А. Увеиты. М.: Медицина, 1980.
5. Зайцева Н.С., Слепова О.С., Теплинская Л.Е. Нарушения иммунитета и лечение увеитов. М.: Медицина, 1991.
6. Ченцова О.Б. Туберкулез глаз. М.: Медицина, 1990.
7. Ченцова О.Б. Клинико-иммунологические критерии прогноза течения увеитов // Вестник офтальмологии. 1999. Т. 115. № 2. С. 23–25.
8. Тарасова Л.Н., Дроздова Е.А. Клинические особенности HLA-B27 положительных и отрицательных увеитов // Вестник офтальмологии. 2000. № 3. С. 25–27.
9. Слепова О.С., Кричевская Г.И., Хватова А.В. и др. Клинико-иммунологические особенности периферических увеитов у детей и подростков. Дифференцированная тактика лечения // Вестник офтальмологии. 1997. Т. 113. № 3. С. 23–26.
10. Каспаров А.А., Каспарова Е.А., Павлюк А.С. Локальная экспресс-аутоцитокинотерапия (комплекс цитокинов) в лечении вирусных и невирусных поражений глаз // Вестник офтальмологии. 2004. № 1. С. 29–32.

**О.В. СВЕТЛОВА, А.А. РЯБЦЕВА, М.В. ЗАСЕЕВА**  
**Функциональное состояние склеры – необходимое патогенетическое звено в диагностике, профилактике и лечении открытоугольной глаукомы**

1. Кошиц И.Н., Светлова О.В., Котляр К.Е. и др. Биомеханический анализ традиционных и современных представлений о патогенезе первичной открытоугольной глаукомы // Глаукома. 2005. № 1. С. 41–62.
2. Кошиц И.Н., Светлова О.В., Рябцева А.А. и др. Роль ригидности фиброзной оболочки глаза и флуктуации склеры в ранней диагностике открытоугольной глаукомы // Офтальмологический журнал. 2010. № 6. С. 76–88.





# Литература

17. Светлова О.В., Засеева М.В., Кошиц И.Н. Определение на пневмоанализаторе «ORA» принадлежности здоровых глаз к зонам нормы ВГД по А.П. Нестерову // Сборник «Федоровские чтения 2011». С. 339–340.
18. Светлова О.В., Кошиц И.Н., Дроздова Г.А. и др. Практический способ определения индивидуального давления в молодости и уровня снижения ригидности склеры в старости для расчета параметров гипотензивных операций нового типа (Часть I) // Глаукома. 2008. № 4. С. 49–64.
19. Засеева М.В. Исследование ригидности склеры в здоровых и глаукомных глазах: Дисс. ... канд. мед. наук. СПб., 2009. 145 с.
20. White O.W. Ocular elasticity? // Ophthalmology. 1990. Vol. 97. № 9. P. 1092–1094.
21. Кошиц И.Н., Светлова О.В., Засеева М.В. и др. Ригидность и эластичность фиброзной оболочки глаза. Биомеханические и клинические аспекты // Сборник трудов научно-практической конференции «Биомеханика глаза 2009» МНИИ ГБ им. Гельмгольца. М., 2009. С. 126–133.
22. Светлова О.В., Засеева М.В., Дроздова Г.А. и др. Роль ригидности и эластичности фиброзной оболочки глаза в диагностике открытоугольной глаукомы // Сборник научных трудов региональной конференции «Глаукома и другие заболевания глаз». Вып. 5. СПб.: Тип. Береста, 2010. С. 38–44.
23. Светлова О.В., Засеева М.В., Кошиц И.Н. Ригидность склеры – достоверный критерий оценки уровня и диапазона скачков ВГД в здоровых и глаукомных глазах // Сборник научных трудов 8-го Съезда офтальмологов России. 2005. С. 214–215.
24. Рябцева А.А., Сергушев С.Г., Хомякова Е.Н. и др. Биомеханическое обоснование и эффективность лазерной непроникающей гипотензивной склеротомии // Сборник трудов научно-практической конференции «Федоровские чтения 2008». М.: МНТК МГ им. акад. С.Н. Федорова, 2008. С. 158–159.
25. Рябцева А.А., Сергушев С.Г., Хомякова Е.Н. и др. Лазерная гипотензивная непроникающая склеротомия // Сборник трудов МНИИ ГБ им. Гельмгольца «Биомеханика глаза 2007». М., 2007. С. 147–151.
26. Рябцева А.А., Сергушев А.Г., Хомякова Е.Н. и др. Лазерная непроникающая склеротомия (ЛНГС): патогенетически обоснованная щадящая гипотензивная операция нового поколения, дозированно снижающая ригидность склеры // Сборник научных трудов Всероссийской конференции «Ерошевские чтения 2007». Самара, 2007. С. 145–150.
27. Светлова О.В., Засеева М.В., Суржииков А.В. и др. Развитие теории оттока водянистой влаги и перспективные гипотензивные воздействия // Глаукома. 2003. № 1. С. 51–59.



**XVII Съезд педиатров России**  
«Актуальные проблемы педиатрии»  
Москва, 14 – 17 февраля 2013 года

К 250-летию создания государственной системы  
охраны здоровья детей в России



Уважаемые коллеги!

Союз педиатров России приглашает Вас принять участие в работе **XVII Съезда педиатров России «Актуальные проблемы педиатрии»**, **II Евразийского форума по редким болезням** и **III Форума детских медицинских сестер**. Программа Съезда включает вопросы модернизации педиатрической службы, реализации приоритетного национального проекта «Здоровье» в педиатрии, педиатрического образования, неонатологии, комплексной реабилитации в педиатрической практике, охраны репродуктивного здоровья детей и подростков, питания здорового и больного ребенка, вакцинопрофилактики, высокотехнологичных методов диагностики и лечения болезней детского возраста, школьной медицины, детской хирургии и другие актуальные проблемы, а также организационные вопросы деятельности Союза педиатров России.

В рамках послевузовского профессионального образования педиатров будут проведены Школы специалистов (повышения квалификации) с выдачей сертификатов.

**На церемонии Торжественного открытия Съезда — 14 февраля 2013 года в 18:00** в Зале Церковных Соборов Храма Христа Спасителя (г. Москва, ул. Волхонка, 15) — будут подведены итоги:

- конкурса «**Детский врач 2012 года**» (к участию приглашаются детские врачи всех звеньев системы медицинской помощи детям);
- конкурса «**Детская медицинская сестра 2012 года**» (к участию приглашаются медицинские сестры и фельдшера, оказывающие медицинскую помощь детям).

**На церемонии закрытия Съезда — 17 февраля 2013 года** в Центре международной торговли (г. Москва, Краснопресненская наб., 12) будут подведены **итоги конкурса научных работ молодых ученых**.

**Заявки** на доклады и симпозиумы принимаются до 6 декабря 2012 г., тезисы для публикации — до 14 декабря 2012 г., заявки на участие в конкурсах «Детский врач 2012 года» и «Детская медицинская сестра 2012 года» — до 15 декабря 2012 г., работы на конкурс научных работ молодых ученых — до 11 января 2013 г., регистрация участников школ — до 20 января 2013 г.

Дополнительную информацию по вопросам участия в Съезде, Форумах, выставке, школах специалистов и публикации тезисов можно получить по телефонам в Москве:  
8 (499) 134-13-08, 134-30-83, 783-27-93  
8 (495) 967-15-66, 8 (495) 681-76-65  
и на вэб-сайте: [www.pediatr-russia.ru](http://www.pediatr-russia.ru), [www.nczd.ru](http://www.nczd.ru)  
Адрес оргкомитета Съезда:  
119991, г. Москва, Ломоносовский проспект, 2, стр. 1, Научный центр здоровья детей РАМН  
e-mail: [orgkomitet@nczd.ru](mailto:orgkomitet@nczd.ru)

**20-я МЕЖДУНАРОДНАЯ МЕДИЦИНСКАЯ ВЫСТАВКА**  
**«ЗДОРОВЬЕ МАТЕРИ И РЕБЕНКА — 2013»**

15 – 17 февраля 2013 года  
г. Москва, Краснопресненская набережная, 12,  
Центр международной торговли

Параллельно с XVII Съездом педиатров России «Актуальные проблемы педиатрии», II Евразийским форумом по редким болезням и III Форумом детских медицинских сестер пройдет **20-я Международная медицинская выставка «Здоровье матери и ребенка — 2013»**, на стендах которой будут представлены свыше 100 ведущих отечественных и зарубежных компаний из 30 стран. Ежегодно выставку посещают свыше 8000 человек.

**Основные разделы выставки:**

Лекарственные средства, медицинское оборудование, медтехника, лабораторное оборудование и приборы, медицинские инструменты, медицинская мебель и оборудование для оснащения родильных домов, детских больниц, поликлиник, гинекологических кабинетов, витамины, детское питание, средства по уходу за детьми, средства гигиены для женщин, контрацептивы, специализированные издания и литература.

Дополнительную информацию по вопросам участия в Съезде и выставке можно получить по телефонам:  
8 (495) 631-14-12, 8 (495) 681-76-65  
e-mail: [zmir@sumail.ru](mailto:zmir@sumail.ru)

# ГРУППА КОМПАНИЙ МЕДФОРУМ

Группа компаний  
**«Медфорум»**  
работает  
на фармацевтическом  
рынке России  
**с 1997 года**  
и является  
**экспертом**  
в области  
образовательных  
программ  
(конференций, лекций,  
тренингов),  
освещения сателлитных  
симпозиумов  
на конгрессах,  
консалтинга  
и промоакций  
**для врачей**  
основных  
специализаций.

- ◆ В рамках национального проекта «Здоровье» Группой компаний «Медфорум» совместно с Министерством здравоохранения и социального развития России, ведущими медицинскими научно-исследовательскими институтами и вузами страны создан постоянно действующий оргкомитет по проведению профессиональных образовательных программ.
- ◆ К сфере реализации данного проекта относится организация профессиональных медицинских форумов с международным участием в Москве, Санкт-Петербурге и регионах России.
- ◆ Издательский дом «Медфорум» с 2005 года выпускает журналы «Вестник семейной медицины» для практикующих врачей, «Аптечный бизнес» для провизоров и фармацевтов, а также линию журналов «Эффективная фармакотерапия», которые выходят по всем направлениям медицины. В 2010 году запущен новый проект «Hi+Med. Высокие технологии в медицине».
- ◆ Солидный научный уровень изданий, актуальная тематика, доступность изложения, современная форма подачи материала помогают практикующему врачу всегда находиться на высоком профессиональном уровне.

Профессионалы выбирают высокий уровень услуг Группы компаний «МЕДФОРУМ»!



# Там, где сила обретает комфорт

Выберите терапию,  
которая даст Вашим  
пациентам больше.

**АЗАРГА это:**

- ~ доказанное снижение уровня ВГД до 9,1 мм рт. ст. или до 35% от исходного<sup>1</sup>
- ~ уровень комфорта, который оценили пациенты<sup>2,3</sup>

ТАМ, ГДЕ СИЛА ОБРЕТАЕТ КОМФОРТ

**АЗАРГА**  
(бринзоламид 10 мг/мл+тимолол 5мг/мл) глазные капли

## Краткая информация о препарате АЗАРГА

Регистрационный номер: ЛОР-003647/10 от 30 апреля 2010 года.

Лекарственная форма: капли глазные.

**Состав капли глазные (на 1 мл):** Активные вещества: Бринзоламид 10 мг, Тимолол 5 мг в виде тимолола малаата 6,8 мг. Вспомогательные вещества: Бензалкония хлорид (в виде 50 % раствора), динатрия эдетат, натрия хлорид, тилоксепол, маннитол, карбомер (974Р), натрия гидроксид и/или кислота хлористоводородная (для доведения pH), вода очищенная.

**Описание:** однородная суспензия белого или почти белого цвета.

**Фармакотерапевтическая группа:** противоглаукомное средство комбинированное (карбоангидразы ингибитор + бета-адреноблокатор).

**Фармакологическое действие:** Бринзоламид является ингибитором карбоангидразы II. Вследствие ингибирования карбоангидразы II происходит замедление образования ионов бикарбоната с последующим снижением транспорта натрия и жидкости, что приводит к уменьшению продукции внутриглазной жидкости в цилиарном теле глаза. В результате происходит снижение внутриглазного давления (ВГД).

Тимолол — неселективный блокатор бета-адренорецепторов без симпатомиметической активности, не оказывает прямого депрессивного влияния на миокард, не обладает мембраностабилизирующей активностью. При местном применении снижает внутриглазное давление за счет уменьшения образования водянистой влаги и небольшого увеличения ее оттока. Комбинированное действие бринзоламида и тимолола превышает действие каждого вещества в отдельности.

**Показания к применению.** Снижение повышенного внутриглазного давления при открытоугольной глаукоме и внутриглазной гипертензии у пациентов, у которых монотерапия оказалась недостаточной для снижения внутриглазного давления.

Реклама

**Противопоказания.** Индивидуальная повышенная чувствительность к компонентам препарата. Бронхиальная астма, бронхиальная астма в анамнезе, хронические обструктивные заболевания легких тяжелого течения, гиперреактивность бронхов, синусовая брадикардия, атриовентрикулярная блокада II-III степени, выраженная сердечная недостаточность, кардиогенный шок, аллергический ринит тяжелого течения, гиперчувствительность к группе бета-адреноблокаторов, гиперхлоремический ацидоз, тяжелая почечная недостаточность (клиренс креатинина < 30 мл/мин), закрытоугольная глаукома, гиперчувствительность к сульфонидами, одновременное использование с пероральными ингибиторами карбоангидразы, беременность, период кормления грудью, детский возраст до 18 лет.

**Способ применения и дозы.** Местно. Флакон перед использованием встряхивать. По 1 капле в конъюнктивальный мешок глаза 2 раза в сутки. После применения препарата для уменьшения риска развития системных побочных эффектов рекомендуется легкое надавливание пальцем на область проекции слезных мешков у внутреннего угла глаза в течение 1-2 минут после инстилляции препарата — это снижает системную абсорбцию препарата. Если доза была пропущена, то лечение следует продолжить со следующей дозы по расписанию. Доза не должна превышать 1 капли в конъюнктивальный мешок глаза 2 раза в сутки. В случае замены какого-либо антиглаукомного препарата на препарат Азарга, следует начать использование Азарги на следующий день после отмены предыдущего препарата.

**Форма выпуска.** Капли глазные. По 5 мл в пластиковый флакон-капельницу «Droptainer™». По 1 флакону с инструкцией по применению в пачку картонную.

**Срок хранения.** 2 года. Не использовать после срока годности, указанного на упаковке. Использовать в течение 4 недель после вскрытия флакона.

**Условия хранения.** При температуре от 2 до 30 °С, в недоступном для детей месте.

ИНФОРМАЦИЯ ПРЕДНАЗНАЧЕНА ДЛЯ МЕДИЦИНСКИХ И ФАРМАЦЕВТИЧЕСКИХ РАБОТНИКОВ

БОЛЕЕ ПОДРОБНУЮ ИНФОРМАЦИЮ О ПРЕПАРАТЕ СМОТРИТЕ В ИНСТРУКЦИИ ПО МЕДИЦИНСКОМУ ПРИМЕНЕНИЮ.

1. Manni G, Denis P et al. The safety and efficacy of brinzolamide 1%/timolol 0.5% fixed combination versus dorzolamide 2%/timolol 0.5% in patients with open-angle glaucoma or ocular hypertension. *J Glaucoma* (2009); 18: 293-300. (Манни Г, Денис П и др. «Сравнение безопасности и эффективности фиксированных комбинаций Бринзоламид 1%/Тимолол 0.5% и Дорзоламид 2%/Тимолол 0.5% у пациентов с открытоугольной глаукомой или офтальмогипертензией». *Журнал Глаукома*. 2009; 18: 293-300).
2. Vold S, et al. A one-week comfort study of BID-dosed brinzolamide 1%/timolol 0.5% ophthalmic suspension fixed combination compared to BID-dosed dorzolamide 2%/timolol 0.5% ophthalmic solution in patients with open-angle glaucoma or ocular hypertension. *J Ocular Pharm and Ther* (2008); 24: 601-606. (Волд С и др. «Однонедельное исследование комфортности двукратного ежедневного закапывания фиксированной комбинации суспензии глазных капель Бринзоламид 1%/Тимолол 0.5% по сравнению с двукратным ежедневным закапыванием глазных капель Дорзоламид 2%/Тимолол 0.5% у пациентов с открытоугольной глаукомой или офтальмогипертензией». *Журнал Глазной Фармакологии и терапии*. 2008; 24: 601-606).
3. Mundorf TK, et al. A single dose patient preference comparison of AZARGA® (brinzolamide/timolol fixed combination) vs Cosopt® (dorzolamide/timolol fixed combination) in patients with open-angle glaucoma or ocular hypertension. *Clinical Ophthalmology* 2008;2(3):623-628. (Мандорф ТК и др. «Сравнение предпочтения пациентами Азарга (фиксированная комбинация бринзоламид/тимолол) по сравнению с Косоптом (фиксированная комбинация дорзоламид/тимолол) при открытоугольной глаукоме или офтальмогипертензии». *Журнал Клиническая Офтальмология* 2008;2(3):623-628).

ООО «Алкон Фармацевтика».  
109004, Москва, ул. Николоямская, 54.  
Тел.: (495) 258 52 78. Факс: (495) 258 52 79

Август, 2011

**Alcon**