

А.В. ЖИВОВ,
Е.И. ВЕЛИЕВ

РМАПО, Москва

Хирургическое лечение эректильной дисфункции

Эректильная дисфункция (ЭД) различной степени выраженности встречается среди мужчин всех возрастных групп в разных странах мира с частотой от 5 до 80%, в среднем достигает 33% и напрямую зависит от возраста, сопутствующих заболеваний, количества и видов регулярно принимаемых медикаментов, злоупотребления алкоголем и курением табака (1).

По данным популяционных исследований, проведенных в США, в возрастной группе от 40 до 70 лет ЭД выявлена у 52% мужчин. При этом легкая степень ЭД отмечена у 17%, средневыраженная – у 25% и тяжелая – у 10% (2). По данным проведенного нами анализа, в рамках диспансерного урологического обследования 374 мужчин в возрасте старше 40 лет жалобы на проблемы с эрекцией различной степени выраженности предъявляли более 40% из них (3). Истинная распространенность ЭД значительно выше, т.к. большинство больных (до 80%) не обращается за медицинской помощью, считая проблему глубоко интимной, являющуюся естественным следствием старения и т.д. (4, 5). Развитие ЭД существенно снижает качество жизни мужчин и у многих из них вызывает депрессию, поведенческие расстройства, отрицательно сказывается на взаимоотношениях в семье, профессиональной деятельности.

С появлением высокоэффективных пероральных препаратов для лечения ЭД (ингибиторы фосфодиэстеразы 5 типа, или ФДЭ-5 ингибиторы) количество мужчин с ЭД, которые решились на преодо-

ление этого недуга, увеличилось в несколько раз (6). При этом около 86% пациентов, страдающих ЭД, впервые обращаются не к урологам или андрологам, а к врачам общей практики или к семейным врачам. Профиль пациентов с ЭД, которые обращаются к урологам и андрологам, существенно изменился. Теперь основу этой категории пациентов составляют уже ранее безуспешно лечившиеся ФДЭ-5 ингибиторами и зачастую требующие хирургического лечения с целью сексуальной реабилитации.

В настоящее время в арсенале оперативных методов лечения ЭД имеются сосудистые операции и фаллопротезирование (ФП). У мужчин моложе 40 лет при нарушениях артериального кровообращения полового члена в результате травмы, подтвержденных фармакодоплерографией и артериографией, операции артериальной реваскуляризации полового члена могут быть эффективны в 60-70% случаев. В более старшем возрасте данные операции гораздо менее эффективны и дают большее количество осложнений (7). В то же время операции по коррекции так называемой веногенной ЭД, вызванной избыточным венозным дренажом из пещеристых тел полового члена или кавернозной недостаточностью, являются неэффективными в отдаленном периоде и не рекомендуются к выполнению (8, 9, 10). Результаты ФП, напротив, характеризуются высокой удовлетворенностью пациентов и их партнерш, на уровне 87-97%, что значительно выше показателей удовлетворенности пациентов, применявших

любой другой метод лечения ЭД (11-13). В последние годы урологам все чаще приходится сталкиваться с тяжелыми формами ЭД, когда операции ФП приобретают осложненный характер и проходят на фоне выраженного кавернозного фиброза, протезной инфекции и других осложняющих факторов. В такой ситуации принципиально важно использовать оперативные методики, позволяющие успешно имплантировать фаллопротез, несмотря на имевшие место интраоперационные осложнения. В данной статье мы представляем наш собственный опыт имплантации современных моделей фаллопротезов как в неосложненных, так и в осложненных условиях, и приводим оценку удовлетворенности пациентов и их партнерш результатами ведущего в настоящее время хирургического метода лечения ЭД.

МАТЕРИАЛЫ И МЕТОДЫ ИССЛЕДОВАНИЯ

Обследовано 88 больных тяжелой формой ЭД в возрасте от 28 до 84 лет (медиана – 54,6 года), у которых выполнялась ФП. У 5 больных этой группы потребовалась повторная имплантация фаллопротезов в связи с развитием протезной инфекции, у 1 больного проведено удаление и повторное протезирование неофаллоса в связи с некрозом головки полового члена. Всего было имплантировано: 65 полуригидных фаллопротезов (ПФП), из них 40 простых имплантаций и 25 осложненных, и 29 гидравлических фаллопротезов с управляемой ригидностью (ГФУР), из которых было 24 простых и 5 осложненных

Таблица 1. Модели и виды имплантированных фаллопротезов

Модель фаллопротеза	Вид фаллопротеза (ПФП или ГФУР)	Количество имплантированных фаллопротезов данной модели
AMS-600	ПФП	9
AMS-600M	ПФП узкого диаметра	5
AMS-650	ПФП с улучшенной пластической памятью	36
Mentor AcuForm	ПФП	15
AMS Dynaflex	Однокомпонентный ГФУР	3
AMS Ambicor	Двухкомпонентный ГФУР	5
AMS 700CX и AMS 700CXM	Трехкомпонентный ГФУР	15
Mentor Alpha I, Mentor Alpha I Titan, Mentor Alpha NB	Трехкомпонентный ГФУР	6

имплантации. Подробная характеристика типов имплантированных фаллопротезов приведена в таблице 1.

Стандартный протокол подготовки к имплантации и проведения операции включал следующие мероприятия: рутинное предоперационное обследование (клинический и биохимические анализы крови, исследования на инфекционные маркеры, общий анализ и посев мочи), специальное обследование (доплерография полового члена, УЗИ пещеристых тел, кавернозография по показаниям). Мужчинам старше 50 лет в обязательном порядке выполнялись анализ крови на простатоспецифический антиген (ПСА), пальцевое ректальное исследование, трансректальное ультразвуковое исследование предстательной железы (ТРУЗИ) с целью исключения симптоматической доброкачественной гиперплазии предстательной железы и рака простаты, урофлоуметрия по показаниям. При имплантации фаллопротезов нами соблюдался модифицированный профилактический периоперационный протокол, направленный на профилактику протезной инфекции и являющийся сегодня общепринятым (14, 15). Он включал в себя следующие мероприятия:

- профилактическая антибиотикотерапия (цефазолин 1,0 г внутримышечно каждые 8 часов; ванкомицин 1,0 г внутривенно каждые 12 часов), которую начинали за 24 часа до операции;
- вечером накануне операции и утром в день операции – тщательное мытье тела с использованием антисептического мыла;
- бритье операционного поля непосредственно перед операцией;
- тщательная обработка опера-

ционного поля 5-процентным раствором повидона йодида длительностью не менее 10 минут;

- использование одноразового хирургического белья и двойных перчаток;
- периодическое промывание операционного поля раствором, содержащим 0,5 г ванкомицина или 1,0 г цефазолина и 40 мг гентамицина на 1,0 л 0,9% раствора NaCl;
- ограничение перемещений в операционной;
- использование пероральной антибиотикотерапии в послеоперационном периоде (ципрофлоксацин 0,5 г через 12 часов или цефалексин 0,5 г каждые 8 часов – 14 дней).

Имплантация ПФП и однокомпонентных ГФУР осуществлялась через инфрапубикальный, субкоронный или продольный пениоскротальный доступы, имплантация ГФУР – через продольный или поперечный пениоскротальный доступы (рисунок 1). Операции неосложненного ФП осуществлялись в соответствии с ранее описанными общепринятыми методиками. При этом имплантация трехкомпонентных ГФУР во всех случаях выполнялась через один пениоскротальный разрез по методике S. Wilson (15).

При ФП на фоне кавернозного фиброза, недостаточном диаметре кавернозного пространства и невозможности закрытия белочной оболочки кавернозных тел над цилиндром фаллопротеза вначале предпринималась попытка имплантации фаллопротеза более узкого диаметра, если таковые имелись в наличии. Так, ПФП узкого диаметра AMS-600M были имплантированы 5 больным, ГФУР узкого диаметра Mentor Alpha NB – 2 и AMS-700 CXM – одному пациенту. Имплантацию фаллопротезов узкого диаметра при

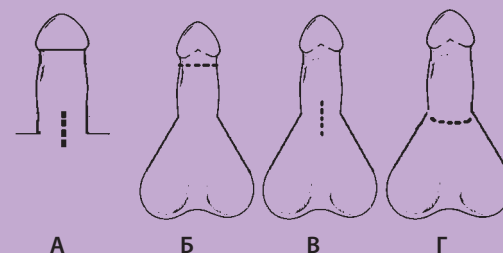


Рисунок 1. Доступы для имплантации фаллопротезов: А – инфрапубикальный, Б – субкоронный, В – продольный пениоскротальный, Г – поперечный пениоскротальный

кавернозном фиброзе мы считаем во всех случаях более предпочтительной, чем осуществление пластики белочной оболочки в случае невозможности ее закрытия над имплантированным стандартным фаллопротезом. При невозможности ввиду выраженного кавернозного фиброза закрыть белочную оболочку над цилиндрами фаллопротезов даже узкого диаметра или при отсутствии таких моделей фаллопротезов, использовали различные варианты корпоропластики. При закрытии дефектов белочной оболочки в 10 случаях мы применяли предложенный нами вариант корпоропластики кожей крайней плоти на питающей ножке (3). В 3 случаях мы применяли для корпоропластики заплатки и трубчатые сосудистые протезы из тетрафторэтилена (аналог материала GoreTex, США) производства фирмы «Экофлон» (Санкт-Петербург). В случае ФП на фоне протезной инфекции и ятрогенных олеогранулем к стандартным этапам операции добавлялись:

- 1) обширные кавернозотомии;
- 2) тщательное удаление геля с помощью лопаточек и тампонов;

Таблица 2. Результаты тестирования (анкета EDITS, вариант 1) больных ЭД после различных вариантов фаллопротезирования в процессе наблюдения (M±m)

Вариант фаллопротезирования (число пациентов)		Период обследования. Показатели теста (%)									
		Через 6 мес. после операции					Через 1 год после операции				
		1-й домен	2-й домен	3-й домен	4-й домен	Средняя оценка	1-й домен	2-й домен	3-й домен	4-й домен	Средняя оценка
ПФП	Неосложненное ФП (n=40)	80,0±2,4	80,9±2,4	83,2±2,3	77,4±2,4	80,4±2,2	81,4±2,1	81,0±2,1	84,2±2,0	79,9±1,9	81,6±2,0
	Осложненное ФП (n=23)	74,8±2,3 +	76,1±2,0 +	78,1±1,9 +	73,3±2,1	75,4±2,1 +	80,0±2,0 *	79,8±2,1 *	82,2±2,0 *	77,1±1,8	79,7±1,9 *
ГФУР	Неосложненное ФП (n=24)	82,9±2,3	83,6±2,4	87,4±1,7 x	82,4±2,0 x	84,0±2,0 x	83,4±1,5	84,6±1,6	88,0±1,7 x	84,3±1,7 x	84,9±1,6 x
	Осложненное ФП (n=5)	78,0±2,0	80,5±1,9 +	81,9±1,5 +x	76,9±2,0 +	79,4±1,9 +x	82,5±1,5	83,0±1,7 x	87,3±1,6 *x	83,4±1,6 *x	84,0±1,6 *x

Примечание 1. Достоверность различий соответствующих показателей ($p < 0,05$): * - между этапами исследования; + - между осложненным и неосложненным ФП; x - между соответствующими группами пациентов, у которых использованы разные варианты фаллопротезов.

Примечание 2. В случае проведения повторной операции или лечения осложнений ФП (см. выше) первичное обследование проводили через 6 мес. после окончания этих манипуляций.

3) иссечение рубцовых тканей и тканей, содержащих гель;

4) обильное промывание мест локализации инородных тел (компоненты фаллопротеза, гель) антибактериальными растворами;

5) полное удаление олеогранулемы, включая кожу ствола полового члена с последующей двухэтапной пластикой кожных покровов пениса по Cecil (3).

Удовлетворенность пациентов и их партнерш результатами ФП оценивалась как с помощью известного вопросника EDITS (16), так и с помощью оригинальных, описанных нами ранее психометрических методик (3). Статистический анализ и обработка полученного материала производили с помощью пакета прикладных программ «STATISTICA for Windows», версия 7.0; «Microsoft Excel 2003».

РЕЗУЛЬТАТЫ ИССЛЕДОВАНИЯ

Из 40 простых имплантаций ПФП у 34 пациентов и их партнерш (85%) отмечалась высокая удовлетворенность результатами операции. Только у 1 (2,5%) из оперированных (мужчина 73 лет) возникло желание прекратить половую жизнь через 14 месяцев после операции в связи со значительным снижением либидо на фоне развития опухоли гипофиза (гиперпролактинома). Партнерши 3 пациентов (7,5%) жаловались на неестественность ощущения полового члена партнера («холодный половой член»), но считали эти проблемы несущественными. Ревизий и замен фаллопротезов не было. Из 25 осложненных имплантаций ПФП у 16 больных и их партнерш (64%) отмечалась

высокая удовлетворенность результатами лечения, находившаяся практически на том же уровне, как и после успешных неосложненных имплантаций. У 1 (4%) пациента (имплантация на фоне олеогранулемы полового члена) развилось нагноение раны с тканевой деструкцией в раннем послеоперационном периоде. Протез был удален через 2 недели после имплантации, и повторная имплантация не осуществлялась в связи с отсутствием желания у пациента продолжать половую жизнь. У 1 больного на фоне кавернозного фиброза и корпоропластики тетрафторэтиленом, имевшего в анамнезе эрозию через уретру отечественного фаллопротеза в виде силиконового стержня, наступило инфицирование установленного нами фаллопротеза AMS-650 через 3 месяца после имплантации. Протез и синтетические заплатки были удалены. Еще у 1 пациента наступило инфицирование фаллопротеза через 1 год после имплантации на фоне тяжелого врожденного кавернозного фиброза. У 1 пациента после имплантации ПФП на фоне тяжелого тотального врожденного кавернозного фиброза после операции развился некроз головки пениса. Это потребовало удаления фаллопротеза через 12 дней после операции и последующей реконструктивно-восстановительной операции микрохирургической пластики дистальной части полового члена кожно-подкожно-фасциальным лоскутом предплечья на питающей ножке с последующим повторным ФП. У 1 пациента имела место перфорация межкавернозной перего-

родки белочной оболочки кавернозных тел полового члена и уретры. После ушивания перфораций осуществили успешную имплантацию фаллопротеза с высоким результатом. У 4 больных (16%) после имплантации на фоне кавернозного фиброза развилась протезная инфекция в сроки от 1 до 16 месяцев после имплантации ПФП (AMS-650 – 2; Mentor AcuForm – 2). Все случаи вызваны *Staph. Epidermidis*. После предварительной антибактериальной терапии ванкомицином была осуществлена успешная одномоментная замена фаллопротезов (по описанной выше методике) на аналогичные с хорошим результатом.

Из 24 неосложненных имплантаций ГФУР 20 (83,3%) были успешными, то есть не сопровождались осложнениями и нормализовали половую жизнь пациентов. У 1 больного (4%) развилась протезная инфекция в связи с тем, что он скрыл факт хирургического лечения гнойного периодонтита, которое провел за 5 дней до операции. Ему была выполнена успешная одномоментная замена двухкомпонентного ГФУР Ambicor (AMS, США) на однокомпонентный ГФУР Dynaflex этой же фирмы. Еще у 2 больных (8%) была субклиническая протезная инфекция, которая выражалась в нарастающих болях в сроки от 1 до 6 месяцев после операции фиксации кожи мошонки к имплантированной в мошонку помпе фаллопротеза. В результате 2-недельной внутривенной терапии ванкомицином по 1,0 г 2 раза в сутки субклиническая инфекция купирована. Пациенты продолжают нормальную половую жизнь. У 1 пациента произошло

инфицирование помпы трехкомпонентного ГФУР AMS-700 CX. Была выполнена эксплантация помпы и ее успешная замена через 4 месяца, после чего пациент восстановил свою сексуальную активность. Из 5 осложненных имплантаций ГФУР лишь у 1 пациента развилась субклиническая протезная инфекция, которая выражалась в нарастающих болях в сроки от 1 до 6 месяцев после операции фиксации кожи мошонки к имплантированной в мошонку помпе фаллопротеза. В результате 2-недельной внутривенной терапии ванкомицином по 1,0 г 2 раза в сутки субклиническая инфекция была также купирована. Пациент продолжает нормальную половую жизнь.


Иллюстрацией к представленным статистическим данным и клиническим случаям могут служить данные лонгитюдного обследования наших пациентов с использованием теста EDITS (таблица 2). Как видно из представленной таблицы, у большинства пациентов всех рассмотренных групп уже через 6 месяцев после проведенной операции отмечалось существенная оптимизация качества половой жизни. Средние самооценки удовлетворенности от проведенного лечения в этот период наблюдения находились в пределах 75-80% от максимально возможных, что оказалось существенно большим, чем в случае использования различных вариантов консервативного лечения.

Аналогичные показатели удовлетворенности результатами ле-

чения были зафиксированы и при обследовании половых партнеров пациентов. Характерно, что с течением времени показатели удовлетворенности пациентов результатом лечения росли, что было особенно характерно для тех, кто перенес осложненные операции (более значимое различие по сравнению с исходным уровнем). При сравнительном анализе данных, полученных у обследованных, оказалось, что более успешным с точки зрения сексуальной удовлетворенности половых партнеров было ФП с использованием ГФУР, что позволяет рассматривать данный вариант операции как наиболее эффективный.

ОБСУЖДЕНИЕ РЕЗУЛЬТАТОВ И ВЫВОДЫ

Несмотря на широкое распространение доступных и простых в применении консервативных методов лечения ЭД таблетированными препаратами группы ФДЭ-5 ингибиторов, хирургическое лечение ЭД и ФП, как наиболее его эффективная форма, сохраняют свою актуальность в настоящее время. Более того, урологам все чаще придется сталкиваться с больными, для которых консервативная терапия оказалась неэффективной, а ФП будет единственной возможностью их сексуальной реабилитации. Наши исследования подтвердили, что ФП является наиболее эффективным способом лечения тяжелых форм ЭД, сопровождаясь существенно большим, чем консервативная терапия любой стадии ЭД, пози-

тивным влиянием на качество половой жизни таких пациентов, их психофизиологический статус. При осложненном ФП указанные тенденции проявляются практически в том же объеме, как и при использовании неосложненного ФП, однако достигают максимального развития в несколько более поздние сроки с момента операции, что следует учитывать при прогнозировании и оценке эффективности проведенного лечения и восприятия этой эффективности самим пациентом. Весьма с положительной стороны показали себя методы осложненного ФП, которые были использованы нами для корпоропластики при кавернозном фиброзе, а также при протезной инфекции и олеогранулемах полового члена. Было показано, что использование данных методик позволяет добиваться показателей удовлетворенности пациентов, аналогичных таковым после неосложненного фаллопротезирования. Это дает нам возможность рекомендовать данные методики к широкому применению, что позволит оперирующим урологам успешно выполнять операции имплантации фаллопротезов в осложненных условиях. С развитием клеточных технологий появится новый метод хирургического лечения ЭД – имплантация вновь выращенной в лабораторных условиях кавернозной ткани. Однако это дело будущего, а на сегодня ФП, особенно с использованием ГФУР, остается весьма эффективным методом хирургического лечения ЭД. 

Литература

- De Boer B.J., Bots M.L., Lycklama A. et al. Erectile dysfunction in primary care: prevalence and patient characteristics. The ENIGMA study. *Int. J. Impot. Res.*, 2004, Vol. 16, № 3, pp. 214-219.
- Feldman H.A., Goldstein I., Hatzichristou D.G. et al. Impotence and its medical and psychosocial correlates: results of the Massachusetts Male Aging Study. *J. Urol.* 1994, Vol. 151, p. 56.
- Живов А.В. Оценка влияния лечения эректильной дисфункции на качество жизни больных. Автореф. Дисс. к.м.н., Москва, 2008, 23 С.
- Верткин А.Л., Тополянский Ю.С., Полупанова Е.В. и соавт. Распространенность и клиническое значение эректильной дисфункции у кардиологических больных. Консилиум медикум, 2005. Том 7, № 7.
- Baldwin K., Ginsberg P., Harkaway R.C. Under-reporting of erectile dysfunction among men with unrelated urologic conditions. *Int. J. Imp. Res.* 2003, Vol. 15, N 2, P. 87 – 89.
- Sasayama S., Ishii N., Ishikura F. et al. Men's health study: current status of erectile dysfunction of 6,112 ambulatory patients at general practitioners offices in Japan. *J. Cardiol.* 2003. Vol. 42, № 2, p. 57-65.
- Kawanishi Y., Kimura K., Nakanishi R. et al. Penile revascularization surgery for arteriogenic erectile dysfunction: the long-term efficacy rate calculated by survival analysis. *BJU Int.*, Vol. 94, № 3, p. 361-368.
- Wespes E., Amar E., Hatzichristou D.G., Hatzimouratis K. et al. Guidelines on Erectile Dysfunction. *European Association of Urology.* 2006, 27 p.
- AUA Guideline on the Management of Erectile Dysfunction: Diagnosis and Treatment Recommendations. *American Urological Association.* 2005, 253 p.
- Kawanishi Y., Kimura K., Yamaguchi K. et al. Long-term results of venous surgery for cavernous erectile dysfunction. *Nippon Hinyokika Gakkai Zasshi*, 1999, Vol. 90, № 11, P. 866-871.
- Levine L.A., Estrada C.R., Morgentaler A. Mechanical reliability and safety of, and patient satisfaction with the Ambicor inflatable penile prosthesis: results of a 2 center study. *J. Urol.* 2001, Vol. 166, № 3. P. 932-937.
- Montorsi F., Rigatti P., Carmignani G. et al. AMS three-piece inflatable implants for erectile dysfunction: a long-term multi-institutional study in 200 consecutive patients. *Eur. Urol.*, 2000, Vol. 37, № 1. P. 50-55.
- Chiang H.S., Wu C.C., Wen T.C. 10 years of experience with penile prosthesis implantation in Taiwanese patients. *J. Urol.* 2000, Vol. 163, № 2, p. 476-480.
- Wilson S.K. Inflatable penile implant infection: predisposing factors and treatment suggestions / S.K. Wilson, J.R. Delk // *Management of complex penile implant cases Symposium : AUA Annual Meeting handbook.* Baltimore, 1995, 53 p.
- Wilson S.K. Penile implants / S.K. Wilson, J. Mulcahy // *Male sexual function / ed by J.J. Mulcahy.* Totowa (N. J.): Humana Press Inc., 2006. Chap. 16. P. 331-380.
- Althof S.E. EDITS: Development of questionnaires for evaluating satisfaction with treatments for erectile dysfunction / S.E. Althof, E.W. Corty, S.B. Levine [et al.] // *Urology.* 1999, Vol. 53, № 4. P. 793-799.