



¹ Майкопский
государственный
технологический
университет

² Научно-
исследовательский
институт –
Краевая клиническая
больница № 1
им. профессора
С.В. Очаповского,
Краснодар

³ ООО «Три-3»

Непосредственные результаты сквозной кератопластики с использованием различных стимуляторов репарации

А.В. Малышев, д.м.н., проф.^{1,2}, А.С. Апостолова, к.м.н.³,
И.В. Грищенко², З.Ж. Аль-Рашид², Т.Г. Катханов², А.Ф. Тешев¹,
З.А. Беслангурова, к.м.н.¹

Адрес для переписки: Анастасия Станиславовна Апостолова, apostolovan@mail.ru

Для цитирования: Малышев А.В., Апостолова А.С., Грищенко И.В. и др. Непосредственные результаты сквозной кератопластики с использованием различных стимуляторов репарации. Эффективная фармакотерапия. 2023; 19 (11): 18–22.

DOI 10.33978/2307-3586-2023-19-11-18-22

Цель – оценить непосредственные результаты сквозной кератопластики с использованием различных стимуляторов репарации.

Материал и методы. Проведено исследование времени заживления ткани роговицы после сквозной кератопластики с использованием механического трепана и различных репаративов. Исследовано 90 глаз (48 мужчин и 42 женщины в возрасте от 20 до 82 лет). У 51 пациента имела место язва роговицы, у 18 пациентов – кератоконус, у 21 пациента – буллезная кератопатия. Пациенты были распределены на три группы по 30 глаз. В первой группе помимо стандартной терапии назначали декспантенол 5% глазной гель, во второй – солкосерил 20% глазной гель, в третьей – СФЕРО® око глазной гель. Для оценки сроков эпителизации проводились пробы с окрашиванием флуоресцеином, изучались субъективные ощущения пациентов по визуальной аналоговой шкале (0 баллов – жалоб нет, 10 баллов – максимальная выраженность роговичного синдрома).

Статистическая обработка полученных результатов осуществлялась с помощью стандартного пакета программ статистического анализа SPSS 16.0 for Windows. Приводимые параметры с нормальным распределением представлены в формате $M \pm m$ (M – среднее значение, m – стандартная ошибка среднего).

Результаты. Средняя продолжительность эпителизации в группах достоверно не различалась. В первой группе она составила $5,46 \pm 0,88$ дня, во второй – $6,1 \pm 0,91$, в третьей – $5,10 \pm 0,85$ дня. Выраженность роговичного синдрома на вторые сутки после операции в группах не различалась, после шести суток лечения роговичный синдром был достоверно меньше в третьей группе.

Ключевые слова: сквозная кератопластика, декспантенол 5% глазной гель, солкосерил 20% глазной гель, СФЕРО око глазной гель

Введение

Роговица человека – уникальный прозрачный элемент глаза, имеющий решающее значение для нормального зрения. Нарушения функции роговицы вследствие заболевания и повреждения от механических, термических и химических факторов, микробных инфекций часто приводят к слепоте.

По оценкам Всемирной организации здравоохранения, в 2020 г. в мире насчитывалось 43,3 млн слепых (общая распространенность – 5,49 [4,76–6,13] на 1000), в частности 23,9 млн (55%) женщин. Общая распространенность слепоты колебалась от 1,94 случая на 1000 в странах с высоким уровнем доходов в Северной Америке до 8,75 случая на 1000 в Юго-Восточной Азии [1].



В настоящее время кератопластика признана золотым клиническим стандартом лечения роговичной слепоты. В США проводится 120–150 тыс. операций кератопластики в год, в России – 2–4 тыс. [2]. Для восстановления эпителия роговицы в том числе в послеоперационном периоде компанией «БИОМИР сервис» (Россия) разработан биомиметик внеклеточного матрикса (ВКМ) – протектор эпителия роговицы гелевый (ПЭРГ) СФЕРО^ооко, в состав которого входят как основные компоненты ВКМ (биополимерный микрогетерогенный коллагеносодержащий гидрогель), так и другие биологически активные вещества. Многокомпонентность состава СФЕРО^ооко обеспечивает необходимое для клеток тканей глаза микроокружение, способствующее ускорению репаративной регенерации поврежденных в результате травмы или воспалительного процесса тканей. Кроме того, СФЕРО^ооко оказывает противовоспалительное, противоотечное, слезозамещающее действие, способствует снижению неоваскуляризации роговицы.

Цель исследования – оценить непосредственные результаты сквозной кератопластики с использованием различных стимуляторов репарации.

Материал и методы

На базе кафедры глазных болезней Кубанского государственного медицинского университета и Научно-исследовательского института – Краевой клинической больницы № 1 им. профессора С.В. Очаповского проведено сравнительное исследование времени заживления ткани роговицы после сквозной кератопластики при воздействии популярных репаративных местного применения декспантенола 5%, солкосерил 20% и ПЭРГ СФЕРО^ооко.

В исследовании приняли участие 90 пациентов (90 глаз) – 48 мужчин и 42 женщины в возрасте от 20 до 82 лет. У 51 пациента причиной сквозной кератопластики стала язва роговицы различной этиологии, у 18 пациентов – кератоконус, у 21 пациента – буллезная кератопатия различной этиологии.

Всем пациентам проведена сквозная кератопластика с использованием механического трепана по стандартной технологии.

Пациенты в послеоперационном периоде получали комплексную фармакотерапию, включавшую стероидные противовоспалительные препараты (дексаметазон 0,1%), антибактериальные препараты группы фторхинолонов с заменой через четыре дня на группу аминогликозидов, слезозаместительную терапию. Пациенты были распределены на три сопоставимые группы. В первой группе (30 глаз) помимо стандартной терапии назначали декспантенол 5% глазной гель (четырежды в день на протяжении месяца), во второй (30 глаз) – помимо стандартной терапии солкосерил 20% глазной гель (четырежды в день на протяжении месяца), в третьей (30 глаз) – препарат СФЕРО^ооко глазной гель (четырежды в день на протяжении месяца).

Для оценки сроков эпителизации (до полного закрытия эрозии на поверхности трансплантата) проводились пробы с окрашиванием флуоресцеином, а также исследовались субъективные ощущения пациентов по визуальной аналоговой шкале (0 баллов – жалобы отсутствуют, 10 баллов – максимальная выраженность роговичного синдрома).

Статистическая обработка полученных результатов осуществлялась с помощью стандартного пакета программ статистического анализа SPSS 16.0 for Windows. Параметры с нормальным распределением были представлены в формате $M \pm m$, где M – среднее значение, m – стандартная ошибка среднего.

Результаты и обсуждение

Средняя продолжительность эпителизации в первой группе (с использованием декспантенола) составила $5,46 \pm 0,88$ дня, во второй (солкосерил) – $6,1 \pm 0,91$ дня, в третьей (СФЕРО^ооко) – $5,10 \pm 0,85$ дня. Разница в сроках эпителизации в трех группах была статистически недостоверна ($p > 0,05$).

Результаты оценки выраженности роговичного синдрома в послеоперационном периоде, исследованного по десятибалльной визуальной аналоговой шкале, представлены в таблице. Как видно из таблицы, на вторые сутки после операции выраженность роговичного синдрома у всех больных была одинаково высокой. На четвертые сутки выраженность роговичного синдрома была меньшей в группе СФЕРО^ооко, однако разница недостоверна ($p > 0,05$). После шестых суток лечения достоверно наименее выраженным оказался роговичный синдром у пациентов третьей группы ($p < 0,05$) (рис. 1).

Результаты оценки выраженности роговичного синдрома по десятибалльной визуальной аналоговой шкале, балл

Группа	2-е сутки	4-е сутки	6-е сутки
Первая (декспантенол)	$7,2 \pm 1,23$	$5,37 \pm 1,05$	$4,03 \pm 1,19$
Вторая (солкосерил)	$7,31 \pm 1,31$	$5,32 \pm 1,23$	$4,71 \pm 1,24$
Третья (СФЕРО ^о око)	$7,2 \pm 1,68$	$4,57 \pm 1,54$	$3,13 \pm 1,28$

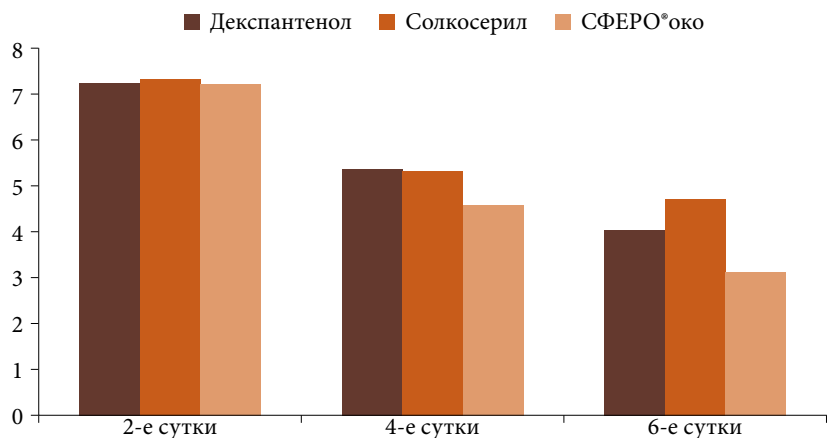


Рис. 1. Динамика выраженности роговичного синдрома после операции

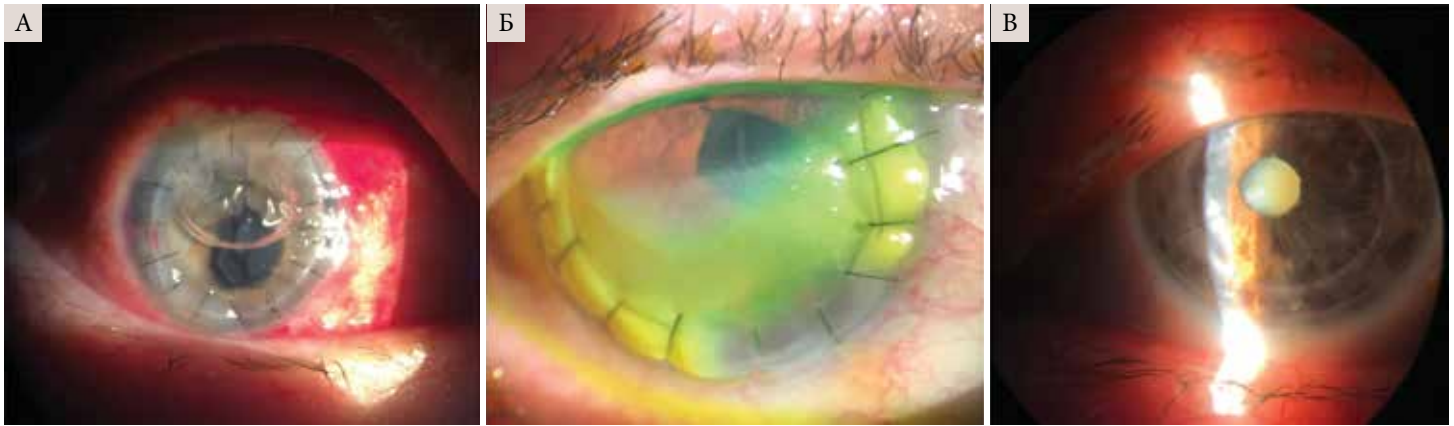

Рис. 2. Процесс эпителизации роговицы после сквозной кератопластики с применением СФЕРО®око (А – эпителизация на вторые сутки; Б – эрозия в нижних отделах роговицы на четвертые сутки; В – спустя шесть месяцев после кератопластики – трансплантат прозрачный)

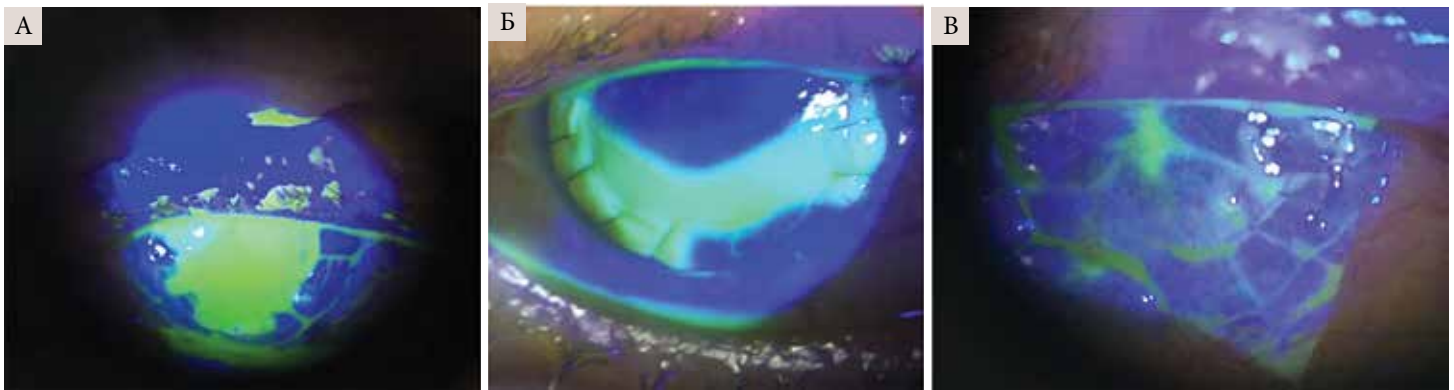


Рис. 3. Состояние пациента третьей группы после сквозной кератопластики при окрашивании флуоресцеином (А – субтотальная эрозия на вторые сутки; Б – эрозия в нижних отделах роговицы на четвертые сутки после операции; В – почти полная эпителизация роговицы на шестые сутки)

На рисунках 2 и 3 проиллюстрирован процесс регенерации роговицы после сквозной кератопластики у пациентов, у которых в качестве репаранта использовали СФЕРО®око.

Заживление ран роговицы в периоде после кератопластики – важный физиологический процесс, состоящий из нескольких фаз, способствующих регенерации тканей после травмы [3].

Сразу после травмы наступает первая, латентная, или лаг-фаза – клеточное ремоделирование и экспрессия матричных металлопротеиназ и фибронектина. Более глубокие стромальные кератоциты подвергаются фибробластическим изменениям с помощью трансформирующего фактора роста бета и фактора роста тромбоцитов.

Фаза миграции – отложение материалов ВКМ и реорганизация временного матрикса. Временные соединения формируются через фокальные адгезии клеток и ВКМ. Фаза пролиферации – пролиферация эпителиальных клеток с продолжающейся секрецией ВКМ и тракцией для закрытия раны.

Фаза созревания – восстановление базальной мембраны эпителия, снижение клеточной активности и апоптоз.

Процесс заживления повреждений роговицы не только занимает длительное время (один год и более), он сложен и зависит от скоординированного присутствия нескольких типов клеток, факторов роста и цитокинов, регулирующих многие клеточные процессы, включая рост, миграцию, дифференцировку, выживание, гомеостаз и морфогенез. Важнейшую структурную роль в этом процессе играет ВКМ, нормализация структуры и функции которого существенно влияет на процессы заживления роговицы после кератопластики [4].

Доказано, что ВКМ участвует в регенерации поврежденной ткани за счет образования микроокружения для клеток, регуляции процессов их дифференцировки, пролиферации, адгезии [5].

Гель СФЕРО®око по своей микроструктуре схож с ВКМ и практически полностью повторяет состав естественного ВКМ, включая как основные компоненты ВКМ (коллаген, протеогликаны и гликопротеины), так и множество других биологически активных веществ (пептиды, аминокислоты, уроневые кислоты, моносахариды, факторы роста и др.). Благодаря этому СФЕРО®око имитирует химические и физические свойства ВКМ, способствующие пролифе-

ПРОТЕКТОР ЭПИТЕЛИЯ РОГОВИЦЫ СФЕРО®око

БИОМИМЕТИК ВНЕКЛЕТОЧНОГО МАТРИКСА ДЛЯ ОФТАЛЬМОЛОГИИ



ИННОВАЦИОННОЕ СРЕДСТВО С КОМПЛЕКСНЫМ ДЕЙСТВИЕМ:

ПРОТЕКТОР



Защищает

РЕПАРАНТ



Восстанавливает

РЕГИДРАНТ



Увлажняет

СТИМУЛИРУЕТ РЕГЕНЕРАЦИЮ НА КЛЕТОЧНОМ И МОЛЕКУЛЯРНОМ УРОВНЕ

СВОЙСТВА И ПРЕИМУЩЕСТВА:

- Уникальный, не имеющий аналогов по составу и действию
- Ярко выраженный регенерирующий эффект
- Гипоаллергенный
- Стерильный (радиационная стерилизация)
- Удобная упаковка в стрип-мондозах
- Не содержит консервантов

СФЕРО® ОКО

протектор эпителия роговицы
гелевый

 **БИОМИР**
сервис

Россия, 143090, Московская обл.
г. Краснознаменск, ул. Строителей, д. 10, корп. 1
Тел.: +7 499 252-36-09, +7 495 111-64-95

www.biomir.biz





рации и дифференцировке клеток поврежденных тканей с сохранением ими ростовых, цитогенетических и иммунофенотипических характеристик [6, 7].

Заключение

Проведенное исследование показало, что применение различных стимуляторов репарации после сквозной кератопластики способствует ликвидации эрозий и регенерации роговицы у пациентов всех групп. При этом продолжительность процесса эпителизации статистически не различается. При оценке роговичного синдрома выявлено снижение его проявлений к моменту окончательной эпителизации во всех группах пациентов, однако более выраженная динамика зафиксирована в третьей группе пациентов (СФЕРО®око).

Анализируя вероятные механизмы действия примененных стимуляторов репарации, можно предпо-

ложить, что благодаря уникальному составу ПЭРГ СФЕРО®око не только способствует регенерации роговицы, но и значительно снижает болевой синдром за счет создания близкого к нативному ВКМ микроокружения и поддержания локального гомеостаза.

Вывод

Применение ПЭРГ СФЕРО®око в составе комплексной терапии после сквозной кератопластики продемонстрировало не меньшую эффективность стимуляции регенерации роговицы, чем стандартная терапия препаратами декспантенол 5% и солкосерил 20%. При этом на фоне применения ПЭРГ СФЕРО®око отмечалась значительно более выраженная динамика снижения роговичного синдрома, что способствовало улучшению качества жизни пациентов в послеоперационном периоде. ●

Литература

1. GBD 2019 Blindness and Vision Impairment Collaborators; Vision Loss Expert Group of the Global Burden of Disease Study. Trends in prevalence of blindness and distance and near vision impairment over 30 years: an analysis for the Global Burden of Disease Study. *Lancet Glob. Health.* 2021; 9 (2): e130–e143.
2. Liu Y., Zhang C., Kong Y., et al. Modification of collagen film via surface grafting of taurine molecular to promote corneal nerve repair and epithelization process. *J. Funct. Biomater.* 2022; 13 (3): 98.
3. Pagano L., Shah H., Al Ibrahim O., et al. Update on suture techniques in corneal transplantation: a systematic review. *J. Clin. Med.* 2022; 11 (4): 1078.
4. Pouw A.E., Greiner M.A., Coussa R.G., et al. Cell-matrix interactions in the eye: from cornea to choroid. *Cells.* 2021; 10 (3): 687.
5. Eckes B., Nischt R., Krieg T. Cell-matrix interactions in dermal repair and scarring. *Fibrogenesis Tissue Repair.* 2010; 3: 4.
6. Порунова Ю.В., Перова Н.В., Урьяш В.Ф. и др. Биодegradуемый коллагенсодержащий матрикс Сферогель для биоискусственных органов и тканей. *Вестник трансплантологии и искусственных органов.* 2003; 4: 46–49.
7. Севастьянов В.И., Перова Н.В., Басок Ю.Б., Немец Е.А. Биомиметики внеклеточного матрикса в тканевой инженерии и регенеративной медицине для травматологии и ортопедии. *Opinion Leader.* 2020; 6 (35): 36–46.

Direct Results of Through Keratoplasty Using Various Repair Stimulants

A.V. Malyshev, PhD, Prof.^{1,2}, A.S. Apostolova, PhD³, I.V. Grishchenko², Z.Zh. Al-Rashid², T.G. Katkhanov², A.F. Teshev¹, Z.A. Beslangurova, PhD¹

¹ Maikop State Technological University

² Research Institute – Regional Clinical Hospital № 1 named after Professor S.V. Ochapovsky, Krasnodar

³ LLC 'Tri-Z'

Contact person: Anastasiya S. Apostolova, apostolovan@mail.ru

The aim is to evaluate the immediate results of end-to-end keratoplasty with the use of various repair stimulants.

Material and methods. A study of the healing time of corneal tissue after through keratoplasty using a mechanical trepan and various reparants was carried out. 90 eyes (48 men and 42 women aged 20 to 82 years) were examined. Corneal ulcer occurred in 51 patients, keratoconus in 18 patients, and bullous keratopathy in 21 patients. The patients were divided into three groups of 30 eyes. In the first group, in addition to standard therapy, dexpanthenol 5% eye gel was prescribed, in the second – solcoseryl 20% eye gel, in the third – SPHERO®oko eye gel. To assess the timing of epithelialization, samples with fluorescein staining were carried out, subjective feelings of patients were studied on a visual analog scale (0 points – no complaints, 10 points – the maximum severity of corneal syndrome). Statistical processing of the obtained results was carried out using the standard statistical analysis software package SPSS 16.0 for Windows. The given parameters with a normal distribution are presented in the format $M \pm m$ (M is the average value, m is the standard error of the average).

Results. The average duration of epithelialization in the groups did not significantly differ. In the first group, it was 5.46 ± 0.88 days, in the second – 6.1 ± 0.91 , in the third – 5.10 ± 0.85 days. The severity of the corneal syndrome on the second day after surgery did not differ in the groups, after six days of treatment, the corneal syndrome was significantly less in the third group.

Key words: through keratoplasty, dexpanthenol 5% eye gel, solcoseryl 20% eye gel, SPHERO oko eye gel