



¹ Алтайский
государственный
медицинский
университет,
Барнаул

² Отделенческая
клиническая больница
на станции Барнаул
ОАО «РЖД»

Опыт использования Лонгидазы в комплексном лечении женщин с хроническим циститом

А.И. Неймарк, д.м.н., проф.¹, М.В. Раздорская, д.м.н.², П.А. Оберемок¹

Адрес для переписки: Павел Анатольевич Оберемок, pasha22ru@mail.ru

Для цитирования: Неймарк А.И., Раздорская М.В., Оберемок П.А. Опыт использования Лонгидазы в комплексном лечении женщин с хроническим циститом // Эффективная фармакотерапия. 2019. Т. 15. № 10. С. 14–19.

DOI 10.33978/2307-3586-2019-15-10-14-19

Представлены результаты исследования влияния препарата Лонгидаза на микроциркуляцию мочевого пузыря в комплексном лечении женщин с хроническим циститом. Применение препарата Лонгидаза способствовало регрессу иммуновоспалительного процесса, увеличению эластичности детрузора и лучшему проникновению антибактериальных препаратов в подслизистый слой, что вело к снижению выраженности боли, удлинению интервала между мочеиспусканиями и увеличению эффективного объема мочевого пузыря. Последнее особенно важно при интерстициальном цистите. Положительный эффект использования Лонгидазы подтверждался улучшением цистоскопической картины и микроциркуляторных процессов в стенке мочевого пузыря. На фоне терапии препаратом Лонгидаза не отмечено местных и общих побочных, а также аллергических реакций.

Ключевые слова: хронический цистит, Лонгидаза, микроциркуляция

Введение

Расстройства мочеиспускания в большинстве случаев связаны с хроническими рецидивирующими воспалительными процессами, изменением гормонального фона, нарушениями иннервации, которые, как правило, сопровождаются расстройствами микроциркуляции в стенке мочевого пузыря и прилежащих органов [1, 2].

Согласно статистическим данным, в России ежегодно регистрируется 26–36 млн случаев заболевания острым циститом [3, 4]. Установлено, что у 50% женщин после эпизода цистита в течение года развивается

рецидив, у 27% молодых женщин он возникает в течение шести месяцев, причем в 50% случаев рецидивы наблюдаются более трех раз в год [3, 5, 6]. Таким образом, хронический цистит у женщин является распространенным заболеванием и отличается длительным упорным течением.

Несмотря на пристальный интерес урологов, проблема лечения хронического цистита по-прежнему далека от окончательного решения [7]. Недостаточная эффективность терапии и частое рецидивирование заболевания обусловлены отсутствием рационального подхода

к проведению лечебных мероприятий [8–10]. Сложность заключается в полиэтиологичной природе цистита и множестве факторов, поддерживающих течение патологического процесса в стенке мочевого пузыря [11–14]. Нарушения уродинамики нижних мочевых путей, микроциркуляции в слизистой мочевого пузыря и наличие бактериального агента во многом способствуют развитию и поддержанию воспалительного процесса в мочевом пузыре [1, 4, 15]. Снижение интенсивности кровотока ведет к гипоксии и нарушению метаболического гомеостаза в тканях, что играет не последнюю роль в патогенезе данного состояния. Вопросы коррекции клинических проявлений нарушений мочеиспускания у женщин до сих пор недостаточно изучены, поэтому терапия таких нарушений малоэффективна. Последние годы достигнуты существенные достижения в фармакотерапии заболеваний мочеполового тракта. В клиническую практику внедряются новые препараты для лечения воспалительных заболеваний органов малого таза. В настоящее время при заболеваниях, сопровождающихся гиперплазией соединительной ткани, а также с целью влияния на иммуновоспалительный процесс активно применяются препараты, содержащие фермент гиалуронидазу пролонгированного действия [16]. Одно из таких



средств – отечественный препарат Лонгидаза, конъюгат гиалуронидазы с активированным производным N-оксида поли-1,4-этиленпиперазина. Гиалуронидаза, воздействуя на гиалуроновую кислоту как субстрат соединительной ткани, увеличивает проницаемость тканевых барьеров, уменьшает их отечность, способствует рассасыванию воспалительного экссудата, повышает эластичность склеротической ткани. Это приводит к повышению эластичности детрузора, уменьшению болевого синдрома, увеличению объема мочевого пузыря, что прежде всего необходимо для лечения интерстициального цистита. Предположительно активация органного кровообращения существенно улучшает энергетический метаболизм и адаптационные свойства детрузора, что вносит вклад в регрессию клинических симптомов на фоне лечения и указывает на необходимость дальнейшего изучения влияния Лонгидазы на сосудистую систему мочевого пузыря.

В настоящее время вопросам микроциркуляции и возможностям определения микроциркуляторных расстройств в клинической практике придается большое значение [2, 4, 15]. По мнению многих отечественных и зарубежных авторов, изучение регионарной микроциркуляции заслуживает особого внимания в связи с ее участием в процессах репарации, морфологического и функционального восстановления ткани и органа после различных альтераций и лечебных воздействий. Выявление патологии микроциркуляции русла важно для диагностики, оценки тяжести течения патологических процессов в организме, контроля над лечением и прогнозирования его эффективности. Лазерная доплеровская флоуметрия – современный метод оценки состояния микроциркуляции, основанный на изменении частотных характеристик лазерного луча, зондирующего ткани, при его отражении от движущихся компонентов крови, в первую очередь эритроцитов [4].

Цель исследования

Оценить влияние препарата Лонгидаза на микроциркуляцию мочевого пузыря в рамках комплексного лечения женщин с хроническим циститом.

Материал и методы

Исследование проводилось на клинической базе кафедры урологии и андрологии Алтайского государственного медицинского университета в условиях урологического отделения отделенческой клинической больницы на станции Барнаул ОАО «РЖД».

Обследованы 40 женщин с хроническим циститом в возрасте от 20 до 58 лет (средний возраст $35 \pm 2,7$ года). Пациентки разделены на основную и контрольную группы по 20 человек. Пациенткам контрольной группы проводилось комплексное консервативное лечение, которое включало в себя Супракс/Супракс Солютаб 400 мг в течение шести-семи дней, Фурамаг 50 мг три раза в день и растительные препараты на протяжении десяти дней. Пациенткам основной группы назначена такая же комплексная консервативная терапия и Лонгидаза ректально один раз в три дня (20 суппозитория в курс).

Ранее многие пациентки неоднократно получали лечение как в амбулаторных, так и в стационарных условиях. Длительность хронического цистита составила от десяти месяцев до десяти лет (табл. 1). Диагностика заболевания проводилась на основании совокупности анамнестических и объективных клинических данных, лабораторно-инструментальных методов обследования. При первом обращении на каждую пациентку заводилась специальная карта, в которой отмечались особенности анамнеза жизни и заболевания, данные дополнительных методов обследования. При сборе жалоб уделяли внимание интенсивности и выраженности болевого синдрома, частоте мочеиспускания, чувству неполного опорожнения мочевого пузыря. Анамнез заболевания включал длительность заболевания, пред-

Таблица 1. Длительность заболевания у пациенток с хроническим циститом, абс.

Длительность	Контрольная группа (n = 20)	Основная группа (n = 20)
До пяти лет	11	8
До десяти лет	9	12

шествующие возникновению заболевания факторы, виды проводимого ранее лечения и их эффективность, длительность безрецидивного периода. Тщательно отмечался гинекологический статус. Устанавливались очаги хронической инфекции как возможного источника инфицирования мочевого пузыря нисходящим путем. Всем женщинам до и после курса терапии выполнялись следующие исследования: клинический анализ крови по общепринятой методике, общий анализ мочи для выявления лейкоцитурии, бактериурии, гематурии, бактериологический посев мочи с определением чувствительности к антибиотикам. Биохимический анализ крови включал определение мочевины и креатинина.

До начала и через месяц после окончания лечения пациентки основной и контрольной групп вели дневник мочеиспусканий и объема выделяемой мочи исходно и после лечения судили о динамике дизурических расстройств.

Неотъемлемой частью обследования была цистоскопия для определения состояния слизистой мочевого пузыря. Эндоскопическое исследование выполняли всем пациенткам эндоскопом фирмы Storz. При осмотре слизистой мочевого пузыря обращали внимание на зоны гиперемии, кровоизлияний, наличие эрозивных и язвенных дефектов, состояние слизистой в зоне треугольника Льега и шейки мочевого пузыря, выраженность сосудистого рисунка, трабекулярность, наличие остаточной мочи.

Для исследования системы микроциркуляции слизистой стенки мочевого пузыря у женщин с расстройствами мочеиспускания применялась лазерная доплеровская флоуметрия при помощи лазерно-

Урология



го анализатора микроциркуляции крови ЛАКК-02 (НПП «ЛАЗМА», Россия). Он состоял из двух излучателей для зондирования ткани в видимой красной области спектра излучения и инфракрасной области, фотоприемного устройства и световодных зондов-датчиков, которые включали в себя три световода, заключенных в общий светонепроницаемый жгут. Регистрация кровотока слизистой мочевого пузыря подразумевает инвазивное исследование микроциркуляции крови, поэтому для лазерной доплеровской флоуметрии выбирались точки, имеющие четкую локализацию и хорошее кровоснабжение. Проводился расчет параметров базального кровотока. Первоначально рассчитывались средние значения изменения перфузии: среднеарифметическое значение показателя микроциркуляции (M), среднеквадратическое отклонение (σ) и коэффициент вариации (Kv). Далее проводился анализ осцилляций кровотока. На втором этапе анализировался амплитудно-частотный спектр колебаний перфузии. Тонус сосудов и состояние функционирования определенных механизмов контроля перфузии оценивались по величинам ампли-

туд колебаний кровотока в конкретных частотных диапазонах. После обследования пациентки получали лечение по вышеприведенной схеме. Через месяц они были повторно обследованы для оценки эффективности лечения, которая определялась по результатам контрольного бактериологического посева мочи, купированию воспалительного процесса в соответствии с данными общего анализа мочи, исчезновению клинических симптомов. Изменения слизистой мочевого пузыря оценивались по результатам повторной цистоскопии. Сравнительный анализ количественных переменных, характеризующих клинико-лабораторное и функциональное состояние мочевыделительной системы, проводился методом описательной статистики с использованием непараметрических критериев Вилкоксона и Манна – Уитни. Обработка и графическое представление данных выполнялись с помощью компьютерных программ Statistica 6.0 и Microsoft Excel 2003.

Результаты

Наиболее распространенными жалобами пациенток были боли в про-

екции мочевого пузыря, частое мочеиспускание малыми порциями, чувство дискомфорта в уретре, болезненное или с чувством дискомфорта мочеиспускание, чувство неполного опорожнения мочевого пузыря (табл. 2). Выраженность дизурических расстройств также отражалась пациентками в дневниках мочеиспускания, которые они вели на протяжении суток до и через месяц после окончания курса лечения (табл. 3). По результатам беседы и заполнения дневников мочеиспускания оказалось, что пациентки основной группы чаще отмечали снижение интенсивности клиники заболевания и выраженности дизурических расстройств. Показатели клинического анализа крови и азотовыделительной функции почек у пациенток обеих групп находились в пределах нормы.

По результатам общего анализа мочи, имели место лейкоцитурия, бактериурия, микрогематурия. Содержание лейкоцитов более 10 в поле зрения наблюдалось у 11 (27,5%) больных. У четырех (10%) пациенток обнаруживались эритроциты. При микроскопии бактериурия была выявлена в 16 (40%) случаях. У остальных пациенток показатели общего анализа мочи были в норме.

Всем пациенткам выполнялось бактериологическое исследование мочи с определением вида микроорганизма и микробного числа мочи. В 24 (60%) случаях моча была стерильной. У остальных пациенток выявлялись *Escherichia coli*, *Enterococcus* spp., *Staphylococcus haemolyticus*, *Staphylococcus aureus* (рисунок).

По данным исследований, проведенных в нашей клинике, при хроническом цистите возбудитель инфекции проникает в стенку мочевого пузыря, причем в моче при посеве не обнаруживается, что является признаком интерстициального цистита [17]. В этой связи всем пациенткам даже при стерильных посевах мочи проводилась антибиотикотерапия.

При анализе эндоскопической картины часто отмечались участки диффузной гиперемии, имелись разрастания слизистой

Таблица 2. Жалобы пациенток основной и контрольной групп до и после лечения, абс. (%)

Симптом	До лечения (n = 40)	После лечения	
		контрольная группа (n = 20)	основная группа (n = 20)
Поллакиурия	36 (90,0)	6 (10,0)	3 (7,5)
Боль в надлобковой области	32 (80,0)	7 (17,5)	2 (5,0)
Жжение в уретре	18 (45,0)	1 (2,5)	0 (0)
Резь при мочеиспускании	29 (72,5)	0 (0)	0 (0)
Чувство неполного опорожнения мочевого пузыря	21 (52,5)	2 (5,0)	0 (0)
Боль в поясничной области	2 (5,0)	4 (10,0)	2 (5,0)
Повышение температуры тела	3 (7,5)	1 (2,5)	0 (0)

Таблица 3. Данные дневников мочеиспускания пациенток основной и контрольной групп до и после лечения, абс. (%)

Количество микций за сутки	Контрольная группа (n = 20)		Основная группа (n = 20)	
	до лечения	после лечения	до лечения	после лечения
До 6	–	17 (85)	–	19 (95)
До 10	7 (35)	3 (15)	5 (25)	1 (5)
До 15	9 (45)	–	10 (50)	–
Более 20	4 (20)	–	5 (25)	–



мочевого пузыря (табл. 4). В основном изменения затрагивали область мочепузырного треугольника и шейки мочевого пузыря. Покровный эпителий в пораженных участках терял блеск, приобретал темно-красный цвет, становился отечным, легко кровоточил. Таким образом, цистоскопическая картина у пациенток основной группы после лечения в большей степени соответствовала норме. Уменьшались гиперемия, петехиальные кровоизлияния, буллезный отек, что свидетельствует о противовоспалительном действии препарата Лонгидаза.

В обеих группах не обнаружено изменений показателей клинического и биохимического анализов крови. Согласно результатам бактериологического посева мочи, только у одной (5%) пациентки контрольной группы микрофлора была представлена *Staphylococcus epidermidis*. Остальные пробы мочи были стерильными.

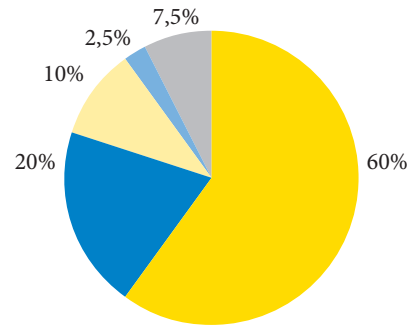
По результатам цистоскопии, через месяц после курса лечения в контрольной группе в отличие от основной отмечены выраженные изменения слизистой оболочки в лучшую сторону (уменьшение гиперемии, петехиальных кровоизлияний, буллезного отека), что свидетельствует о противовоспалительном действии препарата Лонгидаза.

При оценке состояния микроциркуляции методом лазерной доплеров-

ской флоуметрии у всех пациенток с хроническим циститом зарегистрировано изменение показателей базального кровотока, ритма и амплитудно-частотного спектра колебаний кровотока (табл. 5 и 6).

В микроциркуляторном русле слизистой оболочки стенки мочевого пузыря у здоровых женщин (данные взяты из ранее опубликованных нами работ [18]) преобладали медленные ритмы с частотой 1–10 колебаний в минуту с наибольшим внутрисосудистым сопротивлением при этих ритмах и активном механизме микроциркуляции. У пациенток с хроническим циститом по сравнению со здоровыми женщинами результаты лазерной доплеровской

- Моча стерильна
- *Escherichia coli*
- *Enterococcus spp.*
- *Staphylococcus haemolyticus*
- *Staphylococcus aureus*



Результаты бактериологического исследования мочи пациенток основной и контрольной групп

Таблица 4. Данные цистоскопического исследования пациенток основной и контрольной групп до и после лечения, абс. (%)

Критерий	Контрольная группа (n = 20)		Основная группа (n = 20)	
	до лечения	после лечения	до лечения	после лечения
Гиперемия шейки мочевого пузыря	17 (85)	8 (40)	18 (90)	6 (30)
Ворсинчатые разрастания в зоне треугольника Льюто	9 (45)	3 (15)	8 (40)	1 (5)
Фолликулярные разрастания	11 (55)	2 (10)	7 (35)	1 (5)
Белесоватые разрастания в области шейки мочевого пузыря	–	–	2 (10)	–
Трабекулярная исчерченность слизистой мочевого пузыря	1 (5)	–	–	–
Петехиальные кровоизлияния	3 (15)	–	1 (5)	–
Буллезный отек слизистой	5 (25)	1 (5)	3 (55)	–

Таблица 5. Показатели базального кровотока слизистой оболочки стенки мочевого пузыря у здоровых женщин, пациенток основной и контрольной групп до и после лечения

Показатель	Здоровые женщины (n = 10)	Контрольная группа (n = 20)		Основная группа (n = 20)	
		до лечения	после лечения	до лечения	после лечения
Средний поток крови, пф. ед.	41,90 ± 1,40	38,50 ± 1,30*	38,80 ± 1,10*	38,70 ± 1,40*	40,20 ± 1,20**
Среднее квадратичное отклонение, пф. ед.	5,34 ± 0,90	4,45 ± 0,81	4,57 ± 0,63	4,50 ± 0,90	4,70 ± 0,79
Коэффициент вариации, %	11,30 ± 0,70	8,90 ± 0,50*	9,10 ± 0,60*	8,80 ± 0,60*	10,90 ± 0,70**
Миогенный тонус, отн. ед.	0,86 ± 0,11	0,72 ± 0,07	0,75 ± 0,08	0,75 ± 0,08	0,79 ± 0,06
Нейрогенный тонус, отн. ед.	0,81 ± 0,06	0,71 ± 0,05	0,74 ± 0,06	0,74 ± 0,04	0,75 ± 0,05
Показатель шунтирования, у.е.	1,19 ± 0,06	1,03 ± 0,05*	1,06 ± 0,05*	1,01 ± 0,07*	1,15 ± 0,06**
Индекс эффективности микроциркуляции, у.е.	1,29 ± 0,08	1,05 ± 0,11*	1,06 ± 0,08*	1,03 ± 0,10*	1,24 ± 0,09**

* Различия между показателями клинических групп с группой здоровых женщин достоверны (p < 0,05).

** Различия между показателями в сравниваемых группах достоверны (p < 0,05).



Таблица 6. Амплитудно-частотный спектр осцилляций кровотока слизистой оболочки стенки мочевого пузыря у здоровых женщин и пациенток основной и контрольной групп до и после лечения

Показатель	Здоровые женщины (n = 10)	Контрольная группа (n = 20)		Основная группа (n = 20)	
		до лечения	после лечения	до лечения	после лечения
<i>F_{max}</i> , нф. ед.					
LF	4,30 ± 0,14	3,92 ± 0,15*	4,00 ± 0,13*	4,02 ± 0,11*	4,11 ± 0,15
HF	20,92 ± 0,71	23,94 ± 0,83*	22,34 ± 0,67*	23,41 ± 0,75*	21,07 ± 0,58**
CF	86,80 ± 0,27	83,44 ± 0,32*	84,59 ± 0,29*	82,29 ± 0,47*	85,91 ± 0,33**
<i>A_{max}</i> , нф. ед.					
LF	3,22 ± 0,41	2,83 ± 0,43	2,89 ± 0,27*	2,89 ± 0,34	3,16 ± 0,27*
HF	3,64 ± 0,34	4,72 ± 0,11*	4,43 ± 0,15*	4,65 ± 0,27*	3,75 ± 0,32**
CF	0,33 ± 0,11	0,21 ± 0,14	0,26 ± 0,06	0,23 ± 0,13	0,31 ± 0,16**
<i>A_{max}/3σ×100%</i>					
LF	38,43 ± 0,61	35,21 ± 0,45*	36,45 ± 0,34*	36,20 ± 0,61*	37,22 ± 0,57*
HF	20,83 ± 0,67	23,33 ± 0,58*	22,74 ± 0,43	23,29 ± 0,64*	20,75 ± 0,43**
CF	9,51 ± 0,25	7,95 ± 0,28*	8,15 ± 0,32*	8,01 ± 0,26*	9,56 ± 0,29**
<i>A_{max}/M×100%</i>					
LF	4,30 ± 0,08	4,04 ± 0,05*	4,15 ± 0,07*	3,81 ± 0,17*	3,94 ± 0,06**
HF	3,16 ± 0,08	4,83 ± 0,11*	3,71 ± 0,13*	4,90 ± 0,07*	3,21 ± 0,11**
CF	1,12 ± 0,78	0,92 ± 0,63	0,97 ± 0,56*	0,95 ± 0,77*	1,07 ± 0,73**

* Различия между показателями исследуемых групп и группы здоровых женщин достоверны (p < 0,05).

** Различия между показателями в сравниваемых группах достоверны (p < 0,05).

флоуметрии свидетельствовали о внутрисосудистых нарушениях микроциркуляции в мочевом пузыре. Они проявлялись замедлением среднего потока крови и статистически значимых колебаний скорости эритроцитов, а также снижением коэффициента вариации. Отмечались достоверное уменьшение нейрогенного тонуса в прекапилляре, повышение показателей миогенного тонуса, показателя шунтирования и снижение индекса эффективности микроциркуляции. Наблюдалось ухудшение тканевой перфузии по сравнению со здоровыми женщинами. Это свидетельствует об имеющемся нарушении микроциркуляции в тканях мочевого пузыря на фоне расстройств мочеиспускания в результате замедления скорости кровотока, связанной со снижением притока артериальной крови, а также нарушении венозного оттока и создает условия для развития внутрисосудистых реологических нарушений в стенке мочевого пузыря. Зарегистрированы уменьше-

ние показателей модуляций кровотока и коэффициента вариации, снижение миогенного и нейрогенного тонуса, повышение показателя шунтирования и умеренное снижение индекса эффективности микроциркуляции. В слизистой оболочке стенки мочевого пузыря отмечались статистически достоверное снижение амплитуды пульсовых и медленных колебаний, повышение амплитуды быстрых колебаний, значительное повышение активного механизма микроциркуляции и снижение показателей пассивного механизма регуляции и сосудистого напряжения у пациенток основной группы (табл. 6). При анализе амплитудно-частотного спектра определялось значительное уменьшение застоя крови в веноулярном звене, которое выражалось уменьшением вклада HF-колебаний. Амплитуда CF-колебаний также уменьшалась. На протяжении исследования у пациенток основной и контрольной групп на фоне лечения переносимости препаратов или побочных явлений не отмечено.

При оценке отдаленных результатов в течение месяца после проведенного лечения у двух (10%) пациенток контрольной группы и одной (5%) пациентки основной группы возник кратковременный эпизод обострения цистита, который был купирован приемом уросептиков.

Обсуждение результатов

У всех пациенток снизилась выраженность клинических проявлений заболевания, купировались дизурические явления. По результатам бактериологического исследования, на фоне консервативного лечения отмечался стойкий противомикробный эффект в обеих группах. Согласно анализу результатов цистоскопических исследований, лечение антибиотиками и уросептиками способствовало регрессу эндоскопической картины при хроническом цистите у женщин обеих групп. Однако у пациенток, получавших Лонгидазу, цистоскопическая картина была ближе к нормальной.

Исследование кровообращения капиллярного сосудистого русла посредством лазерной доплеровской флоуметрии позволило изучить изменения микроциркуляции в слизистой стенке мочевого пузыря пациенток с хроническим циститом до и после лечения. После лечения отмечалось увеличение нейрогенного тонуса в прекапилляре, показателя шунтирования и индекса эффективности микроциркуляции, а также показателя микроциркуляции и коэффициента вариации, что свидетельствует об улучшении микроциркуляции. Улучшение микроциркуляции наблюдалось у пациенток, в комплексное лечение которых входил препарат Лонгидаза. Более высокая эффективность проведенного лечения с применением Лонгидазы связана с повышением проницаемости стенки мочевого пузыря и улучшением доступа антибиотиков к очагам воспаления, расположенным в подслизистом слое.

Выводы

Препарат Лонгидаза способствовал регрессу иммуновоспалительного



процесса, увеличению эластичности детрузора и лучшему проникновению антибактериальных препаратов в подслизистый слой, что привело к снижению выраженности боли, удлинению интервала

между мочеиспусканиями и увеличению эффективного объема мочевого пузыря у пациенток с хроническим циститом. Положительный эффект использования Лонгидазы подтверждался улучшением цис-

тоскопической картины и микроциркуляторных процессов в стенке мочевого пузыря. При применении препарата Лонгидаза не отмечено местных и общих побочных, а также аллергических реакций. ☺

Литература

1. Гаджиева З.К. Уродинамические исследования в диагностике и лечении нарушений мочеиспускания: дис. ... д-ра мед. наук. М., 2009.
2. Еселевский Ю.М., Хайрлиев Г.З. Способ определения скрытого нарушения кровообращения мочевого пузыря у женщин // Урология и нефрология. 1994. № 4. С. 14–17.
3. Зайцев А.В. Диагностика и лечение интерстициального цистита у женщин: дис. ... д-ра мед. наук. М., 1999.
4. Козлов В.И., Кореи Л.В., Соколов В.Г. Лазерная доплеровская флуометрия и анализ коллективных процессов в системе микроциркуляции // Физиология человека. 1998. Т. 24. № 6. С. 112–121.
5. Кузнецова Н.Н., Хоменко Н.П., Красильников Г.П., Хорюшавина Н.А. Системный подход к диагностике и лечению хронических циститов // Актуальные вопросы урологии и андрологии: сборник научных трудов, посвященный 100-летию кафедры СПбМАПО. СПб., 2001. С. 188–190.
6. Кульчавеня Е.В., Брижатюк Е.В., Бреусов А.А. Результаты длительного применения растительно-витаминного комплекса в комплексной терапии перименопаузальных женщин, больных хроническим циститом // Медицинский совет. 2016. № 9. С. 102–105.
7. Лоран О.Б. Хронический цистит у женщин // Врач. 1996. № 8. С. 6–9.
8. Перепанова Т.С., Кудрявцев Ю.В., Хазан П.Д., Разумов С.В. Неосложненная инфекция мочевых путей // Врачебное сословие. 2004. № 1–2. С. 51–54.
9. Синякова Л.А., Косова И.В. Антибактериальная терапия острых циститов // Русский медицинский журнал. 2005. Т. 13. № 7. С. 478–481.
10. Страчунский Л.С., Рафальский В.В., Сехин С.В., Абрарова Э.Р. Практические подходы к выбору антибиотиков при неосложненных инфекциях мочевыводящих путей // Урология. 2000. № 2. С. 8–15.
11. Кульчавеня Е.В., Шевченко С.Ю., Чередниченко А.Г. Диагностика и лечение цистита: вопросов больше, чем ответов? // Урология. 2016. № 5. С. 37–42.
12. Левин Е.И. Цистит у женщин: диагностика и лечение: автореф. дис. ... канд. мед. наук. М., 1991.
13. Лопаткин Н.А., Деревянко И.В., Страчунский Л.С. и др. Антибактериальная терапия неосложненного острого цистита и пиелонефрита у взрослых: пособие для врачей // Клиническая микробиология и антимикробная химиотерапия. 2000. Т. 2. № 1. С. 69–76.
14. Скрыбин Г.Н., Александров В.П., Кореньков Д.Г., Назаров Т.Н. Циститы: учебное пособие. СПб., 2006.
15. Мацаев А.Б. Нарушение микроциркуляции и методы ее коррекции при хроническом цистите у женщин: дис. ... канд. мед. наук. М., 2004.
16. Кульчавеня Е.В., Швецова О.П., Бреусов А.А. Обоснование назначения и эффективность препарата Лонгидаза у больных хроническим простатитом // Урология. 2018. № 4. С. 64–71.
17. Береговая О.В. Алгоритм проведения рациональных лечебно-профилактических мероприятий при хроническом цистите у женщин: автореф. дис. ... канд. мед. наук. Новосибирск, 2005.
18. Сизов К.А., Лушикова А.К., Неймарк А.И., Раздорская М.В. Нарушения микроциркуляции в стенке мочевого пузыря у женщин с расстройствами мочеиспускания // Материалы Всероссийского конгресса с международным участием «Амбулаторно-поликлиническая практика – в эпицентре женского здоровья». М., 2012. С. 338–341.

Use of Longidaze in the Complex Treatment of Women with Chronic Cystitis

A.I. Neymark, DM, PhD, Prof.¹, M.V. Razdorskaya, DM, PhD², P.A. Oberemok¹

¹ Altay State Medical University, Barnaul

² Divisional Clinical Hospital at Barnaul Station of JSC 'Russian Railways'

Contact person: Pavel Anatolyevich Oberemok, pasha22ru@mail.ru

The results of the study of Longidaze effect on the bladder microcirculation in the complex treatment of women with chronic cystitis are provided. The drug Longidaze contributed to the regression of the immuno-inflammatory process, increased elasticity of detrusor and better penetration of antibacterial drugs into the submucosal layer, which led to the decrease in the severity of pain, lengthening the interval between urination and the increase in the bladder effective volume. The positive effect of Longidaze use was confirmed by the improvement of the cystoscopic situation and microcirculatory processes in the bladder wall. When using Longidaze drug there were no noticed local and general adverse and allergic reactions.

Key words: chronic cystitis, Longidaze, microcirculation

Урология