



Эректильная дисфункция и необструктивное бесплодие. Уденафил – разумный выбор

Е.А. Греков, С.Ю. Калинин

Адрес для переписки: Светлана Юрьевна Калинин, kalinchenko@list.ru

На основании собственного клинического опыта и литературных данных авторы статьи проводят анализ некоторых современных проблем фармакотерапии эректильной дисфункции и трудно поддающегося медикаментозному лечению необструктивного мужского бесплодия на фоне повышенного уровня фолликулостимулирующего гормона. Основными препаратами современной комплексной патогенетической терапии эректильной дисфункции являются ингибиторы фосфодиэстеразы 5 типа, эффективность которых сопоставима, но влияние на сперматогенез различно. В статье рассматривается роль уденафила в современной фармакотерапии эректильной дисфункции и его потенциально позитивные эффекты в отношении сперматогенеза.

Ключевые слова: эректильная дисфункция, ингибиторы фосфодиэстеразы 5 типа, уденафил

Распространенность и причины мужского бесплодия в России

В России вопросами мужского бесплодия, так же как и вопросами эректильной дисфункции – одного из самых сложных и распространенных сосудистых заболеваний, традиционно занимаются урологи.

Если проанализировать современную структуру мужского бесплодия, то не менее 30% всех случаев мужской инфертильности прямо или косвенно вызваны гормональными причинами, а гипогонадизм среди причин мужского бесплодия стоит на третьем месте после идиопатического бесплодия и бесплодия,

ассоциированного с варикоцеле [1]. Среди пациентов с тяжелыми нарушениями сперматогенеза, например олигозооспермией и необструктивной азооспермией, распространенность гипогонадизма достигает 45%.

В России самый высокий процент (до 60%) так называемого неуточненного (идиопатического) бесплодия у мужчин по сравнению, например, с Европой (30–41%). Идиопатическое мужское бесплодие с точки зрения уролога – это бесплодие без выявляемых урологических причин (варикоцеле, хроническая инфекция половых придаточных желез, антиспермальные антитела). Если урологические причины бесплодия не обнаружены, дальнейшая диагностика и, соответственно, лечение не проводятся.

Бесплодие и окислительный стресс

Окислительный стресс не только наблюдается абсолютно при всех формах бесплодия, за исключением аплазии семявыносящего протока, но и лежит в основе патогенеза мужского бесплодия.



Таблица. Фармакокинетика ингибиторов ФДЭ-5

Показатель	Силденафил	Тадалафил	Варденафил	Уденафил
Биодоступность, %	40	Неизвестна	15	Неизвестна
T_{max} , мин	60	120	60	60
Прием жирной пищи	T_{max} ↑ на 60 мин C_{max} ↓ на 29%	Не указано в инструкции	T_{max} ↑ на 60 мин C_{max} ↓ от 18 до 50%	Не влияет на фармакокинетику препарата
$T_{1/2}$, ч	3–5	17,5	4–5	12
Селективность:				
■ ФДЭ-5 (пенис)	1 : 1	1 : 1	1 : 1	1 : 1
■ ФДЭ-6 (сетчатка)	1 : 10	1 : 193	1 : 4	1 : 700
■ ФДЭ-11 (сердце, гипофиз, гонады)	1 : 780	1 : 5	1 : 1160	Не ингибирует
Продолжительность действия, ч	4	36	8–12	24

C_{max} – максимальная концентрация.

T_{max} – время достижения максимальной концентрации лекарства.

$T_{1/2}$ – период полувыведения.

Так, окислительный стресс приводит к нарушению энергетического обмена в сперматозоиде, недостаточному поступлению жирных кислот и глюкозы в митохондрии сперматозоида, малой подвижности сперматозоидов, изменению морфологии сперматозоидов (повреждение ДНК).

Выраженность окислительного стресса всегда усугубляется повышенным уровнем фолликулостимулирующего гормона. Последний является плохим прогностическим признаком в отношении медикаментозного лечения бесплодия и признан маркером гибели сперматогенного эпителия, которая сопровождается выбросом в кровь цитокинов и протеиназ, усиливающих агрессивное действие свободных радикалов.

Бесплодие и эректильная дисфункция

Нередко бесплодие сочетается с эректильной дисфункцией, которая может носить как органический, так и психогенный характер, поскольку бесплодие в паре – это стрессорный фактор, особенно для мужчин. Согласно результатам первого в России крупного эпидемиологического исследования среди урологических здоровых мужчин в возрасте от 20 до 75 лет, только у 10,1%

опрошенных мужчин отсутствовали признаки эректильной дисфункции. Соответственно распространенность эректильной дисфункции разной степени выраженности составляла 89,9% (в том числе в 71,3% случаев – легкая, 6,6% – средняя, 12% – тяжелая) [2].

Эректильная дисфункция при бесплодии

Общепризнанным «золотым стандартом» фармакотерапии первой линии эректильной дисфункции являются ингибиторы фосфодиэстеразы пятого типа (ФДЭ-5) [3]. Клиническая эффективность и возможные по-



Фармакодинамика уденафила

- ✓ Уденафил – селективный ингибитор фермента ФДЭ-5. ФДЭ-5 присутствует в гладких мышцах кавернозного тела, в гладких мышцах сосудов внутренних органов, в скелетных мышцах, тромбоцитах, почках, легких и мозжечке
- ✓ Уденафил является в 10000 раз более мощным ингибитором в отношении ФДЭ-5, чем в отношении ФДЭ-1, ФДЭ-2, ФДЭ-3 и ФДЭ-4, которые локализируются в сердце, головном мозге, кровеносных сосудах, печени и других органах
- ✓ Уденафил в 700 раз активнее в отношении ФДЭ-5, чем в отношении ФДЭ-6, обнаруженной в сетчатке и ответственной за цветовосприятие. Уденафил не ингибирует ФДЭ-11, что обуславливает отсутствие случаев миалгии, болей в пояснице и проявлений тестикулярной токсичности
- ✓ Уденафил у здоровых лиц не вызывает достоверного изменения систолического и диастолического артериального давления в сравнении с плацебо в положении лежа и стоя
- ✓ Уденафил не вызывает изменений распознавания цветов (голубой/зеленый), что объясняется его низким сродством к ФДЭ-6. Уденафил не влияет на остроту зрения, электроретинограмму, внутриглазное давление и размер зрачка



Спермограмма

Дата: 24.11.11

Показатель	Результат	Значение нормы	
Объем эякулята	5,5 мл	2 мл и более	
Цвет	Желтоватый	Нормальный	
Консистенция	Слизь, умеренно	Умеренно вязкая	
Время разжижения	25 мин	До 60 мин	
pH	8,5	7,2–8,0	
Лейкоциты	Менее 1 млн/мл	Менее 1 млн/мл	
Эритроциты	+	Отсутствуют	
Липоидные тельца	Умеренное количество	Умеренное количество	
Эпителий	0–1 в поле зрения	Единичный	
Макрофаги, спермиофаги	Сперматозоиды не обнаружены	Отсутствуют	
Кристаллы спермина, остаточные тельца		Отсутствуют	
Агглютинация сперматозоидов		Отсутствует	
Агрегация сперматозоидов		Отсутствует	
Концентрация сперматозоидов		20 млн/мл и более	
Общее количество сперматозоидов		40 млн и более	
Подвижность сперматозоидов, %:			50% и более категории а + б или 25% и более категории а
а) с быстрым поступательным движением			
б) с медленным поступательным движением			
в) с непоступательным движением (манеж/маятник)			
г) неподвижные			
Жизнеспособность сперматозоидов, %		75% и более живых	
Морфология, %:	Не обнаружены	2–4 на 100 сперматозоидов	
а) нормальные сперматозоиды			
б) патологические формы:			
• головки			
• шейки			
• хвоста			
Клетки сперматогенеза			

Заключение: азооспермия

бочные эффекты ингибиторов ФДЭ-5 в каждом конкретном случае могут различаться. Это связано с индивидуальными особенностями экспрессии всех изоформ ФДЭ-5, на которые ингибиторы ФДЭ-5 оказывают свое потенциальное влияние. Полагаем: может наступить время, когда ингибиторы ФДЭ-5 будут подбираться индивидуально на основании генетического обследования (фармакогенетики), однако пока следует ориентироваться на известные фармакокинетические свойства ингибиторов ФДЭ-5.

В настоящее время установлено, что только один ингибитор ФДЭ-5 – уденафил – не оказывает ингибирующего действия на ФДЭ-11, которая находится в гонадах, в связи с чем данный препарат не обладает тестикулярной токсичностью (таблица). Меньшая селективность к ФДЭ-11 обуславливает большую безопасность в отношении сердца, гипофиза, гонад. Отсутствие проявлений тестикулярной токсичности на фоне приема уденафила до последнего времени являлось фармакокинетическим фактом, не подтвержденным в работах, анализирующих клинический опыт применения препарата. В этой связи назрела необходимость оценки данного преимущества уденафила в рутинной практике. Рассмотрим клиническое наблюдение – опыт применения уденафила у пациента с выраженной олигоастеноспермией. Отметим: если у пациента с бесплодием выявляется олигоастеноспермия с повышенным уровнем фолликулостимулирующего гормона, то он направляется в клинику экстракорпорального оплодотворения (ЭКО) без подготовки, что в последующем приводит к достаточно низкой результативности процедуры. Между тем эффективность ЭКО значительно повышается после несложной медикаментозной подготовки, направленной на нивелирование окислитель-



Рис. 1. Твердость полового члена пациента П. до лечения (по шкале твердости эрекции)



ного стресса и улучшение кровотока.

Клинический пример

Пациент П. 1982 г.р. из Ярославля 14.04.12 обратился в клинику по поводу бесплодия в браке в течение пяти лет, эректильной дисфункции, ожирения.

Анамнез

В течение пяти лет пациент наблюдался по месту жительства у уролога по поводу азооспермии. Ему была выполнена тестикулярная биопсия, при морфологическом исследовании материала сперматозоиды не обнаружены (спермограмма от 24.11.11). Семейной паре предложена инсеминация донорской спермой, от которой пациент и его жена отказались.

При осмотре в клинике

Эректильная дисфункция – по шкале твердости эрекции твердость полового члена второй степени (пенис твердый, но недостаточно твердый для пентрации) (рис. 1). Окружность талии 106 см (норма до 93 см), масса тела 111 кг. Методом биомпедансометрии (количественный состав тела) было установлено, что количество жировой клетчатки превышает допустимые нормы в два раза (31,7 кг при норме содержания жировой ткани 15,1 кг). Это может служить как самостоятельной причиной окислительного стресса, так и усугублять окислительный стресс другой этиологии.

Пациенту была выполнена повторная спермограмма, подтвердившая полное отсутствие сперматозоидов (спермограмма от 14.04.12). Принимая во внимание азооспермию, пациенту было проведено гормональное обследование (анализ на гормоны). У пациента был изолированно повышен фолликулостимулирующий гормон, что свидетельствовало о гибели сперматогенного эпителия яичек.

У пациента также был выявлен андрогенный дефицит – дефи-

Исследование эякулята		Дата: 14.04.12
Показатель	Результат	Норма (ВОЗ, 2010)
Объем эякулята	4,8 мл	1,5 мл и более
Внешний вид, цвет	Норма	Нормальные
Вязкость	2 см	До 2 см
pH	7,6	7,2 и более
Разжижение	Более 60 мин	До 60 мин
Концентрация в 1 мл Общее количество в эякуляте	Нет	15 × 10 ⁶ / мл 39 × 10 ⁶ / мл и более
Подвижность (а + б): а) быстрое поступательное б) медленное поступательное в) движение на месте г) неподвижные	— — — — —	40% и более 32% и более
Жизнеспособность (% живых)	—	58% и более
Клетки сперматогенеза	Нет	2–4 на 100 сперматозоидов
Морфология (нормальные сперматозоиды)	—	4% и более
Морфология (патологические формы): а) дефекты головки б) дефекты шейки в) дефекты хвоста г) смешанная патология	—	
Лейкоциты	Менее 1 млн	Менее 1 × 10 ⁶
Эритроциты	Нет	Отсутствуют
Амилоидные тельца	Нет	Отсутствуют
Макрофаги	Единичные	Отсутствуют
Лецитиновые зерна	Умеренное количество	Многочисленные
Агглютинация сперматозоидов	—	Отсутствует
Агрегация сперматозоидов	—	Отсутствует
Эпителиальные клетки	Единичные	Единичные
Дополнительные включения	Нет	

Заключение: азооспермия, повышена вязкость эякулята

цит тестостерона, приводящий к метаболическим нарушениям во всех органах и тканях, в том числе в ткани сперматогенного эпителия, необходимого для пролиферации и кинеза половых клеток. Кроме того, у пациента был повышен свободный трийодтиронин в связи с дефицитом метаболически важного

микроэлемента – йода, участвующего в синтезе тиреоидных гормонов, в связи с чем пациент был дополнительно обследован эндокринологом.

Говоря об ожирении как о проблеме XXI века, неразрывно связанной с дефицитом тестостерона и эректильной дисфункцией, следует помнить и об окисли-



Анализ на гормоны

Диагностика щитовидной железы

Показатель	Результат	Референсные значения
Трийодтиронин свободный, пмоль/л	7,19	2,30–7,00
Тироксин свободный, пмоль/л	11,5	10,3–24,5
Тиреотропный гормон, мкМЕ/л	1,76	0,35–4,50

Гормональные исследования

Показатель	Результат	Референсные значения
Тестостерон, нмоль/л	10,90	13,0–52,3 (мужчины 18–49 лет)
Пролактин, мМЕ/л	227,0	53,0–360,0
Лютеинизирующий гормон, мМЕ/л	4,10	0,80–7,60 (мужчины старше 12 лет)
Фолликулостимулирующий гормон, мМЕ/л	13,60	0,70–11,10 (мужчины старше 12 лет)
Глобулин, связывающий половые гормоны, нмоль/л	22,4	13,0–71,0

тельном стрессе, прогрессивно нарастающем вслед за увеличением количества жировой клетчатки и негативно влияющем на все этапы сперматогенеза. В данном клиническом случае маловероятно, что только наличие ожирения, андрогенного дефицита и дефицита йода, усугубляющих окислительный стресс, стало причиной повышения

уровня фолликулостимулирующего гормона. Окислительный стресс оказывает губительное воздействие на уцелевшие островки сперматогенеза в извитых канальцах яичка. Помимо ослабления антиоксидантной защиты организма у пациентов с ожирением истощается и система синтазы оксида азота на фоне андрогенного дефицита, провоцируя дефицит вазодилатирующего оксида азота с возникновением стойкого ангиоспазма под действием вазоконстриктора эндотелина 1. Данные изменения приводят не только к эректильной дисфункции, но и к генерализованной ишемии, в том числе внутритестикулярной. Изолированное повышение фолликулостимулирующего гормона, как правило, связывают с перенесенными ранее паратитом, краснухой и генетическими причинами. При формулировке диагноза были указаны все причины бесплодия, это

позволило подобрать адекватную патогенетическую терапию.

Диагноз

Гипергонадотропный гипогонадизм (изолированное повышение фолликулостимулирующего гормона). Андрогенный дефицит на фоне ожирения. Эректильная дисфункция органического генеза. Дефицит йода.

Лечение

Возможность медикаментозного влияния на повышенный фолликулостимулирующий гормон у мужчин с азооспермией подвергается сомнению. Подход к каждому пациенту должен быть индивидуальным и патогенетически обоснованным. Необходимо исключить риск возникновения побочных действий в отношении сперматогенеза, в том числе и при азооспермии с повышением фолликулостимулирующего гормона. Исходя из диагноза и патогенеза заболевания в данном случае основные направления терапии включали борьбу с эндотелиальной дисфункцией, дефицитом тестостерона и оксида азота, а также с окислительным стрессом. Для нормализации уровня тестостерона таким пациентам обязательно назначать стимулирующую терапию с применением препаратов хорионического гонадотропина в дозе от 3000 до 5000 МЕ еженедельно. Данную терапию можно сочетать с применением трансдермального тестостерона (Андрогеля), который ускоряет процесс сгорания жировой ткани. Хорионический гонадотропин, будучи аналогом лютеинизирующего гормона, стимулирует выработку клетками Лейдига (интерстициальными клетками яичка) тестостерона. Под действием тестостерона в неповрежденных эндотелиальных клетках происходит выделение оксида азота, положительно влияющего на общий тонус сосудов тканей, в том числе и яичка. Все перечис-

Уденафил – единственный ингибитор ФДЭ-5, который помимо восстановления половой функции оказывает положительное влияние на сперматогенез. В этой связи его можно рекомендовать в качестве препарата выбора в лечении мужчин с эректильной дисфункцией и бесплодием



ленное приводит к активации нейрональной синтазы оксида азота нехолинергическими не-адренергическими нервными окончаниями, которыми богата мочеполовая система [4].

Стоит учитывать тот факт, что у данной группы пациентов отмечаются разной степени выраженности эндотелиальная, нейрональная дисфункции и компенсация дефицита оксида азота происходит медленно, параллельно с репарацией. С целью ликвидации дефицита оксида азота и ускорения репарации патогенетически правильным будет назначение ингибиторов ФДЭ-5. Однако не все ингибиторы лишены отрицательного действия на сперматогенез, а тем более способны улучшать прогноз лечения бесплодия у пациентов с повышенным уровнем фолликулостимулирующего гормона.

На данный момент оптимальным, по нашему мнению, ингибитором ФДЭ-5, оказывающим дополнительное позитивное влияние на сперматогенез, является уденафил. Уденафил, наиболее селективный по отношению к ФДЭ-5, положительно воздействует на эректильную функцию, при этом не влияя отрицательно на сперматогенез за счет отсутствия тропности к ФДЭ-11, находящейся в ткани яичка. Кроме того, установлено, что ингибиторы ФДЭ-5 не только различны по своей селективности, но и имеют неодинаковые антиоксидантные свойства [5]. Сочетание именно этих особенностей уденафила послужило основанием для выбора данного ингибитора. Пациент в дополнение к вышеописанной терапии получал уденафил по 50 мг через день в течение полутора лет.

Оценивая краткосрочные результаты лечения пациента П., хотелось бы отметить значительное улучшение качества его половой жизни. Предсказуемо на фоне лечения у пациента нормализовалась эрекция (четвертая степень твердости полового члена – норма – по шкале степени твердости эрекции) (рис. 2).

Спермограмма

Дата: 29.08.12

Показатель	Результат	Норма
Объем эякулята	4 мл	2 мл и более
Цвет	Желто-белый	Нормальный
Консистенция	Вязкая	Умеренно вязкая
Разжижение	Более 60 мин	До 60 мин
pH	8,0	7,2-8,0
Лейкоциты	Менее 1×10^6 мл	Менее 1 млн/мл
Эритроциты	+	Отсутствуют
Липоидные тельца	Умеренное количество	Умеренное количество
Эпителий	0-1 в поле зрения	Единичный
Макрофаги, спермиофаги	нет	Отсутствуют
Кристаллы спермина, остаточные тельца	Есть остаточные тельца	Отсутствуют
Агглютинация сперматозоидов	-	Отсутствует
Агрегация сперматозоидов	+	Отсутствует
Концентрация сперматозоидов	12×10^6 мл	20 млн/мл и более
Общее количество сперматозоидов	48×10^6	40 млн и более
Подвижность сперматозоидов (%): а) с быстрым поступательным движением б) с медленным поступательным движением в) с непоступательным движением (манеж/маятник) г) неподвижные	8% 45% 14% 33%	50% и более категории а + б или 25% и более категория а
Жизнеспособность сперматозоидов	70%	75% и более
Морфология, % а) нормальные сперматозоиды б) патологические формы: • головки • шейки • хвоста	42% 58% 44% 0% 14%	30% и более нормальных сперматозоидов
Клетки сперматогенеза	4%	2-4 на 100 сперматозоидов

Заключение: нормоспермия, олигозооспермия I степени, астенозооспермия



Рис. 2. Твердость полового члена пациента П. на фоне лечения (по шкале твердости эрекции)

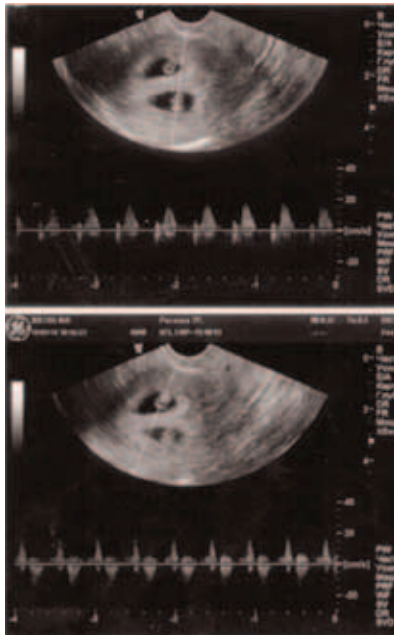


Рис. 3. Эхограмма малого таза жены пациента П. через 6 недель после ЭКО

Первые неожиданные результаты терапии бесплодия были получены через четыре месяца лечения, когда анализы показали наличие сперматозоидов в эякуляте (спермограмма от 29.08.12).

Пациент в течение полутора лет оставался на комбинированной терапии хорионическим гонадотропином (Андрогель был отменен после нормализации массы тела), уденафилом, стандартной витаминотерапии (витаминами А, Е, С) и антиоксидантной терапии (Спермактин). Было проведено исследование ДНК новых сперматозоидов на наличие фрагментации. В ходе диагностического исследования 05.09.13 методом TUNEL было проанализировано 100 сперматозоидов. В 3% выявлена фрагментация ДНК, что является нормой (референсные значения – до 15%). Учитывая полученные результаты, было принято решение о планировании беременности методом ЭКО. В мае 2014 г. жене пациента выполнен протокол ЭКО с переносом двух эмбрионов. При контроле ультразвукографическим методом через шесть недель (19.06.14) определена многоплодная беременность (два эмбриона с отчетливым сердцебиением) (рис. 3).

Заключение

В течение последних 15 лет, прошедших с момента внедрения в клиническую практику первого ингибитора ФДЭ-5, достигнуты значительные успехи в лечении эректильной дисфункции. Однако сегодня требования к фармакотерапии эректильной дисфункции, в том числе к ингибиторам ФДЭ-5, повышаются.

В настоящее время синтезировано несколько молекул ингибиторов ФДЭ-5, отличающихся своими плеiotропными эффектами. Уденафил – единственный ингибитор ФДЭ-5, который помимо восстановления половой функции оказывает положительное влияние на сперматогенез. В этой связи его можно рекомендовать в качестве препарата выбора в лечении мужчин с эректильной дисфункцией и бесплодием. Кроме того, уденафил можно использовать в комплексной терапии при подготовке мужчин к ЭКО и интрацитоплазматической инъекции сперматозоида в ооцит, что значительно повышает эффективность этих методов репродукции.

Литература

1. Jungwirth A., Diemer T., Dohle G.R. et al. Guidelines on Male Infertility // www.uroweb.org/gls/pdf/17%20Male%20Infertility_LR.pdf.
2. Пушкарь Д.Ю., Камалов А.А., Аль-Шукри С.Х. и др. Эпидемиологическое исследование распространенности эректильной дисфункции в Российской Федерации // Урология. 2012. № 6. С. 5–9.
3. Wespes E., Amar E., Eardly I. et al. Guideline on male sexual dysfunction: erectile dysfunction and premature ejaculation // www.uroweb.org/gls/pdf/14_Male%20Sexual%20Dysfunction_LR.pdf.
4. Sáenz de Tejada I., Angulo J., Cellek S. et al. Physiology of erectile function // J. Sex. Med. 2004. Vol. 1. № 3. P. 254–265.
5. Chattipakorn S.C., Thummasorn S., Sanit J. et al. Phosphodiesterase-3 inhibitor (cilostazol) attenuates oxidative stress-induced mitochondrial dysfunction in the heart // J. Geriatr. Cardiol. 2014. Vol. 11. № 2. P. 151–157.

Erectile Dysfunction and Non-Obstructive Infertility. Udenafil – Smart Choice

Ye.A. Grekov, S.Yu. Kalinchenko

Peoples' Friendship University of Russia

Contact person: Svetlana Yuryevna Kalinchenko, kalinchenko@list.ru

Here, some modern issues of pharmacotherapy of erectile dysfunction and difficult-to-treat non-obstructive infertility accompanied with elevated follicle-stimulating hormone level are being analyzed based on personal clinical experience and available publications. The main drugs of the modern combination pathogenetic therapy of erectile dysfunction belong to phosphodiesterase type 5 inhibitors that have comparable efficacy but different impact on spermatogenesis. A role for udenafil in modern pharmacotherapy of erectile dysfunction and its potential positive effects on spermatogenesis are discussed.

Key words: erectile dysfunction, phosphodiesterase type 5 inhibitors, udenafil