

Э Ф Ф Е К Т И В Н А Я

# ФАРМАКОТЕРАПИЯ

1  
2012

*дерматовенерология и  
дерматокосметология*

## Тема номера: терапия акне

Липосомальная косметика в комплексном лечении акне

Минимизация побочных эффектов лазерной коррекции постакне

## Клиническая эффективность

Топические глюкокортикоиды в терапии осложненных и неосложненных форм экземы кистей

Изучение микробиоценоза кожи и кишечника у больных атопическим дерматитом

## Медицинский форум

XXIX Рахмановские чтения:  
в центре внимания буллезные дерматозы

Актуальные возможности лечения микозов кожи

# Основные зарубежные мероприятия в области дерматологии в 2012 г.

14–15 марта	Сан-Диего, Калифорния, США	15-е заседание Международного общества дерматопатологов (ISPD)
29–30 марта	Монако	10-й Всемирный конгресс, посвященный антивозрастной медицине и медицинской косметологии (10 AMWC)
12–15 апреля	Нью-Дели, Индия	4-я весенняя сессия Международного общества дерматологов-хирургов (ISDS 2012)
10–11 мая	Лондон, Англия	Международный симпозиум по дерматопатологии (LDS 2012)
16–19 мая	Стамбул, Турция	11-й конгресс Европейского общества детской дерматологии (ESPD)
17–19 мая	Брисбен, Австралия	Всемирный конгресс по дерматоскопии
6–10 июня	Верона, Италия	9-я весенняя сессия Европейского общества дерматологии и венерологии (EADV)
13–16 июня	Мальмё, Швеция	11-й конгресс Европейского общества по контактному дерматиту (11 ESCD)
16–19 июня	Мальмё, Швеция	19-й Международный конгресс, посвященный сосудистым аномалиям (ISSVA 2012). В программе конгресса: классификация, гистология, физиология и различные методы лечения сосудистых мальформаций
21–23 июня	Барселона, Испания	16-е собрание Европейского общества трихологов (EHRS)
27 июня – 1 июля	Стокгольм, Швеция	3-я Всемирная конференция, посвященная псориазу и псориастическому артриту (3 IFPA)
1–4 августа	Сан-Паулу, Бразилия	14-й Всемирный конгресс по дерматоонкологии
6–9 сентября	Прага, Чехия	21-й конгресс Европейского общества дерматологии и венерологии (EADV)
10–12 сентября	Кардифф, Уэльс	Симпозиум Stratum Corneum VII
28–29 сентября	Париж, Франция	8-й конгресс, посвященный эстетической и антивозрастной медицине (8 EMAA)
28–30 сентября	Вена, Австрия	Европейская организация по исследованию и лечению опухолевых заболеваний (EORTC) проводит конгресс, посвященный патогенезу, диагностике и лечению кожных лимфом (CLTF 2012)
4–6 октября	Тбилиси, Грузия	4-й всемирный конгресс по теледерматологии (Telederm 2012)
24–27 октября	Дурбан, Южная Африка	3-й Континентальный конгресс дерматологов Международного общества дерматовенерологов (International Dermatovenereology Society)
14–17 ноября	Барселона, Испания	8-й конгресс Европейской ассоциации дерматологов-онкологов (8 EADO) совместно с 6-м Всемирным междисциплинарным собранием по меланоме

Эффективная  
фармакотерапия.  
Дерматовенерология  
и дерматокосметология.  
1/2012

**Генеральный директор  
издательского дома «Медфорум»**  
А. СИНИЧКИН  
(sinmed@mail.ru)

**Руководитель проекта**  
А. КОЧЕТКОВА  
(farmeffective@webmed.ru)

**Редакция журнала:**  
Шеф-редактор О. ПАРПАРА  
Выпускающий редактор М. ЧИРКОВА  
Медицинский редактор Л. ГОЛОВИНА  
Пишущие редакторы С. ЕВСТАФЬЕВА,  
А. ЛОЗОВСКАЯ

Корректор Е. САМОЙЛОВА  
Дизайнеры Т. АФОНЬКИН, А. ВАСЮК  
Фотосъемка И. ЛУКЪЯНЕНКО  
Подписка и распространение  
Т. КУДРЕШОВА (podpiska@webmed.ru)

**Редакционный совет:**  
А.Г. ГАДЖИГОРОЕВА, М.А. ГОМБЕРГ,  
И.Н. ЗАХАРОВА, В.И. КИСИНА,  
С.В. КЛЮЧАРЕВА, И.М. КОРСУНСКАЯ,  
Н.Г. КОЧЕРГИН, Е.В. ЛИПОВА,  
С.А. МАСЮКОВА, В.А. МОЛОЧКОВ,  
А.В. МОЛОЧКОВ, Ю.Н. ПЕРЛАМУТРОВ,  
Е.С. СНАРСКАЯ, И.Б. ТРОФИМОВА,  
А.А. ХАЛДИН, А.Н. ХЛЕБНИКОВА,  
А.А. ХРЯНИН, Н.И. ЧЕРНОВА

**Издательский дом  
Группы компаний «Медфорум»:**  
127422, Москва,  
ул. Тимирязевская, д. 1, стр. 3  
Тел. (495) 234-07-34, www.webmed.ru

Издание зарегистрировано  
Федеральной службой по надзору  
за соблюдением законодательства  
в сфере массовых коммуникаций  
и охране культурного наследия  
ПИ № ФС77-23066 от 27.09.2005

Тираж: 15 тыс. экз.

Редакция не несет ответственности за содержание  
рекламных материалов. Любое воспроизведение  
материалов и их фрагментов возможно только  
с письменного разрешения редакции журнала.  
Мнение редакции может не совпадать  
с мнением авторов.

# Содержание

## Люди. События. Даты

- Профессор Е.С. СНАРСКАЯ:  
«Мы можем предложить широкий спектр методов лечения» 2
- Е.С. СНАРСКАЯ  
Дерматокосметология: реальность и перспективы 6

## Терапия акне

- Е.С. СНАРСКАЯ  
Лечебно-косметическая линия «Айсида» в терапии акне 8
- Е.В. ЧЕРНЫШ, Н.Е. МАНТУРОВА  
Сочетанное применение фракционной глубокой дермальной абляции  
с биологически активными препаратами SYSTEM nanogreen PROF1®  
при коррекции постакне 12

## Клинические исследования

- А.Б. ЯКОВЛЕВ  
Опыт лечения неосложненной микроспории гладкой кожи  
препаратом Ламизил 1% спрей 20

## Клиническая эффективность

- В.И. КИСИНА  
Негонококковый уретрит у мужчин: диагностика и лечение 26
- О.В. ДЖОРДЖИЕВА, Л.Ш. ТОГОЕВА,  
О.О. МЕЛЬНИЧЕНКО, И.М. КОРСУНСКАЯ  
Изучение микробиоценоза кожи и кишечника  
у больных атопическим дерматитом 32
- Е.В. ДВОРЯНКОВА  
Экзема кистей. Факторы риска и терапевтическая стратегия 36
- Ю.С. БУТОВ, В.Ю. ВАСЕНОВА  
Возможности применения и терапевтическая эффективность Лонгидазы  
при патологиях соединительной ткани 40

## Медицинский форум

- XXIX научно-практическая конференция «Рахмановские чтения.  
Буллезные дерматозы»
- Лечение буллезных дерматозов с позиции современной медицины 44
- Сателлитный симпозиум компании «Новартис Консьюмер Хелс»  
«Грибковые поражения кожи и ногтей: проблемы и пути решения»  
Ламизил®: актуальные возможности в лечении микозов кожи 48

- Литература** 56





# Профессор Е.С. СНАРСКАЯ: «Мы можем предложить широкий спектр методов лечения»



*В конце января в Москве состоялась одна из важнейших ежегодных дерматологических конференций – Рахмановские чтения. В этом году чтения были посвящены буллезным дерматозам. В ходе мероприятия обсуждались различные аспекты главной темы, а также другие проблемы, актуальные для современной дерматологии, такие как хронические дерматозы, акне и т.д. В преддверии Рахмановских чтений мы встретились с одной из участниц конференции, автором доклада, посвященного роли TLR-зависимых реакций врожденного иммунитета в патогенезе некоторых дерматозов, профессором кафедры кожных и венерических болезней ФППОВ Первого Московского государственного медицинского университета им. И.М. Сеченова, кафедры дерматовенерологии МОНИКИ им. М.Ф. Владимирского, д.м.н. Еленой Сергеевной СНАРСКОЙ.*





## Актуальное интервью

– Елена Сергеевна, прежде чем мы начнем разговор о предстоящей конференции, расскажите, пожалуйста, немного о себе. Как Вы пришли в дерматологию, почему выбрали именно эту специальность?

– Дерматологией занимается не одно поколение нашей семьи, моя мама — известный дерматолог, а атласы кожных заболеваний я начала рассматривать примерно тогда, когда все дети смотрят книжки с картинками. Я бы сказала, что у меня просто не было выбора — после школы я пошла в медицинский институт, по его окончании — в ординатуру по кожно-венерическим заболеваниям, закончила аспирантуру и докторантуру по той же специальности.

– Вы занимаетесь проблемами дерматозов, Ваша диссертация была посвящена язвенной разновидности базально-клеточного и метатипического рака кожи. А как Вы выбирали более узкую область научных интересов, как искали «свою» проблематику?

– Действительно, мои научные интересы всегда лежали в области проблем изучения и лечения сложных и системных дерматозов. Что же касается онкодерматологии, то моим успехам в данной области и вообще моему интересу к данной проблематике я обязана моему учителю, Борису Ароновичу Беренбейну, которого, к сожалению, уже нет с нами. Этот человек заложил основы дерматонкологии в России. Он открыл первую в нашей стране специализированную лабораторию, занимавшуюся проблемой опухолей кожи. В то время я как раз проходила обучение в ординатуре, и Борис Аронович увлек меня своей проблематикой. Работать оказалось действительно очень интересно, мы первыми в России провели целый ряд сложнейших исследований: иммуногистохимические и иммуноморфологические исследования с использовани-

ем моноклональных антител при базально-клеточном и метатипическом раке кожи, решали сложные проблемы дифференциальной диагностики эпителиальных опухолей кожи. Я думаю, что Борис Аронович обладал такой натурой учителя, которая влияла не только на качество знаний его учеников, но и на их интерес к большой науке в принципе.

– Получается, что Вы в буквальном смысле слова стояли у истоков отечественной дерматоонкологии. Что изменилось в этой области за годы, прошедшие с момента создания Борисом Ароновичем первой онкодерматологической лаборатории?

– Изменилось очень многое. В первую очередь, конечно, качество проводимого лечения. Дерматоонкология сегодня отличается избирательным подходом к каждому конкретному пациенту. Мы находимся на вполне адекватном уровне оказания помощи пациентам дерматоонкологического профиля, в том числе тем из них, кто нуждается в сложном лечении. Сегодня мы имеем возможность лечить опухолевые заболевания кожи с учетом целого ряда индивидуальных особенностей: локализации новообразования, анамнеза, гистологических особенностей опухоли и многих других характеристик. Даже самым сложным пациентам мы можем предложить широкий спектр методов лечения, многие из которых являются инновационными и патогенетически обусловленными. Наличие большого количества эффективных методик позволяет подобрать индивидуальный подход к каждому пациенту. Одному мы назначаем классическое агрессивное лечение, подразумевающее криодеструкцию, фотодинамическую терапию или лазер-индуцированную гипертермию, в то время как в другом случае удастся обойтись тончайшими методами, такими как обкалывание опухоли цитокинами.

– Проводятся ли перед началом терапии лабораторные исследования чувствительности опухоли к тем или иным препаратам, восприимчивости к лечению?

– В этом нет необходимости: случаи невосприимчивости к цитокинам встречаются крайне редко, и они обусловлены не свойствами опухоли, а особенностями иммунной системы пациента. Но таких больных действительно очень мало, поэтому скрининг проводить нет необходимости.

Вообще, дерматоонкология в значительной степени отличается от «большой» онкологии. Мы, дерматологи, имеем дело с опухолями, возникшими из эпидермальных клеток, эпителиоцитов и кератиноцитов. Новообразования такого рода чувствительны к широкому спектру цитостатических препаратов, что упрощает процесс консервативного лечения злокачественных новообразований кожи. Еще одно важное отличие нашей специальности, о котором не следует забывать: все происходящее с нашими пациентами мы можем увидеть глазами. Дерматологам, в отличие от специалистов по внутренним болезням, не приходится действовать вслепую, эффект от лечения заметен, равно как и отсутствие такового. Поэтому мы можем регулировать и частоту воздействия, и его интенсивность, и количество препарата, и многие другие характеристики терапии под непосредственным визуальным контролем.

– Дерматоонкология не является единственным направлением Вашей научной работы. Расскажите, пожалуйста, об остальных.

Наличие большого количества эффективных методик позволяет подобрать индивидуальный подход к каждому пациенту.



– На нашей кафедре под моим научным руководством идет ряд серьезных и очень интересных аспирантских исследований. В частности, была защищена кандидатская диссертация, посвященная клинико-морфологическим особенностям саркоидоза кожи, мультисистемного гранулематозного заболевания, которое в настоящее время рассматривается как полиэтиологический, генетически детерминированный синдром. В последние годы актуальность этой проблемы только растет: увеличивается количество больных саркоидозом. В последние годы проблеме саркоидоза кожи не уделялось достаточно внимания, не проводился мониторинг заболеваемости, не исследовалась эпидемиология, не разрабатывались новые методы лечения. Чтобы изменить сложившуюся ситуацию, мы провели скрининг заболеваемости саркоидозом кожи жителей Москвы и Московской области, причем в ходе работы определялось соотношение различных форм заболевания в общей структуре заболеваемости. Наша работа внесла существенный вклад в развитие знаний о клинико-морфологических особенностях форм саркоидоза кожи. Диссертационное исследование было также посвящено разработке нового современного метода лечения саркоидоза кожи, эта методика уже запатентована. Другая аспирантская работа (защита диссертации по ней должна состояться в следующем году) посвящена исследованию клинико-морфологических особенностей сложной патологии – склероатрофических поражений кожи, ассоциированных с боррелиозной инфекцией, или болезнью Лайма. С точки зрения дерматологии это заболевание интересно, прежде всего, тем, что требует проведения сложной клинической дифференциальной диагностики с различными формами ограниченной склеродермии. К сожалению, даже в наши дни многие па-

циенты на протяжении длительного периода времени (иногда целых лет) получают терапию, направленную на лечение склеродермии, не подозревая, что они больны боррелиозом. Конечно, результаты такого лечения не устраивают ни пациентов, ни врачей, и сложившуюся ситуацию нужно менять.

Совместно с сотрудниками НИИ эпидемиологии Роспотребнадзора мы провели исследование, показавшее, что уровень больных боррелиозом среди пациентов с ограниченной склеродермией достаточно высок, около 15%. Кроме того, мы использовали первую отечественную тест-систему для иммуноблоттинга в формате микрочипа, которая позволяет обнаружить наличие специфических антител с 8 различными иммуногенными белками боррелии гариньи и афзелии, раз-

**– В ходе Рахмановских чтений Вами будет зачитан доклад, посвященный толл-подобным рецепторам и их роли в развитии дерматозов. Не могли бы Вы подробнее рассказать об этой проблеме?**

– Исследование работы толл-подобных рецепторов, или, как их еще называют, TLR, является одним из перспективных направлений современной дерматологии. Повышенный интерес к этой проблеме, возникший в последнее время, обусловлен тем, что появились новые методы терапии заболеваний, в патогенезе которых определенную роль играют нарушения врожденного иммунитета, к которым относится, в частности, неправильное функционирование толл-рецепторов.

Как известно, любая клетка нашего организма обладает собственным рецепторным аппара-

Появились новые методы терапии заболеваний, в патогенезе которых определенную роль играют нарушения врожденного иммунитета, к которым относится, в частности, неправильное функционирование толл-рецепторов.

работанную с учетом российской специфики. Ранее для диагностики использовались иммуноблоты, специфичные для Америки и Европы, но набор белков у жителей этих стран несколько отличается от нашего, и использование отечественных иммуноблотов поможет сделать диагностику боррелиоза более точной.

Во всех работах имеются серьезные блоки тщательных иммунологических исследований, которые позволяют выяснить аспекты врожденного и адаптивного иммунитета, особенности поведения заболевания в процессе лечения, иммунной реакции организма до и после терапии, что подтверждает эффективность назначенного нами лечения.

ратом, и клетки барьерных тканей не являются исключением. Толл-рецепторы, входящие в состав мембран клеток кожи, первыми контактируют с микробными агентами. В момент этого контакта (а происходят они ежедневно) запускается определенная реакция, она физиологична, поэтому мы не замечаем никаких признаков борьбы организма с болезнетворными бактериями или грибами. Однако если у пациента имеется генетическое нарушение, мешающее выработке протеинов, стоящих за толл-рецепторами, если имеется белковая или рецепторная несостоятельность TLR, любая микрофлора, располагающаяся на барьерных органах, становится



## Актуальное интервью

патогенной для организма, она внедряется и осложняет течение целого ряда дерматозов: атопических и себорейных дерматитов, акне и тому подобных заболеваний. Сейчас у дерматологов появилась возможность влиять на работу толл-рецепторов при помощи специальных средств, то есть терапия стала патогенетической. На сегодня известно 13 видов толл-рецепторов, причем 11 из них хорошо изучены. Мой доклад посвящен исследованию роли TLR-2 – рецепторов, которые чувствительны к возбудителям сложных воспалительных процессов: пропионовой бактерии, вызывающей акне (*Propionibacterium acnes*), грибов рода малазеция (*Malassezia*), являющихся причиной себорейного дерматита, и некоторых других микроорганизмов, играющих ключевую роль в развитии многих заболеваний кожи.

Наши французские коллеги разработали специальный комплекс TLR-2 regul, восстанавливающий работу несостоятельных толл-рецепторов. Использование препаратов на основе этого вещества дает возможность клеткам кожи в течение нескольких часов блокировать доступ инфекции и нормализовать собственный врожденный иммунитет. То есть теперь мы избавлены от необходимости бороться с воспалительным процессом, в основе которого лежит приобретенный иммунитет, мы можем разорвать цепь патологических реакций на более раннем этапе. Я думаю, это очень важно и для нас, и для наших пациентов.

**– Эти препараты уже используются в реальной клинической практике или пока описанное Вами – только теория, ожидающая своего подтверждения?**

– Средства, в состав которых входит комплекс TLR-2 regul, уже зарегистрированы во многих странах, мы в настоящее время апробируем данные препараты. Производитель этих средств, французская компания Uriage, выпуска-

ет 3 серии: Huysac A. I. для пациентов с акне, DS для страдающих себореей и Cu-Zn для атопической раздраженной кожи, готовой к инфицированию. Я считаю, что препараты, входящие в состав этих серий, являются хорошим инструментом в руках дерматолога, и хотела бы рассказать об использовании перечисленных средств своим коллегам.

Вообще, я хотела бы отметить, что традиционно Рахмановские чтения для меня – это не только место, где я могу прочитать коллегам свой доклад. Мы собираемся ради общения, возможности обменяться опытом лечения и решения тех или иных научных проблем, и все мероприятия, собирающие известных российских ученых, врачей-дерматологов, дерматокосметологов, оказываются очень интересными и плодотворными.

**– А как Вы можете оценить уровень подготовки дерматологов Москвы и Московской области в целом, рядовых специалистов, ведущих прием в поликлиниках и диспансерах?**

– У нас в области очень хорошие врачи – разбирающиеся в выбранной специальности и очень трепетно к ней относящиеся. Коллектив кафедры традиционно уделяет много внимания контактам с ними: всегда выезжаем на консультации, если в этом есть необходимость, они, в свою очередь, регулярно посещают мероприятия Областного общества дерматовенерологов, где активно участвуют в обсуждении сложных клинических случаев.

Очень важно, что все наши дерматовенерологи стараются быть в курсе последних тенденций диагностики и лечения кожных заболеваний, они с интересом читают статьи в специализированных журналах, более того, сами готовят материалы для публикации в изданиях дерматовенерологического профиля. У практикующих врачей обычно нет времени на то, чтобы читать научную литературу, поэтому жур-

Все наши дерматовенерологи стараются быть в курсе последних тенденций диагностики и лечения кожных заболеваний, они с интересом читают статьи в специализированных журналах, более того, сами готовят материалы для публикации в изданиях дерматовенерологического профиля.

нальные статьи, содержащие наиболее актуальную информацию, оказываются незаменимы.

**– И последний вопрос. Если бы Вы могли изменить что-то в своих пациентах, например, сделать их более дисциплинированными, что бы Вы «исправили»?**

– К сожалению, наши пациенты очень нетерпеливы. Особенно это видно на примере больных хроническими дерматозами: они приходят на прием с заболеванием, которое развивалось на протяжении месяцев и даже лет, а результат хотят получить в течение нескольких дней. Конечно, это невозможно. Завышенные ожидания приводят к разочарованию в терапии и отказу продолжать лечение. Наверное, чуть больше терпения и любви к себе решили бы эту проблему. И, конечно, у нас есть проблема приверженности пациентов лечению. Ритм современной жизни достаточно высок, и порой больные забывают о мази или креме, прописанном дерматологом.

Конечно, мне хочется надеяться на увеличение количества больных, настроенных на продолжительное лечение в тех объемах, в которых его назначает лечащий врач. Но даже сейчас, когда пациенты порой не отличаются ни дисциплинированностью, ни желанием сотрудничать с врачом, нам удается достичь прекрасных результатов. ●

*Беседовала С. Евстафьева*





ФППОВ ГОУ ВПО  
«Первый МГМУ  
им. И.М. Сеченова»

# Дерматокосметология: реальность и перспективы

Д.м.н., проф. Е.С. СНАРСКАЯ

*Автор анализирует ситуацию, сложившуюся в России в период бурного развития косметологии, дает оценку «экстерната» в косметологии и предупреждает специалистов в области эстетической медицины о необходимости учитывать особенности методов воздействия на кожу, используемых в современной дерматокосметологии.*

По данным фонда общественного мнения, более 60% россиян придерживаются точки зрения, что красивая внешность – результат использования достижений современной эстетической медицины и пластической хирургии. Английские специалисты утверждают, что перед любой косметологической процедурой, а тем более пластической операцией, необходимо проводить тщательную диагностику состояния кожи. Специально для этих целей разработана система SOFT PLUS, которая включает в себя 8 индивидуальных тестов и 11 детализированных программ, позволяющих оценить биотипологию и морфологию кожи [1]. Какими принципами руководствуются российские дерматокосметологи в своей практике? Ответ на этот вопрос определяет качество и содержательность их работы. В 80-е годы XX века косметология в нашей стране занимала обособленное место и не являлась предметом широкого изучения и преподавания. Бурное развитие косметологии в нашей стране в последние годы привело к тому, что обучением прикладной дерматокосметологии занимаются представители коммерческих организа-

ций, заинтересованные прежде всего в высоком уровне продаж своих брендов. Прием на краткосрочные семинары, с вручением дипломов и сертификатов, дающих право на практическую деятельность, осуществляется для всех желающих медиков, без учета их основной специализации. Так называемые «косметологи»-экстерны часто предлагают клиентам «лечение» и процедуры ухода, берутся за удаление невусов и пигментных образований, которые в итоге оказываются злокачественными или обладают высоким онкогенным потенциалом. Проблема новообразований кожи – неотъемлемая часть дерматокосметологии, ошибки в терапии которых недопустимы. Пациенты, посещающие специалистов эстетической медицины, озабочены эстетическими проблемами. Дерматокосметологи должны хорошо знать целый ряд нозологий и, прежде всего, предзлокачественные и злокачественные новообразования кожи, чтобы выбрать правильную тактику проведения эстетических процедур или даже отказаться от них в ряде случаев (при подозрении на кератоакантому, меланому, базально-клеточный рак, пигментную ксеродерму и т.д.). От-

сутствие фундаментальных знаний по дерматологии и специализации по дерматоонкологии, а также клинического опыта у подобных специалистов приводит к развитию тяжелых осложнений и может стоить жизни пациенту. Процесс канцерогенеза является результатом воздействия на человека множества различных факторов, как экзогенных (окружающая среда, образ жизни), так и эндогенных (гормональных, иммунологических, наследственных) [2]. Переход одной стадии канцерогенеза в другую (последующую или предыдущую) также происходит в результате взаимодействия указанных факторов, которые могут как способствовать прогрессии, так и противодействовать этому [2]. Климатические особенности, национальные традиции питания, образ жизни, уровень культуры и другие особенности являются определяющими факторами, влияющими на скорость и выраженность процессов биологического старения кожи и организма в целом. Наличие на коже келоидных рубцов, хронических воспалительных процессов, трофических нарушений кожи в результате хронических дерматозов также является фактором повышенного риска развития различных осложнений при проведении агрессивных эстетических процедур (химические пилинги, фото- и лазеродействие, дермабразия и др.). Для полноценной работы дерматокосметолога необходима не только правильная оценка психосоматического типа клиента, но и комплекс-



## Здравоохранение сегодня

ная биотипологическая и морфологическая диагностика кожи, что позволит прогнозировать эффекты от предложенного комплекса процедур и предотвратить развитие осложнений.

Одним из общепризнанных мировой наукой факторов, провоцирующих развитие пре- и неопластических процессов в коже, является ультрафиолетовое излучение [2]. Несмотря на это, постоянно загоре-

тины весьма разнообразны – аппаратная косметология, мезотерапия, химические пилинги, клеточная терапия. Однако все эти методы в основном представлены зарубежными производителями. Все методики и препараты разработаны и адаптированы под физиологические особенности жителей страны-производителя, и неизвестно, насколько они подходят пациентам нашей страны.

го гомеостаза. Сведения о характере влияния различных процедур на функциональные возможности кожи разрознены и даже противоречивы, особенно это касается отдаленных результатов терапии [4]. Кожа активно интегрирована в эндокринную и иммунную системы, она не только находится под жестким системным контролем, но и сама способна оказывать значимое иммунно-эндокринологическое влияние на весь организм в целом. Ее роль особенно возрастает по мере биологического старения организма, когда начинаются инволютивные процессы во многих железах внутренней секреции. Все более активное вмешательство в физиологические процессы в коже диктует необходимость детального изучения подобного влияния на системы ее саморегуляции [4].

Целый ряд эстетических процедур (пилинги, лазерная шлифовка, дермабразия, мезотерапия и др.) основан на повреждении кожного покрова и ее последующей репарации. Эффект от повреждающей кожу процедуры определяется репаративным потенциалом дермы, напрямую связанным с гормональным фоном и иммунным статусом пациента. Восстановление поврежденной кожи требует четкой координации вне- и внутриклеточных процессов, особенно в условиях сниженной продукции эстрогенов (менопауза, овариоэктомия и др.), когда процессы заживления замедлены, при этом может наблюдаться выраженное локальное воспаление и снижение синтеза коллагена [4, 5]. Недостаточное понимание и внимание специалистов в области эстетической медицины к методам восстановительной терапии и важности реабилитационного периода является одной из важных проблем современной дерматокосметологии, требующей реализации на междисциплинарном уровне с привлечением эндокринологов, дерматонкологов, физиотерапевтов, геронтологов. ●

Перед любой косметологической процедурой, а тем более пластической операцией, необходимо проводить тщательную диагностику состояния кожи. Специально для этих целей разработана система SOFT PLUS, которая позволяет оценить биотипологию и морфологию кожи.

лая кожа в любое время года считается модной тенденцией и тысячи людей бесконтрольно пользуются услугами соляриев, добываясь желаемого цвета кожи.

Частая смена умеренных климатических зон на экваториальные курортные места (особенно лицам с 1–2-м фототипом кожи) и бесконтрольные солнечные ванны без использования средств фотозащиты приводят к стремительному развитию фотостарения кожи, острых и хронических фотодерматозов, многократно увеличивая риск активизации канцерогенеза уже в молодом возрасте. Здорового загара не существует, загорелая кожа, столь привлекательная в эстетическом плане, фактически означает защитную реакцию организма на УФ-излучение. Высокие дозы ультрафиолета губительны для большинства клеток эпидермиса. Задача дерматологов и дерматокосметологов – пропагандировать разумное отношение к загару, а также обязательное применение фотозащитных препаратов, соответственно фототипу кожи пациента, в качестве средства ежедневного ухода за кожей, особенно в весенне-летний период.

В России на сегодняшний день арсенал методов эстетической меди-

В Европе существует практика использования методов доказательной медицины для подтверждения рекламных свойств препаратов и ожидаемых эффектов, заявленных производителем, известными дерматологами в условиях научно-исследовательских центров и публикации полученных результатов на страницах ведущих научных журналов.

В России подобной практики нет, а методы доказательной медицины еще не нашли широкого применения в эстетической медицине, более того, исследования эффективности и безопасности препаратов являются добровольными и необязательными [3]. Подавляющее большинство методик, используемых в косметологии, не рассматриваются как медицинские манипуляции и, следовательно, не проходят тщательного изучения [3]. Мезотерапевтические коктейли и препараты сертифицируются как косметическая продукция, и тщательной проверки их влияния на различные функции организма не проводится.

Кожа – сложный организованный система, играющая важную роль в нейроэндокринной регуляции не только местного, но системно-

Дерматокосметология

Литература  
→ С. 56



# Лечебно-косметическая линия «Айсида» в терапии акне

Д.м.н., проф. Е.С. СНАРСКАЯ

*В статье освещаются современные представления о патогенезе акне, основные положения Всемирного альянса по улучшению методов лечения акне (2009) и роль топических препаратов в комплексной терапии заболевания. Для комплексного лечения и ежедневного ухода за проблемной кожей в период ремиссии может быть рекомендована новая лечебно-косметическая линия «Айсида».*

Акне (acne vulgaris) – это генетически обусловленный хронический воспалительный дерматоз, характеризующийся длительным, рецидивирующим течением. Патогенез акне подробно изучен за последние годы, выявлены основные его аспекты. Прежде всего, сальные железы представляют собой нейроэндокринный орган, регулирующий продукцию кожного сала. Установлены также следующие факты: процессу гиперкератинизации предшествует воспаление; пероксисом-пролиферирующие активированные рецепторы могут регулировать продукцию кожного сала; *Propionibacterium acnes* (*P. acnes*) влияют на степень выраженности воспаления через активацию толл-подобных рецепторов на мембранах клеток; андрогены регулируют пролиферацию фолликулярных корнеоцитов; оксидированные липиды кожного сала могут стимулировать продукцию медиаторов воспаления;

матричные металлопротеиназы обнаружены в каждом сале, уровень их снижается после лечения [1]. Мы согласны с высказываемым в литературе мнением о приоритетной роли избыточной продукции кожного сала, фолликулярного гиперкератоза, колонизации *Propionibacterium acnes* и воспалительной реакции в патогенезе вульгарных акне. Патофизиологический процесс при акне локализуется в области волосяного фолликула и сальной железы. Начало заболевания, степень остроты и длительность процесса во многом определяются наследственно обусловленной гиперандрогенией и связанной с ней избыточной продукцией кожного сала, интенсивностью колонизации *P. acnes*, которые влияют на степень выраженности воспаления и адекватность иммунного ответа организма [1]. С учетом сложности патогенеза и роли конституциональных особенностей организма ле-

чение акне предполагает длительное и последовательное воздействие на кожу в течение нескольких циклов обновления эпителиального пласта. Знание основных патогенетических механизмов развития заболевания позволяет наиболее рационально и эффективно применять различные базовые противоугревые средства, назначать адекватные косметические процедуры и рекомендовать индивидуальный домашний уход. Терапевтическая стратегия определяется степенью тяжести заболевания и традиционно включает общую и наружную терапию. На 20-м Всемирном конгрессе по дерматологии в Париже в 2002 г. была предложена классификация степени тяжести дерматоза: легкая степень – комедоны, папулопустулы (до 10 элементов); средняя – папуло-пустулы (более 10 элементов), узлы (до 5 узлов); тяжелая – узловатая (конглобатная). В настоящее время клиницистами широко применяется классификация, учитывающая тип и тяжесть поражений, развившиеся осложнения и психосоциальные последствия [1]. По данным наблюдений последних лет (2000–2010 гг.), среди пациентов, страдающих акне, преобладали больные с легкой и средней степенью тяжести течения процесса – 63% [2]. Установление диагноза акне редко вызывает серьезные затрудне-





Таблица 1. Степень тяжести течения и клинические проявления акне\*

Клинические проявления акне	Тип поражения	Степень тяжести		
		Легкая	Средняя	Тяжелая
Невоспалительные	Закрытые или открытые комедоны	Мало/ локализованы	Много	Очень много/ обширное поражение
Воспалительные	Папулы (менее 5 мм)	Мало/нет	Много	Очень много
	Пустулы (менее 5 мм)	Локализованы	Мало	Обширно
	Узелки (более 5 мм)	Нет	Мало	Много
Осложнения	Рубцы	Нет	Нет	Есть
	Стойкая пигментация			Есть
	Келоиды			Есть
Психосоциальное воздействие		Есть	Выражено	Значительно выражено

\* Адаптировано по [1].

ния у специалистов, наибольшие проблемы возникают при выборе тактики лечения пациентов. Это связано как с наличием огромного числа современных лечебно-косметологических препаратов, так и с необходимостью учета индивидуальных особенностей конкретного пациента.

При выборе терапии следует также учитывать наличие резистентных к антибиотикам (АБ) штаммов *P. acnes*, распространенность которых уже к началу 2000-х гг. в различных европейских странах составляла 51–95% [2]. Передача устойчивых штаммов между пациентами, развитие перекрестной резистентности и устойчивости бактерий в процессе лечения заставляют искать новые подходы к терапии акне.

В основных положениях Всемирного альянса по улучшению методов лечения акне (2009) [3] изложена стратегия терапии, направленная на снижение антибиотикорезистентности акне. Основные постулаты заключаются в недопустимости приема АБ пациентом без назначения врача; ограничении длительности применения топических форм АБ до 6–12 недель; использовании пероральных форм АБ только при средней и тяжелой степени акне; также следует избе-

гать применения АБ в качестве монотерапии и поддерживающей терапии акне; рекомендуется применение бензоилпероксида в течение 5–7 дней между курсами АБ с целью уменьшения резистентности микроорганизмов на коже [3].

Комбинированная базисная терапия акне предпочтительна для большинства больных с акне, при этом основой является местная терапия, которая включена во все стандарты лечения пациентов с акне различной степени тяжести. Современные топические препараты разнообразны и способны оказывать значительное влияние на целый ряд патогенетических механизмов развития акне; лечение должно быть длительным, а при достижении клинического эффекта назначается поддерживающая терапия с уменьшением кратности нанесения препарата. Для всех пациентов с акне целесообразно регулярное применение специальных лечебно-косметических средств, разработанных для проблемной кожи, в качестве ежедневного лечебно-косметического ухода (гели, лосьоны, мыла и др.).

Лечебные косметические средства позволяют осуществлять базовый уход за проблемной кожей в период ремиссии, а также могут допол-

нять медикаментозную терапию в период реконвалесценции [4, 5]. Высокая частота заболеваемости акне, риск развития осложнений требуют разработки инновационных методов терапии и индивидуальных схем ухода за кожей. Врач должен обучить пациента методам контроля над заболеванием и ухода за проблемной кожей.

Появление новых топических препаратов, предназначенных для ухода за проблемной кожей, в линии инновационной липосомальной косметики «Айсид» (компания «Витакеа») открывает новые возможности в лечении акне. Лечебно-косметическая линия «Айсид» создана на базе антисептика-стимулятора Дорогова (АСД), компоненты которого заключены в липосомальную фор-

Современные топические препараты разнообразны и способны оказывать значительное влияние на целый ряд патогенетических механизмов развития акне; лечение должно быть длительным, а при достижении клинического эффекта назначается поддерживающая терапия.



Компоненты «Айсиды» предупреждают инфицирование кожи, повышая местный иммунитет и активируя обменные процессы, при этом эффективно корректируют продукцию кожного сала.

му, и представлена несколькими формами: молочко очищающее, крем-гель для жирной и комбинированной кожи лица и тела, бальзам для проблемной кожи лица и тела, бальзам для жирной кожи головы, крем-гель для век.

АСД – уникальный комплекс биологически активных веществ, воздействующих практически на все структуры кожи. Это продукт животного происхождения, полученный путем пиролиза. Оригинальная методика сухой возгонки позволяет расщеплять органические вещества (белки, жиры, углеводы) до низкомолекулярных компонентов, которые по своей структуре являются строительным материалом клеток живого организма. АСД – мощный адаптоген, повышает устойчивость организма к вредным факторам окружающей среды. Содержащиеся в АСД предшественники белков заключены в липосомальную форму, благодаря которой осуществляется их целенаправленный транспорт через клеточные мембраны в глубокие слои кожи, что обеспечивает стимуляцию синтеза собственного коллагена, эластина и репарации клеток кожи [6].

Липосомы – «микрочтейнеры» размером 20–30 нм, состоящие из фосфолипидов. Липосомальная форма обеспечивает одновременную транспортировку гидрофильных и липофильных соединений, быстрый транспорт в глубокие слои кожи, благодаря высокой степени сродства с живыми клетками, и отсутствия необходимости применения поверхностно-активных веществ, которые являются сильными раздражителями.

Все низкомолекулярные компоненты косметической линии «Айсида» обладают универсальным и многокаскадным механизмом воздействия на кожу, обеспечивая, прежде всего, следующие эффекты:

- подавление синтеза провоспалительных цитокинов (интерлейкин-1, -6, -8; ФНО-альфа (фактор некроза опухоли альфа));
- снижение чувствительности рецепторов клеток к иммуноглобулину E;
- стимуляция интерферогенеза, подавление чрезмерной выработки иммуноглобулина E;
- активация гистаминазы;
- подавление синтеза ЦОГ-2 (циклооксигеназы второго типа) и простагландинов;
- повреждение клеточных стенок микроорганизмов и нарушение их белкового синтеза;
- подавление образования свободных радикалов и перекисного окисления липидов;
- блокада инициации каскада перекисного окисления липидов в мембранах и ядрах клеток;
- блокировка образования пероксидных радикалов и защита ДНК клеток кожи от повреждения.

ладает антиоксидантной активностью, стимулирует обновление клеток кожи, выработку коллагена, предотвращает разрушение гиалуроновой кислоты, составляющей основу внеклеточного матрикса дермы, способствует возвращению упругости, молодости и красоты кожи.

Компоненты «Айсиды» оказывают комплексное действие: предупреждают инфицирование кожи, повышая местный иммунитет и активируя обменные процессы, при этом эффективно корректируют продукцию кожного сала и не обладают комедогенным эффектом. Препараты для наружной терапии периорбитальной зоны должны отвечать особым требованиям: не вызывать пастозности и не раздражать слизистую глаз при недостаточном содержании активных компонентов, так как для этой зоны характерен высокий темп клеточной пролиферации. Все манипуляции в периорбитальной области должны осуществляться по линиям наименьшего растяжения кожи век – от внутреннего угла глаза к наружному по верхнему веку и в обратном направлении по нижнему веку не ближе 5 мм от края века [5].

Липосомальная форма обеспечивает одновременную транспортировку гидрофильных и липофильных соединений, быстрый транспорт в глубокие слои кожи, благодаря высокой степени сродства с живыми клетками.

Благодаря уникальному сочетанию компонентов, заключенных в липосомы, препараты линии «Айсида» быстро устраняют воспаление, зуд, раздражение, предотвращают присоединение вторичной инфекции, восстанавливают и длительно увлажняют кожу [6]. Кроме АСД-комплекса компонентами линии, предназначенной для ухода за жирной и комбинированной кожей, являются коэнзим Q10, экстракт листьев и почек березы, эфирное масло лимонника китайского. Коэнзим Q10 об-

Специальные формы лечебно-косметической линии «Айсида», предназначенные для кожи век, лица, волосистой части головы, разработаны с учетом всех анатомических и физиологических особенностей этих зон и позволяют осуществлять полноценный ежедневный лечебно-косметический уход за проблемной кожей в период ремиссии и могут быть рекомендованы в комплексной терапии вульгарных угрей и себорейного дерматита. ☺

# Схема применения косметики Айсида® при угревой болезни

содержит АСД (антисептик стимулятор Дорогова)

## ОСТРО-ВОСПАЛИТЕЛЬНАЯ СТАДИЯ

### Цель применения:

- снять воспаление, зуд и эритему;
- сократить сроки лечения;
- предотвратить развитие вторичной инфекции;
- избежать образования рубцов и пигментации.

## УХОД ЗА КОЖЕЙ

### Цель применения:

- уменьшить жирность кожи;
- предотвратить рецидив после окончания терапии;
- восстановить защитные свойства кожи;
- улучшить внешний вид кожи.







# Сочетанное применение фракционной глубокой дермальной абляции с биологически активными препаратами SYSTEM nanogreen PROFI® при коррекции постакне

К.м.н. Е.В. ЧЕРНЫШ, к.м.н. Н.Е. МАНТУРОВА

*На сегодняшний день угревая болезнь (акне) и коррекция ее последствий остается одной из самых частых причин обращения пациентов к дерматокосметологу. Наиболее серьезным осложнением угревой болезни являются рубцы, коррекция которых требует использования агрессивных процедур. На сегодняшний день наиболее безопасный и эффективный метод – это фракционная дермальная абляция (Fraxel re:pair), которая позволяет remodelировать кожу, приводя к выравниванию рельефа, сглаживанию рубцов. Для безопасности процедуры, уменьшения воспаления и снижения риска осложнений рекомендуется использование косметических средств линии SYSTEM nanogreen PROFI®.*

## Введение

Акне является одним из распространенных заболеваний, частота встречаемости которого среди населения достигает 85%. В 15–30% наблюдений акне протекает в тяжелой форме, что требует обязательного лечения, у 2–7% пациентов заболевание разрешается с образованием рубцов [1]. В связи с возросшими эстетическими требованиями современного человека к своему внешнему облику, ростом деловой и общественной активности людей коррекция косметических недостатков лица приобретает особую актуальность. Проявления постакне, к которым относятся различного рода дисхромии, псевдоатрофии, атро-

фические и гипертрофические рубцы, снижает качество жизни пациентов и вынуждает их обращаться в клиники для коррекции данных последствий.

Перспективным методом коррекции косметических недостатков, связанных с акне, является remodelирование поверхности кожи с помощью фракционной глубокой дермальной абляции (ФГДА) лазером Fraxel re:pair. Во время процедуры на уровне дермы и эпидермиса формируются микроскопические зоны абляции, окруженные зоной коагуляции, диаметр которых не превышает 135 мкм, а глубина может достигать 1600 мкм в зависимости от энергии излучения [2].

В основе молекулярных механизмов омоложения с помощью лазера Fraxel лежит индукция внутриклеточного стресса (феномен гормезиса), при которой активация белков теплового шока (семейство белков HSP) приводит к вне- и внутриклеточной протеосомной деградации накопившегося белкового «мусора». Образовавшиеся в результате протеолиза аминокислоты служат строительным материалом для вновь образующихся на месте коагуляции структур кожи. В конечном итоге происходит утилизация стареющих структур и обновление белкового пула [3].

При воздействии лазера на кожу возникает воспаление, которое сопровождается комплексом характерных сосудистых и тканевых изменений. Реакция со стороны тканей носит фазный характер и проявляется альтерацией, экссудацией и пролиферацией, одновременно с этим возникают сосудистые изменения в виде кратковременного спазма, артериальной, венозной гиперемии и стаза.

Пролиферативная стадия воспаления включает в себя синтез новых элементов эпидермиса и дермы, а также реорганизацию окружающего тканевого пространства. Интактные зоны кожи содержат большое количество жизнеспособных клеток, включая эпидермальные стволовые клетки и фибробласты. Индукция внутриклеточ-



точного стресса провоцирует пролиферацию и деление этих клеток, благодаря чему появляется достаточное количество молодых фиброцитов и кератиноцитов, участвующих в ремоделировании поврежденного участка [3].

В настоящее время главным критерием при выборе методов коррекции косметических недостатков является их безопасность и эффективность. На сегодняшний день при коррекции рубцов поставке предпочтительным является использование фракционной абляции в связи с низким риском осложнений и высокой эффективностью по сравнению с традиционной CO<sub>2</sub>-шлифовкой, применение которой ограничено высоким риском осложнений, таких как персистирующая эритема, гипопигментация, инфицирование, образование рубцов и длительный период реабилитации [2]. К сожалению, при использовании глубоких лазерных абляций не всегда возможно избежать осложнений, несмотря на низкую их частоту. Поскольку реакция кожи на применение лазера состоит из трех фаз: воспаления, пролиферации, регенерации, – воздействие на данные процессы, направленное на уменьшение воспалительной реакции, нормализацию пролиферации, ускорение регенерации, позволяет дополнительно снизить риск осложнений. Индуцированное воспаление может приводить как к положительным изменениям, так и к отрицательным, таким как гиперпигментация, атрофия кожи, рубцевание. Для минимизации побочных эффектов возможно использование биологически активных веществ, способных уменьшать выраженность воспаления и активацию меланогенеза, которые стимулируются агрессивными лазерными процедурами. К средствам с отбеливающим эффектом можно отнести азелаиновую кислоту, арбутин, экстракт солодки и другие вещества растительного происхождения, аскорбиновую кислоту, гидрохинон, койевую кислоту, ретиноиды. Долгое время наиболее

эффективным веществом считался гидрохинон. Однако эфиры гидрохинона вызывают гибель меланоцитов и необратимую депигментацию. Поэтому применение его ограничено, а в Европе введение его в косметические средства запрещено [4].

Проводились исследования при сочетанном применении неаблятивного фракционного фототермолиза (ФФ) и препарата Regenerativa. Период реабилитации сократился, признаки воспаления редуцировались. Также проводилось исследование сочетанного применения ФФ и средства OptiWhite. Согласно полученным данным, косметическая формула OptiWhite™ из профессиональной линейки SYSTEM nanogreen PROFI® показала хороший отбеливающий эффект. В результате было зафиксировано уменьшение числа меланоцитов, активно синтезирующих меланин, и ингибирование активности тирозиназы – основного фермента, индуцирующего меланогенез [5, 6].

При возникновении у пациента гиперпигментации проводится ряд отбеливающих процедур, химических пилингов, которые в результате повышают стоимость проводимого лечения. А использование средств, обладающих отбеливающими и восстанавливающими свойствами, позволяет быстрее достигнуть положительного результата и избежать осложнений. Поиск наиболее эффективных схем лечения, направленных на снижение экономических затрат пациентов, является актуальным как для врачей, так и пациентов.

Целью настоящего исследования была оценка сочетанного применения Fraxel re:pair при коррекции явлений постакне (рубцы, гиперпигментация) и препаратов линии System Nanogreen profi: регенерирующего (Regenerativa) и отбеливающего (OptiWhite).

#### Материалы и методы исследования

Под наблюдением находилось 20 пациентов в возрасте от 25 до

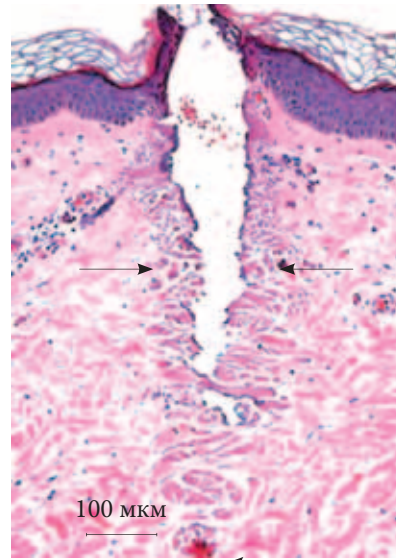


Рис. 1. Гистологическая картина эпидермиса и дермы после воздействия лазера Fraxel re:pair. Зона абляции, окруженная «муфтой» коагуляции

49 лет. Средний возраст составил 33,6 лет. Критерием включения являлось наличие у пациентов клинических проявлений постакне: рубцы и пигментация после разрешения воспалительных явлений акне с давностью заболевания 5 лет и более.

Пациенты были разделены на 2 группы по 10 человек. До процедуры и через 4 недели после лечения всем пациентам проводили диагностику на аппарате Visia. Пациентам обеих групп провели однократное лечение лазером Fraxel re:pair. Использовались следующие параметры лечения: энергия 40–50 мДж, уровень лечения 8–9, покрытие 35%, 4 прохода. Сразу после процедуры в обеих груп-

На сегодняшний день при коррекции рубцов постакне предпочтительным является использование фракционной абляции в связи с низким риском осложнений и высокой эффективностью по сравнению с традиционной CO<sub>2</sub>-шлифовкой, применение которой ограничено высоким риском осложнений.

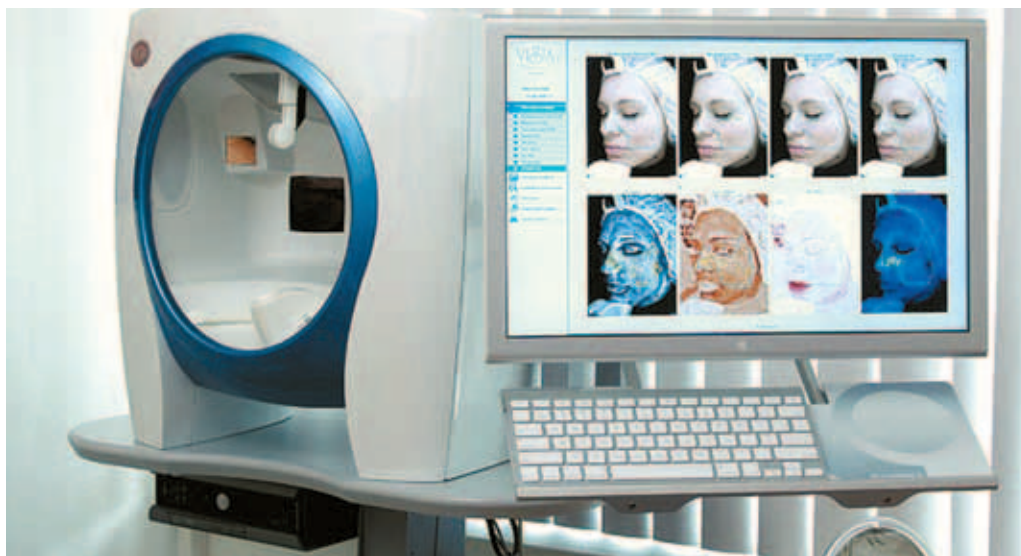

Рис. 2. Диагностика на аппарате Visia (Canfield Imaging Systems)

пах кожа обрабатывалась 0,02% водным раствором уксуса. Так как в течение двух суток наблюдается мокнутие вследствие пропотевания экссудата, пациентам было рекомендовано обрабатывать кожу лица каждые 2–3 часа стерильным раствором 0,02% уксуса во избежание образования корок. После очищения лица от корок пациентам рекомендовали использовать фотозащитные кремы с SPF 50 в течение 4 месяцев.

Второй группе помимо лечения лазером Fraxel re:pair было рекомендовано для местного воздействия дополнительное применение до и после проведенной процедуры отбеливающего и регенерирующего препаратов серии SYSTEM panogreen PROFI®, которые разрабатывались для использования с агрессивными лазерными процедурами. Препараты наносились несколько раз в день в течение двух недель до процедуры и четырех недель – после процедуры.

Использовали лазерный аппарат Fraxel re:pair (Solta Medical Inc., США). В качестве источника излучения в аппарате используется CO<sub>2</sub>-лазер, абляция осуществляется во фракционном режиме. При воздействии Fraxel re:pair в коже формируются узкие микро-

зоны абляции на уровне сетчатого слоя дермы, окруженные «муфтами» коагуляции толщиной от 50 до 100 мкм (рис. 1). Диаметр микрозон абляции в среднем составляет 135 мкм, что важно для максимально быстрой реэпителизации поврежденных тканей. Глубина формируемых микрозон составляет от 350 до 1600 мкм и зависит от энергии излучения, величина которой регулируется в пределах 5–70 мДж.

Количество микрозон абляции на каждом квадратном сантиметре кожи строго контролируется, а процент покрытия регулируется в пределах 5–70%. Количество ткани, которая выпаривается за одну процедуру, может достигать 20 г, причем до 97% аблятированного материала составляет ткань дермы. Лазерное воздействие сопровождается стягиванием поверхности кожи. В зависимости от выбранных параметров воздействия степень сжатия поверхности кожи может составлять от 5 до 30% первоначальной площади [7].

Препараты серии SYSTEM panogreen PROFI®:

1. Косметическая формула OptiWhite из профессиональной линейки SYSTEM panogreen PROFI® обеспечивает снижение

активности тирозиназы. В состав формулы OptiWhite входит экстракт дудника, содержащий осветляющий кожу гликозид – арбутин. Под его влиянием снижается как экспрессия фермента тирозиназы, так и ее активность. Экстракт шелковицы белой содержит бензофурановое соединение, которое блокирует активность тирозиназы и обладает отбеливающими свойствами. Экстракт шелковицы нетоксичен, не раздражает кожу, не дает побочных эффектов. Витамин С – широко известный водорастворимый витамин, часто используемый в косметических формулах в связи с его иммуностимулирующими, антиоксидантными, коллаген-стимулирующими и отбеливающими свойствами. Отбеливающий эффект также опосредуется за счет торможения активности тирозиназы, вовлеченной в меланогенез. Витамин С укрепляет стенки сосудов, уменьшает проницаемость эндотелия и снижает отечность тканей. Масло жожоба обеспечивает быстрое восстановление кожи при повреждениях за счет стабилизации фосфолипидов клеточных мембран и антиоксидантного эффекта. D-пантенол в составе крема OptiWhite обеспечивает быструю регенерацию эпидермиса, нормализацию клеточного метаболизма, увлажнение кожи и сильный противовоспалительный эффект. Витамин Е оказывает антиоксидантное, противовоспалительное действие, а также стимулирует дифференцировку кератиноцитов. Экстракт алоэ вера стимулирует синтез коллагена, обеспечивает увлажнение и быстрое восстановление кожи за счет улучшения микроциркуляции и подавления воспалительных реакций. А биоактивный комплекс NanoGreens™, входящий в основу линейки всех косметических формул SYSTEM panogreen PROFI®, обеспечивает насыщение всех слоев кожи натуральными антиоксидантами, что приводит к быстрому и продолжительному торможению воспалительных реакций.





2. Косметическая формула Regenerative в профессиональной линейке SYSTEM nanogreen PROFI® предназначена для предупреждения развития нежелательной воспалительной реакции у пациентов, перенесших процедуру фракционного фототермолиза на лазере Fraxel. Формула представляет собой сложный комплекс биологически активных веществ: NanoGreens™ – биологически активный комплекс на основе наночастиц, состоящих из 55 растительных антиоксидантов, D-пантенол – провитамин B<sub>5</sub>, экстракт ромашки, масло авокадо, витамин Е. Все вместе они обеспечивают устранение воспаления, быстрое восстановление поврежденной кожи.

В обеих группах пациентов до лечения и через 4 недели после лечения проводили диагностику на аппарате Visia (Canfield Imaging Systems) с использованием технологии RBX™, которая позволяет визуализировать два компонента кожи – меланиновый и гемоглобиновый пигменты. По первым буквам цветов гемоглобина (Red) и меланина (Brown) эта цветовая пространственная модель получила название Red/Brown/X, или RBX (патентованное название). С помощью данной диагностической системы происходит съемка изображения при нормальном освещении, в ультрафиолетовом освещении и с перекрестной поляризацией, что позволяет визуализировать сосудистые нарушения, гиперпигментацию и рельеф кожи. Оценивали следующие показатели кожи пациентов до и после лечения: пигментацию, наличие УФ-пятен, выраженность покраснения, текстуру кожи (рис. 2). При анализе изображения обращаем внимание на распределение меланина: в норме частички меланина имеют небольшие размеры и распределены равномерно, что обуславливает ровный цвет кожи. Увеличение количества меланина, вызванное длительным воздействием ультрафиолетового излучения или наличием заболеваний, например акне, вызывает не-

равномерное окрашивание кожи. Кроме того, оттенок коже придает гемоглобин, находящийся в сосудистых структурах сосочкового слоя кожи. Такие заболевания, как акне, розацеа и телеангиэктазии, могут предполагать наличие органических изменений сосудистой структуры кожи и приводить к повышению уровня гемоглобина в дерме. Повышенное количество гемоглобина и образование новых сосудистых структур обуславливают появление красного оттенка и, как следствие, неравномерного окрашивания кожи.

Клиническая ценность технологии RBX™ заключается в возможности визуализации заболеваний кожи, связанных с патологическим содержанием меланина или с сосудистыми нарушениями. Это относится к таким состояниям, как повреждение солнечным светом, акне, розацеа, мелазма, телеангиэктазии, а также другим заболеваниям.

### Результаты и их обсуждение

После проведенной процедуры у всех пациентов обеих групп (20 человек) наблюдалось сглаживание рубцов постакне, выравнивание рельефа кожи. И врачи, и пациенты визуально отметили улучшение структуры и цвета кожи (рис. 3, 4).

Эффект выравнивания рельефа кожи при использовании ФГДА обусловлен в первую очередь удалением большого количества вещества дермы и сжатием коллагеновых волокон при коагуляции белков в участках, окружающих микроразрывы абляции, а также стимуляцией процессов неоколлагенеза в средних и глубоких слоях кожи за счет термического воздействия.

В результате стрессового теплового воздействия, которое обусловлено действием лазера на кожу, возникает повышенная экспрессия гена белка теплового шока HSP72, отвечающего за правильную сборку белковых комплексов. Данный белок присутствует в эпидермисе и в участках кожи, окружающих микроразрывы

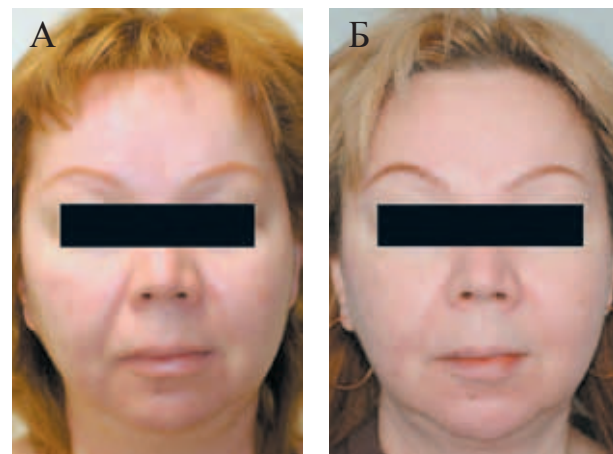


Рис. 3. Результаты использования лазера Fraxel re:pair у пациентки первой группы (А – до лечения, Б – после)

абляции, в течение 24 часов после процедуры. Другой белок теплового шока HSP47, функция которого связана с фолдингом проколлагена 1 типа, в большом количестве определяется вблизи микроразрывов абляции на третьи сутки после процедуры. Со второго дня в клетках глубоких слоев дермы обнаруживается экспрессия гена проколлагена 1 типа и усиленный синтез этого белка, а также активная миграция фибробластов. С начала второй недели во внеклеточной матрице микроразрывов происходит формирование волокон зрелого коллагена 1 типа.

При воздействии на кожу лазера увеличивается продукция свободных радикалов, способствующих

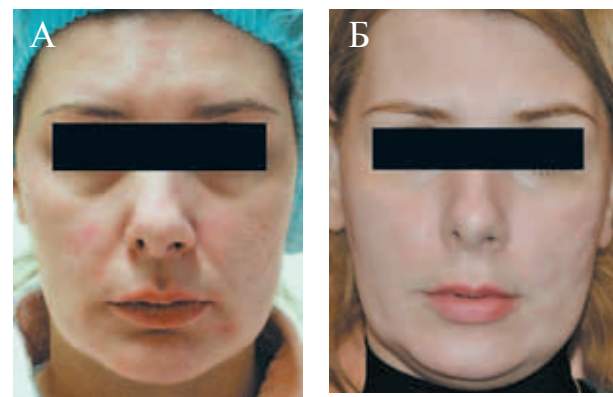


Рис. 4. Результаты использования лазера Fraxel re:pair у пациентки второй группы с применением косметики SYSTEM nanogreen PROFI® (А – до лечения, Б – после)

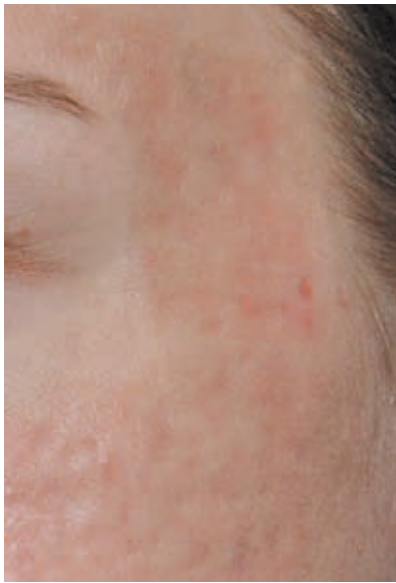

Рис. 5. Поствоспалительная гиперпигментация

развитию провоспалительных реакций. Кроме того, поврежденные кожные покровы являются входными воротами для инфекции, поэтому важно как можно раньше купировать воспаление и правильно назначить лечение. В результате повышения проницаемости сосудов микроциркуляторного русла наблюдается расширение капилляров (гиперемия), экссудация белков плазмы и других жидкостей из-за изменений гидростатического и осмотического давления (отек). Наблюдается повышение локальной концентрации макрофагов, нейтрофилов, лимфоцитов. Активированные макрофаги синтезируют провоспалительные медиаторы – интерлейкин-1 и интерлейкин-6 (IL-1, IL-6), фактор некроза опухоли альфа (TNF- $\alpha$ ). Эти цитокины выполняют ключевую функцию при воспалении, представляя собой медиаторы реакций острой фазы. Стадия острой фазы сопровождается синтезом белков воспаления – коллагеназы, эластазы, активатора пламиногена, заметно усиливается метаболизм арахидоновой кислоты в фибробластах. Синтез цитокинов при-

водит к повышению активности фактора активации транскрипции NF-kB, что способствует усиленной продукции провоспалительных цитокинов. Воспалительные реакции сопровождаются повышением экспрессии множества генов, в том числе индуцибельной NO-синтазы, что приводит к избыточной продукции оксида азота (NO), который, в свою очередь, участвует в реакциях программированной клеточной гибели клеток (апоптоза). Другой вариант – циклооксигеназа-2 (COX-2) – служит дополнительным источником простагландинов, активных медиаторов воспаления.

Не менее важна в развитии воспалительной реакции роль матричных металлопротеиназ. При этом наибольшую опасность для кожи представляет чрезмерная активность фермента коллагеназы. Когда образование коллагена преобладает над его разрушением, появляются келоидные либо гипертрофические рубцы, если же активность коллагеназы чрезмерна, то процессы разрушения коллагена преобладают над его продукцией. У пациентов первой группы наблюдалось более медленное восстановление кожи, полное удаление корочек и заживление произошло на 12–14-й день, в то время как у пациентов второй группы наблюдалось полное очище-

сти раньше, чем пациенты первой группы. Длительность реабилитации пациентов обеих групп обусловлена более агрессивным воздействием ФГДА в сравнении с неаблятивным фракционным термоллизом и требует от пациента выполнения строгих рекомендаций по уходу за обработанной поверхностью кожи.

После использования ФГДА возможно развитие осложнений, характерных для традиционной лазерной абляции, таких как длительная эритема, поствоспалительная гиперпигментация, бактериальная и вирусная инфекция, контактный дерматит. По данным 2,5-летнего многоцентрового клинического исследования не было выявлено ни одного случая гипопигментации и рубцевания, а риски развития других осложнений были в десятки раз ниже [8].

В первой группе был выявлен один случай поствоспалительной гиперпигментации, которая исчезла через 3 месяца (рис. 5). У пациентов второй группы осложнений выявлено не было. Можно предположить, что местные препараты, применяющиеся до и после лазерной процедуры, – Regenerative и OptiWhite линии SYSTEM nanogreen PROFi® – помогают уменьшить нежелательные побочные эффекты процедуры и улучшить результат.

Используемые до и после лазерной процедуры препараты Regenerative и OptiWhite линии SYSTEM nanogreen PROFi® нормализуют процессы дифференцировки клеток и кератинизации эпидермиса, стимулируют деление базальных кератиноцитов, подавляют процесс меланообразования, стимулируют синтез эпидермальных липидов, коллагена и гликозаминогликанов.

ние лица на 10–12-й день, что свидетельствует о более быстрой регенерации благодаря применению препарата Regenerative. Соответственно, пациенты второй группы вернулись к социальной актив-

ности раньше, чем пациенты первой группы. При гиперпигментации наблюдается чрезмерное накопление в коже пигмента меланина. При этом меланин накапливается неравномерно, пятнами, что представляет собой заметный косметический

# SYSTEM nanogreen PROFI

Линия профессиональной косметики для сочетанного применения с агрессивными косметологическими процедурами



Косметическая линия SYSTEM nanogreen PROFI® специально разработана для применения в сочетании с лазерной терапией и другими агрессивными косметологическими процедурами. Продукты линии повышают эффективность косметологических процедур и нивелируют их побочные эффекты.

Новейшая методика омоложения кожи и коррекции гиперпигментаций Finereel сочетает действие фракционного лазера и косметики SYSTEM nanogreen PROFI®.

сокращение периода реабилитации

уменьшение побочных эффектов

снижение рисков осложнений

увеличение эффективности процедур

Дистрибьютор в России - ООО «Экомир Экспортс»  
123154, г. Москва, проспект Маршала Жукова, д. 51  
тел. +7 (495) 988-21-70, +7 (495) 988-21-80  
premium@ekomir.ru

[www.premium-a.ru](http://www.premium-a.ru)



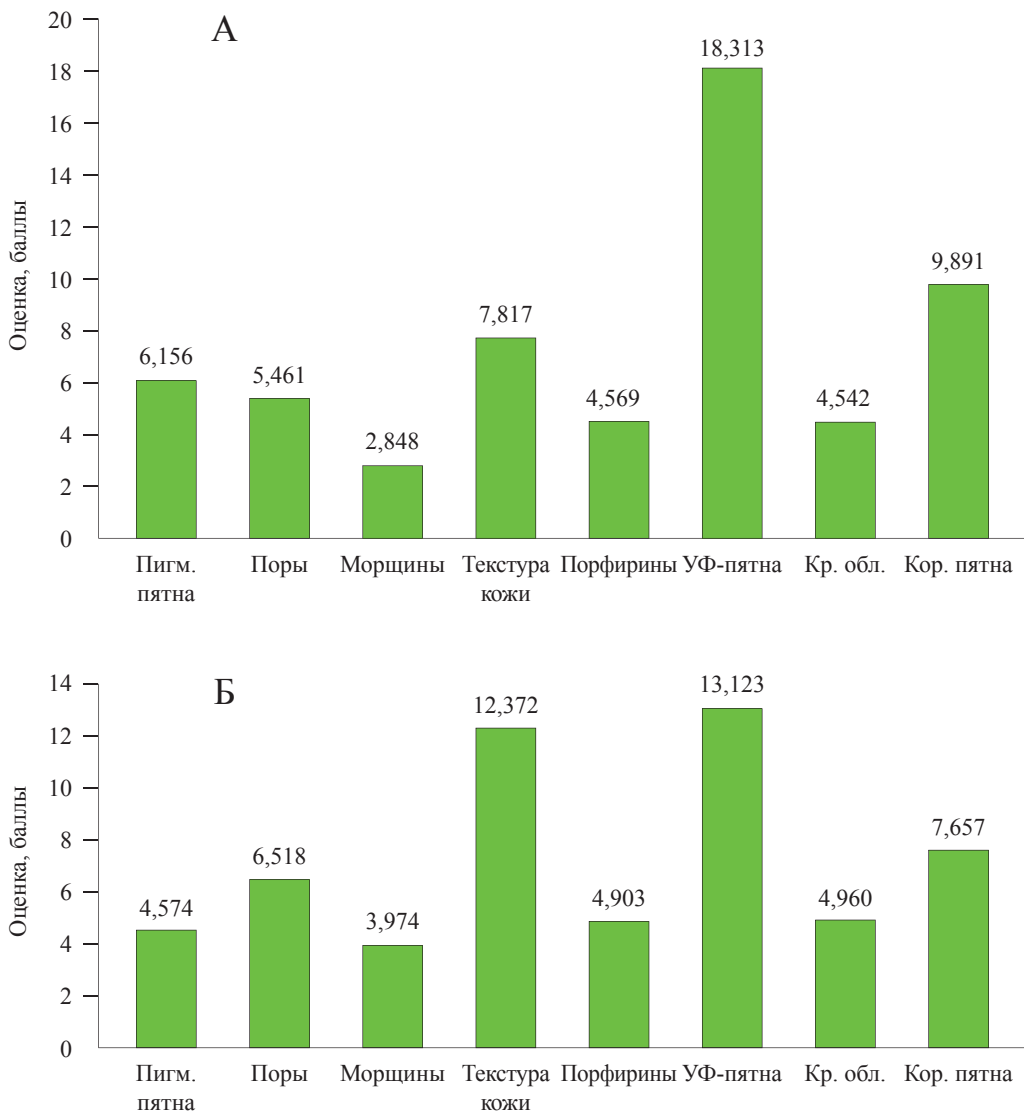


Рис. 6. Диагностика на аппарате Visia. Абсолютные значения оцениваемых параметров до (А) и после (Б) лечения для пациентов первой группы

дефект. Причинами могут быть гормональные изменения, заболевания, такие как дерматиты, акне, розацеа, кроме того, существует поствоспалительная и посттравматическая гиперпигментация. Процесс меланогенеза состоит из трех дискретных фаз: активации, синтеза и экспрессии. На первую фазу – активацию – оказывает влияние ряд внешних факторов (УФ-излучение, воспалительные процессы, стресс, акне, гормональный дисбаланс и т.д.), что приводит к ослаблению или усилению синтеза меланина. На-

большее значение имеет меланоцитстимулирующий гормон. Фаза синтеза меланина определяется работой фермента тирозиназы и завершается образованием меланосом, которые представляют собой специфические транспортные системы, доставляющие меланин к кератиноцитам (стадия экспрессии).

При оценке результатов с помощью Visia-диагностики было зафиксировано, что текстура кожи у пациентов обеих групп улучшилась, уменьшилась выраженность рубцов постакне, сгладились рас-

ширенные поры, стал более четким овал лица, что обусловлено результатом лечения с помощью лазера Fraxel re:pair.

Так как агрессивные лазерные процедуры стимулируют меланогенез, то риск возникновения постпроцедурной гиперпигментации и стимуляции меланогенеза существует даже после незначительного УФ-облучения при условии, что пациент применяет фотозащитные средства. У пациентов первой группы в меньшей степени, чем у пациентов второй группы, снизился процент пигментации и УФ-пятен, что является следствием применения отбеливающего препарата OptiWhite линии SYSTEM nanogreen PROFi® у пациентов второй группы. При этом у 3 пациентов первой группы наблюдалось увеличение процента пигментных пятен после проведения процедуры (рис. 6).

### Заключение

Проблема сохранения и восстановления эстетического здоровья человека в настоящее время особенно актуальна, так как внешний вид человека оказывает существенное влияние на его социальное благополучие, адаптацию в обществе и качество жизни [9].

Коррекция рубцов постакне с помощью эффективной и безопасной процедуры Fraxel re:pair позволяет получать хороший эстетический результат с минимальным риском осложнений.

Используемые до и после лазерной процедуры препараты Regenerative и OptiWhite линии SYSTEM nanogreen PROFi® нормализуют процессы дифференцировки клеток и кератинизации эпидермиса, стимулируют деление базальных кератиноцитов, подавляют процесс меланообразования, стимулируют синтез эпидермальных липидов, коллагена и гликозаминогликанов. Следовательно, применение оптимизирующего лечения, включающего 1 процедуру ФГДА и использование средств SYSTEM nanogreen PROFi®, позволяет улучшить результаты лечения и снизить риск осложнений. ●



# План региональных научно-практических конференций Группы компаний «Медфорум» в марте – апреле 2012 года

Название, тематика мероприятия	Участники	Дата проведения	Место проведения
Амбулаторно-поликлиническая практика в гинекологии (ПФО)	Гинекологи, акушеры-гинекологи, лаб. диагносты, онкологи, гематологи, инфекционисты, терапевты	1 марта	Самара
Актуальные вопросы неонатологии и педиатрии	Неонатологи, педиатры	1 марта	Оренбург
«Современный взгляд на лечение ревматоидного артрита», Третья Школа по ревматологии	Ревматологи, травматологи, рентгенологи, хирурги, терапевты, врачи общей практики, педиатры	14 марта	МОНИКИ, Москва
Актуальные вопросы инфектологии (Уральский федеральный округ)	Инфекционисты, КЛД, эпидемиологи, иммунологи, акушеры-гинекологи, терапевты, педиатры, дерматовенерологи	15 марта	Екатеринбург
Актуальные вопросы гастроэнтерологии	Гастроэнтерологи, ВОП, терапевты	21 марта	МОНИКИ, Москва
Педиатрия, детская эндокринология	Педиатры, детские эндокринологи	21 марта	Пермь
Инфекционные болезни – диагностика, лечение и профилактика	Инфекционисты, КЛД, эпидемиологи, иммунологи, акушеры-гинекологи, терапевты, педиатры	22 марта	Пермь
Антимикробная терапия. Альянс клинических химиотерапевтов и микробиологов	Эпидемиологи, клинические фармакологи, реаниматологи, хирурги, онкологи, гематологи, микробиологи. Оториноларингологи, аллергологи, иммунологи, пульмонологи, педиатры, терапевты	23 марта	Пермь
Заболевания нервной системы (СКФО)	Детские неврологи, психиатры, психологи	29–30 марта	Ставрополь
Актуальные вопросы гастроэнтерологии и эндоскопии в рамках Терапевтического конгресса по ПФО	Гастроэнтерологи, эндоскописты, терапевты, хирурги, врачи КЛД, ВОП, педиатры	11–12 апреля	Самара
Актуальные вопросы эндокринологии в рамках Терапевтического конгресса по ПФО	Эндокринологи, нефрологи, неврологи, терапевты, ВОП, педиатры	11–12 апреля	Самара
Актуальные вопросы инфектологии	Инфекционисты, КЛД, эпидемиологи, иммунологи, акушеры-гинекологи, терапевты, педиатры	12 апреля	Волгоград
Актуальные вопросы акушерства и гинекологии	Акушеры-гинекологи, терапевты, маммологи, ВОП	12 апреля	Пермь
Актуальные вопросы кардиологии	Кардиологи, терапевты, ВОП	19 апреля	Саратов
Актуальные вопросы женского здоровья	Гинекологи, эндокринологи, терапевты, ВОП, ревматологи, сексологи	20 апреля	Санкт-Петербург
Актуальные вопросы эндокринологии	Эндокринологи, нефрологи, неврологи, педиатры, терапевты, ВОП	21 апреля	Челябинск
Актуальные вопросы дерматовенерологии, трихологии и косметологии	Дерматовенерологи, косметологи, урологи, гинекологи	27 апреля	Калининград

МЕД  
ФОРУМ

Подробную информацию о конференциях можно получить в отделе региональных конференций компании «Медфорум» по телефонам: (495) 234-07-34, 8 (916) 654-77-47; e-mail: smed@webmed.ru



# Опыт лечения неосложненной микроспории гладкой кожи препаратом Ламизил 1% спрей

К.м.н. А.Б. ЯКОВЛЕВ

*Зоонозная и антропонозная микроспория часто встречается у детей после контакта с животными. Одним из эффективных топических препаратов для лечения микроспории, которые не обладают раздражающим действием на кожу, является Ламизил спрей, 1% препарат тербинафина.*

**М**икроспория – зооантропонозный антропоургический микоз кожи, волос, а иногда и ногтей, обусловленный различными видами грибов рода *Microsporum*, с контактным механизмом передачи возбудителя.

Термин «антропоургический» (греч.) означает «связанный с деятельностью человека» [1].

Венгерский ученый D. Gruby в 1843 г. впервые описал грибы *Microsporum*, позднее французский дерматолог и миколог R. Sabouraud связал обнаружение микромицетов с развитием определенной клинической картины заболевания. Микроспория занимает второе место по распространенности среди заболеваний микотической этиологии у человека, уступая только микозам стоп [2]. Дерматомицеты разделяют на 3 группы в зависимости от преимущественного ареала обитания: геофильные грибы – обитающие в почве и редко вызывающие развитие дерматомикозов; зоофильные – в основном явля-

ющиеся патогенными для животных, но способные поражать и людей; антропофильные – вызывающие заболевание у людей и очень редко – у животных. Таким образом, разделение не является строгим [3, 4].

## Пути передачи

Заражение антропофильными грибами происходит при непосредственном контакте либо опосредованно, через предметы обихода. В настоящее время антропонозная микроспория встречается гораздо реже, чем зоонозная, преимущественно в азиатской части России и в Сибири [5, 6].

Основными источниками заражения людей зоофильными грибами являются кошки, и особенно котята, поскольку последние, с одной стороны, более подвержены заболеванию вследствие несовершенства иммунной системы и относительно сильно развитого нежного подшерстка – питательной среды для микроспорумов, с другой стороны, дети чаще кон-

тактируют и играют с котятами, чем со взрослыми кошками. До 80% всех случаев заражения происходит при непосредственном контакте [3]. Основной контингент – дети в возрасте 6–14 лет. Взрослые составляют 9–18% больных, но такое соотношение существовало не всегда: в 1970–1980-х годах доля взрослых среди больных микроспорией была всего 3–5% [3, 7].

Антропофильные возбудители (*M. ferrugineum* и *M. audouinii*) передаются непосредственно от человека к человеку или через предметы обихода. Микоз, вызванный *M. canis*, чаще всего передается от животных, реже – от человека к человеку или через предметы быта [3, 4].

Пик заболеваемости микроспорией в средней полосе России приходится на август – октябрь, когда отмечается максимальная распространенность эпизоотии среди бродячих животных, с которыми контактируют дети как в сельской местности, так и в городах. Таким образом, наблюдаются две «волны» микроспории – с июля по сентябрь и с августа по октябрь, – которые и являются определяющими в формировании уровня заболеваемости.

Инкубационный период для зоонозной микроспории составляет 5–8 дней, для антропонозной – 4–6 недель [1, 5].



### Клиническая картина

Начальные проявления антропонозной микроспории гладкой кожи имеют сходство с признаками поверхностной трихофитии. Очаги с четкими границами, часто сливаются в фигуры причудливых очертаний. В очагах первичными элементами могут быть пузырьки или узелки (в зависимости от реактивности организма и формирования аллергии), вторичными – корочки. Чаще наблюдаются 1–2 крупных очага, в классическом варианте – в форме iris. При антропонозной микроспории волосистой кожи очаги чаще мелкие, множественные, располагаются в краевых зонах; воспалительные явления в очагах выражены незначительно, наблюдается мелкопластинчатое шелушение; волосы обламываются не все, на разном уровне – от 2 до 8 мм над кожей (рис. 1).

При зоонозной микроспории гладкой кожи очаги мелкие, чаще множественные, с тенденцией к слиянию, размером 1–2 см, визуальнo трудно отличимые от очагов при поверхностной трихофитии, хотя при микроспории очагов обычно больше; чаще поражаются брови и ресницы, пушковые волосы вовлекаются в процесс в 80–90% случаев. Часто регистрируются микроспорида – аллергические высыпания в виде эритематозно-сквамозных или лихеноидных узелков, редко – с нарушением общего состояния, повышением температуры [2, 6].

Зоонозная микроспория волосистой части головы – 1–2 крупных очага размером до 3–5 см, с четкими границами и отрубевидным шелушением на поверхности; по периферии часто наблюдаются множественные мелкие отсевы, также придающие сходство с поверхностной трихофитией. Волосы в очагах обломаны на одном уровне – 6–7 мм (рис. 2) [2, 6].

### Современный патоморфоз

С середины 1990-х гг. возросла встречаемость инфильтративно-нагноительной микроспории,

иногда вплоть до формирования *kerion Celsii*; чаще встречаются везикулезные высыпания в очагах (свидетельство выраженной аллергии на грибы). Такие формы микроспории при локализации на волосистой части головы нередко сопровождаются реакцией лимфоузлов.

Клинические проявления микроспории, вызванной геофильными микроспорумами (редкие, спорадические случаи), неотличимы от таковых при зоонозной микроспории, но процесс локализуется преимущественно на руках, встречается у лиц, часто контактирующих с почвой («микоз садовников»).

### Патоморфология

В волосяных фолликулах определяется инфильтрат из лейкоцитов, акантоз, спонгиоз; в роговом слое – немногочисленные споры, элементы мицелия; при инфильтративных и нагноительных формах – отек сосочкового слоя, набухание эндотелия сосудов, нагноение [8, 9].

### Диагностика

Волосы при микроскопическом исследовании в 10% водном растворе КОН выглядят окруженными «чехликом» из мозаично расположенных спор (чехлик Адамсона). В толще волоса обнаруживаются преимущественно нити мицелия, как и в чешуйках с гладкой кожи [10].

Биологический вид гриба можно установить с помощью культурального исследования. При микроскопическом исследовании опытный лаборант может отличить три большие группы грибов: дерматомицеты, плесени, дрожжевые и дрожжеподобные грибы [9, 10].

Подтверждением диагноза микроспории служит обнаружение люминесценции в лучах лампы Вуда (с длиной волны 325–380 нм): зеленое свечение пораженных волос, более интенсивное (изумрудное) – при антропонозной микроспории (рис. 3).

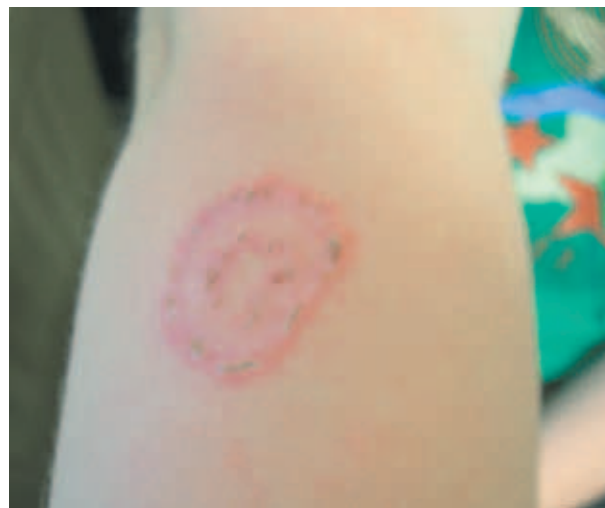

Рис. 1. Микроспория в виде «кольца в кольце», *iris*

### Лечение

Для лечения микроспории гладкой кожи без поражения пушковых волос обычно требуется до 12 дней (исключая контроль излеченности, на который уходит еще 15 дней), микроспории с поражением пушковых волос и многоочаговой микроспории – 20 дней, микроспории с поражением волосистой части головы – 30 дней (при условии системной гризеофульвинотерапии, поскольку без таковой лечение микроспории волосистой части головы затягивается на 4–6 месяцев).



Рис. 2. Микроспория волосистой кожи подбородка, себорейная форма; свечение пораженных волос в лучах лампы Вуда



Основным осложнением наружной терапии является ирритантный дерматит – раздражение кожи противогрибковыми препаратами, поэтому постоянно ведется поиск препаратов, лишенных раздражающего действия. Одним из таких препаратов является Ламизил – оригинальный препарат тербинафина.

До настоящего времени считалось, что наилучшей методикой лечения микроспории гладкой кожи без поражения пушковых волос является сочетанное применение 2% йодной настойки и противогрибковых мазей: серно-салицилово-дегтярной, клотримазола (Кандид), бифоназола (Микоспор), циклопироксоламина (Батрафен). Препараты кетоконазола (Низорал) и тербинафина хорошо действуют при микозах, вызванных грибами рода *Trichophyton*, но при микроспории не столь активны при системном применении [11, 12], в отличие от наружного, при котором тербинафин создает фунгицидные концентрации [13, 14].

При микроспории, протекающей с выраженным экссудативным компонентом, микроспорами и везикуляцией, вазелиновую или ланолин-вазелиновую основу рекомендуется в начале лечения заменить на *Unguentum Zinci*; наряду с противогрибковым препаратом оказывает противовоспалительное и подсушивающее действие. Настойку йода в этом случае полезно заменить на Фукорцин (жидкость Кастеллани). Мы не рекомендуем, даже при выраженном экссудативном компоненте, начинать терапию микроспории с Микозолон, Тридерма и т.п. комплексных мазей, содержащих кортикостероиды: на фоне их применения при микроспории гладкой кожи очень часто происходит вовлечение в процесс пушковых волос, то есть грибок буквально «загоняется в волос».

Основным осложнением наружной терапии является так называемый ирритантный дерматит – раздражение кожи, вызываемое йодом, дегтем и другими противогрибковыми препаратами, поэтому постоянно ведется поиск новых наружных препаратов, лишенных раздражающего действия. Одним из таких препаратов является Ламизил спрей, 1% препарат тербинафина. Ламизил® – оригинальный препарат тербинафина.

Оригинальный препарат – это впервые синтезированное и прошедшее полный цикл исследований лекарственное средство, активные ингредиенты которого защищены патентом на определенный срок. Тербинафин разработан в 1983 г. швейцарской компанией Sandoz, вошедшей в дальнейшем в фармацевтический концерн NOVARTIS.

Фунгицидное действие тербинафина на дерматомицеты, как известно, обусловлено накоплением сквалена вследствие блокирования ферментного каскада на этапе синтеза эргостерола клеточной стенки [12, 15].

Препарат обладает широким спектром действия на патогенные грибы: дерматомицеты, плесне-

вые грибы, грибы рода *Malassezia*, а также грибы рода *Candida* (для лечения которых препаратами выбора являются азолы).

Обращают на себя внимание особенности фармакокинетики тербинафина: быстрое накопление во всех слоях эпидермиса в фунгицидной концентрации после однократного нанесения. Быстрое формирование фунгицидной концентрации вообще характерно для всех лекарственных форм тербинафина (крем, дермгель, спрей).

Гибель дерматомицетов происходит при очень низкой концентрации препарата – 0,003 мкг/мл, для микроспорумов – 0,01 мкг/мл [11, 13].

Еще очень важное свойство наружных препаратов тербинафина – после окончания курса лечения фунгицидная концентрация в коже сохраняется до 10 дней.

При дерматомикозе гладкой кожи, обусловленном *Trichophyton rubrum*, а также при экссудативном микозе стоп курс лечения достаточно короткий – 2 недели (2 раза в день), его эффективность подтверждается лабораторными тестами [11].

Зарегистрирован низкий процент (12%) рецидивов дерматомикозов после лечения тербинафином.

При наружном применении препарат оказывает помимо фунгицидного противовоспалительное и антибактериальное действие; спрей 1% Ламизил® оказывает также охлаждающее, подсушивающее, противозудное действие [16].

Несмотря на то что специально разработанная лекарственная форма спрей 1% Ламизил® хорошо проникает в кожу в очаге поражения, препарат попадает в системный кровоток в очень незначительных количествах, чем обусловлено отсутствие нежелательных и побочных явлений.

Спрей 1% Ламизил® показан при микозах стоп и кистей (особенно с экссудативным компонентом), микозах гладкой кожи, отрубевидном (разноцветном) лишае, микозах крупных складок, микро-

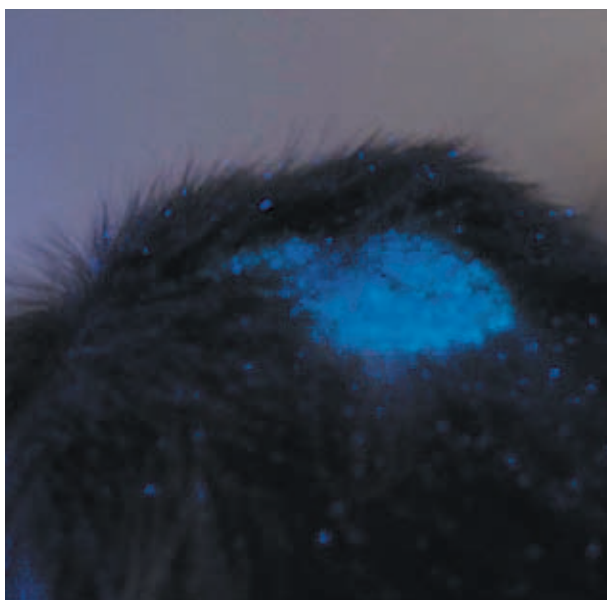


Рис. 3. Микроспория волосистой кожи головы, трихофитоидная форма; свечение в лучах лампы Вуда





спории и трихофитии волосистой части головы (в составе комбинированной терапии).

При микозе волосистой части головы, микозе с явлениями экссудации производитель рекомендует наносить спрей 1% Ламизил® 2 раза в сутки в течение 2 недель [6, 11].

### Материалы и методы

Под нашим наблюдением находилось 12 больных, 10 больных с распространенной микроспорией гладкой кожи (более 5 очагов), 2 больных с микроспорией волосистой кожи подбородка (юноши 16 лет) и лобка (девушка 14 лет). Возраст больных составил от 12 до 16 лет.

У 5 из 12 больных кожный процесс характеризовался как очень распространенный, с количеством очагов 12–16, с локализацией в области спины, груди, предплечий и плеч. У 4 больных процесс характеризовался как распространенный, был представлен 7–8 очагами, с локализацией на коже живота и бедер. Еще у 3 больных процесс носил ограниченный характер с количеством очагов 3–5, но среди этих больных были 2 пациента с поражением волосистой кожи подбородка (рис. 2) и лобка.

корко-чешуек в области периферического валика.

Поражение волосистой кожи головы у одного юноши было представлено диффузным мелкопластинчатым шелушением на слабоэритематозном фоне, без формирования периферического валика, и такая форма микроспории была охарактеризована нами как себорейная. В лучах лампы Вуда наблюдалось интенсивное свечение пораженных длинных волос (рис. 3).

В очагах поражения на волосистой коже лобка у одной девушки отмечалось шелушение на выраженном эритематозном фоне; очаги размером 1,5–2 см с формированием периферического валика из мелких узелков; всего имелось 4 очага, частично с тенденцией к слиянию. В лучах лампы Вуда определялось свечение обломанных волос.

На гладкой коже у 7 больных из 12 в лучах лампы Вуда определялось свечение пушковых волос.

Спрей 1% Ламизил® назначали 5 больным по комбинированной методике: утром наносился Ламизил спрей, вечером втирали крем Экзодерил.

Еще 5 больным спрей 1% Ламизил® назначали 2 раза в день,

При наружном применении препарат оказывает помимо фунгицидного противовоспалительное и антибактериальное действие; спрей 1% Ламизил® оказывает также охлаждающее, подсушивающее, противозудное действие.

по 200 мг 1 раз в день в течение 21 дня. Спрей 1% Ламизил® у этих двух больных применялся 2 раза в день на протяжении 14 дней, после чего лечение было продолжено с помощью крема, содержащего бифоназол.

Эффективность терапии у больных микроспорией оценивали по следующим критериям: разрешение воспалительных явлений, прекращение образования эксудативных корко-чешуек, отсутствие свечения в очагах, разрешение периферического валика, отсутствие элементов патогенных грибов в соскобах, определяемое трехкратно в соответствии с Инструкциями по лечению и профилактике микроспории МЗ и СР РФ.

Из 12 больных микроспорией у 4 с поражением гладкой кожи имела место эксудативная форма, с большим количеством корко-чешуек. Зуд, как постоянный симптом, наблюдался у 6 из 12 больных.

### Результаты лечения

В первые три дня применения спрея 1% Ламизил® четверо из 12 больных отмечали ощущение пощипывания, в том числе двое больных с эксудативной формой микоза. В дальнейшем эти ощущения исчезли. К 5-му дню терапии спреем 1% Ламизил® наблюдалось уменьшение выраженности эксудации в очагах.

Отчетливо выраженная тенденция к разрешению очагов на гладкой коже без поражения пушковых волос была отмечена

Лекарственная форма спрей 1% Ламизил® удобна для лечения распространенных микозов с большой областью поражения. При этом достигается как противогрибковый эффект, так и воздействие на другие компоненты патологического процесса.

Очаги на гладкой коже были представлены округлыми или овальными фигурами размером до 2 см, с четкими границами и периферическим валиком. У восьми из 12 пациентов часть очагов имела форму «кольца в кольце». Шелушение в очагах было представлено мелкими пластинками в 10 случаях из 12; в 6 случаях из 12 имело место также образование

утром и вечером. В эту группу вошли 2 мальчика и 3 девочки с распространенной микроспорией в области шеи и груди и развитым покровом из пушковых волос.

У 2 больных с поражением волосистой кожи подбородка и лобка двухразовое применение спрея 1% Ламизил® сочеталось с назначением итраконазола внутрь

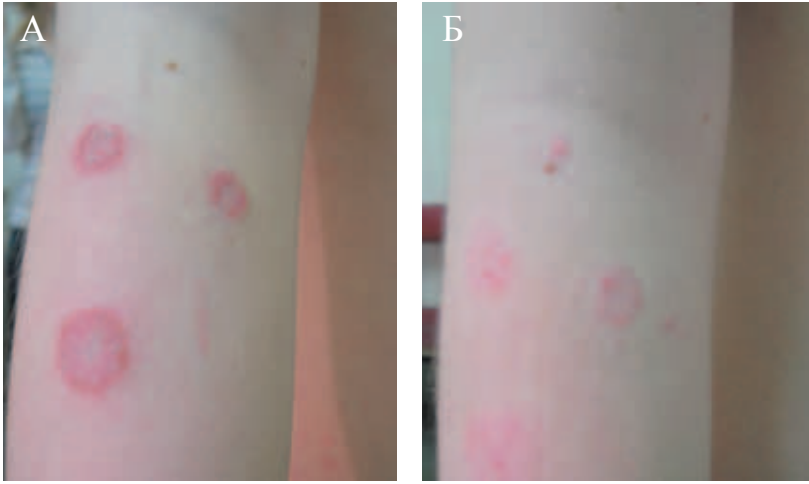


Рис. 4. Очаги микроспории на гладкой коже плеча до (А) и после (Б) лечения

к 7-му дню лечения в обеих группах (рис. 4). К 12-му дню терапии практически разрешалась гиперемия в очагах, уплотчался и исчезал периферический валик (рис. 4).

Ни в одном случае в период лечения не было зарегистрировано свежих высыпаний.

Сроки исчезновения свечения пораженных волос в группах с сочетанным применением спрея 1% Ламизил® и крема Экзодерил и в группах с двухразовым применением спрея 1% Ламизил® существенно не отличались и составили 9–12 дней.

В первой группе больных, получавших утром спрей 1% Ламизил®, а вечером крем Экзодерил, у пациентов с экссудативной формой наблюдалось более быстрое, на 1–2 дня раньше, отхождение и разрешение корко-чешуек. Вместе с тем разрешение инфильтративных элементов, папулезного периферического валика шло более быстро, также в среднем на 1–2 дня, во второй группе с применением спрея 1% Ламизил® 2 раза в день.

У 2 больных с микроспорией волосистой кожи подбородка и лобка, получавших комбинированную терапию наружно спреем 1% Ламизил® 14 дней, кремом бифоназола 6 дней и итраконазолом внутрь 21 день, общая продолжительность лечения составила 21 день.

### Обсуждение

Эффективность лечения тербинафином больных микроспорией гладкой кожи, в том числе с поражением пушковых волос, была неоднократно продемонстрирована во многих рандомизированных исследованиях. Наш опыт также может служить примером эффективности препаратов тербинафина.

Лекарственная форма спрей 1% Ламизил® удобна для лечения распространенных микозов с большой областью поражения. При этом достигается как противо-

Отличительной и очень ценной особенностью лекарственной формы спрея 1% Ламизил® является очень хорошее проникновение действующего вещества в роговые структуры и даже в пушковые волосы при практически полном отсутствии поступления его в системный кровоток.

грибковый эффект, так и воздействие на другие компоненты патологического процесса (устранение или уменьшение зуда, разрешение инфильтрации и шелушения).

Отличительной и очень ценной особенностью лекарственной формы спрея 1% Ламизил® является очень хорошее проникновение действующего вещества в роговые структуры и даже в пушковые волосы при практически пол-

ном отсутствии поступления его в системный кровоток.

При множественных очагах целесообразно назначить системную терапию гризеофульвином, но на более короткий срок, чем при микроспории волосистой части головы, – 2–3 недели [17].

Лечение микроспории волосистой кожи головы целесообразно проводить в условиях стационара, где есть возможность полноценной обработки очагов поражения, депиляции пораженных волос. Особенно показано стационарное лечение при наличии противопоказаний к системной терапии гризеофульвином [17].

### Выводы

1. Основным лимитирующим фактором в наружной терапии микроспории является раздражающий дерматит.

2. Наружная лекарственная форма спрей 1% Ламизил® позволяет не только избежать развития раздражающего дерматита, но и обладает выраженной пенетрирующей способностью.

3. Наружное лечение микозов кожи спреем 1% Ламизил® возможно как в виде монотерапии, так и в сочетании с современными кремами.

4. Выбор такого сочетания зависит от клинической формы микоза, степени выраженности экссудативного компонента, наличия или отсутствия поражения пушковых волос.

5. При поражении волосистой кожи различной локализации (голова, подбородка, лобка) применение спрея 1% Ламизил® хорошо сочетается с терапией системными антимикотиками. ●



## Показания к применению Ламизила®



### Местная терапия

- Ограниченное поражение кожи

### Системная терапия

- Распространенное поражение кожи, ногтей, волос
- Неэффективность наружной терапии

## БЕСПОЩАДЕН

КО ВСЕМ ВИДАМ ГРИБКА СТОПЫ!

Формы	Показания	Преимущества
 Крем 15г П № 008851 от 10.06.2010	<ul style="list-style-type: none"><li>• Грибок стопы</li><li>• Дерматофития гладкой кожи</li><li>• Разноцветный лишай</li></ul>	<ul style="list-style-type: none"><li>• Обладает смягчающим действием</li><li>• Устраняет сухость кожи</li></ul>
 Дермгель 15г П № 013364/01 от 06.08.2010	<ul style="list-style-type: none"><li>• Грибок стопы</li><li>• Паховый грибок</li><li>• Микозы складок кожи, сопровождающиеся мокнутием</li><li>• Разноцветный лишай</li></ul>	<ul style="list-style-type: none"><li>• Моментально охлаждает, снимая зуд</li><li>• Быстро впитывается</li><li>• Подсушивает кожу и способствует ее эпителизации</li></ul>
 Спрей 15мл и 30мл П № 016003/02 от 22.12.2009	<ul style="list-style-type: none"><li>• Микозы стоп</li><li>• Разноцветный лишай</li><li>• Микозы крупных складок кожи</li><li>• Труднодоступные места, волосистая часть головы</li></ul>	<ul style="list-style-type: none"><li>• Идеальное средство для активных людей</li><li>• Обладает освежающим и подсушивающим действием</li><li>• Не оставляет пятен на одежде</li><li>• Быстро впитывается</li></ul>
 Крем 30г П № 008851 от 10.06.2010	<ul style="list-style-type: none"><li>• Грибок подошв и пяток</li></ul>	<ul style="list-style-type: none"><li>• Избавляет от грибка подошв и пяток</li><li>• Устраняет ороговение и шелушение</li><li>• Смягчает кожу</li><li>• Заживляет трещины</li></ul>
 Ламизил® УНО Пленкообразующий раствор 4г № ПСР-003583/07 от 06.11.2007	<ul style="list-style-type: none"><li>• Грибок стоп</li></ul>	<ul style="list-style-type: none"><li>• ПРОСТО — всего 1 применение</li><li>• УДОБНО — не требует многократного нанесения<sup>1</sup></li><li>• ЭФФЕКТИВНО — быстрое снятие симптомов; высокий процент излечения; длительное защитное действие</li></ul>

<sup>1</sup> Микологическое излечение достигается через 1 неделю

## Дополнительно характеризуют эффективность препарата Ламизил®:

**Высокая противовоспалительная активность Ламизила®**  
Сопоставима с активностью 2,5 % гидрокортизона при местном нанесении<sup>2</sup>

**Ламизил® эффективен в лечении микозов кожи с эритемой и отечностью**

<sup>2</sup> T.Rosen et al. 'Int. J. Dermatol. 1997; 36: p.7885792

**Выраженные антибактериальные свойства**  
Эффект от наружного применения Ламизил® сопоставим с применением 0,1 % крема гентамицин<sup>3</sup>

**Ламизил® эффективен в лечении микозов кожи с вторичной пиодермией**

<sup>3</sup> S.Nolting and M.Brautigam. 'Br. J. Dermat. 1992; 126 (suppl. 39): p.56560

<sup>4</sup> Favre B и др., Спектр противогрибковой активности и механизм действия тербинафина. Анналы Совр. Фармакотерапии, 8: 275-87, 199 Биохимические механизмы резистентности к тербинафину некоторых штаммов грибка Trichophyton rubrum, 41-ая Междисцип. Конф. Антимик. Агентов и Химиотерапии, Чикаго 2001





# Негонококковый уретрит у мужчин: диагностика и лечение

Д.м.н., проф. В.И. КИСИНА

*Негонококковый уретрит (НГУ) – распространенное заболевание у мужчин, вызываемое рядом возбудителей. В статье описаны методы диагностики, основные группы антимикробных средств, применяемых при НГУ, и современные международные схемы лечения. Одним из эффективных препаратов для лечения острого и персистирующего/ рецидивирующего НГУ является азитромицин.*

Одно из первых сообщений о неспецифическом уретрите у мужчин датировано 1886 г. Использование термина «негонококковый уретрит» (НГУ) для обозначения воспалительного процесса в уретре негонококковой этиологии было предложено в сентябре 1954 г. Международным союзом по борьбе с венерическими заболеваниями и трепонематозами. По итогам данного симпозиума эксперты обратились во Всемирную организацию здравоохранения с предложением пересмотра международной медицинской терминологии и включения в нее термина «НГУ».

В настоящее время в Международной классификации болезней 10-го пересмотра представлены различные нозологические формы гонококковой (А 54) и хламидийной (А 56) инфекций, а также отдельные нозологические единицы, такие как «неспецифический уретрит» (N 34.1) и «другие уретриты» (N 34.2).

В мире ежегодно регистрируется до 89 млн новых случаев НГУ, в США – 4–8 млн [1, 2]. Согласно данным клиник по лечению урогенитальных заболеваний, заболеваемость гонококковой инфекцией на 2000 г. составляла 42 случая на 100 000 населения, хламидийной инфекцией – 90,2 на 100 000, в то время как неспецифический уретрит и выделения из уретры отмечались с частотой 217,3 случая на 100 000 [3]. Некоторые авторы считают, что в Российской Федерации ежегодно выявляется около 350 000 больных НГУ [4].

Диагноз НГУ базируется на результатах оценки клинических симптомов заболевания, при отсутствии грамотрицательных внутриклеточных диплококков и наличии воспалительной реакции (5 и более полиморфноядерных лейкоцитов (ПМЯЛ) в поле зрения).

Этиологический спектр НГУ у мужчин характеризуется многообразием возбудителей. В таблице 1 представлены современные данные об этиологии НГУ.

Следует отметить, что у 20–30% больных НГУ этиологию воспалительного процесса в уретре установить не удается. Наиболее часто НГУ выявляется у лиц сексуально активного возраста – 18–35 лет. Широкому распространению заболевания способствуют особенности сексуального поведения, наблюдаемые в последнее десятилетие: раннее начало половой жизни, частая смена половых партнеров, пренебрежение барьерными методами контрацепции.

Урогенитальная хламидийная инфекция – одна из самых распространенных инфекций, передаваемых половым путем (ИППП), на долю которой приходится до 55% наблюдений НГУ [7].

Широкое распространение урогенитальных микоплазм – *Mycoplasma hominis*, *Ureaplasma urealyticum*, *Ureaplasma parvum* – и их частое выявление у практически здоровых лиц затрудняют определение роли данных микроорганизмов в развитии заболеваний урогенитального тракта [8]. Большинство исследователей относят *M. hominis*, *U. parvum*, *U. urealyticum* к условно-патогенным микроорганизмам, способным вызывать воспалительный процесс в мочеполовых органах в ассоциации с другими патогенными или условно-патогенными микроорганизмами [9].

В то же время в результате многих исследований удалось установить





роль *U. urealyticum* в развитии НГУ. Наиболее убедительными были данные исследований, когда добровольцам была инокулирована чистая культура *U. urealyticum*, что приводило к развитию симптомов уретрита, а также результаты эффективного лечения уретрита антибактериальными препаратами, активными в отношении *U. urealyticum* [10].

Среди микроорганизмов семейства микоплазм в последнее время важное клиническое значение отводится *M. genitalium*.

*Mycoplasma genitalium* впервые удалось выявить более 25 лет назад у двух из 13 мужчин с острым негонококковым уретритом. Появление и начало применения в практике полимеразной цепной реакции (ПЦР) для идентификации *M. genitalium* способствовало прогрессу в изучении распространенности и патогенности данного вида микоплазм. В ходе проведения 19 исследований, посвященных НГУ у мужчин, стало ясно, что *M. genitalium* достоверно связана не только с наличием НГУ, но также с нехламидийным уретритом.

В научной литературе представлены данные о выявлении *M. genitalium* при НГУ и связи ее с данным заболеванием в различных развитых и развивающихся странах мира. Проведен один метаанализ [11], два рандомизированных контролируемых исследования [8, 12], а также более 10 исследований типа «случай – контроль». Данные метаанализа свидетельствуют о том, что частота обнаружения *M. genitalium* у больных негонококковым/нехламидийным уретритом составляет 18,4–45,5% [8].

До 2009 г. не было публикаций о состоянии данной проблемы в Российской Федерации. В результате оригинального исследования, целью которого было изучение гонококковой и хламидийной инфекций у пациентов, обратившихся в три московских клиники для лечения инфекций, передаваемых половым путем (ИППП), были собраны и законсервированы

Таблица 1. Этиологический спектр НГУ у мужчин\*

Возбудитель	Частота встречаемости, %
<i>Chlamydia trachomatis</i>	15–55
<i>Mycoplasma genitalium</i>	20–35
<i>Ureaplasma urealyticum</i>	10–20
<i>Trichomonas vaginalis</i>	1–17
<i>Mycoplasma hominis</i> , <i>Haemophilus parainfluenzae</i> , <i>Gardnerella vaginalis</i> , <i>Pseudomonas spp.</i> , вирус простого герпеса (ВПГ), аденовирусы	Редко

\* Адаптировано по [5, 6].

образцы клинического материала из уретры, которые использовались для выявления в собранных образцах *M. genitalium* [13].

При анализе распространенности изучаемых микроорганизмов у пациентов с различными клиническими характеристиками авторам удалось установить, что из всех пациентов с уретральными симптомами ( $n = 141$ ) 32 (23%) были инфицированы *N. gonorrhoeae*, 51 (36%) – *C. trachomatis* и 35 (30%) – *M. genitalium*. Из 152 мужчин, имевших клинические признаки уретрита, 34 (24%) были инфицированы *N. gonorrhoeae*, 53 (36%) – *C. trachomatis* и 43 (29%) – *M. genitalium*. У мужчин с симптомами уретрита частота моноинфекции *M. genitalium* была такой же, как и моноинфекции *C. trachomatis*. Среди мужчин, не имевших явных симптомов уретрита ( $n = 31$ ), только 6 (19%) были инфицированы *C. trachomatis* и только 3 (10%) – *M. genitalium*. Таким образом, полученные данные указывают на то, что *M. genitalium* выявлялась в клиническом материале уретры почти с той же частотой, что и *C. trachomatis*, и что симптомы уретрита при наличии *M. genitalium* были такими же выраженными, как и при уретрите хламидийной этиологии.

Подтверждение роли *M. genitalium* в этиологии НГУ стало основанием для пересмотра подходов к лечению данного заболевания: так, получены данные о том, что назначение тетрациклинов для лечения пациентов с НГУ является нерациональным; такое лечение во мно-

гих случаях оказывается неэффективным и не обеспечивает элиминации *M. genitalium*, что приводит к хронизации заболевания. Персистенция *M. genitalium* отмечается реже в тех случаях, когда пациенты получают лечение азитромицином, особенно эффективно применение пролонгированной схемы терапии данным препаратом.

Для диагностики НГУ в соответствии с рекомендациями, разработанными центрами по контролю и профилактике заболеваний США (2010), а также Европейским руководством по ведению больных НГУ (2009) при наличии клинических симптомов уретрита необходимо проводить обследование на наличие *N. gonorrhoeae* и *C. trachomatis* [6, 14].

Диагноз острого уретрита базируется на наличии следующих признаков:

- гнойные или слизисто-гнойные выделения из мочеиспускательного канала;
- 5 и более полиморфноядерных лейкоцитов (ПМЯЛ) в поле зрения при микроскопическом исследовании (1000-кратное увеличение) препарата, окрашенного по Граму (исследуется клинический материал из уретры);
- положительный результат лейкоцитарного эстеразного теста с использованием первой порции мочи или обнаружение  $\geq 10$  ПМЯЛ при микроскопическом исследовании первой порции мочи (образец центрифугируют и окрашивают по Граму).

Для выявления *N. gonorrhoeae* используется либо культуральный



Таблица 2. Основные группы антимикробных препаратов, назначаемых при остром уретрите у мужчин\*

Антимикробные препараты	Частота назначения препарата, %		
	Уретрит, обусловленный атипичными возбудителями	Уретрит смешанной этиологии: <i>Trichomonas vag.</i> + атипичные возбудители	Уретрит неустановленной этиологии
Макролиды	39,5	14,9	26,5
Антимикотики	20,5	2,1	6,8
Фторхинолоны	13,8	4,3	11,5
Тетрациклины	11,2	21,3	12,0
Нитроимидазолы	8,8	46,8	22,2
Цефалоспорины III поколения	2,0	2,1	10,3

\* Адаптировано по [5].

метод исследования мазка из уретры, либо тест, основанный на амплификации нуклеиновых кислот. Для идентификации *S. trachomatis* рекомендуется использование методов амплификации нуклеиновых кислот.

Метод прямой иммунофлюоресценции (ПИФ) характеризуется высокой степенью субъективной оценки результатов и низкой воспроизводимостью. Чувствительность и специфичность метода составляют 60–80%, причем чувствительность зависит от качества забора материала и квалификации персонала.

Иммуноферментный анализ (ИФА, или определение антихламидийных антител в сыворотке крови) является наименее чувствительным и специфичным методом выявления *S. trachomatis*: чувствительность метода составляет 20–85% в зависимости от тест-системы, и он не рекомендован современными руководствами (рекомендациями CDC, Европейским руководством по ведению пациентов с инфекцией, вызванной *S. trachomatis*, Европейским руководством по ведению пациентов с негонококковым уретритом, Руководством «Урогенитальные инфекции», изданным Европейской урологической ассоциацией). В связи с этим в учреждениях практического здравоохранения

предпочтительно использование молекулярно-биологических методов диагностики *S. trachomatis*. Поскольку во многих исследованиях было продемонстрировано превосходство методов амплификации нуклеиновых кислот над всеми остальными методиками, только эти технологии рекомендуются для идентификации *S. trachomatis*.

Состояние диагностики НГУ в Российской Федерации отражено в результатах многоцентрового описательного исследования [5], проведенного в период с 10 января по 31 октября 2009 г. За указанный период авторами проанализировано 556 амбулаторных карт больных острым уретритом, у которых НГУ диагностирован в 401 наблюдении. В диагностике НГУ микроскопическое исследование клинического материала уретры в препарате, окрашенном по Граму, проводилось у 82,4% пациентов. Методы амплификации нуклеиновых кислот (ПЦР) для выявления внутриклеточных возбудителей использовались менее чем у 30% больных острым уретритом. Иммуноферментный анализ (ИФА) для диагностики *S. trachomatis* использовали в 40,7% наблюдений. Прямую иммунофлюоресценцию для выявления *S. trachomatis* использовали для выявления микоплазм в 9 наблюдениях и уреа-

плазм – в 3 наблюдениях. Культуральный метод выявления микоплазм и уреоплазм использовали с различной частотой в отдельных исследовательских центрах: от 17,8% (выявлены *M. hominis*) до 80,6% (выявлены *M. urealyticum*). Таким образом, рутинная клиническая практика диагностики НГУ в Российской Федерации значительно отличается от международных рекомендаций и диагностических подходов.

В этом же исследовании авторы провели анализ лечебной тактики при различных формах острого уретрита (табл. 2).

Авторами отмечено, что из антимикробных препаратов наиболее часто назначались азитромицин (27,5%), флуконазол (14,4%), доксициклин (13,6%), метронидазол (11,2%), офлоксацин (7,3%), цефтриаксон (4,4%), джозамицин (4,2%). Было обращено внимание на значительную вариабельность режимов дозирования азитромицина: препарат назначали по 1,0 г однократно; 0,5 г 1 раз в сутки в течение 6 дней; 0,25 г 1 раз в сутки в течение 3 дней. Кроме того, в одном из центров в 41,6% наблюдений назначался азитромицин в дозе 2,0 г однократно.

У 36,4% больных лечение НГУ проводилось с помощью комбинации двух антимикробных препаратов, у 26,6% – комбинации четырех и более антимикробных препаратов. По данным указанных исследований, наиболее частыми сочетаниями являлись азитромицин + офлоксацин + флуконазол (24%), азитромицин + флуконазол (18,3%), азитромицин + метронидазол (7,8%), азитромицин + секнидазол + флуконазол + доксициклин и т.п. – всего использовалось более 40 схем комбинированного применения антимикробных препаратов.

В качестве дополнительной терапии пациентам с НГУ был назначен 181 препарат (Карсил, Неовир, Виферон, Фенпарон, Имунофан, Вобэнзим, Циклоферон, Генферон, Индометацин, Полиоксидоний). В связи с представленными данными необходимо напомнить о

# Азитрокс®

азитромицин

500 мг № 3

250 мг № 6



- Стандарт терапии хламидийной урогенитальной инфекции, в том числе во время беременности
- Стабильно высокая эффективность терапии воспалительных заболеваний, ассоциированных с *M. genitalium*
- Препарат выбора комплексной терапии ВЗОМТ
- Оптимальное соотношение цена/эффективность/качество

Реклама

ОАО «Фармстандарт-Лексредства», ОАО «Фармстандарт»  
Россия, 141700, Московская обл., г. Долгопрудный, Лихачевский пр-д, д. 5 «Б»  
Тел.: +7 (495) 970-00-30; факс: +7 (495) 970-00-32  
ЛРС 004203/08 от 30.05.08; Р. № 00157/01 от 29.12.06

**phs** Фармстандарт

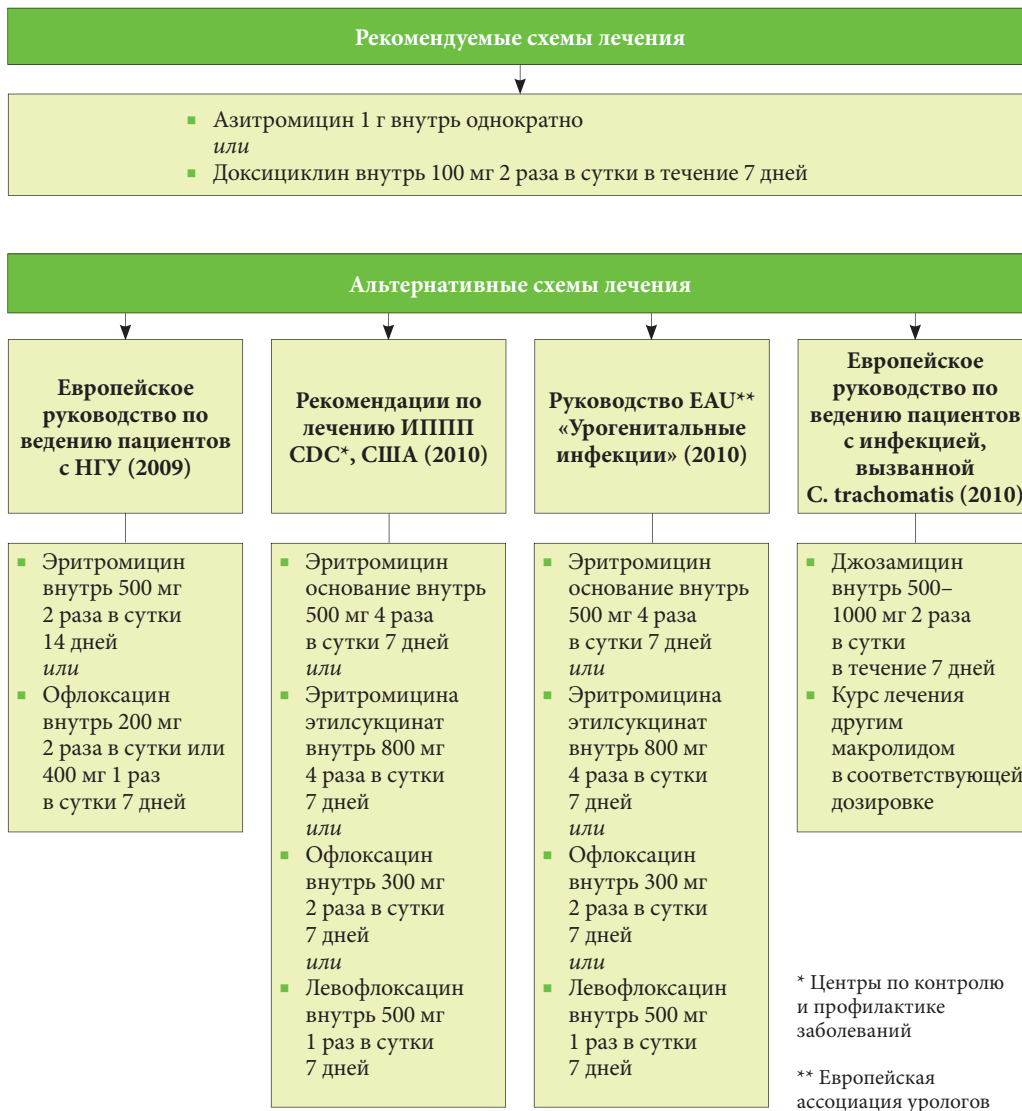


Рис. 1. Современные международные рекомендации лечения НГУ

международных подходах к лечению НГУ, базирующихся на принципах доказательной медицины (рис. 1).

В 2011 г. впервые в Российской Федерации появился полный сборник протоколов ведения больных «Инфекции, передаваемые половым путем», базирующийся на принципах доказательной медицины. История создания этого документа сложна, так как сборник разрабатывался независимой группой экспертов России и ведущих зарубежных специалистов в области ИППП. Создавались протоколы под эгидой и в соответствии с планом работы Технического комитета № 466

Ростехурегулирования (прежнее название Госстандарт). Однако протоколы так и не были утверждены Росстандартом. Чтобы российские врачи смогли пользоваться протоколами на законном основании, Форумный комитет при Президиуме Российской академии медицинских наук принял решение утвердить указанные документы и тем самым ввести их в практику отечественного здравоохранения.

Протоколы ведения больных ИППП, разработанные независимой экспертной группой под эгидой ТК № 466 Ростехурегулирования, созданы на основе систематического анализа научных данных

и существующего практического опыта. Для всех рекомендаций, включенных в документ, указывается уровень убедительности доказательств – от самого высокого уровня «А» до низкой степени – уровня «С» [15].

Схемы лечения НГУ, представленные в Российских протоколах ведения больных ИППП, согласуются с аналогичными международными рекомендациями. Обращаем внимание читателей на то, что в настоящее время на основании данных контролируемого исследования, проведенного в группе 152 мужчин с НГУ, вызванного *M. genitalium*, установлено, что после первого курса лечения азитромицином в дозе 1,0 г однократно или доксициклином 100 мг 2 раза в сутки в течение 7 дней микробиологическое излечение констатировано у 85% и 17% больных соответственно. Пациентам, у которых эрадикация *M. genitalium* после применения доксициклина не была достигнута, назначалось лечение азитромицином по схеме 500 мг в первый день, затем по 250 мг один раз в сутки в течение 4 дней, а пациентам с первоначальной неэффективностью азитромицина (1,0 г однократно) назначался доксициклин по 100 мг 2 раза в сутки в течение 15 дней. Установлено, что курсовое лечение азитромицином привело к микробиологическому излечению 96% мужчин, в то время как 15-дневное лечение доксициклином было неэффективным [16, 17]. В разделе Российских протоколов «Инфекция *M. genitalium*» представлена курсовая схема лечения НГУ азитромицином.

Курсовое лечение азитромицином (1-й день 500 мг, затем в течение 4 дней по 250 мг 1 раз в день) предусмотрено Европейским руководством 2009 г. при лечении персистирующего/рецидивирующего НГУ у мужчин. При выявлении у пациента некомплаентности в отношении назначенного лечения или в случае реинфицирования от нелеченого полового партнера необходимо проведение первоначально назначенного лечения. ☺



- 29 февраля Научно-практическая конференция с международным участием **«Геномная ассоциация в клинической практике»**  
Адрес и место проведения: 119991, г. Москва, ул. Трубецкая, д. 8, НИЦ, Выставочный конгресс-центр
- 15 марта Научно-практическая конференция, приуроченная к празднованию **Всемирного дня почки**  
Специализированная выставка **«Нефрология сегодня»**  
Адрес и место проведения: 119991, г. Москва, ул. Трубецкая, д. 8, НИЦ, Выставочный конгресс-центр
- 23 марта Ежегодная научно-практическая конференция  
**«Фармакотерапия болезней уха, горла и носа с позиций доказательной медицины»**  
Специализированная выставка **«Лекарственные средства для лечения болезней уха, горла и носа»**  
Адрес и место проведения: г. Москва, ул. Новый Арбат, д. 36/9, здание Правительства Москвы, малый зал
- 3–4 апреля Международный конгресс **«Гипертензивные расстройства при беременности»**  
Адрес и место проведения: 119991, г. Москва, ул. Еланского, д. 2, Клиника акушерства и гинекологии им. В.Ф. Снегирева УКБ № 2
- 11–13 апреля Российский мастер-класс с международным участием, посвященный 20-летию юбилею эндоскопической ринохирургии в России **«Современная функциональная ринохирургия»**  
Адрес и место проведения: 119991, г. Москва, ул. Б. Пироговская, д. 6, стр. 1, ЦКК Университетской клинической больницы № 1, конференц-зал и аудитория кафедры лучевой диагностики, 2-й этаж
- 17–18 мая Научно-практическая конференция с международным участием **«Актуальные проблемы судебно-медицинской экспертизы»**  
Адрес и место проведения: 17 мая 2012 г. – 119991, г. Москва, ул. Трубецкая, д. 8, НИЦ, Выставочный конгресс-центр; 18 мая 2012 г. – Москва, ул. Поликарпова, д. 12/13, конференц-зал ФГУ РЦ СМЭ
- 19 мая **Общероссийская научно-практическая конференция рефлексотерапевтов**  
Адрес и место проведения: г. Москва, ул. Пречистенка, д. 16, Дом ученых РАН
- 12–14 сентября Первый российский мастер-класс  
**«Современные методы диагностики и хирургического лечения расстройств дыхания во сне»**  
Адрес и место проведения: 119991, г. Москва, ул. Б. Пироговская, д. 6, стр. 1, ЦКК Университетской клинической больницы № 1, конференц-зал и аудитория кафедры лучевой диагностики, 2-й этаж
- 3–4 октября Всероссийская научно-практическая конференция **«Общественное здоровье и здравоохранение XXI века: проблемы, пути решения, подготовка кадров»** (к 90-летию кафедры общественного здоровья и здравоохранения)  
Адрес и место проведения: 119991, г. Москва, ул. Трубецкая, д. 8, НИЦ, Выставочный конгресс-центр
- 18–19 октября VIII Научно-практическая конференция с международным участием и специализированная выставка **«Лучевая диагностика и научно-технический прогресс в охране женского здоровья и репродукции»**  
Адрес и место проведения: 119991, г. Москва, ул. Трубецкая, д. 8, НИЦ, Выставочный конгресс-центр
- 24 октября Научно-практическая конференция **«Кожевниковские чтения»**  
Специализированная выставка **«Достижения в неврологии»**  
Адрес и место проведения: 119991, г. Москва, ул. Трубецкая, д. 8, НИЦ, Выставочный конгресс-центр
- 25–26 октября II Всероссийская научно-практическая конференция с международным участием **«Остеосинтез лицевого черепа»**  
Адрес и место проведения: 119991, г. Москва, ул. Трубецкая, д. 8, НИЦ, Выставочный конгресс-центр
- 1 ноября V Ежегодная научно-практическая конференция с международным участием и специализированная выставка **«Вегетативные расстройства в клинике нервных и внутренних болезней»**  
Адрес и место проведения: 119991, г. Москва, ул. Трубецкая, д. 8, НИЦ, Выставочный конгресс-центр
- 22–23 ноября Научно-практическая конференция с международным участием  
**«Совершенствование педиатрической практики. От простого к сложному»**  
Специализированная выставка **«Новые лекарственные препараты в педиатрии, питание и средства ухода за малышом»**  
Адрес и место проведения: 119991, г. Москва, ул. Трубецкая, д. 8, НИЦ, Выставочный конгресс-центр
- 06 декабря Научно-практическая конференция с международным участием и специализированная выставка **«Актуальные проблемы гастроэнтерологии. Василенковские чтения»**  
Адрес и место проведения: 119991, г. Москва, ул. Трубецкая, д. 8, НИЦ, Выставочный конгресс-центр
- 20–21 декабря Юбилейная научно-практическая конференция, посвященная 125-летию клиники психиатрии им. С.С. Корсакова  
**«Актуальные проблемы психиатрии»**  
Специализированная выставка **«Современные методы лечения психических расстройств»**  
Адрес и место проведения: 119991, г. Москва, ул. Трубецкая, д. 8, НИЦ, Выставочный конгресс-центр



<sup>1</sup> ГКБ № 14,  
г. Москва

<sup>2</sup> Центр  
теоретических  
проблем физико-  
химической  
фармакологии  
РАН

# Изучение микробиоценоза кожи и кишечника у больных атопическим дерматитом

О.В. ДЖОРДЖИЕВА<sup>1</sup>, к.м.н. Л.Ш. ТОГОЕВА<sup>1,2</sup>,  
О.О. МЕЛЬНИЧЕНКО<sup>2</sup>, д.м.н., проф. И.М. КОРСУНСКАЯ<sup>2</sup>

*В последнее время отмечается значительный рост заболеваемости atopическим дерматитом (АтД), в патогенезе которого важную роль играют нарушения со стороны ЖКТ. Введение в базисную терапию препаратов, нормализующих микробиоценоз кишечника, позволяет значительно повысить эффективность терапии АтД.*

*В статье приводятся данные исследования эффективности препарата Лактофильтрум в лечении atopического дерматита.*

*Фармакологическое действие Лактофильтрума обусловлено свойствами входящих в его состав активных компонентов – лигнина и лактулозы. Лактофильтрум значительно улучшает состав микробиоценоза кишечника пациентов с АтД, что сопровождается уменьшением клинических проявлений заболевания.*

В последнее время в мире отмечается значительный рост заболеваемости дерматозами, в частности экземой и atopическим дерматитом (АтД), в патогенезе которых значительное место занимают аллергические реакции. Так, например, в высокоразвитых индустриальных странах количество детей, больных atopическим дерматитом, за последние 30 лет выросло в 2 раза (с 15 до 30%), а число взрослых пациентов, страдающих этим дерматозом, – в 5 раз (с 2 до 10%). В основе патогенеза atopического дерматита лежат метаболические и иммунологические нарушения, которые проявляются в детском возрасте и впоследствии переходят

в хронический процесс. Важную роль в развитии АтД играют нарушения со стороны ЖКТ. Следует отметить, что проблеме функциональных и органических расстройств ЖКТ у детей с АтД уделяется большое внимание, в то время как нарушениям ЖКТ у взрослых пациентов посвящено очень небольшое количество исследований. Органическое поражение ЖКТ встречается у 46,98% детей, страдающих atopическим дерматитом, при этом функциональные расстройства вне зависимости от возраста [1]. Среди взрослых пациентов с АтД практически в 100% случаев наблюдаются те или иные нарушения со

стороны ЖКТ. Так, более чем у 50% пациентов встречается дискинезия желчных путей, у трети – гастродуодениты и панкреатиты, в половине случаев при обследовании выявляются изменения со стороны микробиоценоза кишечника. Кроме того, имеют место метаболические нарушения со стороны липидного обмена, у большинства пациентов отмечается изменение гликемической кривой и индекса инсулинорезистентности.

Если в детской практике активно применяются препараты, регулирующие бактериальный состав кишечной флоры, то у взрослых пациентов чаще используются антигистаминные и седативные препараты, так как больных беспокоит интенсивный зуд, сухость кожи, что приводит к раздражительности, расстройствам сна. Помимо этого, взрослые пациенты очень часто бесконтрольно принимают различные препараты, как лекарственные, так и гомеопатические.

Кроме нарушений микрофлоры кишечника у пациентов с atopическим дерматитом изменяется состав микрофлоры кожи, что приводит к развитию тяжелых форм АтД в связи с присоединением бактериальной и микологической инфекции, частым обострением atopического процесса и формированию резистентности к стандартной терапии.



Существует два типа нарушений микробиоценоза кишечника:

1) со снижением количества нормальной кишечной микрофлоры;

2) с увеличением количества условно-патогенной флоры [2].

Оба типа нарушений могут привести к ухудшению течения АгД. При первом типе (дефицит полезных бактерий) аллергические проблемы появляются из-за нарушения барьерной функции ЖКТ (вследствие истончения биопленки) и развития пищевой сенсибилизации. Особенно неблагоприятным является снижение уровня бифидобактерий, которые составляют не менее 95% биопленки; при значительном дефиците бифидобактерий развивается третья степень тяжести дисбиоза, независимо от количества других представителей нормофлоры. При втором типе дисбиоза в слизистую оболочку, а затем в системный кровоток поступает большое количество инфекционных антигенов, что в результате приводит к сенсибилизации организма. Сочетание дефицита полезных бактерий и избыточного роста условно-патогенной флоры способствует сенсибилизации и утяжелению течения АгД.

Ряд авторов указывают, что в настоящее время в базисную терапию атопического дерматита помимо использования наружных средств для нейтрализации причинно-значимых аллергенов необходимо включать прием энтеросорбентов и пробиотиков [6, 7].

Энтеросорбенты связывают и выводят из организма аллергены, метаболиты, токсины, медиаторы, продукты аллергической реакции, условно-патогенную флору и вирусы [8]. Так как энтеросорбция является неинвазивным методом терапии, то ее применение возможно как в стационарных, так и в амбулаторных условиях у пациентов любого возраста.

Энтеросорбенты оказывают положительный эффект опосредованно за счет уменьшения аллергического воспаления, снижения метаболической нагрузки на кишечник, восстановления целостности и проницаемости слизистых оболочек, коррек-

ции обменных процессов и иммунного статуса, а также профилактики эндо- и экзотоксикозов и улучшения функционального состояния ЖКТ [10–14].

Применение пробиотиков приводит к восстановлению нормального микробиоценоза кишечника, что оказывает выраженное положительное воздействие на иммунный статус организма и значительно улучшает прогноз течения АгД [15–20].

Под нашим наблюдением находилось 46 пациентов в возрасте от 17 до 34 лет. Индекс SCORAD (SCORing of Atopic Dermatitis) составлял в среднем  $46,28 \pm 10,16$ . Всем пациентам до начала терапии и в динамике проводились общий анализ крови и мочи, биохимический анализ крови и бактериологическое исследование флоры кишечника и кожи.

В комплексной терапии пациентов мы применяли препарат Лактофильтрум, содержащий одновременно пребиотик и сорбент. Фармакологическое действие Лактофильтрума обусловлено свойствами входящих в состав препарата активных компонентов – лигнина и лактулозы.

Лигнин гидролизный – природный энтеросорбент, состоящий из продуктов гидролиза компонентов древесины, обладает высокой сорбирующей активностью и неспецифическим дезинтоксикационным действием. Связывает в кишечнике и выводит из организма патогенные бактерии и бактериальные токсины, лекарственные препараты, соли тяжелых металлов, алкоголь, аллергены, а также избыток некоторых продуктов обмена веществ, в том числе билирубин, холестерин, гистамин, серотонин, мочевины и иные метаболиты, ответственные за развитие эндогенного токсикоза. Лигнин не токсичен, не всасывается в организм, полностью выводится из кишечника в течение 24 ч.

Лактулоза – синтетический дисахарид, молекула которого состоит из остатков галактозы и фруктозы. Лактулоза в желудке и верхних отделах кишечника не всасывается и не гидролизруется. Высвобождаю-

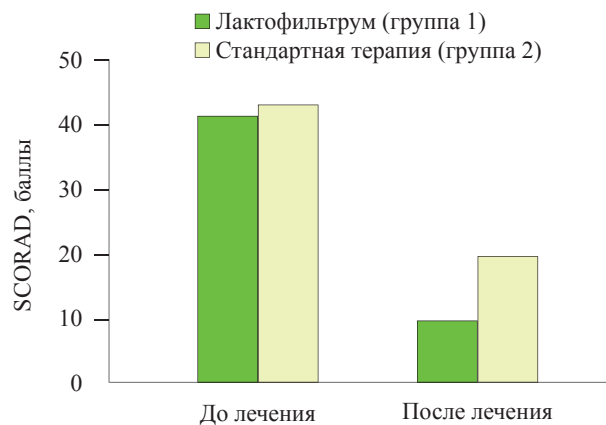


Рис. 1. Динамика индекса SCORAD в процессе терапии

щаяся из таблеток лактулоза в толстом кишечнике в качестве субстрата ферментируется нормальной микрофлорой кишечника, стимулируя рост бифидо- и лактобактерий. В результате гидролиза лактулозы в толстом кишечнике образуются органические кислоты – молочная, уксусная и муравьиная, которые подавляют рост патогенных микроорганизмов и таким образом уменьшают продукцию азотсодержащих токсических веществ, что приводит к увеличению осмотического давления в просвете толстого кишечника и стимулированию перистальтики. Комплексное действие препарата направлено на нормализацию микробиоценоза толстого кишечника и снижение интенсивности эндогенных токсических состояний. Преимущество Лактофильтрума перед препаратами, содержащими либо сорбент, либо пробиотик, заключается в его двойном действии: сорбент нейтрализует патогенные микроорганизмы и выводит кишечные токсины, а пребиотик стимулирует рост полезной микрофлоры, что способствует более эффективному восстановлению нарушенного микробиоценоза кишечника, а затем и кожи.

Все пациенты были разделены на две группы. В первой группе больным помимо стандартной терапии (антигистаминные, десенсибилизирующие препараты, наружные средства, содержащие глюкокортикостероиды (ГКС)) в качестве средства для коррекции микробиоценоза был назначен Лактофильтрум





# Клиническая эффективность

Таблица 1. Результаты исследования микробиоценоза кишечника у пациентов первой группы с атопическим дерматитом до и после терапии Лактофильтрумом

Микробиоценоз кишечника у пациентов с атопическим дерматитом (первая группа)	Количество пациентов			
	До лечения		После лечения	
	абс.	%	абс.	%
Сниженное количество бифидобактерий ( $< 10^7$ )	20	76,9	10	38,5
Сниженное количество молочнокислых бактерий (лактобактерий) ( $< 10^7$ )	5	19,2	2	7,7
Сниженное общее количество кишечной палочки с нормальной ферментативной активностью ( $< 10^8$ )	16	61,5	3	11,5
Присутствие лактозонегативных эшерихий ( $> 10^5$ )	2	7,7	1	3,85
Повышенное содержание условно-патогенных энтеробактерий Citrobacter и др. ( $> 10^4$ )	7	26,9	2	7,7
	6	23	2	7,7
Присутствие гемолизирующих кокков (S. aureus и др.) (в любом количестве)	4	15,4	1	3,85
Присутствие Candida spp. ( $> 10^4$ )	13	50	4	15,4

по 2 таблетки 3 раза в день в течение 21 дня. Пациенты второй группы получали только стандартную терапию. Тяжесть течения атопического дерматита оценивали по шкале SCORAD, основанной на

объективных (интенсивность и распространенность кожных поражений) и субъективных (интенсивность дневного кожного зуда и выраженность нарушений сна) критериях [21].

У всех пациентов в обеих группах для оценки результатов лечения в период терапии проводилось определение индекса SCORAD и интенсивности зуда. После окончания терапии также производилась оценка терапевтического эффекта.

Анализ динамики индекса SCORAD в первой группе больных показал, что проведение комплексной терапии, включавшей прием препарата Лактофильтрум, способствовало достоверному снижению индекса в среднем с  $44,65 \pm 10,36$  до  $12,27 \pm 4,68$  баллов ( $p < 0,05$ ), что составило 72,52%. Во второй группе на фоне проведения стандартной терапии снижение индекса SCORAD было менее значительным, но также достоверным: с  $45,56 \pm 11,13$  до  $23,32 \pm 8,26$  баллов ( $p < 0,05$ ), что составило 48,81% (рис. 1).

При обследовании пациентов дисбиоз (ДБ) I степени был выявлен у 8 (17,4%) пациентов, ДБ II степени – у 14 (30,43%), ДБ III степени – у 24 (52,17%).



# ЛАКТОФИЛЬТРУМ®

## Здоровый кишечник - красивая кожа

Уникальное сочетание энтеросорбента и пребиотика обеспечивает:

- Выведение токсинов и аллергенов
- Эффективную терапию дисбактериоза
- Эффективную терапию атопического дерматита\*
- Активизацию защитных свойств кожи \*\*

[www.lactofiltrum.ru](http://www.lactofiltrum.ru)



Лицо – на обложку!

Нонна Гришаева, актриса

\* Перламутров Ю.Н., Ольховская К.Б., Амагуни Э.А., Дужова Е.Л. Лактофильтрум в комплексной терапии атопического дерматита взрослых. Современные проблемы дерматовенерологии, иммунологии и врачебной косметологии. 2010, №6.

\*\* В.А. Молочков, А.В. Караулов, С.А. Николаева. Лактофильтрум как фактор повышения бактерицидной функции кожи // Эффективная фармакотерапия в дерматологии и дерматокосметологии. 2010, №1



## Здоровый кишечник - здоровая кожа

Уникальное сочетание  
энтеросорбента и пребиотика  
в удобной форме (саше)  
для детей от 3-х лет.

Приготовленная  
суспензия имеет приятный  
фруктовый вкус.



Клинические изоляты грамотрицательных бактерий выделены из кишечника при дисбиозе, ассоциированном с массивным ростом условно-патогенных энтеробактерий ( $>10^5$  КОЕ/г кала) – Enterobacter agglomerans, Escherichia coli (hem+ и hem-), Klebsiella pneumoniae, Proteus mirabilis. Массивность роста стафилококков в кишечнике составила для S. aureus  $>10^5$  КОЕ/г кала, для S. epidermidis  $10^4$ – $10^5$  КОЕ/г кала.

Как видно из таблицы 1, после включения в терапию препарата Лактофильтрум значительно изменился состав микробиоценоза кишечника пациентов, обсемененность кишечника Candida снизилась в более чем в 3 раза, уменьшилось содержание условно-патогенной флоры и увеличилось содержание нормальной кишечной флоры.

Результаты исследования микробиоценоза кожи при АДД свидетельствуют о том, что среди облигатной флоры при атопическом дерматите наиболее ча-

сто встречающимися микроорганизмами были представители семейства Micrococcaceae и Candida. Так, Staphylococcus aureus встречался у 62,5% пациентов, Staphylococcus capitis – у 25,0%, Staphylococcus epidermidis – у 50,0%, Staphylococcus haemolyticus – у 31,7%, Staphylococcus hominis – у 8,3%, Staphylococcus saprophyticus выявлялся у 10,8%, Candida alb. – у 79,6%. У здоровых людей аналогичные показатели составили 6,7; 8,0; 73,3; 6,7; 29,3; 2,7 и 18% соответственно (табл. 2).

В группе пациентов, принимавших Лактофильтрум, обсемененность кожи условно-патогенной и патогенной флорой значительно снизилась, данные изменения сопровождалось уменьшением проявлений АДД. В результате проведенного нами исследования можно сделать вывод, что введение в базисную терапию препаратов, нормализующих микробиоценоз кишечника, позволяет значительно повысить эффективность терапии АДД.

Таблица 2. Результаты исследования микробиоценоза кожи у пациентов первой группы

Микроорганизм	Частота встречаемости, %		
	До лечения	После лечения	Здоровые люди
Staphylococcus aureus	62,5	31,7	6,7
Staphylococcus capitis	25,0	13,8	8,0
Staphylococcus epidermidis	50,0	68,1	73,3
Staphylococcus haemolyticus	31,7	12,3	6,7
Staphylococcus hominis	8,3	19,0	29,3
Staphylococcus saprophyticus	10,8	6,3	2,7
Candida alb.	79,6	36,9	18

Появившийся в последнее время на нашем рынке препарат Лактофильтрум Эко в виде саше (с фруктовым вкусом) более удобен в применении, особенно в детской практике, так как форма позволяет применять препарат в виде суспензии, которую, безусловно, легче давать детям в сравнении с таблетками. ●

Литература  
→ С. 57



# Экзема кистей. Факторы риска и терапевтическая стратегия

Д.м.н. Е.В. ДВОРЯНКОВА

*При лечении экземы применяют различные по силе и составу глюкокортикостероиды. При истинной экземе в острый период применяют топические стероиды, относящиеся к группе сильных или средней силы. Для лечения неосложненной экземы эффективен бетаметазона дипропионат, при осложненных вторичной инфекцией формах экземы рекомендуется использование комбинированного препарата бетаметазона дипропионата и гентамицина.*

Экзема – одно из наиболее распространенных полиэтиологических заболеваний кожи, характеризующееся воспалением в ее поверхностных слоях, сопровождающееся сильным зудом. Термин «экзема» применялся в медицине давно для обозначения островоспалительных процессов на коже, но только в первой половине XIX в. экзема была выделена в качестве отдельной нозологической единицы. В англоязычной научной литературе под этим термином подразумевают воспалительное заболевание кожи с острым или хроническим течением, характеризующимся появлением одного или более из перечисленных ниже сим-

птомов: эритема, отечность кожи, зуд, сухость кожи, шелушение, образование на коже корочек и чешуек, пузырьков, трещин, мокнутия. «Экзематизация» может наблюдаться при целом ряде дерматозов: атопический, аллергический, себорейный дерматит и др. К этой группе относятся заболевания, включенные в МКБ-10 под кодами L20–L30.

В настоящее время единой, общепринятой классификации экземы не существует. В отечественной дерматологии принято разделять данное заболевание на истинную и микробную экзему. В то же время в зарубежной научной литературе встречается классификация экземы, согласно которой различают

распространенную экзему, к которой относятся атопическая, ксеротическая экзема, контактный, себорейный дерматит, и локализованные формы экземы, среди которых выделяют дисгидроз, нумулярную и гипостатическую экзему, герпетиформный дерматит, ограниченный нейродермит и паратравматическую экзему. При этом отдельно выделяют экзему кистей как одну из наиболее распространенных форм заболевания [1].

Медико-социальную значимость экземы кистей подтверждают результаты масштабных эпидемиологических исследований, показывающих, что у 1/3 больных дебют заболевания состоялся в молодом возрасте – до 20 лет, в 70% случаев экзема являлась поводом для обращения к врачу, в 20% случаев – причиной потери трудоспособности на срок до 7 дней, в 10% случаев – причиной смены работы или профессии [1].

Для определения факторов риска развития экземы кистей, характера их влияния на течение и прогноз заболевания проводилось достаточно большое количество научных исследований,



включая и обширные эпидемиологические работы. В ходе данных исследований были определены наиболее значимые факторы риска развития экземы кистей, которые необходимо учитывать при разработке тактики лечения и реабилитации больных. Важным и неотъемлемым компонентом терапии в современных условиях являются мероприятия, направленные на исключение или уменьшение влияния факторов риска.

В подавляющем большинстве научных исследований было показано, что женщины страдают экземой достоверно чаще мужчин [2]. При этом в группе риска находятся пациенты преимущественно молодого возраста. Так, было продемонстрировано, что экземой страдают 12% женщин в возрасте 19–29 лет, тогда как в возрастной группе 70–80 лет данное заболевание наблюдается только у 6% женщин [3].

Важным и неотъемлемым компонентом терапии экземы в современных условиях являются мероприятия, направленные на исключение или уменьшение влияния факторов риска.

Атопический дерматит является еще одним из наиболее важных факторов риска развития экземы [4, 5]. Было выявлено, что у 90% школьников в Норвегии, страдающих экземой кистей, в анамнезе имеется атопический дерматит [6]. В другом исследовании было показано, что заболеваемость экземой кистей у женщин, которые в детстве страдали атопическим дерматитом, составляет 24,2 случая на 1000 населения в год против 9,5 случаев на 1000 населения в год без атопического дерматита в анамнезе [7]. Атопический дерматит в сочетании с экземой кистей был выявлен в парах близнецов [8]. Развитие экземы кистей также связывают с мутацией комплекса генов, отвечающих за синтез белка филагтрина, – данная мутация яв-

ляется одним из центральных звеньев патогенеза атопического дерматита [9].

Отягощенный семейный анамнез также является признанным фактором риска развития экземы. Так, наследственная предрасположенность к экземе кистей была обнаружена в 41% случаев [9].

В настоящее время в научной литературе обсуждается возможная связь между развитием экземы кистей и наличием одной из наиболее распространенных видов контактных аллергических реакций на никель. В 12,1% случаев у больных экземой кистей определяют положительные аппликационные пробы с никелевым антигеном [10]. В то же время 20,5% пациентов с аллергическими реакциями на никель страдают экземой кистей [11].

Среди внешних и приобретенных факторов риска развития экземы кистей следует также отметить

чрезмерную физическую нагрузку, которая может быть связана как с профессиональной деятельностью, так и с образом жизни пациентов и приводит к общему физическому перенапряжению. Этот фактор отмечается у 44% больных. Психоэмоциональный стресс провоцирует развитие экземы в 31% случаев, курение и злоупотребление алкоголем – в 16% случаев, избыточная масса тела – в 10% [12].

Условия труда, особенности профессиональной деятельности, несомненно, являются важным фактором, который может способствовать развитию экземы кистей. К профессиям, которые рассматриваются как безусловные факторы риска развития экземы кистей, относятся профессия медицинской сестры, врача (в 15,9%

случаев), обслуживающего персонала – горничные, официанты, парикмахеры и пр. (в 15,4% случаев). Так, было показано, что 67% больных экземой кистей моют руки от 5 до 14 раз в день в связи с особенностями их работы [13], у 16,6% больных экземой кистей продолжительность контакта с водой составляет более 30 мин/день [14]. Таким образом, значительное влияние факторов риска и образа жизни пациентов на течение экземы, в том числе с преимущественной локализацией на кистях, очевидно. Поэтому стратегия терапии данной патологии должна включать мероприятия по разъяснению не только пациентам, но и членам их семей необходимости изменения образа жизни, а иногда и профессии, обучение способам устранения потенциальных аллергенов, защиты кожи, а также психологическую реабилитацию.

Основной целью терапии экземы является устранение в наиболее короткие сроки проявлений патологического процесса на коже, купирование зуда, достижение продолжительной ремиссии.

В качестве средств для базового ухода за кожей при экземе применяют эмоленды, защитные средства, мягкие, не содержащие мыла средства для очищения кожи. Использование данных средств приводит к повышению эффективности и сокращению продолжительности медикаментозной терапии, увеличению периодов ремиссии, улучшению состояния кожи и прогноза заболевания в целом. К препаратам первой линии терапии, назначаемым при появлении первых симптомов экземы, относятся кортикостероиды для местного применения. Данные препа-

Основной целью терапии экземы является устранение в наиболее короткие сроки проявлений патологического процесса на коже, купирование зуда, достижение продолжительной ремиссии.



Одним из эффективных комбинированных кортикостероидов, которые применяются при осложненных вторичной инфекцией формах экземы, является Белогент® (бетаметазона дипропионат + гентамицин), крем и мазь.

раты обладают противовоспалительным, иммуносупрессивным, противоаллергическим, сосудосуживающим, мембраностабилизирующим действием. Современные топические кортикостероиды способны быстро и эффективно устранять основные симптомы заболевания – зуд, воспаление, уменьшать количество высыпаний на коже.

В зависимости от клинической формы экземы, возраста пациента, наличия сопутствующих патологических состояний применяют различные по силе и составу глюкокортикостероиды. При истинной экземе в острый период применяют топические стероиды, от-

носящиеся к группе сильных или средней силы.

Так, для лечения неосложненной экземы возможно применение крема и мази Белодерм® (бетаметазона дипропионат). Бетаметазона дипропионат относится к группе сильных топических кортикостероидов. Благодаря высокой эффективности, быстрому и продолжительному действию препарат активно применяется при большинстве аллергических и воспалительных заболеваний кожи. Бетаметазона дипропионат применяется у взрослых и детей с 6-месячного возраста. Белодерм® крем рекомендуется при острых воспалительных проявлениях заболевания, тогда как препарат в форме мази целесообразно использовать при хронических, вялотекущих состояниях.

Выбор препаратов для лечения экземы, осложненной вторичной инфекцией, во многом зависит от инфекционного агента, вызвавшего патологический процесс. В лечении микробной экземы применяются комбинированные глюкокортикостероиды, содержа-

щие гидрокортизон, бетаметазон и т.д., и антибиотики (гентамицин, фуцидин, неомицин и т.д.). При назначении антибактериальной терапии нередко возникают трудности, связанные с невозможностью своевременной идентификации возбудителя, ухудшением течения основного заболевания на фоне применения противомикробных средств, развитием аллергических реакций и формированием устойчивых форм возбудителей на фоне применения антибиотиков и пр.

Одним из эффективных комбинированных кортикостероидов, которые применяются при осложненных вторичной инфекцией формах экземы, является Белогент® (бетаметазона дипропионат + гентамицин), крем и мазь. Результаты многочисленных контролируемых клинических исследований препарата Белогент® продемонстрировали преимущества этой комбинации при лечении инфицированных дерматозов: быстрое подавление зуда и воспаления, общая клиническая эффективность, проявляющаяся в достаточно короткие сроки (до 14 дней). При инфицированных дерматозах, чувствительных к действию стероидов, местное применение комбинации противовоспалительного агента и кортикостероида, такой как Белогент®, крем и мазь, является безопасным и эффективным. Сравнительные клинические исследования [15] продемонстрировали высокий профиль безопасности и эффективности препарата Белогент®, крем и мазь. Гентамицин, входящий в состав Белогента®, активен в отношении *Enterobacter*, *E. coli*, *Klebsiella*, *Proteus*, *Pseudomonas*, *St. aureus* при первичных и вторичных бактериальных инфекциях кожи. В заключение следует отметить, что эффективность лечения экземы зависит от выполнения мероприятий, направленных на устранение факторов риска, а также выбора адекватной терапии, в которой препаратами первой линии являются топические стероиды. ●

Литература  
→ С. 58

# NB

### Белодерм®

Глюкокортикостероид для наружного применения. Оказывает противовоспалительное, противозудное, противоаллергическое, сосудосуживающее, противоэкссудативное и антипролиферативное действие.

### Белогент®

Противовоспалительное, противоаллергическое и антибактериальное средство. Бетаметазон обладает противовоспалительным, противоаллергическим, антипролиферативным и противозудным действием. При нанесении на поверхность кожи бетаметазон быстро действует в очаге воспаления, уменьшая выраженность объективных симптомов (эритема, отек, лихенификация) и субъективных ощущений (зуд, раздражение, боль).

Гентамицин оказывает бактерицидное действие широкого спектра в отношении большинства грамположительных и грамотрицательных микроорганизмов, в том числе штаммов стрептококка (бета-гемолитический, альфа-гемолитический), золотистого стафилококка (коагулазо-положительные, коагулазо-отрицательные и некоторые штаммы, продуцирующие пенициллиназу), протей, кишечной палочки.



# БЕРЕЖНОЕ ЛЕЧЕНИЕ КОЖИ

Реклама



## белосалик®

мазь и лосьон

**Всегда №1, остальное – компромисс**

Гарантия надежности и эффективности лечения ПСОРИАЗА и шелушащихся дерматозов.

## белодерм®

крем и мазь

**Быстрота и сила, когда это необходимо**

Помощь при острых и хронических дерматозах и любых воспалительных и аллергических процессах на коже. В том числе, когда другие средства не эффективны.

## белогент®

крем и мазь

**Больше чем Вы ожидаете.**

**Избавляет от бактерий, лечит кожу**

Универсальное, доступное средство для лечения инфицированных дерматозов любой локализации.

## афлодерм®

крем и мазь

**Забота и нежность, когда это важно**

Идеален для терапии воспалительных и аллергических заболеваний кожи у детей с 6 месяцев, на лице и других чувствительных участках кожи (шея, складки кожи, область гениталий).



**БЕЛУПО**, лекарства и косметика Д.Д.,  
Республика Хорватия,  
[www.belupo-dd.ru](http://www.belupo-dd.ru)



**BELUPO**



# Возможности применения и терапевтическая эффективность Лонгидазы при патологиях соединительной ткани

Д.м.н., проф. Ю.С. БУТОВ, д.м.н., проф. В.Ю. ВАСЕНОВА

*В статье приведены сведения о заболеваниях, сопровождающихся патологией соединительной ткани, и методах их коррекции с применением препарата Лонгидаза. Препарат обладает пролонгированным действием, что позволяет сократить количество инъекций и увеличить интервал между ними. Показана высокая эффективность Лонгидазы при лечении бесплодия, вызванного непроходимостью маточных труб, эндометрита, склеродермии, постакне, ониходистрофий и других заболеваний. Установлена хорошая переносимость препарата, отсутствие местных и общих побочных реакций.*

В последние годы отмечается рост числа заболеваний, сопровождающихся патологией соединительной ткани. К ним относятся некоторые дерматозы, заболевания, сопровождающиеся развитием воспаления по интерстициальному типу (дерматологические, гинекологические, пульмонологические, урологические), болезни суставов. Ведущими патогенетическими механизмами при заболеваниях соединительной ткани являются избыточное фиброобразование, нарушение микроциркуляции и иммунные нарушения. Ряд современных

лекарственных средств обладает способностью воздействовать одновременно на все патогенетические звенья данных заболеваний. К таким препаратам относится Лонгидаза, которая обладает протеолитической (противофиброзной) активностью, а также противовоспалительным, антиоксидантным и детоксикационным действием.

Лонгидаза представляет собой конъюгат гиалуронидазы с высокомолекулярным носителем из группы производных N-оксида поли-1,4-этиленпиперазина. Использование специальной техно-

логии позволило получить стабилизированную форму фермента гиалуронидазы, которая обладает более высокой активностью, термостабильностью и устойчивостью к действию ингибиторов, а также снизить аллергизирующие свойства. Применение Лонгидазы обеспечивает подавление продуктивной фазы воспаления, способствует обратному развитию спаечных, рубцовых и фиброзных дефектов, а также повышает биодоступность других лекарственных средств, используемых в комплексной терапии [1].

В настоящее время в России наблюдается рост распространенности инфекционно-воспалительных заболеваний женской половой сферы, частота которых составляет 60–70% среди амбулаторных и 30% среди стационарных гинекологических больных [2].

Острые и хронические сальпингофориты нередко приводят к формированию спаек, что является причиной вторичного бесплодия, поэтому для успешной терапии больных с хроническими воспалительными заболеваниями необходимо комплексное этиопатогенетическое лечение, включающее применение антибактериальных





препаратов, адекватную иммуно-реабилитацию, лечение и профилактику образования спаек. Применение Лонгидазы в сочетании с Динамизаном или Цыгананом в комплексной терапии пациентов с хроническим сальпингоофоритом обеспечивает, по сравнению с традиционным лечением, более выраженную положительную динамику клинических проявлений заболевания [3].

Эпидемиологические исследования бесплодного брака свидетельствуют, что основными причинами нарушений генеративной функции у женщин, связанных с патологическими изменениями эндометрия, являются хронический эндометрит, внутриматочные сращения, полипы и гиперпластические процессы, которые выявляются примерно у половины обследованных пациенток. Мор-

фия – исчезли проявления альгоменореи, уменьшился объем менструальной кровопотери, исчезли «мажущие» кровяные выделения до и после менструаций, прекратились бели из половых путей. Из 37 пациенток с бесплодием у 38% женщин этой группы в течение 4 месяцев наблюдения наступила беременность [4].

Таким образом, препарат Лонгидаза является полифункциональным фармакологическим средством, способным подавлять острую фазу воспаления, приостанавливать развитие фиброза и корректировать сложный комплекс ауторегуляторных реакций соединительной ткани [5].

Интересным является опыт применения Лонгидазы в комплексном лечении туберкулеза. Этот препарат воздействует на процессы развития соединительной тка-

бактериовыделения. У большинства больных, получавших Лонгидазу, снизился уровень белково-связанного и повысился уровень пептидно-связанного оксипролина, что свидетельствует о нормализации образования коллагена и интенсивном рассасывании фиброзных структур [6].

Были проведены исследования при остеоартрозе, показавшие высокую терапевтическую эффективность (до 80%) при проведении ультрафонофореза с Лонгидазой [7].

Интересные результаты были получены при добавлении Лонгидазы к стандартной антибактериальной терапии в лечении хронического простатита. Отмечалось снижение клинического индекса хронического простатита, а также уменьшение размера очагов плотности, фиброза в тканях предстательной железы, обогащение сосудистого рисунка, повышение скорости потока крови в сосудах [8].

Показана высокая эффективность применения Лонгидазы в комплексной терапии полипозного риносинусита. В зависимости от метода введения (инъекции в полипы носа или орошение полипозно-измененной слизистой) терапевтическая эффективность составила 90% и 88%, что позволяет рекомендовать этот препарат в комплексном лечении полипозного риносинусита [9].

Лонгидаза также широко применяется в дерматологии. Доказана высокая эффективность препарата в терапии распространенной бляшечной склеродермии – полное клиническое излечение после одного курса терапии было достигнуто у 8 из 19 пациентов, после двух – еще у 11 пациентов [10]. По данным Ю.К. Скрипкина и соавт., введение Лонгидазы с помощью фотофореза позволило повысить эффективность терапии у больных с ограниченной склеродермией до 61,6% [11].

Клинические исследования, проведенные Т.А. Гайдиной [12], показали, что фотофорез Лонгидазы вызывает быстрое и вы-

Лонгидаза представляет собой конъюгат гиалуронидазы с высокомолекулярным носителем из группы производных N-оксида поли-1,4-этиленпиперазина. Использование специальной технологии позволило получить стабилизированную форму фермента гиалуронидазы, которая обладает более высокой активностью, термостабильностью и устойчивостью к действию ингибиторов, а также снизить аллергизирующие свойства.

функциональное повреждение эндометрия является причиной не только бесплодия, но и выкидышей, неудачных попыток и репродуктивных потерь при проведении программ вспомогательной репродукции и снижения качества жизни пациенток из-за возникающего физического и психологического дискомфорта, связанного с формированием хронического болевого синдрома, хронических белей и диспареунии. После проведенного комплексного лечения, включавшего использование Лонгидазы, 94% пациенток отметили субъективное улучшение состоя-

ния в легких и позволяет уменьшить остаточные изменения, повысить качество жизни больных после проведенного лечения, предотвратить развитие осложнений, снизить риск рецидивов туберкулеза. Анализ результатов исследования показал, что после курса лечения Лонгидазой у больных наблюдалась положительная клинико-рентгенологическая динамика в виде рассасывания инфильтратов в легочной ткани (в том числе значительного), исчезновения или уменьшения размеров очагов деструкции легочной ткани, прекращения



Препарат Лонгидаза является полифункциональным фармакологическим средством, способным подавлять острую фазу воспаления, приостанавливать развитие фиброза и корректировать сложный комплекс ауторегуляторных реакций соединительной ткани.

раженное купирование основных клинических проявлений локализованной склеродермии и улучшение качества жизни больных. Зарегистрирован высокий терапевтический эффект (89,3%), достигнутый за счет коррекции нарушений микроциркуляции в области склеродермических очагов.

Результаты проведенного ультразвукового сканирования показали, что комплексное лечение с применением фотофореза Лонгидазы улучшает морфоструктурные характеристики кожи у больных с различными клиническими формами ограниченной склеродермии.

При сравнении эффективности применения Лонгидазы и Лидазы в комплексном лечении пациентов с различными формами склеродермии было показано, что терапевтическая эффективность при использовании Лонгидазы составила 93,3%, а при назначении Лидазы – 80% [12].

Интересным и перспективным является применение Лонгидазы при лечении акне и коррекции постакне. Результаты терапии акне с использованием ультрафонофореза с Лонгидазой показывают его положительное влияние на дерматологический статус, а также свидетельствуют о коррекции нарушений микробиоценоза кожи в виде полной элиминации гемолитического и золотистого стафилококков у 67% больных и уменьшения количества патогенной флоры у 23% [13].

Применение Лонгидазы с помощью фотофореза для коррекции свежих рубцов постакне способствовало замедлению процессов фиброгенеза в тканях, о чем свидетельствовало уменьшение показателей ультразвуковой плотности соединительной ткани в зоне молодого рубца. Таким образом, данная методика лечения обеспечивает нормализацию пролиферативных процессов при постакне [14]. Особый интерес представляет собственный опыт использования Лонгидазы в комплексном лечении келоидных и гипертрофических рубцов. Препарат может вводиться методом ультрафонофореза или фонофореза, а также с помощью инъекций внутрь рубца и внутримышечно [15]. Среди заболеваний придатков кожи особое место занимают ониходистрофии в связи с их клиническим полиморфизмом, отсутствием эффективных методов лечения и сведений о причинах их возникновения. По мнению Ж.В. Степановой, на долю неинфекционных

длит к снижению качества жизни пациентов и формированию у них стойкого психологического стресса [17].

В работе В.И. Финешиной [18] научно обосновано применение фотофореза Лонгидазы у больных неинфекционными ониходистрофиями. С помощью клинических данных и ультразвукового сканирования показано выравнивание ногтевых пластинок и восстановление структуры матрикса ногтя. Включение в терапевтический комплекс этого метода способствует более выраженному регрессу основных клинкоморфологических проявлений заболевания, что подтверждается достоверно более значимым снижением индекса NAPSI, отражающего тяжесть и распространенность кожного поражения, на 85% по сравнению с лазеротерапией (70%) и медикаментозным лечением (52%) [18].

Таким образом, проведенный анализ отечественных публикаций показывает, что Лонгидаза

Проведенный анализ отечественных публикаций показывает, что Лонгидаза является современным, высокоэффективным полифункциональным препаратом, обладающим ферментативной, противовоспалительной, антиоксидантной и детоксикационной активностью. Особый интерес представляет опыт использования Лонгидазы в комплексном лечении келоидных и гипертрофических рубцов. Препарат может вводиться методом ультрафонофореза или фонофореза, а также с помощью инъекций внутрь рубца и внутримышечно.

поражений ногтевых пластинок приходится около 50% всех изменений ногтей [16].

Высокая обращаемость пациентов за лечебной помощью по поводу измененных ногтевых пластинок связана с косметическим, а в ряде случаев и физическим дискомфортом, что приво-

является современным, высокоэффективным полифункциональным препаратом, обладающим ферментативной, противовоспалительной, антиоксидантной и детоксикационной активностью, и находит широкое применение в практическом здравоохранении. ●



## Календарный план мероприятий непрерывного повышения квалификации медицинских работников на первое полугодие 2012 г.

Место проведения: Москва, ул. Новый Арбат, д. 36/9

**23 марта 2012 г.**

**Ежегодная конференция «Фармакотерапия болезней уха, горла, носа с позиций доказательной медицины»**

**Председатели:** профессор А.С. Лопатин, заведующий кафедрой болезней уха, горла и носа ГОУ ВПО «Первый МГМУ им. И.М. Сеченова»; член-корр. РАМН Г.З. Пискунов, заведующий кафедрой оториноларингологии ФГБУ «УНМЦ» УД Президента РФ

**3 апреля 2012 г.**

**Современные возможности диагностики и лечения наркологических заболеваний**

**Председатель:** профессор Б.Д. Цыганков, главный психиатр г. Москвы, консультант по наркологии ГМУ УД Президента РФ

**11–13 апреля 2012 г.**

**Российский мастер-класс с международным участием «Современная функциональная ринохирургия»**

**Председатель:** профессор А.С. Лопатин, заведующий кафедрой болезней уха, горла и носа ГОУ ВПО «Первый МГМУ им. И.М. Сеченова»

**21 мая 2012 г.**

**Ежегодная конференция «Фармакотерапия аллергических заболеваний с позиций доказательной медицины»**

**Председатель:** профессор Л.А. Горячкина, главный аллерголог ГМУ УД Президента РФ, заведующая кафедрой клинической аллергологии ГОУ ДПО «Российская медицинская академия последипломного образования»

**6 июня 2012 г.**

**Ежегодная конференция «Актуальные вопросы офтальмологии»**

**Председатель:** чл.-корр. РАМН С.Э. Аветисов, главный специалист по офтальмологии ГМУ УД Президента РФ, директор ГУ «Научно-исследовательский институт глазных болезней» РАМН



# Лечение буллезных дерматозов с позиции современной медицины

*В новейшей истории отечественной дерматовенерологии одним из наиболее значимых событий по праву считаются ежегодные Рахмановские чтения. 26–27 января 2012 г. в Москве состоялась XXIX научно-практическая конференция с международным участием «Рахмановские чтения. Буллезные дерматозы». Ключевыми пунктами научной программы стали вопросы современных методов диагностики и лечения буллезных дерматозов, аллергодерматозов, микозов, косметологических способов коррекции поражений кожи и др. Своим опытом и новейшими знаниями по данным вопросам поделились ведущие ученые и врачи-дерматологи из России и стран ближнего зарубежья.*

Открыл конференцию заведующий кафедрой кожных и венерических болезней лечебного факультета Первого МГМУ им. И.М. Сеченова, профессор О.Л. ИВАНОВ, поздравив участников мероприятия с началом конференции и пожелав всем плодотворной работы. Затем с приветственным словом выступил главный дерматовенеролог г. Москвы, заведующий кафедрой дерматологии и косметологии РГМУ, директор Московского научно-практического центра дерматологии и косметологии Департамента здравоохранения г. Москвы, профессор Н.Н. ПОТЕКАЕВ. Первое пленарное заседание посетил проректор по научной и инновационной работе Первого МГМУ им. И.М. Сеченова, профессор В.Н. НИКОЛЕНКО, подчеркнув значимость научного наследия школы В.А. Рахманова в современной дерматовенерологии.

Как известно, темы всех предыдущих конференций выбирались из научных направлений, разрабатываемых в свое время замечательным ученым, профессором Виктором Александровичем Рахмановым. Не стали исключением из правил и нынешние чтения. Первый доклад «Буллезные дерматозы в трудах В.А. Рахманова» традиционно был представлен учениками В.А. Рахманова – профессором О.Л. ИВАНОВЫМ и к.м.н. Е.Б. МАРЕЕВОЙ – внучкой выдающегося ученого. Как отметила Е.Б. Мареева, доцент кафедры кожных и венерических

болезней им. В.А. Рахманова Первого МГМУ им. И.М. Сеченова, буллезным дерматозам и такому тяжелому заболеванию из этой группы, как пузырчатка, в творческом наследии ученого посвящена только одна работа – «Патоморфологические изменения нервных окончаний в коже и слизистых оболочках при пузырчатке» (В.А. Рахманов и Г.Ф. Романенко, сборник «Актуальные вопросы дерматологии и венерологии», 1958 г.). В данной работе были изложены результаты исследования патоморфологических изменений в периферической нервной системе, которые были обнаружены авторами у 3 пациентов клиники, погибших от пузырчатки. По словам докладчика, на сегодняшний день указанная работа представляет лишь исторический интерес. Достижениям в изучении акантолитической пузырчатки было посвящено выступление к.м.н., старшего научного сотрудника ГНЦ дерматологии и косметологии Минздравсоцразвития России А.В. МИЧЕНКО. Акантолитическая пузырчатка (АП) – это аутоиммунное буллезное заболевание кожи и/или слизистых оболочек, неотъемлемым (но не патогномичным) признаком которого является акантолиз, обусловленный формированием антител к компонентам межклеточной склеивающей субстанции эпидермиса. Несмотря на то что, по данным эпидемиологических исследований, заболеваемость акантолитической пузырчаткой невысокая и варьирует от 0,08 до 1,6 на 100 тыс. человек в год, смертность в течение года от этой патологии может достигать 54%, а в отсутствие иммуносупрессивной терапии – 90%. Акантолитическая пузырчатка классифицируется на вульгарную пузырчатку, листовидную пузырчатку, паранеопластическую, медикаментозную и IgA-пузырчатку. По словам докладчика, согласно последнему Кокрановскому обзору, для лечения АП используется целый ряд препаратов в разных дозах и комбинациях, что осложняет выбор оптимальной схемы лечения. Кроме того, эффективность терапии может варьировать у разных больных, поэтому необходимы дальнейшие исследования для определения оптимальной схемы лечения. Принципы традиционной терапии АП включают в себя применение системных кортикостероидных препаратов, адъювантных препаратов (препараты с иммуносупрессивным действием, препараты с противовоспалительными свойствами), симптоматическую терапию. В последние годы отмечается инте-



## XXIX НПК «Рахмановские чтения. Буллезные дерматозы»

рес к новым методам лечения АП, таким как внутривенные инфузии иммуноглобулина, плазмаферез, иммуносорбция, экстракорпоральная фотохимиотерапия, биологические препараты. Так, например, метод внутривенных инфузий иммуноглобулина доказал свою эффективность при резистентной к терапии пузырчатке в ряде ретроспективных исследований. Внутривенные инфузии обеспечивают уменьшение активности заболевания и увеличение эффективности последующей иммуносупрессивной терапии. Сейчас исследуются различные схемы применения данных препаратов. А иммуносорбция позволяет более селективно удалять аутоантитела и характеризуется отсутствием рисков, связанных с инфузиями альбумина. Докладчик проанализировала и результаты экспериментальных методов лечения АП, констатируя, что лечение агонистами холинэргических рецепторов продемонстрировало хороший клинический результат, чего нельзя сказать о пептидной терапии (внутривенное введение Dcr3), которая была впоследствии отменена. Завершая выступление, А.В. Миченко подчеркнула, что необходимо проводить дальнейшие исследования по определению оптимальных доз глюкокортикоидных препаратов, изучению места адъювантных иммуносупрессивных препаратов и отсроченных нежелательных явлений для более точного соотношения риска и пользы для пациента.

Профессор, д.м.н. А.В. САМЦОВ (начальник кафедры кожных и венерических болезней Военно-медицинской академии им. С.М. Кирова) акцентировал внимание участников конференции на диагностике и лечении аутоиммунных буллезных дерматозов, в начале выступления остановившись на истории вопроса. История изучения буллезных дерматозов и их диагностики включает 4 периода: клинический, гистологический, иммунологический, молекулярно-биологический. Классификация аутоиммунных буллезных дерматозов довольно проста – выделяют интраэпидермальные и субэпидермальные дерматозы. К интраэпидермальным буллезным дерматозам относятся различные варианты пузырчатки. К сожалению, полноценные контролируемые исследования эффективности того или иного метода лечения буллезных дерматозов на сегодняшний день отсутствуют, данные по лечению буллезных дерматозов основаны, как правило, на личном опыте авторов, описывающих отдельные случаи или малое количество больных. Это объясняется редкостью заболевания, его тяжелым течением и неясностью прогноза, особенно при вульгарной пузырчатке (ВП). По словам докладчика, при выборе наиболее оптимального метода лечения нередко встает вопрос: что предпочтительнее – монотерапия или комбинированная

терапия? По мнению Британской ассоциации дерматологов (British Association of Dermatologists), эффективна монотерапия кортикостероидами, подключение дополнительных средств к кортикостероидам целесообразно лишь в случае развития побочных эффектов и частых рецидивов заболевания при снижении дозы гормонов. Однако результаты ряда рандомизированных контролируемых открытых исследований эффективности лечения ВП различными средствами позволяют считать, что эффективность лечения преднизолоном повышается в случае комбинации с цитостатическими средствами (азатиоприн, циклофосфамид). Опрос 24 экспертов из различных стран мира (США, Канада, Франция, Испания, Израиль), имеющих в среднем 20-летний опыт лечения вульгарной пузырчатки,

Для лечения акантолитической пузырчатки используется целый ряд препаратов в разных дозах и комбинациях, что осложняет выбор оптимальной схемы лечения. Кроме того, эффективность терапии может варьировать у разных больных.

показал, что 75% респондентов начинали лечение ВП с преднизолона как в виде монотерапии, так и с подключением адъювантных средств (25%). В продолжение темы профессор, д.м.н., зав. кафедрой дерматовенерологии Витебского государственного медицинского университета В.П. АДАСКЕВИЧ представил данные заболеваемости аутоиммунными буллезными дерматозами в Республике Беларусь. Например, заболеваемость пузырчаткой составила 1,9 случаев на 1 млн жителей в год, дерматитом Дюринга – 2,2 на 1 млн жителей. Амплитуда заболеваемости истинной пузырчаткой в разных странах мира колеблется от 0,08 на 100 тыс. населения (Финляндия) до 1,62 на 100 тыс. (Израиль). Какие целевые антигены буллезных аутоиммунных дерматозов уже известны? Для вульгарной пузырчатки это десмоглеин-3 и десмоглеин-1; для листовидной – десмоглеин-1; для паранеопластической пузырчатки – десмоглеин-3, энвоплакин, периплакин; для буллезного пемфигоида – BP180 NC 16A; для линейного IgA-дерматоза – растворимый эктодомен из BP180 и пр. В последние годы описаны новые целевые антигены (анти-P200 пемфигоид), что позволило точнее дифференцировать разные клинические формы аутоиммунных буллезных дерматозов. Для их диагностики разработаны новые, более чувствительные и специфические методы определения циркулирующих аутоантител. Из-



## XXIX НПК «Рахмановские чтения. Буллезные дерматозы»

вестно, что системные иммуносупрессивные препараты при постоянном применении приводят к побочным эффектам, которые отрицательно влияют на прогноз заболевания. Профессор В.П. Адаскевич выразил сожаление по поводу отсутствия рандомизированных клинических исследований, которые позволили бы разработать стандарты терапии больных буллезными дерматозами на основе принципов доказательной медицины.

В последние годы описаны новые целевые антигены (анти-P200 пемфигоид), что позволило точнее дифференцировать разные клинические формы аутоиммунных буллезных дерматозов.

О буллезных аутоиммунных дерматозах как паранеопластических процессах рассказала в своем докладе к.м.н. Н.П. ТЕПЛЮК (кафедра кожных и венерических болезней им. В.А. Рахманова Первого МГМУ им. И.М. Сеченова). Паранеопластические синдромы – это эндокринологические, гематологические, дерматологические или неврологические заболевания, ассоциированные с раком, которые не относятся к побочным эффектам опухоли, не являются инвазивными по отношению к первичной опухоли, не ассоциированы с побочными эффектами от проводимой терапии или осложнениями раковой опухоли. Дерматологические паранеопластические процессы подразделяются на облигатные, факультативные и вероятные. Аутоиммунные буллезные дерматозы относятся к факультативным паранеопластическим процессам, в частности, паранеопластическая пузырчатка (ПНП), буллезный пемфигоид Левера (БП) и герпетиформный дерма-

тит Дюринга (ГДД). По данным литературы, при ПНП частота развития злокачественных опухолей варьирует от 1–5% до 11%, при БП – 5–18%, при ГДД – 3–4%. ПНП преимущественно наблюдается при лимфоме (67%), а БП чаще выявляется при раке ЖКТ (23%), молочной железы (20%), мочевого пузыря и простаты (16%). По данным литературы, показана более высокая частота развития онкологических заболеваний при БП по сравнению с АП и ГДД; установлена высокая корреляция между развитием паранеопластической пузырчатки и лимфо-пролиферативным заболеванием; выявлена органо-специфичность онкопатологии при БП с преимущественным поражением молочной железы и ЖКТ. Докладчик представила результаты проведенного в клинике исследования, в котором приняли участие 174 пациента с аутоиммунными буллезными дерматозами. Согласно представленным данным, связь ПНП с лимфо-пролиферативными процессами не выявлена, что, вероятно, связано с лечением больных лимфомами в профильных учреждениях; злокачественные новообразования обнаруживались чаще при БП, чем при АП (35,7% и 7,5% соответственно); при ГДД злокачественные новообразования были выявлены лишь у единичных пациентов. График работы конференции был весьма насыщен, помимо трех пленарных заседаний в рамках конференции прошли четыре секционных заседания, в том числе «В помощь практикующему врачу» и «Интересные клинические наблюдения», школа по дерматоскопии, сателлитные симпозиумы по грибковым поражениям кожи и ногтей и алергодерматозам, а также специализированная выставка. Разнообразная и содержательная научная программа позволила ее участникам получить самую актуальную информацию и обсудить наиболее острые проблемы в области диагностики и лечения буллезных дерматозов. ☺

Подготовила С. Евстафьева

### Справка

В работе конференции приняли участие более 500 врачей и ученых из Москвы, Подмосковья, Санкт-Петербурга, Витебска, Нижнего Новгорода, Ярославля, Твери, Владивостока, ближнего и дальнего зарубежья. Перед аудиторией выступили доктор М. Шарди, заведующий отделением аутоиммунной патологии клиники дерматологии и алергологии Университета Людвига-Максимилиана (Мюнхен, Германия), а также профессор А.В. Самцов, профессор Е.В. Магушевская, профессор В.П. Адаскевич, профессор В.И. Альбанова, д.м.н. Н.В. Махнева, д.м.н. Н.П. Теплюк, к.м.н. О.Б. Тамразова и другие ведущие российские специалисты в области буллезных дерматозов из таких учреждений, как Государственный научный центр дерматовенерологии и косметологии Минздрава России, Московский научно-практический центр дерматологии и косметологии Департамента здравоохранения г. Москвы, Первый МГМУ им. И.М. Сеченова г. Москвы и др. Все участники отметили высокий научный уровень конференции.



# Календарный план научно-практических мероприятий, организуемых РОДВК в 2012 году

## **5–6 апреля 2012 г., Ставрополь**

II Конференция дерматовенерологов и косметологов Северо-Кавказского федерального округа, совещание профильной комиссии Экспертного совета в сфере здравоохранения Минздравсоцразвития России по дерматовенерологии и косметологии

## **19 апреля 2012 г., Самара**

Конференция дерматовенерологов и косметологов «Актуальные вопросы дерматовенерологии и косметологии»

## **25–26 мая 2012 г., Екатеринбург**

Конференция дерматовенерологов и косметологов Уральского федерального округа, совещание профильной комиссии Экспертного совета в сфере здравоохранения Минздравсоцразвития России по дерматовенерологии и косметологии

## **26–29 июня 2012 г., Москва**

XII Всероссийский съезд дерматовенерологов и косметологов

## **13–14 сентября 2012 г., Иркутск**

II Конференция дерматовенерологов и косметологов Сибирского федерального округа, совещание профильной комиссии Экспертного совета в сфере здравоохранения Минздравсоцразвития России по дерматовенерологии и косметологии

## **12–13 октября 2012 г., Краснодар**

II Конференция дерматовенерологов и косметологов Южного федерального округа, заседание профильной комиссии Экспертного совета в сфере здравоохранения Минздравсоцразвития России по дерматовенерологии и косметологии

## **26 октября 2012 г., Челябинск**

Конференция дерматовенерологов и косметологов

## **9–10 ноября 2012 г., Казань**

II Конференция дерматовенерологов и косметологов Приволжского федерального округа, заседание профильной комиссии Экспертного совета в сфере здравоохранения Минздравсоцразвития России по дерматовенерологии и косметологии

## **7 декабря 2012 г., Мурманск**

Конференция дерматовенерологов и косметологов.

## **Декабрь 2012 г., Москва**

Форум дерматологов и косметологов «Эстетическая медицина – 2012»

## **Организатор:**

**Общероссийская общественная организация  
«Российское общество дерматовенерологов и косметологов»**  
107076, г. Москва, ул. Короленко, д. 3, стр. 6, каб. 403  
многоканальный тел.: +7 (499) 785-20-42,  
тел/факс: +7 (499) 785-20-21  
электронная почта: congress@cnikvi.ru, romancova@cnikvi.ru,  
регистрация делегатов: registration@cnikvi.ru.



# Ламизил®: актуальные возможности в лечении микозов кожи

*В настоящее время микотическими инфекциями кожи страдают около 20% населения планеты. В структуре кожной патологии грибковые поражения кожи и ногтей продолжают удерживать лидирующую позицию. Высокая значимость данной проблемы и современные методы борьбы с микозами обсуждались на сателлитном симпозиуме фармацевтической компании «Новартис Консьюмер Хелс» «Грибковые поражения кожи и ногтей: проблемы и пути решения», состоявшемся в рамках XXIX научно-практической конференции с международным участием «Рахмановские чтения. Буллезные дерматозы».*

## Местные антимикотики: спектр применения и алгоритм выбора



Профессор  
А.А. Халдин

В своем докладе д.м.н., профессор А.А. ХАЛДИН, директор Клиники кожных и венерических болезней им. В.А. Рахманова ПМГМУ им. И.М. Сеченова, чл.-корр. РАЕН,

дал следующее определение микозам: «Микозы – это заболевания, вызываемые патогенными и условно-патогенными грибами, сходные в клинко-эпидемиологическом, патогенетическом и терапевтическом отношениях». Спектр грибковых поражений кожи достаточно широк и включает в себя кератомикозы, микозы крупных складок, микозы гладкой кожи, микозы стоп и кистей, кандидоз кожи, псевдомикозы, онихомикозы. На сегодняшний день в практическом здравоохранении уделяется большое внимание рациональной фармакотерапии, а именно антифунгальной. Существуют основные принципы фармакотерапии микозов: соответствие препарата этиологии инфекции; соответствие препарата форме заболевания, что требует рационального терапевтического подхода; соответствие формы

препарата локализации поражения, что позволяет создать наиболее эффективную концентрацию препарата в местах микотического поражения; соответствие длительности терапии форме и тяжести микоза. Исходя из данных положений, при выборе топического антимикотика следует учитывать его фунгицидное действие, спектр антимикотической активности, наличие различных наружных лекарственных форм. Должны быть учтены также побочные эффекты от применения препарата (по возможности минимальные) и уровень комплаентности.

Антимикотики можно разделить на две основные группы – азолы и аллиламины. Азолы (клотримазол, кетоконазол, бифоназол и др.) обладают фунгистатическим действием, то есть приостанавливают рост грибов. В отличие от них аллиламины, к которым относится и тербинафин (Ламизил®), при дерматофитиях оказывают преимущественно фун-



## «Грибковые поражения кожи и ногтей: проблемы и пути решения»

гицидный эффект. Ламизил® отличается широким спектром антимикотического действия. Процент излечения при терапии Ламизилом микозов стоп достигает 95%, руброфитии – 97%, эпидермофитии паховой – 94%, кандидозов – 85%, разноцветного лишая – 79%<sup>1</sup>. Однако, по словам докладчика, при местной терапии микозов кожи следует учитывать и тот факт, что нередко на фоне грибкового поражения возможна активизация бактериальной флоры, а также развитие воспалительной реакции. Между тем результаты зарубежных исследований показали, что Ламизил® обладает дополнительными свойствами – антибактериальными и противовоспалительными. Кроме того, препарат характеризуется более высоким уровнем комплаентности (в том числе за счет широкого выбора форм выпуска и наличия формы однократного применения) и короткими сроками микологического излечения по сравнению с бифоназолом и клотримазолом – после 7 дней лечения препаратом Ламизил® гибель гриба в биологическом материале была подтверждена лабораторными теста-

ми<sup>2</sup>. «Мы в свое время провели большое исследование по эффективности и безопасности различных форм препарата Ламизил®, причем постарались оценить их эффективность в зависимости от локализации микотического процесса. В этой связи заслуживают внимания данные сравнительной оценки клинической и этиологической эффективности Ламизил® дермгеля и Ламизил® спрея (тербинафин 1%) при паховых дерматофитиях и микозах крупных складок», – уточнил профессор А.А. Халдин.

В исследовании приняли участие 60 больных: в первую группу вошли 30 пациентов с паховой дерматофитией (26 мужчин и 4 женщины) в возрасте 23–63 года с длительностью заболевания от 1 месяца до 1 года, во вторую группу – 30 женщин, больных микозом крупных складок, в возрасте от 20 до 63 лет с длительностью заболевания от 1 месяца до 3 лет. Ламизил® спрей, как и Ламизил® дермгель, наносили 1 раз в сутки на пораженные участки кожи в течение 7 дней в виде монотерапии. Обязательным условием являлось использование препарата в одно и то же время (интервал между

процедурами не превышал 24 часов). Было проведено лабораторное тестирование до и после лечения. Через 7 дней после окончания лечения мицелий патогенных грибов не был обнаружен ни у одного из пациентов в обеих группах. Полное клиническое излечение наблюдалось через 14 дней терапии дермгелем или спреем. Однако динамика регресса кожной симптоматики паховых дерматофитий была более выраженной при терапии Ламизил® дермгелем, а динамика регресса кожной симптоматики микоза крупных складок – при применении Ламизил® спрея. Обобщая данные исследования, профессор А. А. Халдин в заключение предложил следующий алгоритм выбора топической формы Ламизила: для лечения кератомикозов, микозов крупных складок, микозов гладкой кожи, псевдомикозов предпочтительнее использовать Ламизил® спрей, для лечения паховых дерматофитий и кандидоза кожи назначать в первую очередь Ламизил® дермгель, а во вторую – Ламизил® спрей, для лечения микозов стоп и кистей эффективнее применять Ламизил® крем либо Ламизил® дермгель.

### Дерматозы, вызванные и ассоциированные с *Malassezia spp.*

Грибы рода *Malassezia spp.* являются представителями нормобиоты кожи и вызывают поражения кожи только при воздействии эндогенных и экзогенных факторов. Как отметила в своем выступлении к.м.н. Л.П. КОТРЕХОВА, заведующая 1-м отделением НИИ медицинской микологии им. П.Н. Кашкина, доцент кафедры дерматовенерологии СЗГМУ им. И.И. Меч-

никова, *Malassezia spp.* могут вызывать развитие разноцветного (отрубевидного) лишая, малассезия-фолликулита, неонатального пустулеза, отита наружного слухового прохода. В настоящее время установлена роль *Malassezia spp.* в развитии себорейного дерматита и влияние на течение атопического дерматита и себорейного псориаза (изменение клинической картины,

<sup>1</sup> Nolting S., Bräutigam M. Clinical relevance of the antibacterial activity of terbinafine: a contralateral comparison between 1% terbinafine cream and 0.1% gentamicin sulphate cream in pyoderma // Br. J. Dermatol. 1992. Vol. 126. Suppl. 39. P. 56–60.

<sup>2</sup> Ryder N.S. Terbinafine: mode of action and properties of the squalene epoxidase inhibition // Br. J. Dermatol. 1992. Vol. 126. Suppl. 39. P. 2–7.



К.м.н. Л.П. Котрехова



## XXIX НПК «Рахмановские чтения. Буллезные дерматозы» Симпозиум компании «Новартис Консьюмер Хелс»

увеличение частоты обострений, укорочение периода ремиссии). Благодаря новым методам диагностики на сегодняшний день определены и описаны 13 видов грибов рода *Malassezia* spp. Изучается влияние разных видов *Malassezia* на развитие и характер течения заболеваний, ассоциированных с ними. «Исследования показали, что у здоровых людей обнаруживается достаточное количество грибов рода *Malassezia*, например, *M. globosa*, *M. sympodialis*, *M. restricta*, в то же время установлено, что именно эти виды грибов вызывают развитие разноцветного лишая у больных, проживающих в умеренном климате. Кроме того, они же могут быть и причиной развития малассезия-

особенностей дерматозов, вызванных или ассоциированных с *Malassezia* spp., а также разработка методов комплексной терапии», – сообщила Л.П. Котрехова. В ходе работы было обследовано 512 больных с хроническими дерматозами, создан регистр 359 больных дерматозами, вызванных или ассоциированных с *Malassezia* spp. Самую многочисленную группу из 126 человек составили пациенты с отрубевидным лишаем, на втором месте оказались больные себорейным дерматитом (104 человека), на третьем – atopическим дерматитом (59 человек), 41 человек страдал себорейным псориазом, а 29 – малассезия-фолликулитом. Методом ДНК-секвенирования было идентифицировано 35 изолятов рода *Malassezia*, 31 из которых идентифицирован по видовой принадлежности. Было показано, что основными возбудителями являлись *M. sympodialis*, *M. globosa*, *M. restricta*, *M. furfur*. Из 126 больных отрубевидным лишаем большинство (64%) составили мужчины молодого и среднего возраста (медиана – 32 года) с продолжительностью заболевания 5–6 лет. У 35% пациентов заболевание носило рецидивирующий характер. Предикторами заболевания являлись гипергидроз, наличие сахарного диабета, особенности профессиональной деятельности, занятия спортом, прием гормональных однокомпонентных оральных контрацептивов. Частота себорейного дерматита была выше среди мужчин (58% больных) в возрасте от 18 до 65 лет (медиана – 41 год). Средняя продолжительность заболевания составила порядка 3,7 года, рецидивирующий характер отмечался у 33% пациентов. Развитию заболевания способствуют такие факторы риска, как расстройство вегетативной нервной системы, гипергидроз, патология щитовидной железы, желудочно-кишечного тракта, особенности профессиональной деятельности. В нашем исследовании у 34% па-

циентов обострение себорейного дерматита было связано со стрессами. Исследование показало, что atopическим дерматитом (АтД) и псориазом чаще страдают женщины (52% и 60% соответственно). Особенности течения при АтД являлись выраженный зуд, локализация очагов на голове и шее, экссудация, мокнутие, а также высокий уровень IgE и связь обострений с уровнем колонизации *Malassezia* spp. Выраженный зуд, жжение, локализация очагов на голове и шее, в складках кожи, экссудация также являются отличительными чертами псориаза. Применение антифунгальных препаратов для лечения atopического дерматита и псориаза привело к улучшению течения заболеваний. Из 29 больных малассезия-фолликулитом в возрасте 35–69 лет (медиана – 49 лет) женщин было достоверно больше (60%). Малассезия-фолликулит характеризовался острым началом, появлением большого количества мелких фолликулитов с тонким венчиком гиперемии на груди и спине, реже – на лице и шее. Высыпаниям предшествовал прием высоких или длительный прием средних и низких доз глюкокортикостероидов, массивная антибактериальная терапия, развитие иммунодефицитных состояний. Результаты обследования позволили разработать принципы лечения заболеваний, вызванных или ассоциированных с *Malassezia* spp. Монотерапия антимикотиком наружного действия назначалась для лечения отрубевидного лишая, малассезия-фолликулита и наружного отита. Комбинированная терапия – патогенетическая, симптоматическая в сочетании с местным антимикотиком – применялась для лечения себорейного дерматита, atopического дерматита и псориаза. «Из современных местных антимикотиков мы использовали тербинафин. Почему был сделан упор на применение этого препарата? Потому что он обладает активным проникно-

Тербинафин обладает высокой фунгицидной активностью по отношению к основным возбудителям, длительным антимикотическим действием и противовоспалительным эффектом.

фолликулита. В данном случае многое зависит от иммунного статуса пациента, а также от тех препаратов, которые получают больные», – уточнила докладчик. При этом установлено, что различные виды *Malassezia* обладают разной чувствительностью к антимикотикам, например, наиболее распространенный на территории России возбудитель отрубевидного лишая *M. sympodialis* обладает высокой чувствительностью к тербинафину. Это необходимо учитывать при выборе антимикотика для лечения заболеваний, вызванных грибами рода *Malassezia*, и назначать их в соответствии с нозологической формой заболевания. «В настоящее время в нашем институте проводится большое клиническое исследование, целью которого является изучение этиопатогенетических и клинических





## «Грибковые поражения кожи и ногтей: проблемы и пути решения»

вением в эпидермис, высокой фунгицидной активностью по отношению к основным возбудителям, длительным антимикотическим действием, антибактериальной активностью и противовоспалительным эффектом. Кроме того, как уже говорилось ранее, *Malassezia sympodialis* – основной возбудитель в Северо-Западном регионе – обладает высокой чувствительно-

стью к тербинафину», – пояснила докладчик. После лечения тербинафином (препаратом Ламизил®) больных отрубевидным лишаем (n = 48) клиническое выздоровление наблюдалось у 97,2% пациентов, микологическое – у 94,4%, полное – у 94,4%. После лечения больных малассезия-фолликулитом (n = 9) клиническое, микологическое и полное выздоровление на-

блюдалось у 87,5% пациентов. Была доказана высокая эффективность тербинафина (Ламизила) и в комплексной терапии дерматозов, ассоциированных с *Malassezia spp.*, – атопического дерматита, псориаза и себорейного дерматита – применение тербинафина позволило добиться достоверного улучшения у значительного большинства пациентов.

### Современные подходы к лечению микозов стоп

Одной из причин высокой заболеваемости населения микозами стоп можно считать недостаточную осведомленность об источниках и путях распространения инфекции, клинических проявлениях, мерах профилактики, а также позднее обращение к врачу. В большинстве случаев микозы предшествуют развитию онихомикозов. Согласно статистическим данным, представленным в докладе д.м.н., профессора В.Ю. ВАСЕНОВОЙ (кафедра кожных болезней и косметологии ФУВ ВНИМУ им. Н.И. Пирогова), онихомикозы составляют 78% всех случаев дерматофитий и 24% всей дерматологической патологии, а средняя продолжительность заболевания составляет 9 лет. «Результаты нашего исследования, полученные путем тщательного опроса пациентов клиники, показывают, что в анамнезе 55% больных имелся семейный онихомикоз, а точнее – у 31% были инфицированы родители, у 19% – супруги. У 44% пациентов в семье был один больной онихомикозом, помимо самого пациента, у 10% – двое и у 1% – трое. Важно также отметить, что 60% больных неоднократно обращались к врачу по поводу онихомикоза», – уточнила докладчик. Нарушение кровоснабжения конечностей является одним из ведущих патогенетических аспектов развития онихомикозов. К заболеваниям, сопровождающимся нарушением кровоснабже-

ния конечностей, относятся хроническая венозная недостаточность, атеросклероз сосудов нижних конечностей, облитерирующий эндартериит, тромбофлебит, болезнь Рейно, сахарный диабет с выраженной микроангиопатией. По данным литературы, частота встречаемости микозов у больных с сосудистой патологией составляет от 30 до 90%. У части пациентов могут наблюдаться нарушения на уровне микроциркуляции. Профессор В.Ю. Васенова представила результаты обследования больных онихомикозом с помощью дуплексного сканирования. В нем приняли участие 38 пациентов (20 женщин, 18 мужчин) в возрасте 22–66 лет (в среднем 44,5 года), не имевших видимой сосудистой патологии. Больные были разделены на две группы, в первую группу вошли пациенты с длительностью заболевания в среднем 6,5 лет, во вторую – 11,5 лет. При обследовании оценивались следующие параметры: проходимость сосуда, состояние комплекса интима-медиа, скоростные показатели кровотока, показатель периферического сопротивления. У обследованных пациентов не выявлено патологии магистральных артерий нижних конечностей. У 41% пациентов первой группы диагностирована положительная сосудистая реактивность, то есть отсутствие патологических изменений структуры сосудов. Между тем у 59% пациентов второй группы была вы-



явлена отрицательная сосудистая реактивность – отсутствие изменений доплеровского спектра до и после нагрузки, что означало нарушение нормального функционирования сосуда. Таким образом, прослеживается связь между длительностью заболевания онихомикозами, и в целом микозами стоп, и нарушениями микроциркуляции сосудов нижних конечностей. Помимо этого, пациентам было проведено гистологическое исследование биоптатов ногтевого ложа, которое выявило утолщение эпителия ногтевого ложа за счет базального и шипового слоя, деструкцию базальной мембраны, отсутствие дифференцировки эпидермиса на слои. Электронная микроскопия показала отсутствие сформированных клеточных контактов (десмосом), наличие щелевидных пространств

Профессор  
В.Ю. Васенова



## XXIX НПК «Рахмановские чтения. Буллезные дерматозы» Симпозиум компании «Новартис Консьюмер Хелс»

между клетками, неравномерный контур между ядрами. Наблюдается выраженная деструкция соединительной ткани, сужение сосуда, единичные фибробласты, нити мицелия в дерме. Прогрессирование микозов гладкой кожи является основной причиной развития онихомикозов – в 68% случаев микоз стопы осложняется онихомикозом. Методы лечения микозов включают этиотропную (антифунгальную), патогенетическую и симптоматическую терапию и профилактику реинфекции. При ограниченном поражении кожи назначается местная противогрибковая терапия, при распространенном поражении кожи ногтей, волос – системная терапия, которая дает оптимальный результат в сочетании с местной терапией. В чем заключаются преимущества местной терапии? В непосредственном воздействии на очаг поражения, быстром создании необходимой концентрации действующего вещества, отсутствии системного действия и минималь-

ном риске развития нежелательных побочных явлений. «Какими требованиями руководствуются врачи при выборе антимикотика? Препарат должен обладать широким спектром действия, фунгицидной активностью, способностью быстро обеспечивать клиническое и микологическое излечение, удобством в применении. Все эти качества присущи современному синтетическому антимикотику из группы аллиламинов – тербинафину (Ламизилу)», – отметила профессор В.Ю. Васенова. Тербинафин (Ламизил®) имеет широкий спектр противогрибковой активности, он эффективен против всех возбудителей грибковых инфекций гладкой кожи. Тербинафин (Ламизил®) оказывает фунгицидный эффект в отношении 86% возбудителей<sup>3</sup>. Благодаря фунгицидному эффекту тербинафин обеспечивает высокий процент излечения при широком спектре грибковых заболеваний всего за 1 неделю лечения. При микозах стоп микологическое излечение в 78% случаев достигает

ся после однократного нанесения препарата Ламизил® крем 1%<sup>4</sup>. Более того, после однократного применения тербинафина (Ламизил®) микологический контроль, проведенный спустя 3 месяца, показывает, что результат сохраняется в 94% случаев излечения. Тербинафин, благодаря своим липофильным и кератофильным свойствам, сохраняет фармакологическую активность в коже в течение нескольких месяцев. Это обеспечивает высокую эффективность тербинафина и надежную профилактику реинфицирования даже через 3 месяца лечения<sup>5</sup>.

По словам профессора В.Ю. Васеновой, на сегодняшний день Ламизил® является единственным местным антимикотиком, который выпускается в различных лекарственных формах (табл. 1) – в виде крема, спрея, дермгеля и пленкообразующего раствора, что позволяет подобрать наиболее удобную и эффективную форму для каждого клинического случая. Профессор В.Ю. Васенова подробно остановилась на характеристике и способах применения всех лекарственных форм препарата Ламизил®.

Ламизил® крем 1% обладает кератопластическим, противовоспалительным и смягчающим действием, его назначают при микозах стоп и кистей, микозах гладкой кожи, разноцветном лишае 1–2 раза в сутки в течение 1–2 недель. Ламизил® дермгель 1% оказывает выраженное охлаждающее, противовоспалительное, эпителизирующее действие, его следует применять 1 раз в сутки в течение 1 недели при микозах стоп (интертригинозная форма), микозах складок и разноцветном лишае.

Ламизил® спрей 1% отличается подсушивающим, противозудным, охлаждающим и противовоспалитель-

Таблица 1. Лекарственные формы препарата Ламизил®

Лекарственная форма	Действие	Показания	Применение
Ламизил® крем 1%	Кератопластическое, противовоспалительное, смягчающее	Микоз стоп и кистей, микоз гладкой кожи, разноцветный лишай	1–2 раза в сутки 1–2 недели
Ламизил® дермгель 1%	Охлаждающее противовоспалительное, эпителизирующее	Микоз стоп (интертригинозная форма), микоз складок, разноцветный лишай	1 раз в сутки 1 неделю
Ламизил® спрей 1%	Охлаждающее, подсушивающее, противозудное, противовоспалительное	Разноцветный лишай, микозы волосистой части головы, микоз с явлениями экссудации	1–2 раза в сутки 1–2 недели
Ламизил® Уно 1% пленкообраз. раствор	Подсушивающее, противозудное, противовоспалительное	Микоз стоп	Однократно

<sup>3</sup> Favre B., Ghannoum M.A., Ryder N.S. Biochemical characterization of terbinafine-resistant Trichophyton rubrum isolates // Med. Mycol. 2004. Vol. 42. № 6. P. 525–529.

<sup>4</sup> Evans E.G. Tinea pedis: clinical experience and efficacy of short treatment // Dermatology. 1997. Vol. 194. Suppl. 1. P. 3–6.

<sup>5</sup> Hill S., Thomas R., Smith S.G., Finlay A.Y. An investigation of the pharmacokinetics of topical terbinafine (Lamisil) 1% cream // Br. J. Dermatol. 1992. Vol. 127. № 4. P. 396–400.

# ИНФОРМАЦИЯ ДЛЯ СПЕЦИАЛИСТОВ

## Крем 15 г



П № 008851 от 10.06.2010

### Показания

- Грибок стопы при сухой коже
- Разноцветный лишай

### Преимущества

- Обладает смягчающим действием
- Устраняет сухость кожи

## Дермгель 15 г



П № 01336401 от 06.06.2010

### Показания

- Грибок стопы, сопровождающийся зудом и опрелостью
- Паховый грибок
- Грибок крупных складок
- Разноцветный лишай

### Преимущества

- Быстро охлаждает, снимая зуд
- Быстро впитывается
- Подсушивает кожу и способствует ее заживлению

## Крем 30 г



П № 008851 от 10.06.2010

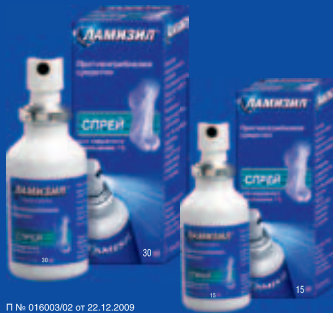### Показания

- Грибок подошв и пяток

### Преимущества

- Избавляет от грибка подошв и пяток
- Устраняет ороговение и шелушение
- Смягчает кожу
- Способствует заживлению трещин

## Спрей 15 мл и 30 мл



П № 01600302 от 22.12.2009

### Показания

- Разноцветный лишай
- Грибок стопы
- Труднодоступные места, волосистая часть головы
- Грибок крупных складок

### Преимущества

- Идеальное средство для активных людей
- Обладает освежающим и подсушивающим действием
- Не оставляет пятен на одежде
- Быстро впитывается

## Пленкообразующий раствор 4 г



№ ЛСР-00358307 от 06.11.2007

### Показания

- Грибок стопы

### Преимущества

- ПРОСТО — всего 1 применение\*
- УДОБНО — не требует многократного нанесения
- ЭФФЕКТИВНО — быстрое снятие симптомов и длительное защитное действие

\* Микологическое излечение достигается через 3 дня Gabor Petranzyi et al Antifungal activity of the allylamine derivative terbinafine in vitro AAAC vol 31 No 9 1999

# ЛАМИЗИЛ®

NOVARTIS

ООО «Новartis Коньюмер Хелс»

123317, г. Москва, Пресненская наб., д. 10  
тел.: (495) 969-21-65, факс (495) 969-21-66



## XXIX НПК «Рахмановские чтения. Буллезные дерматозы» Симпозиум компании «Новартис Консьюмер Хелс»

тельным действием. Он эффективен при разноцветном лишае, микозах волосистой части головы, а также микозах с явлениями экссудации и применяется 1–2 раза в сутки в течение 1–2 недель.

Отличительной особенностью пленкообразующего раствора Ламизил® Уно 1%, который также обладает подсушивающим, про-

кожи в течение 3 дней и удерживается в поверхностных и глубоких слоях кожи в течение 13 дней. Различают следующие клинические формы микозов стоп: стертую, сквамозную, гиперкератотическую, интертригинозную, дисгидротическую, острую, онихомикоз. «Ламизил® Уно отличается удобством применения и является наиболее эффективным препаратом при терапии стертой, сквамозной форм микозов стоп и менее эффективен при гиперкератозе», – отметил профессор В.Ю. Васенова. Гиперкератотическая форма чаще всего встречается у женщин, развивается в результате ношения неудобной обуви и/или каких-либо наследственных факторов.

Докладчик представила данные исследования эффективности применения Ламизил® крема 1% у женщин в терапии микозов стоп, сопровождающихся трещинами<sup>7</sup>. Под наблюдением находилось 30 женщин в возрасте 21–54 лет с длительностью заболевания от 3 месяцев до 30 лет. На фоне шелушения стоп у 18 женщин отмечались поверхностные трещины, у 12 – глубокие трещины стоп. В качестве монотерапии всем больным был назначен Ламизил® крем 1% 30 г, который наносился на кожу стоп и межпальцевых промежутков в течение 2 недель. Больные были разделены на две равные группы: в первой группе (n = 15) проводилась терапия кремом 1 раз в сутки, во второй (n = 15) – 2 раза в сутки. В результате проведенного исследования микологическое излечение через две недели отмечалось у 26 пациенток: 12 (80%) женщин из первой группы, 14 (93%) женщин из второй группы, что было подтверждено двукратным микроскопическим исследованием через 7 и 10 дней после окончания терапии. «Главный вывод, который можно сделать, – для изле-

чения больных с гиперкератозом и трещинами целесообразно и эффективно назначение препарата Ламизил® в виде крема по два раза в день в течение двух недель», – констатировала докладчик. Профессор В.Ю. Васенова затронула проблему дезинфекции зараженной обуви, отметив, что наиболее оптимальным средством является обработка обуви препаратом Ламизил® спрей 1%, что подтверждают результаты исследования по обеззараживанию стелек, инфицированных дерматофитами, 1% раствором тербинафина, проведенные в отделе дерматологии и микологической лаборатории больницы Сен-Луи (Париж, Франция). Все стельки, обработанные 1% раствором тербинафина, через 48 и 96 часов оказались стерильными. Исследование также показало их стерильность через 3 и 6 недель инкубации. «Ламизил® спрей – идеальный вариант для обработки любой обуви, однократная обработка препаратом Ламизил® спрей 1% позволяет обеззараживать обувь на срок 1,5 месяца», – подчеркнула В.Ю. Васенова, завершая выступление.

### Заключение

Резюмируя данные, представленные в выступлениях докладчиков, можно сделать следующие выводы: Ламизил®, сочетая в себе фунгицидные, антибактериальные и противовоспалительные свойства, является высокоэффективным и безопасным препаратом в терапии грибковых поражений кожи и стоп. В настоящее время Ламизил® является единственным местным антимикотиком, представленным разнообразными лекарственными формами в виде крема, спрея, дермгеля, пленкообразующего раствора, что позволяет подобрать наиболее удобную и эффективную форму для каждого клинического случая. ●

Тербинафин обладает высокой фунгицидной активностью по отношению к основным возбудителям, длительным антимикотическим действием и противовоспалительным эффектом.

тивозудным, противовоспалительным действием, является однократное использование при микозах стоп. По мнению докладчика, этот способ применения может быть весьма привлекательным для больных микозами стоп. Согласно данным проведенного в 2007 г. исследования, среди требований, которыми пациенты руководствуются при выборе препарата, удобство применения занимает первую позицию, затем следуют быстрое избавление от всех симптомов, уничтожение грибковой инфекции, полное излечение и защита от повторного заражения<sup>6</sup>. Ламизил® Уно сочетает в себе фунгицидное действие тербинафина с революционной технологией пленкообразующего раствора.

При однократном нанесении на кожу Ламизил® Уно этанол испаряется и через 1–2 минуты на коже остается пленка, содержащая тербинафин. Максимальная концентрация тербинафина достигается всего через 30 минут после нанесения раствора, препарат продолжает проникать в роговой слой

<sup>6</sup> The Ipsos Health Care & Insurance Australia Report, 2007.

<sup>7</sup> Перламутров Ю.Н., Ольховская К.Б. Применение крема Ламизил при лечении микозов стоп у женщин // Российский журнал кожных и венерических болезней. 2006. № 5. С. 62–64.



# Интернет-магазин медицинской книги [www.mbookshop.ru](http://www.mbookshop.ru)



~ Только **НОВИНКИ** ~

~ Книги **ЛУЧШИХ** медицинских издательств ~

~ Ежедневное обновление ~

~ Без регистрации ~

~ **ИНДИВИДУАЛЬНЫЙ** подход к расчету доставки ~

~ Подарки и **СКИДКИ** покупателям ~

~ Приятный интерфейс и **УДОБНЫЙ** поиск ~

Не тратьте время на поиск книг в магазинах вашего города.

**Зайдите к нам!**



# Литература

## Е.С. СНАРСКАЯ

### Дерматокосметология: реальность и перспективы

1. *Atiyeh B.C., Ibrahim A.E., Dido S.A.* Cosmetic mesotherapy aesthetic // *Plast. Surg.* 2008. Vol. 25. P. 165–167.
2. Канцерогенез / Под ред. чл.-корр. РАМН Д.Г. Заридзе. М.: Научный мир, 2000. С. 15–18.
3. *Панова О.С.* Российская косметическая реальность: на пути к стандартизации // *Косметика & Медицина.* 2009. № 1. С. 78–80.
4. *Шарова А.* Кожа как эндокринный орган // *Косметика & Медицина.* 2009. № 1. С. 18–27.
5. *Смирнова И.О.* Перспективы лабораторной диагностики в экспериментальной и клинической дерматокосметологии // *Косметика & Медицина.* 2009. № 1 (Приложение). С. 6–10.

## Е.С. СНАРСКАЯ

### Лечебно-косметическая линия «Айсид» в терапии акне

1. *Самцов А.В.* Акне и акнеформные дерматозы. Монография. М.: Ютком, 2009. С. 72–73.
2. *Юцковская Я.А., Маркелова Е.В., Таран М.Г. и др.* Современный подход к лечению акне легкой и средней тяжести на фоне растущей антибиотикорезистентности // *Росс. журн. кожн. и вен. болезней.* 2011. № 6. С. 44–50.
3. *Thiboutot D., Gollnick H., Bettoli V. et al.* New insights into the management of acne: an update from the Global Alliance to Improve Outcomes in Acne group // *J. Am. Acad. Dermatol.* 2009. Vol. 60. Suppl. 5. P. S1–50.
4. Европейское руководство по лечению дерматологических болезней / Под ред. А.Д. Кацамба, Т.М. Лотти. М.: МЕДпресс-информ, 2008. С. 19–24.
5. Руководство по дерматокосметологии / Под ред. Е.Р. Аравийской, Е.В. Соколовского. СПб.: Фолиант, 2008. С. 353–376.
6. *Снарская Е.С., Кряжева С.С., Романенко Г.Ф.* Инновационная липосомальная линия «Айсид» и ее место в дерматокосметологической практике // Сборник статей научно-практической конференции дерматовенерологов ЦФ РФ МОНИКИ им. М.Ф. Владимирского. 2011. С. 33–37.

## Е.В. ЧЕРНЫШ, Н.Е. МАНТУРОВА

### Сочетанное применение фракционной глубокой дермальной абляции с биологически активными препаратами SYSTEM nanogreen PROF1® при коррекции постакне

1. *Degitz K., Placzek M., Borelli C. et al.* Pathophysiology of acne // *J. Dtsch Dermatol. Ges.* 2007. Vol. 5. № 4. P. 316–323.
2. *Karsai S., Czarnecka A., Jünger M. et al.* Ablative fractional lasers (CO(2) and Er:YAG): a randomized controlled double-blind split-face trial of the treatment of peri-orbital rhytides // *Lasers Surg. Med.* 2010. Vol. 42. № 2. P. 160–167.
3. *Вихриева Н.С.* Лечение косметических дефектов кожи методом фракционного фототермолиза // *Эксперимент. и клин. дерматокосметология.* 2007. № 6. С. 11–19.

4. *Олисова О.Ю.* Новые возможности в лечении гиперпигментаций // *Эксперимент. и клин. дерматокосметология.* 2011. № 1. С. 46–49.
5. *Попова О.П., Ляшенко А.А., Вихриева Н.С., Лешков С.Ю.* О результатах сочетанного применения метода лазерного фракционного фототермолиза и отбеливающей косметической формулы Opti-white™ из профессиональной косметической линейки NG System Profi™. Данные предоставлены компанией «Экомир Экспортс».
6. *Попова О.П., Ляшенко А.А.* Отчет о результатах сочетанного применения метода лазерного фракционного фототермолиза и косметической формулы Regenerative (крем восстанавливающий) из профессиональной косметической линейки System nanogreen Profi. Данные предоставлены компанией «Экомир Экспортс».
7. *Stumpp O. et al.* Fractional deep dermal ablation (FDDA™) treatment: Combining the efficacy of a deeply ablative CO<sub>2</sub> laser device with the safety of a fractional treatment modality. 2007. Apr. Reliant Technologies, Inc. Mountain view, CA, University of California, Irvine, Dept. of Dermatology, CA.
8. *Краюшкин П.В., Фролова А.В.* Фракционная глубокая дермальная абляция. Особенности проведения процедуры с помощью лазера Fraxel re:pair // *Пластическая хирургия и косметология.* 2010. № 4. С. 675–680.
9. *Панова О.С.* Современная косметология – проблемы, поиски, решения // *Эксперимент. и клин. дерматокосметология.* 2003. № 1. С. 2–5.

## А.Б. ЯКОВЛЕВ

### Опыт лечения неосложненной микроспории гладкой кожи препаратом Ламизил 1% спрей

1. *Черкасский Б.Л.* Инфекционные и паразитарные болезни человека. Справочник эпидемиолога. М.: Медицинская газета, 1994. С. 388–390, 507–509.
2. *Климко Н.Н.* Микозы: диагностика и лечение. Руководство для врачей. М.: Премьер МТ, 2007. 332 с.
3. *Маянский А.Н., Заславская М.И., Салина Е.В.* Введение в медицинскую микологию. Н. Новгород, 2003. 54 с.
4. *Мюллер Э., Лёффлер В.* Микология. М.: Мир, 1995. 344 с.
5. *Кулага В.В., Романенко И.М., Афонин С.Л., Кулага С.М.* Грибковые болезни и их осложнения. Руководство для врачей. М.: Медицинское информационное агентство, 2010. 688 с.
6. *Сергеев А.Ю., Сергеев Ю.В.* Грибковые инфекции. Руководство для врачей. М.: Бином-пресс, 2003. 440 с.
7. *Шеклаков Н.Д., Степанова Ж.В., Лещенко В.М.* Методические рекомендации по эпидемиологии, клинике, диагностике и лечению больных микроспорией. М., 1983. 11 с.
8. *Marks R., Dawber R.P.* Skin surface biopsy: an improved technique for the examination of the horny layer // *Br. J. Dermatol.* 1971. Vol. 84. № 2. P. 117–123.
9. *Kibbler C.C., Mackenzie D.W.R., Odds F.C.* Principles and practice of clinical mycology. New York-Toronto-Singapore: J. Wiley & Sons, 1996. 276 p.
10. *Аравийская Р.А., Климко Н.Н., Васильева Н.В.* Диагностика микозов. СПб.: Издательский дом СПбМАПО, 2004. 186 с.
11. *Рукавишников В.М.* Микозы стоп. М., 2003. 330 с.
12. *Richardson M.D., Warnock D.W.* Fungal infection: diagnosis and





# Литература

- management. 2-nd ed. London: Blackwell Science, 1997. 250 p.
13. Clayton Y.M. In vitro activity of terbinafine // Clin. Exp. Dermatol. 1989. Vol. 14. № 2. P. 101–103.
  14. Hill S., Thomas R., Smith S.G. et al. An investigation of the pharmacokinetics of topical terbinafine (Lamisil) 1% cream // Br. J. Dermatol. 1992. Vol. 127. № 4. P. 396–400.
  15. Berman B., Ellis C., Leyden J. et al. Efficacy of a 1-week, twice-daily regimen of terbinafine 1% cream in the treatment of interdigital tinea pedis. Results of placebo-controlled, double-blind, multicenter trials // J. Am. Acad. Dermatol. 1992. Vol. 26. № 6. P. 956–960.
  16. Evans E.G. A comparison of terbinafine (Lamisil) 1% cream given for one week with clotrimazole (Canesten) 1% cream given for four weeks, in the treatment of tinea pedis // Br. J. Dermatol. 1994. Vol. 130. Suppl. 43. P. 12–14.
  17. Будумян Т.М., Степанова Ж.В., Панова Е.О., Потеев Н.Н. Терапия и профилактика зооантропонозной микроспории. Методические указания № 2000/180. Екатеринбург, 2001. 16 с.

## В.И. КИСИНА

### Негонококковый уретрит у мужчин: диагностика и лечение

1. Naber K.G., Schaeffler A.J., Heyns C. et al. Urogenital infections. Europ. Ass. of Urol., 2010.
2. Patterson R., Grammer L.C., Greenbergen P.A. Allergic diseases: diagnosis and management. 5th edition. Philadelphia: Lippincott Raven Publishers, 1997. 634 p.
3. Cassell J.A., Mercer C.H., Sutcliffe L. et al. Trends in sexually transmitted infections in general practice 1990–2000: population based study using data from the UK general practice research database // BMJ. 2006. Vol. 332. № 7537. P. 332–334.
4. Какорина Е.П., Авдеева Л.Н., Иванова М.А. и др.; ЦНИИ ОИЗ. Заболеваемость хламидийной инфекцией в субъектах РФ (2006–2007 гг.) // [http://www.mednet.ru/images/stories/files/statistika/dermatovenerologicheskaya\\_sluzhba/2008/zabolevaemost\\_hlamidiinoi\\_infekciei\\_v\\_subektah\\_rf\\_2007.pdf](http://www.mednet.ru/images/stories/files/statistika/dermatovenerologicheskaya_sluzhba/2008/zabolevaemost_hlamidiinoi_infekciei_v_subektah_rf_2007.pdf).
5. Козлов С.Н. и др. Современные представления о проблеме негонококкового уретритов у мужчин // Клини. дерматол. и венерол. 2011. № 2. С. 7–18.
6. Workowski K.A., Berman S. et al.; Centers for Disease Control and Prevention (CDC). Sexually transmitted diseases treatment guidelines, 2010 // MMWR Recomm. Rep. 2010. Vol. 59. № RR-12. P. 1–110.
7. Skerk V., Markovinovic L., Zekan S. et al. The significance of Chlamydia trachomatis in urethritis and prostatitis – differences in therapeutic approach – Croatian experience // J. Chemother. 2009. Vol. 21. № 1. P. 63–67.
8. Jensen J.S. Mycoplasma genitalium infections. Diagnosis, clinical aspects, and pathogenesis // Dan. Med. Bull. 2006. Vol. 53. № 1. P. 1–27.
9. Bradshaw C.S., Fairley C.K., Lister N.A. et al. Mycoplasma genitalium in men who have sex with men at male-only saunas // Sex Transm. Infect. 2009. Vol. 85. № 6. P. 432–435.
10. Maeda S., Yasuda M., Ito S. et al. Azithromycin treatment for nongonococcal urethritis negative for Chlamydia trachomatis, Mycoplasma genitalium, Mycoplasma hominis, Ureaplasma parvum,

- and Ureaplasma urealyticum // Int. J. Urol. 2009. Vol. 16. № 2. P. 215–216.
11. Taylor S.N. Mycoplasma genitalium // Curr. Infect. Dis. Rep. 2005. Vol. 7. № 6. P. 453–457.
  12. Jernberg E., Moghaddam A., Moi H. Azithromycin and moxifloxacin for microbiological cure of Mycoplasma genitalium infection: an open study // Int. J. STD AIDS. 2008. Vol. 19. № 10. P. 676–679.
  13. Taylor-Robinson D., Renton A., Jensen J.S. et al. Association of Mycoplasma genitalium with acute non-gonococcal urethritis in Russian men: a comparison with gonococcal and chlamydial urethritis // Int. J. STD AIDS. 2009. Vol. 20. № 4. P. 234–237.
  14. Shahmanesh M., Moi H., Lassau F. et al. 2009 European guideline on the management of male non-gonococcal urethritis // Int. J. STD AIDS. 2009. Vol. 20. № 7. P. 458–464.
  15. Протоколы ведения больных. Инфекции, передаваемые половым путем / Под ред. В.И. Кисинной. М.: Ньюдиамед, 2011. 464 с.
  16. Wikström A., Jensen J.S. Mycoplasma genitalium: a common cause of persistent urethritis among men treated with doxycycline // Sex Transm. Infect. 2006. Vol. 82. № 4. P. 276–279.
  17. Björnelius E., Anagrius C., Bojs G. et al. Sex antibiotic treatment of symptomatic Mycoplasma genitalium infection in Scandinavia: a controlled clinical trial // Transm. Infect. 2008. Vol. 84. № 1. P. 72–76.

## О.В. ДЖОРДЖИЕВА, Л.Ш. ТОГОЕВА, О.О. МЕЛЬНИЧЕНКО, И.М. КОРСУНСКАЯ

### Изучение микробиоценоза кожи и кишечника у больных атопическим дерматитом

1. Hanifin J.M., Rajka G. Diagnostic features of atopic dermatitis // Acta Derm. Venereol. (Stockh.). 1980. Vol. 92. Suppl. P. 44–47.
2. Crossen J.R. Psychological assessment and treatment of patients with atopic dermatitis // Dermatol. Therapy. 1996. Vol. 1. P. 94–103.
3. Sicherer S.H., Sampson H.A. Food hypersensitivity and atopic dermatitis: pathophysiology, epidemiology, diagnosis, and management // J. Allergy Clin. Immunol. 1999. Vol. 104. № 3. Pt. 2. P. S114–S122.
4. Clark R.A., Adinoff A.D. The relationship between positive aeroallergen patch test reaction and aeroallergen exacerbations of atopic dermatitis // Clin. Immunol. Immunopathol. 1989. Vol. 53. № 2. Pt. 2. Suppl. P. S132–S140.
5. Ohnishi Y., Okino N., Ito M., Imayama S. Ceramidase activity in bacterial skin flora as a possible cause of ceramide deficiency in atopic dermatitis // Clin. Diagn. Lab. Immunol. 1999. Vol. 6. № 1. P. 101–104.
6. Сергеев Ю.В., Иванов О.Л., Новиков Д.К. Атопический дерматит: современная диагностика и лечение // Иммунопатол., аллергол., инфектол. 2001. № 4. С. 28–48.
7. Аряев Н.Л., Клименко В.А. Атопический дерматит у детей. Киев, 2006. 87 с.
8. Нагорная Н.В., Лимаренко М.П., Логвиненко Н.Г. и соавт. Одновременное проведение энтеросорбции и коррекции дисбиоза кишечника у детей с атопическим дерматитом препаратом Лактофильтрум // Використання методу ентеросорбції у лікувальній практиці. Збірник постмаркетингових клінічних досліджень препарату Лактофильтрум. Київ, 2008. С. 29–31.
9. Беляков Н.А., Соломенников А.В., Журавлева И.Н. Энтеросорбция – механизмы лечебного действия // Эфферент. терап. 1997. Т. 3. № 2. P. 20–26.



# Литература

10. Маркелов Д.А., Ницак О.В., Геращенко И.И. Сравнительное изучение адсорбционной активности медицинских сорбентов // Химико-фармацевт. журнал. 2008. Т. 42. № 7. С. 30–33.
11. Беляков Н.А., Соломенников А.В. Энтеросорбция – механизм лечебного действия // Эфферент. терапия. 1998. Т. 4. № 2. С. 10–16.
12. Хотимченко Ю.С., Кропотов А.В. Энтеросорбция в медицине // Медико-фармацевт. вестн. Приморья. 1998. № 4. С. 99–107.
13. Хотимченко Ю.С., Кропотов А.В. Применение энтеросорбентов в медицине // Тихоокеан. мед. журн. 1999. № 2. С. 84–89.
14. Aoyama I., Shimokata K., Niwa T. An oral adsorbent downregulates renal expression of genes that promote interstitial inflammation and fibrosis in diabetic rats // Nephron. 2002. Vol. 92. № 3. P. 635–651.
15. Weston S., Halbert A., Richmond P., Prescott S.L. Effects of probiotics on atopic dermatitis: a randomised controlled trial // Arch. Dis. Child. 2005. Vol. 90. № 9. P. 892–897.
16. Viljanen M., Savilahti E., Haahtela T. et al. Probiotics in the treatment of atopic eczema/dermatitis syndrome in infants: a double-blind placebo-controlled trial // Allergy. 2005. Vol. 60. № 4. P. 494–500.
17. Rosenfeldt V., Benfeldt E., Nielsen S.D. et al. Effect of probiotic Lactobacillus strains in children with atopic dermatitis // J. Allergy Clin. Immunol. 2003. Vol. 111. № 2. P. 389–395.
18. Helin T., Haahtela S., Haahtela T. No effect of oral treatment with an intestinal bacterial strain, Lactobacillus rhamnosus (ATCC 53103), on birch-pollen allergy: a placebo-controlled double-blind study // Allergy. 2002. Vol. 57. № 3. P. 243–246.
19. Ishida Y., Nakamura F., Kanzato H. et al. Clinical effects of Lactobacillus acidophilus strain L-92 on perennial allergic rhinitis: a double-blind, placebo-controlled study // J. Dairy Sci. 2005. Vol. 88. № 2. P. 527–533.
20. Galdeano C.M., Perdigon G. The probiotic bacterium Lactobacillus casei induces activation of the gut mucosal immune system through innate immunity // Clin. Vaccine Immunol. 2006. Vol. 13. № 2. P. 219–226.
21. Severity scoring of atopic dermatitis: the SCORAD index. Consensus Report of the European Task Force on Atopic Dermatitis // Dermatology. 1993. Vol. 186. № 1. P. 23–31.
22. Finlay A.Y., Khan G.K. Dermatology Life Quality Index (DLQI) – a simple practical measure for routine clinical use // Clin. Exp. Dermatol. 1994. Vol. 19. № 3. P. 210–216.
- Dermititis. 1990. Vol. 23. № 3. P. 154–161.
6. Dotterud L.K., Falk E.S. Contact allergy in relation to hand eczema and atopic diseases in north Norwegian schoolchildren // Acta Paediatr. 1995. Vol. 84. № 4. P. 402–406.
7. Brisman J., Meding B., Järvholm B. et al. Occurrence of self reported hand eczema in Swedish bakers // Occup. Environ. Med. 1998. Vol. 55. № 11. P. 750–754.
8. Bryld L.E., Hindsberger C., Kyvik K.O. et al. Risk factors influencing the development of hand eczema in a population-based twin sample // Br. J. Dermatol. 2003. Vol. 149. № 6. P. 1214–1220.
9. Lerbaek A. Epidemiological and clinical studies on hand eczema in a population-based twin sample. Faculty of Health Sciences, University of Copenhagen, 2007. Ref Type: Personal Communication.
10. Peltonen L. Nickel sensitivity in the general population // Contact Dermatitis. 1979. Vol. 5. № 1. P. 27–32.
11. Menné T., Borgan O., Green A. Nickel allergy and hand dermatitis in a stratified sample of the Danish female population: an epidemiological study including a statistic appendix // Acta Derm. Venerol. 1982. Vol. 62. № 1. P. 35–41.
12. Anveden Berglind I., Alderling M., Meding B. Life-style factors and hand eczema // Br. J. Dermatol. 2011. Vol. 165. № 3. P. 568–575.
13. Meding B. Epidemiology of hand eczema in an industrial city // Acta Derm. Venerol. Suppl. (Stockh.). 1990. Vol. 153. P. 1–43.
14. Anveden I., Wrangsjö K., Järvholm B. et al. Self-reported skin exposure – a population-based study // Contact Dermatitis. 2006. Vol. 54. № 5. P. 272–277.
15. Institute for Clinical Medical Investigations Zagreb medical School & Clinical Hospital Centre Zagreb: Elaborate on Diprogent (Schering-Belupo) and on results of the controlled clinical trial of its therapeutic effectiveness.

## Ю.С. БУТОВ, В.Ю. ВАСЕНОВА

### Возможности применения и терапевтическая эффективность Лонгидазы при патологиях соединительной ткани

## Е.В. ДВОРЯНКОВА

### Экзема кистей. Факторы риска и терапевтическая стратегия

1. Thyssen J.P., Linneberg A., Menné T. et al. The epidemiology of contact allergy in the general population – prevalence and main findings // Contact Dermatitis. 2007. Vol. 57. № 5. P. 287–299.
2. Bryld L.E., Agner T., Kyvik K.O. et al. Hand eczema in twins: a questionnaire investigation // Br. J. Dermatol. 2000. Vol. 142. № 2. P. 298–305.
3. Meding B., Lidén C., Berglind N. Self-diagnosed dermatitis in adults. Results from a population survey in Stockholm // Contact Dermatitis. 2001. Vol. 45. № 6. P. 341–345.
4. Mortz C.G., Lauritsen J.M., Bindsvlev-Jensen C. et al. Prevalence of atopic dermatitis, asthma, allergic rhinitis, and hand and contact dermatitis in adolescents. The odense adolescence cohort study on atopic diseases and dermatitis // Br. J. Dermatol. 2001. Vol. 144. № 3. P. 523–532.
5. Meding B., Swanbeck G. Predictive factors for hand eczema // Contact Dermatitis. 1990. Vol. 23. № 3. P. 154–161.
1. Некрасов А.В., Иванова А.С., Пучкова Н.Г. Лонгидаза – препарат для лечения заболеваний, сопровождающихся гиперплазией соединительной ткани // Международный конгресс «Иммунитет и болезни: от теории к терапии». 3–7 октября 2005 г.
2. Сидельникова В.М. Привычная потеря беременности // М.: Триада-Х, 2002. 300 с.
3. Юдина Е.А. Фармакотерапия обострения хронического сальпингоофорита с использованием Лонгидазы в сочетании с биологически активными добавками: Автореферат дисс. ... канд. мед. наук. Курск, 2008.
4. Назаренко Т.А., Дубницкая Л.В. Возможности применения препарата Лонгидаза® в комплексной терапии патологических изменений эндометрия // РМЖ. 2008. Т. 16. № 19. С. 20.
5. Дворников А.С., Круглова Л.С., Минкина О.В. Фотофорез Лонгидазы у пациентов с ограниченной склеродермией // Физиология и патология иммунной системы. 2007. Т. 11. № 6. С. 10–11.
6. Стаханов В.А., Пинегин Б.В., Аршинова С.С., Галыгина Н.Е., Костенко Е.В., Голомедова А.В. Применение Полиоксидония и Лонгидазы в комплексной терапии больных туберкулезом органов дыхания // Consilium Medicum. 2007. Т. 5. № 4. С. 16.





# Литература

- Орехова Э.М., Кончугова Т.В., Круглова Л.С., Васильева Е.С. Применение Лонгидазы в фармако-физиотерапевтических методах восстановительной медицины // Актуальные проблемы восстановительной медицины, курортологии и физиотерапии (Форум «Здравница-2009»), тезисы докладов. 2009. С. 51.
- Авдошин В.П., Андрюхин М.И., Михайликов Т.Г. Опыт применения ферментной терапии (Лонгидаза 3000 МЕ, ректальные суппозитории) в комплексном лечении хронического простатита // Урология. 2008. № 6. С. 40.
- Царев С.В., Лусс Л.В., Цыпкина А.А. Лонгидаза в комплексной терапии полипозного риносинусита у больных с астматической триадой // Российский аллергологический журнал. 2011. № 1. С. 45–49.
- Новоселов А.В., Савенков В.В., Енгальчев О.А. Опыт применения Лонгидазы в терапии бляшечной склеродермии // Тезисы 2-го Всероссийского конгресса дерматовенерологов. СПб., 2007.
- Скрипкин Ю.К., Богуш П.Г., Круглова Л.С., Дворников А.С. Опыт применения Лонгидазы методом фотофореза у пациентов с ограниченной склеродермией // Вестник дерматологии и венерологии. 2007. № 5. С. 57–59.
- Гайдина Т.А. Фотофорез Лонгидазы в восстановительном лечении ограниченной склеродермии: Автореферат дисс. ... канд. мед. наук. М., 2011.
- Васильева Е.С. Новые возможности коррекции дисбаланса микрофлоры кожи у больных вульгарными угрями // Российский журнал кожных и венерических болезней. 2009. № 6. С. 62.
- Степаненко В.И., Федорич Л.Я., Суховерша Ю.В., Федорич П.В. Использование ультразвукового диагностического сканирования в изучении динамики состояния рубцовых постакне при их лечении Лонгидазой // Клин. иммунол. Аллергол. Инфектол. 2011. № 1. С. 61–64.
- Галлямова Ю.А., Кардашова З.З. Гипертрофические и келоидные рубцы // Лечащий врач. 2009. № 10. С. 20–23.
- Степанова Ж.В. Грибковые заболевания. Диагностика и лечение. М.: Миклош, 2005. 124 с.
- Рахматов Т.П. Влияние онихомикоза на течение некоторых дерматозов // Успехи медицинской микологии. Т. 10. М.: Национальная академия микологии, 2007. С. 60–62.
- Финешина В.И. Фотофорез Лонгидазы в комплексном лечении неинфекционных поражений ногтевых пластин: Автореферат дисс. ... канд. мед. наук. М., 2010.



## XVI КОНГРЕСС ПЕДИАТРОВ РОССИИ С МЕЖДУНАРОДНЫМ УЧАСТИЕМ «АКТУАЛЬНЫЕ ПРОБЛЕМЫ ПЕДИАТРИИ» II ФОРУМ ДЕТСКИХ МЕДИЦИНСКИХ СЕСТЕР

24 – 27 февраля 2012 года

г. Москва, Краснопресненская набережная, 12,  
Центр международной торговли, 4-й подъезд

### Уважаемые коллеги!

Союз педиатров России приглашает Вас принять участие в работе **XVI Конгресса педиатров России с международным участием «Актуальные проблемы педиатрии»** и **II Форума детских медицинских сестер**. Программа Конгресса включает вопросы реализации приоритетного национального проекта «Здоровье» в педиатрии, организации медицинской помощи детям, охраны репродуктивного здоровья детей и подростков, питания здорового и больного ребенка, вакцинопрофилактики, высокотехнологичных методов диагностики и лечения болезней детского возраста, школьной медицины, детской хирургии и другие актуальные проблемы.

В рамках послевузовского профессионального образования педиатров будут проведены Школы специалистов (повышения квалификации) с выдачей сертификатов.

**На церемонии Торжественного открытия Конгресса — 24 февраля 2012 года в 18:00** в Зале Церковных Соборов Храма Христа Спасителя (г. Москва, ул. Волхонка, 15) — будут подведены итоги:

- **конкурса «Детский врач года»** (к участию приглашаются детские врачи всех звеньев системы медицинской помощи детям);
- **конкурса «Детская медицинская сестра года»** (к участию приглашаются медицинские сестры и фельдшера, оказывающие медицинскую помощь детям).

**На церемонии закрытия Конгресса — 27 февраля 2012 года** в зале «Амфитеатр» Центра международной торговли (г. Москва, Краснопресненская набережная, д. 12) — будут подведены итоги:

- **конкурса работ молодых ученых.**

**Заявки** на доклады и симпозиумы, тезисы для публикации принимаются до 16 декабря 2011 г., заявки на участие в Конкурсах «Детский врач года» и «Детская медицинская сестра года» — до 16 декабря 2011 г., регистрация участников школ — до 31 января 2012 г., работы на Конкурс молодых ученых — до 20 января 2012 г.

## МЕЖДУНАРОДНАЯ МЕДИЦИНСКАЯ ВЫСТАВКА «ЗДОРОВЬЕ МАТЕРИ И РЕБЕНКА – 2012»

25 – 27 февраля 2012 года

г. Москва, Краснопресненская набережная, 12,  
Центр международной торговли, 4-й подъезд

Параллельно с XVI Конгрессом педиатров России с международным участием «Актуальные проблемы педиатрии» и II Форумом детских медицинских сестер пройдет **19-я Международная медицинская выставка «Здоровье матери и ребенка – 2012»**, на стендах которой будут представлены свыше 100 ведущих отечественных и зарубежных компаний из 30 стран. Ежегодно выставку посещают свыше 8000 человек.

### Основные разделы выставки:

- Лекарственные средства
- Медицинское оборудование
- Медтехника
- Лабораторное оборудование и приборы
- Медицинские инструменты
- Медицинская мебель и оборудование для оснащения родильных домов, детских больниц, поликлиник, гинекологических кабинетов
- Витамины и гомеопатические средства
- Детское питание
- Средства по уходу за детьми
- Средства гигиены для женщин
- Контрацептивы
- Специализированные издания и литература кабинетов

Дополнительную информацию по вопросам участия в Конгрессе, Форуме и выставке, Школах специалистов и публикации тезисов можно получить по телефонам в Москве: 8 (499) 134-13-08, 134-30-83, 783-27-93; 8 (495) 967-15-66, 681-76-65 и на веб-сайтах: [www.pediatr-russia.ru](http://www.pediatr-russia.ru), [www.nczd.ru](http://www.nczd.ru)

Адрес оргкомитета Конгресса: 119991, г. Москва, Ломоносовский проспект, д. 2/62, Научный центр здоровья детей РАМН, e-mail: [orgkomitet@nczd.ru](mailto:orgkomitet@nczd.ru)

Дополнительную информацию по вопросам участия в Конгрессе и выставке можно получить по телефонам:

8 (495) 681-76-65, 631-14-12

e-mail: [zmir@sumail.ru](mailto:zmir@sumail.ru)



# «ФАРМАЦЕВТИЧЕСКИЕ И МЕДИЦИНСКИЕ БИОТЕХНОЛОГИИ»

## «МИР БИОТЕХНОЛОГИИ' 2012»

Мероприятия проводятся в рамках Московского международного конгресса

20 - 22 марта  
**2012**

Новый Арбат, 36/9  
(Здание Правительства  
Москвы)

### «БИОТЕХНОЛОГИЯ: СОСТОЯНИЕ И ПЕРСПЕКТИВЫ РАЗВИТИЯ»

[www.mosbiotechworld.ru](http://www.mosbiotechworld.ru)

#### Основные тематические направления

##### Пленарное заседание. «ФУНДАМЕНТАЛЬНЫЕ ИССЛЕДОВАНИЯ В БИОФАРМАЦЕВТИКЕ»

Руководители: **Мирошников А.И.**, академик РАН, зам. директора Института биоорганической химии им. академиков М.М. Шемякина и Ю.А. Овчинникова РАН, Председатель научного Совета Пущинского научного центра РАН, Москва; **Власов В.В.**, академик РАН, директор Института химической биологии и фундаментальной медицины СО РАН, г. Новосибирск

##### Секция 1. «БИОФАРМАЦЕВТИЧЕСКИЕ ПРЕПАРАТЫ»

Тематика: рекомбинантные терапевтические белки, белки плазмы крови, вакцины, терапевтические моноклональные антитела. Лекарства на основе растительного сырья.

##### Секция 2. «ФАРМАЦЕВТИЧЕСКИЕ БИОТЕХНОЛОГИИ В ВЕТЕРИНАРИИ»

Тематика: ветеринарная фармакология.

##### Секция 3. «БИОТЕХНОЛОГИЯ ГЕННО-ИНЖЕНЕРНЫХ ПРОДУЦЕНТОВ»

Тематика: опыт промышленного производства генно-инженерных лекарственных препаратов с использованием эффективных технологий, включающих синтез, выделение, очистку целевых продуктов и изготовление ГЛФ.

##### Секция 4. «КЛЕТОЧНЫЕ ТЕХНОЛОГИИ В МЕДИЦИНЕ»

Тематика: применение стволовых клеток.

##### Секция 5. «СОВРЕМЕННЫЕ ПОДХОДЫ К РАЗРАБОТКАМ БИОФАРМАЦЕВТИЧЕСКИХ СРЕДСТВ»

Тематика: особенности доклинической и клинической оценки эффективности и безопасности биофармпрепаратов.

##### Секция 6. «ПРИМЕНЕНИЕ НАНОБИОТЕХНОЛОГИИ В МЕДИЦИНЕ»

Тематика: наноматериалы в питании; нанотранспортные системы для лекарств; нанодиагностика; наноматериалы в имплантировании и протезировании.

##### Секция 7. «БИОИНФОРМАТИКА»

Тематика: аннотация геномов: от последовательности к структуре и функции биологических макромолекул; системная медицина: биомаркеры и фармакологические мишени; анализ постгеномных данных; фармакогеномика; хемогеномика.

##### Секция 8. «НОВЫЕ НАПРАВЛЕНИЯ В ТЕХНОЛОГИИ И АППАРАТУРНОМ ОФОРМЛЕНИИ В БИОФАРМАЦЕВТИЧЕСКИХ ПРОЦЕССАХ»

Тематика: культивирование, сепарация, хроматография, ультра- и микрофильтрация и т.д.; методы контроля качества биофармацевтических лекарственных препаратов.

##### Секция 9. «СОВРЕМЕННЫЕ ИНСТРУМЕНТАЛЬНЫЕ МЕТОДЫ ИССЛЕДОВАНИЙ»

##### Секция 10. «ПОДГОТОВКА КАДРОВ (ВКЛЮЧАЯ ПОСТДИПЛОМНОЕ ОБРАЗОВАНИЕ)»

Тематика: современные тенденции; оптимизация учебных программ; подготовка научных и инженерных кадров; интеграция науки и образования; основы биоэтики и биобезопасности; новые информационные технологии в биотехнологическом образовании.

##### Круглый стол. «БИОТЕХНОЛОГИЧЕСКОЕ ОБРАЗОВАНИЕ И БОЛОНСКИЙ ПРОЦЕСС»

Тематика: профили подготовки бакалавров и магистров-биотехнологов; модульная структура образования; совместные программы и двойные дипломы высшего образования; новые формы обучения и контроля; вопросы взаимодействия с работодателями.

##### Секция 11. «ФАРМАЦЕВТИЧЕСКИЕ КЛАСТЕРЫ И РАЗВИТИЕ ФАРМАЦЕВТИЧЕСКОЙ ПРОМЫШЛЕННОСТИ. ИНТЕЛЛЕКТУАЛЬНАЯ СОБСТВЕННОСТЬ»

Тематика: особенности формирования кластеров; экономика и менеджмент; стандартизация биофармацевтических продуктов, регистрация импортных и отечественных биофармпрепаратов в РФ.

##### Российско-швейцарско-немецкий симпозиум «ИННОВАЦИОННЫЕ ТЕХНОЛОГИИ И ОБОРУДОВАНИЕ ДЛЯ ФАРМАЦЕВТИЧЕСКИХ ПРЕДПРИЯТИЙ И В БИОФАРМАЦЕВТИКЕ»

##### КОНКУРС МОЛОДЫХ УЧЕНЫХ НА ЛУЧШУЮ НАУЧНО-ИССЛЕДОВАТЕЛЬСКУЮ РАБОТУ

Сайт конференции: <http://www.mosbiotechworld.ru/rus/conf.php>  
Сайт выставки: <http://www.mosbiotechworld.ru/rus/expo.php>

Прием заявок и тезисов до 24.12.2011 г.

Телефон/факс: (495)645-78-70, 645-82-57  
E-mail: [aleshnikova@mosbiotechworld.ru](mailto:aleshnikova@mosbiotechworld.ru), [atv@biomos.ru](mailto:atv@biomos.ru), [ser@biomos.ru](mailto:ser@biomos.ru)

# КНИЖНЫЙ МАГАЗИН



ТОЛЬКО НОВИНКИ!

ТОЛЬКО ЛУЧШЕЕ!

ТОЛЬКО У НАС!

Мы выбрали для вас самые популярные книги по дерматовенерологии.  
Не тратьте время на поиск книг в магазинах своего города,  
воспользуйтесь нашим предложением или  
виртуальным магазином на сайте [www.webmed.ru](http://www.webmed.ru)

Приобрести книгу у нас быстро и просто –  
позвоните по телефону (495) 234-07-34 доб. 195, 190  
или отправьте бланк заказа по факсу: (495) 234-07-34 доб. 194  
или по электронной почте: [medbooks@webmed.ru](mailto:medbooks@webmed.ru)

## ДОСТАВКА

- ✓ курьером (для Москвы)
- ✓ курьером (для регионов, данная услуга предоставлена EMS-Почта России)
- ✓ почтой (для регионов)

## ОПЛАТА

- ✓ наличными курьеру (для Москвы)
- ✓ наличными курьеру (для регионов)
- ✓ предоплата (оплата квитанции в любом отделении Сбербанка России)

Стоимость доставки рассчитывается индивидуально  
в зависимости от веса книги и региона.

• Бланк заказа • Бланк заказа • Бланк заказа • Бланк заказа • Бланк заказа • Бланк заказа • Бланк заказа •



Платательщик:

юридическое лицо

физическое лицо

Выберите способ оплаты:

наличными (для Москвы)

наличными (для регионов)

предоплата

ФИО/ Полное название организации \_\_\_\_\_

ФИО и должность руководителя для оформления договора \_\_\_\_\_

*(заполняется юр. лицами)*

ИНН/КПП (заполняется юр. лицами) \_\_\_\_\_

Почтовый адрес для доставки с индексом \_\_\_\_\_

Телефон, факс (с кодом города) \_\_\_\_\_

Адрес электронной почты (e-mail) \_\_\_\_\_

Заказ \_\_\_\_\_





## Атлас по дерматологии

Уайт Г. Перевод с англ.  
Кочергина Н.Г. /  
Под ред. О.Л. Иванова,  
Н.Г. Кочергина.  
ГЭОТАР-Медиа, 2009.  
384 с., переплет

Атлас содержит более 700 уникальных цветных фотографий, иллюстрирующих разнообразные кожные заболевания, включая редкие формы; имеет классическую структуру и построен в основном по морфологическому принципу. Каждую фотографию сопровождает краткое описание представленной патологии, основ ее патогенеза и типичных клинических признаков.

Цена 1050 руб.  
(без учета доставки)

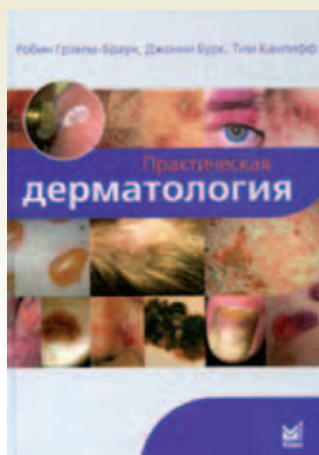


## Атлас смертельных кожных болезней

Морган М.Б., Смоллер Б.Р.,  
Сомач С.К. Перевод с англ. / Под ред.  
А.В. Молочкова.  
ГЭОТАР-Медиа, 2010. 304 с.,  
переплет

Атлас содержит 157 цветных иллюстраций. Он состоит из пяти частей, в которых рассматриваются дерматологические проявления злокачественных новообразований, тяжелых инфекционных болезней (в том числе сибирской язвы и оспы), эндокринных нарушений (например, микседемы или кальцифилаксии), аутоиммунных состояний и врожденных нарушений метаболизма (склеродермия, гемохроматоз). В каждой главе имеются сведения об эпидемиологии, этиологии, патогенезе, клинических особенностях, гистопатологических признаках, методах диагностики и лечения и прогнозе рассматриваемых заболеваний.

Цена 1162 руб.  
(без учета доставки)




## Практическая дерматология

Грэхем-Браун Р.,  
Бурк Д., Канлифф Т.  
МЕДпресс-информ, 2011.  
359 с., переплет

Издание представляет собой практическое руководство по дерматологии для врачей общей практики, целью которого является совершенствование знаний о наиболее часто встречающихся заболеваниях кожи. В первой части приведены алгоритмы, с помощью которых можно правильно оценить симптомы заболеваний кожи. В следующих частях дается подробное описание заболеваний и подходов к лечению. Книга иллюстрирована большим количеством фотографий и схем.

Цена 1540 руб.  
(без учета доставки)



## Практические навыки в дерматовенерологии: Справочник для врачей

Соколова Т.В., Гладько В.В.,  
Сафонова Л.Я. /  
Под ред. Т.В. Соколовой, МИА, 2010.  
132 с., обложка

Справочник посвящен описанию практических навыков, которыми должен владеть дерматовенеролог. Эти навыки потребуются врачу во время первичного обследования больного, а также в процессе лечения пациента и диспансерного наблюдения за ним. Особое внимание уделено оформлению истории болезни. Дано подробное описание диагностических симптомов различных дерматозов и венерических заболеваний. Акцент на их выявлении уже при первичном осмотре пациента помогает поставить правильный диагноз. Детально описаны методы обследования кожных и венерических больных. Обобщены индексы, позволяющие объективно оценивать степень тяжести некоторых дерматозов.

Цена 300 руб.  
(без учета доставки)



**Эстетические недостатки кожи**

Фисенко Г.И., Бурылина О.М.,  
Л. В. Паркаева, Ермолаев В.К.,  
Борхунова Е.Н.,  
Жигульцова Т.И. .  
Бином, 2009. 184 с.

Подробно раскрыты суть операции дермабразии, уровень снятия кожных слоев, регенерационные процессы, протекающие в коже после дермабразии. Описаны технология проведения операции, материально-техническое и лекарственное обеспечение, технические особенности операции и анестезии. Важным разделом книги является коррекция возрастных изменений кожи методом дермабразии. Описаны особенности лечения различного вида сосудистой патологии кожи. Большой раздел посвящен способам лечения розацеа и редких врожденных патологий кожи. Представлено описание удаления татуировок, а также образующихся рубцов. Книга проиллюстрирована большим количеством фотографий.

Цена 770 руб.  
(без учета доставки)



**Фотозависимые дерматозы**

Акимов В.Г.  
МИА, 2010. 176 с., обложка

Солнечный свет служит пусковым фактором различных кожных и системных заболеваний, обусловленных иммунными сдвигами, нарушенным синтезом гема, приемом лекарств, нанесением на кожу косметических средств и другими причинами. Описания 28 нозологических форм, иллюстрированные 40 фотографиями, делают эту монографию наиболее полным справочником по диагностике и лечению фотозависимых дерматозов.

Цена 658 руб.  
(без учета доставки)



**Грибковые болезни и их осложнения: Руководство для врачей**

Кулага В.В., Романенко И.М.  
МИА, 2010. 688 с., переплет

В книге представлены данные, касающиеся аллергических проявлений при грибковых болезнях. Поскольку микозы весьма распространены во всем мире, приводятся основные справочные сведения о поверхностных и глубоких грибковых заболеваниях, основах диагностики, а также принципах их современного лечения. Для удобства пользования лекарственные препараты приведены в алфавитном порядке; в заключение дана рецептура, используемая в дерматомикологии (многие рецепты – в оригинальной прописи авторов). Предложена разработанная авторами классификация, в которой впервые предпринята попытка объединить грибковые болезни и их аллергические проявления. Описана оригинальная экспериментальная модель аллергического микотического васкулита. Также приводятся сведения о висцеральных (системных) микозах с поражением нервной системы.

Цена 1036 руб.  
(без учета доставки)



**Клиническая дерматовенерология. В 2 томах**

Под ред. Ю.К. Скрипкина,  
Ю.С. Бутова.  
ГЭОТАР-Медиа, 2009. Т. 1 – 720 с.,  
т. 2 – 928 с., переплет

В двухтомном руководстве изложена полезная информация о нормативно-правовом регулировании в дерматовенерологии, о различных аспектах патологии кожи, принципах диагностики, а также общего и наружного лечения. В первом томе сосредоточены сведения об инфекционных и паразитарных болезнях кожи, о дерматологических аспектах СПИДа, об инфекциях, передаваемых половым путем, включая тропические. Во втором томе описаны заболевания кожи, связанные с патологией нервной, иммунной и эндокринной систем, а также с метаболическими расстройствами, паранеоплазиями, псевдолимфомами, опухолями, генетическими аномалиями и другими состояниями.

Цена 3080 руб.  
(без учета доставки)

Для юридических лиц

Образец заполнения платежного поручения

ИНН 7723809029	КПП 772301001	Сч. №	40702810700000000536
Получатель ООО «Медфорум-Альфа»			
Банк получателя ОАО «Промсвязьбанк» Москва		БИК Сч. №	044525555 30101810400000000555

СЧЕТ № 10/П от «\_\_» \_\_\_\_\_ 2012 г.

Заказчик:

Плательщик:

№	Наименование товара	Единица измерения	Количество	Цена	Сумма
1	Подписка на журнал «Эффективная фармакология. Дерматовенерология и дерматокосметология»	шт.	6	200-00	1200-00
Итого:					1200-00
Без налога (НДС).					-
Всего к оплате:					1200-00

НДС не облагается.

Всего к оплате: Одна тысяча двести рублей 00 копеек.

Руководитель предприятия  
Главный бухгалтер



Романенко А.Е.  
Макарова О.М.

Для физических лиц

Кассир	Извещение	Форма №ПД-4
	ООО «Медфорум-Альфа» (наименование получателя платежа) 7723809029 (ИНН получателя платежа) № 40702810700000000536 (номер счета получателя платежа) ОАО «Промсвязьбанк» Москва (наименование банка и банковские реквизиты) к/с 30101810400000000555 БИК 044525555 Оплата подписки на журнал «ЭФТ Дерматовенерология и дерматокосметология» (6 номеров) (наименование платежа) Дата _____ Сумма платежа: 1200 руб. 00 коп. Информация о плательщике: _____ Адрес доставки: _____ (ФИО, адрес, телефон) Плательщик (подпись) _____	
Кассир	Извещение	Форма №ПД-4
	ООО «Медфорум-Альфа» (наименование получателя платежа) 7723809029 (ИНН получателя платежа) № 40702810700000000536 (номер счета получателя платежа) ОАО «Промсвязьбанк» Москва (наименование банка и банковские реквизиты) к/с 30101810400000000555 БИК 044525555 Оплата подписки на журнал «ЭФТ Дерматовенерология и дерматокосметология» (6 номеров) (наименование платежа) Дата _____ Сумма платежа: 1200 руб. 00 коп. Информация о плательщике: _____ Адрес доставки: _____ (ФИО, адрес, телефон) Плательщик (подпись) _____	

# ГРУППА КОМПАНИЙ МЕДФОРУМ

Группа компаний  
**«Медфорум»**  
работает  
на фармацевтическом  
рынке России  
**с 1997 года**  
и является  
**экспертом**  
в области  
образовательных  
программ  
(конференций, лекций,  
тренингов),  
освещения сателлитных  
симпозиумов  
на конгрессах,  
консалтинга  
и промоакций  
**для врачей**  
основных  
специализаций.

- ◆ В рамках национального проекта «Здоровье» Группой компаний «Медфорум» совместно с Министерством здравоохранения и социального развития России, ведущими медицинскими научно-исследовательскими институтами и вузами страны создан постоянно действующий оргкомитет по проведению профессиональных образовательных программ.
- ◆ К сфере реализации данного проекта относится организация профессиональных медицинских форумов с международным участием в Москве, Санкт-Петербурге и регионах России.
- ◆ Издательский дом «Медфорум» с 2005 года выпускает журналы «Вестник семейной медицины» для практикующих врачей, «Аптечный бизнес» для провизоров и фармацевтов, а также линию журналов «Эффективная фармакотерапия», которые выходят по всем направлениям медицины. В 2010 году запущен новый проект «Hi+Med. Высокие технологии в медицине».
- ◆ Солидный научный уровень изданий, актуальная тематика, доступность изложения, современная форма подачи материала помогают практикующему врачу всегда находиться на высоком профессиональном уровне.

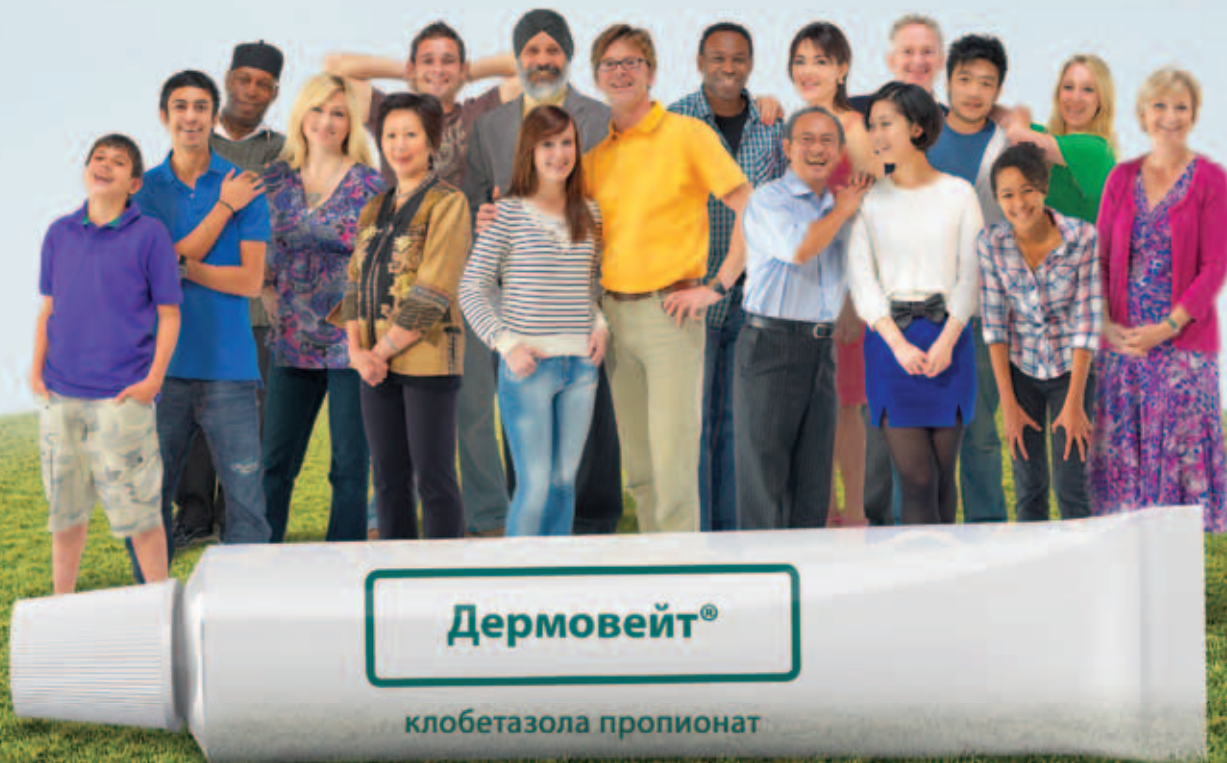
Профессионалы выбирают высокий уровень услуг Группы компаний «МЕДФОРУМ»!



# Дермовейт®

клубетазола пропионат

Широко назначаемый  
очень сильный глюкокортикостероид  
для наружного применения<sup>1</sup>



## Применяется ПОКОЛЕНИЯМИ врачей и пациентов

### Краткая инструкция по медицинскому применению препарата Дермовейт

Перед применением препарата, пожалуйста, ознакомьтесь с полной версией инструкции по медицинскому применению.

**Международное название:** клубетазола пропионат. **Состав:** Крем для наружного применения 0,5 мг/г. Мазь для наружного применения 0,5 мг/г. **Фармакологические свойства:** Глюкокортикостероид для наружного применения. Предупреждает краевое скопление нейтрофилов, уменьшает воспалительную экссудацию и продукцию лимфокинов, тормозит миграцию макрофагов, снижает интенсивность процессов инфильтрации и грануляции, оказывает местный противовоспалительный, противоэдематозный, противоаллергический и антиэкссудативный эффекты. **Показания к применению:** Псориаз, экзема (различные формы), красный плоский лишай, дискоидная красная волчанка, заболевания кожи, устойчивые к терапии менее активными глюкокортикостероидами для местного применения. **Способ применения и дозы:** Крем и мазь наносятся тонким слоем на пораженную кожу один-два раза в день до получения эффекта. Лечение нельзя проводить более 4 недель без оценки необходимости его продолжения. Для лечения обострений кожных заболеваний можно проводить повторные короткие курсы Дермовейтом. Если необходимо продолжение терапии глюкокортикостероидами, следует использовать менее активные препараты. **Побочное действие:** Длительное назначение глюкокортикостероидов для местного применения в больших дозах или нанесение их на обширные участки кожи может сопровождаться системной абсорбцией с последующим развитием симптомов гиперкортицизма. Риск развития данного осложнения повышен у детей, особенно при применении окклюзионной повязки, при этом пленка может выполнять роль такой повязки. При условии назначения мази Дермовейт взрослым пациентам в дозировке не более 50 г в неделю подавление функции гипофиза и надпочечников имеет транзиторный характер с быстрым их

восстановлением сразу после окончания курса лечения. Длительное лечение высокоактивными глюкокортикостероидами для местного применения в больших дозах может вызвать атрофические изменения кожи, в частности, ее истончение, появление атрофических полос (стрий), дилатацию поверхностных кровеносных сосудов, особенно при наложении окклюзионных повязок и при нанесении препарата на участки кожи со складками, пигментация кожи и гипертрихоз. **Противопоказания:** Розовые угри, вульгарные угри, рак кожи, узловая почечуха Гайда, периоральный дерматит, периаанальный и генитальный зуд, бактериальные, вирусные и грибковые заболевания кожи. Распространенный бляшечный и пустулезный псориаз. Гиперчувствительность к активному и вспомогательным веществам препарата. Возраст до 1 года. Период лактации. **Применение при беременности:** Глюкокортикостероиды для местного применения не следует применять при беременности длительного времени в больших дозах. **Особые указания:** Следует избегать назначения глюкокортикостероидов для местного применения в течение продолжительного времени, особенно при лечении детей младшего возраста. Применение Дермовейта у детей требует наблюдения врача не реже 1 раза в неделю. На лице чаще, чем на других участках тела, могут появиться атрофические изменения кожи в результате длительного применения местных глюкокортикостероидов. При нанесении крема и мази на веки необходимо следить за тем, чтобы препарат не попал в глаза, потому что это может вызвать глаукому. Лечение псориаза глюкокортикостероидами для местного применения может сопровождаться развитием рецидивов заболевания, толерантности к препарату, генерализованной пустулезной формы заболевания, местных или системных токсических реакций из-за нарушения барьерной функции кожи, поэтому особенно важно внимательное наблюдение за пациентом. Крем не рекомендуется разводить. **Взаимодействие с другими препаратами:** нет данных. **Форма выпуска:** крем, мазь: в тубах по 25 г. **Условия отпуска из аптек:** по рецепту врача. **Регистрационное удостоверение** П №015790/01 (крем), П №015790/02 (мазь)

**Литература:** 1. Dermovate Cream Summary of Product Characteristics. November 2007



Более подробную информацию можно получить в ЗАО «ГлаксСмитКляйн Трейдинг» по адресу: 121614, Москва, ул. Крылатская, д. 17, корп. 3, эт. 5, Бизнес-парк «Крылатские Холмы». Тел.: (495) 777-89-00, факс: (495) 777-89-01



DerAd20.12.2011