

# Современная стратегия и тактика при вестибулярных нарушениях

**М.Н. Дадашева<sup>1</sup>, д.м.н., проф.; Н.Ю. Тараненко<sup>2</sup>;  
Б.В. Агафонов<sup>1</sup>, проф.; Н.Н. Шевцова<sup>1</sup>, к.м.н.**

<sup>1</sup> Московский областной научно-исследовательский клинический институт им. М.Ф. Владимирского

<sup>2</sup> Московский государственный медико-стоматологический университет им. А.И. Евдокимова

**Г**оловокружение – один из наиболее распространенных симптомов в общей врачебной практике, значительно снижающий качество жизни пациента и являющийся фактором травматизации. В комплексе с другими неврологическими симптомами головокружение отмечается при многих органических заболеваниях центральной нервной системы и нередко сопровождается соматическими, неврологическими, психическими и эндокринными заболеваниями.

Существенную роль в распространенности головокружения играют экология, технократизация, гиподинамия, а порой и ограниченные возможности современного лечения и профилактики. На приеме врача общей практики около трети пациентов предъявляют жалобы на головокружение, но иногда этиология и патогенетический механизм развития головокружения остаются невыясненными в силу ряда причин, что приводит к неправильной диагностике и неадекватной терапии [1, 2].

Как известно, головокружение может проявляться нарушением равновесия и ориентации, ощущением ложного вращения вокруг собственной оси или вокруг окружающих предметов. Как следствие – неустойчивость в покое и при ходьбе. Головокружение возникает при нарушении взаимодействия трех тесно связанных между собой сенсорных стабилизирующих систем – вестибулярной, зрительной и соматосенсорной (проприоцептивной). Функцию равновесия выполняют вестибулярный аппарат (периферический) и центральные вестибулярные

нервные пути. Головокружение также может возникнуть в результате поражения зрительной или соматосенсорной системы. Так, головокружение отмечается при диплопии, развивающейся на фоне пареза наружных мышц глаза.

Выделяют истинное, или системное (вестибулярное) головокружение (вертиго) и неистинное. Истинное головокружение возникает при поражении вестибулярного аппарата и его центральных связей и проявляется ощущением кругового движения собственного тела или окружающих предметов, часто сопровождается нистагмом и вегетативными расстройствами: тошнотой, рвотой, бледностью кожных покровов, гипергидрозом, брадикардией, гиперперистальтикой кишечника, общей слабостью. Выраженные вегетативные симптомы обусловлены связью вестибулярного аппарата с вегетативными центрами в ретикулярной формации ствола мозга. Неистинное, несистемное или невестибулярное головокружение представляет собой чувство неустойчивости, сопровождающееся психоэмоциональным невротическим расстройством, предобморочным состоянием, нарушением равновесия. Интенсивность и продолжительность головокружения зависят от причины, вызвавшей его. Кроме того, в ряде случаев наблюдается сочетание системного и несистемного головокружения [3].

Системное головокружение может быть периферическим и центральным. Периферическое возникает при заболеваниях внутреннего уха, в котором находится периферический отдел вестибулярного ана-

лизатора, а также вестибулярного ганглия и нерва, ведущего к стволу мозга. Периферическое головокружение зачастую сопровождается расстройством слуха, шумом и заложенностью уха. Может отмечаться горизонтальный нистагм.

К периферическому головокружению относится одно из самых распространенных заболеваний, сопровождающихся вестибулярными расстройствами, – доброкачественное пароксизмальное позиционное головокружение (ДППГ). Это периферическое расстройство характеризуется короткими (не более одной минуты), но выраженными приступами острого головокружения, возникающими исключительно при перемене положения головы и сопровождающимися выраженной вегетативной симптоматикой и нистагмом. Приступы головокружения при ДППГ всегда ассоциированы с определенными движениями головы в плоскости пораженного полукружного канала. Патогенез головокружения при ДППГ заключается в деструкции отолитовой мембраны с последующим отрывом и перемещением кристаллов-отолитов в просвет полукружных каналов внутреннего уха. Причины этого заболевания до настоящего времени окончательно не выяснены, но известно, что часто ДППГ начинается после воспалительных заболеваний внутреннего уха, сотрясений головного мозга и черепно-мозговых оперативных вмешательств.

ДППГ связано с так называемым поршневым эффектом, возникающим из-за свободно перемещающихся в просвете канала отолитов, что приводит к чрезмерному отклонению сенсорного эпителия ампулярного рецептора (каналолитиаз). Более выраженные приступы вертиго возникают в случае непосредственной фиксации отолитов прямо на куполе ампулярного гребешка (купулолитиаз). Заболевание считается доброкачественным, поскольку в большинстве случаев ДППГ разрешается в течение нескольких недель самостоятельно или после проведения специальных маневров. Иногда приступы головокружения продолжают более года [4, 5].

В общетерапевтической практике чаще встречается центральное головокружение, для которого характерны поражение вестибулярных структур ствола мозга, мозжечка и нарушение связей между вестибулярными ядрами и корой головного мозга. По степени выраженности центральное головокружение уступает периферическому, однако оно практически постоянное, монотонное и протекает с периодическими обострениями. Клинически центральное головокружение сопровождается расстройствами функций структур головного мозга, такими как атаксия, дисфункция каудальной группы черепных нервов, горизонтальный или вертикальный нистагм.

Заболеваний, сопровождающихся центральными вестибулярными расстройствами, очень много. К наиболее значимым в общеврачебной практике относятся острое нарушение мозгового кровообращения и вестибулярно-атактический синдром при хронической ишемии мозга. Причиной головокружения может быть ишемия лабиринта, нарушение кровообращения в зоне вертебробазиллярной системы, включающей мозжечок и ствол мозга. При остром нарушении мозгового кровообращения головокружение начинается остро, продолжается несколько минут и часто сопровождается головной болью,

тошнотой, рвотой, нарушением равновесия. Ишемия прилегающих отделов ствола обычно вызывает дополнительные симптомы: нарушение зрения, двоение, дизартрию, падение, слабость и онемение конечностей.

При дифференциальной диагностике центрального вестибулярного головокружения необходимо учитывать возможность демиелинизирующего процесса, наличие опухоли мостомозжечкового угла, височной эпилепсии и базиллярной мигрени, при периферическом вестибулярном расстройстве – возможные инфекционные заболевания внутреннего уха (вирусный или бактериальный лабиринтит), вестибулярный нейронит, инфаркт лабиринта и болезнь Меньера [5–7].

### Алгоритм диагностики головокружения

План обследования пациентов с головокружением включает:

- 1) *комплексное исследование соматического и неврологического статуса в динамике.* Вынужденное положение головы может свидетельствовать о вестибулярных расстройствах, миофасциальном или корешковом синдроме. Важное диагностическое значение имеют очаговые неврологические симптомы, такие как косоглазие, снижение болевой и тактильной чувствительности в области лица, вкусовой чувствительности на передней трети языка, асимметрия мимической мускулатуры лица, снижение роговичного или глоточного рефлексов, нарушение глотания;
- 2) *стандартные лабораторные методы исследования:* клинический анализ крови (содержание эритроцитов, цветовой показатель, уровни гемоглобина, железа, фолиевой кислоты), электрокардиографию, эхокардиографию;
- 3) *нейроофтальмологическое исследование;*
- 4) *функциональную рентгенографию,* которая проводится для уточнения состояния шейного отдела позвоночника, – снимки в боковой проекции при положении больного сидя, а также при полном сгибании и разгибании головы;
- 5) *нейровизуализационное исследование:* компьютерную или магнитно-резонансную томографию (МРТ) головного мозга, МРТ шейного отдела позвоночника для уточнения причины головокружения и исключения объемного образования головного мозга, очагов демиелинизации при рассеянном склерозе, грыжи шейного отдела позвоночника. В отдельных случаях рекомендована магнитно-резонансная ангиография (МРА) – метод неинвазивного исследования сосудистой системы, позволяющий, не прибегая к контрастному усилению без риска для пациента и при отсутствии лучевой нагрузки, визуализировать и изучать большинство поражений сосудов головы и шеи. Данный метод признан эффективным и необходим для уточнения наличия патологической извитости, деформации, атеросклеротического стеноза, перегиба, гипоплазии позвоночных артерий;
- 6) *нейрофизиологическое исследование:* ультразвуковую доплерографию транс- и экстракраниальных сосудов для исследования артерий вертебробазиллярной системы, включая подключичные и позвоночные. Этот неинвазивный метод исследования магис-

тральных сосудов шеи и головного мозга дает возможность графически регистрировать линейную скорость кровотока, его направление, выявлять наличие и степень окклюзии крупных артерий. Метод основан на эффекте, сформулированном в 1942 г. австрийским математиком и физиком Иоганом Кристианом Допплером. При обследовании пациента с головокружением актуально проведение экстракраниальной доплерографии. Исследование сосудов шеи позволяет получить информацию о состоянии и функции подключичной и позвоночной артерий в области устья до входа ее в костный канал, проследить ход позвоночной артерии и ее вены в *canalis vertebralis*, а также исследовать ход позвоночной артерии в ее третьем сегменте. В большинстве случаев целесообразно проведение транскраниальной ультразвуковой доплерографии для оценки состояния внутричерепных сосудов и венозной системы головного мозга [8–10].

7) *электронцефалографическое исследование (ЭЭГ)*. Необходимо для исключения височной эпилепсии, при которой наблюдается эпилептиформная активность типа «пик – волна» частотой б/с, которая сначала появляется в одной височной доле, а затем приобретает билатерально-синхронный или генерализованный характер. В последние годы наряду с визуальным анализом биоэлектрической активности головного мозга широкое распространение получили математические методы обработки и анализа ЭЭГ с помощью компьютерной техники. К ним относят спектральный анализ ЭЭГ, метод распознавания образов (картирование ЭЭГ) и метод трехмерной локализации источника;

8) *нейропсихологическое обследование*, позволяющее исключить психогенный характер головокружения;

9) *исследование вегетативной нервной системы*;

10) *консультацию отоларинголога, при необходимости консультацию отоневролога*, включающую регистрацию спонтанного нистагма, установочного нистагма, тест на позиционный нистагм и калорический тест.

Для выявления шейного позиционного нистагма применяют позицию де Клейна с запрокидыванием

и поворотом головы в сторону, создавая искусственное ограничение кровотока в одной из позвоночных артерий [9–11].

### Современная стратегия лечения

Терапия головокружения включает несколько основных этапов: назначение вертиголитических препаратов, устраняющих дисфункцию вестибулярной системы, патогенетическую терапию с целью устранения причины головокружения, а также нейропротективную терапию.

Ведущим вертиголитическим препаратом является бетагистина дигидрохлорид, синтетический аналог гистамина. Как известно, компенсация вестибулярного дефицита требует значительного времени. Однако эти долговременные адаптивные механизмы могут быть простимулированы фармакологически посредством использования аналога гистамина. Бетагистин действует через гистаминовые  $H_1$ - и  $H_3$ -рецепторы внутреннего уха и центральной нервной системы. За счет взаимодействия с гистаминовыми рецепторами препарат увеличивает синтез и выделение нейромедиатора гистамина в просвет синапсов, нормализует транзиттерную передачу между нейронами.

В механизме действия бетагистина можно выделить три компонента – периферический, центральный и сосудистый. Действуя на уровне внутреннего уха, препарат повышает порог возбуждения вестибулярных рецепторов и снижает чрезмерный поток импульсов от анализатора. Центральный компонент бетагистина реализуется посредством снижения активности вестибулярных центров головного мозга, прежде всего вестибулярных ядер, и ускорения процессов вестибулярной компенсации в целом. Очень важный сосудистый компонент заключается в улучшении кохлеарного кровотока, ликвидации эндолимфатического гидропса, усилении кровообращения в бассейне базилярной артерии, в том числе в мозжечке, а также улучшении венозного оттока из полости черепа [11, 12].

Необходимо отметить, что Вестибо (бетагистина дигидрохлорид) эффективен при вестибулярном головокружении любой этиологии, поэтому может назначаться эмпирически при первом же обращении пациента за врачебной помощью и до установления истинной причины вертиго. К дополнительным преимуществам препарата относятся хорошая переносимость, отсутствие седативного эффекта и влияния на уровень артериального давления и частоту сердечных сокращений, а также совместимость со всеми классами лекарственных средств, за исключением антигистаминных.

При центральном головокружении Вестибо назначается длительным курсом не менее трех месяцев в дозе 48 мг/сут во время еды. На старте терапии рекомендуется схема приема 16 мг три раза в день, благодаря которой достигается стабильная концентрация препарата в крови. Через 15–30 дней лечения может быть рекомендован переход на более удобный двукратный прием – по 24 мг два раза в сутки. Среди побочных эффектов терапии бетагистином возможны легкие желудочно-кишечные расстройства в виде диспепсии, кожная сыпь, редко – отек Квинке. В любом случае перед назначением Вестибо следует ознакомиться с инструкцией по его применению.

NB

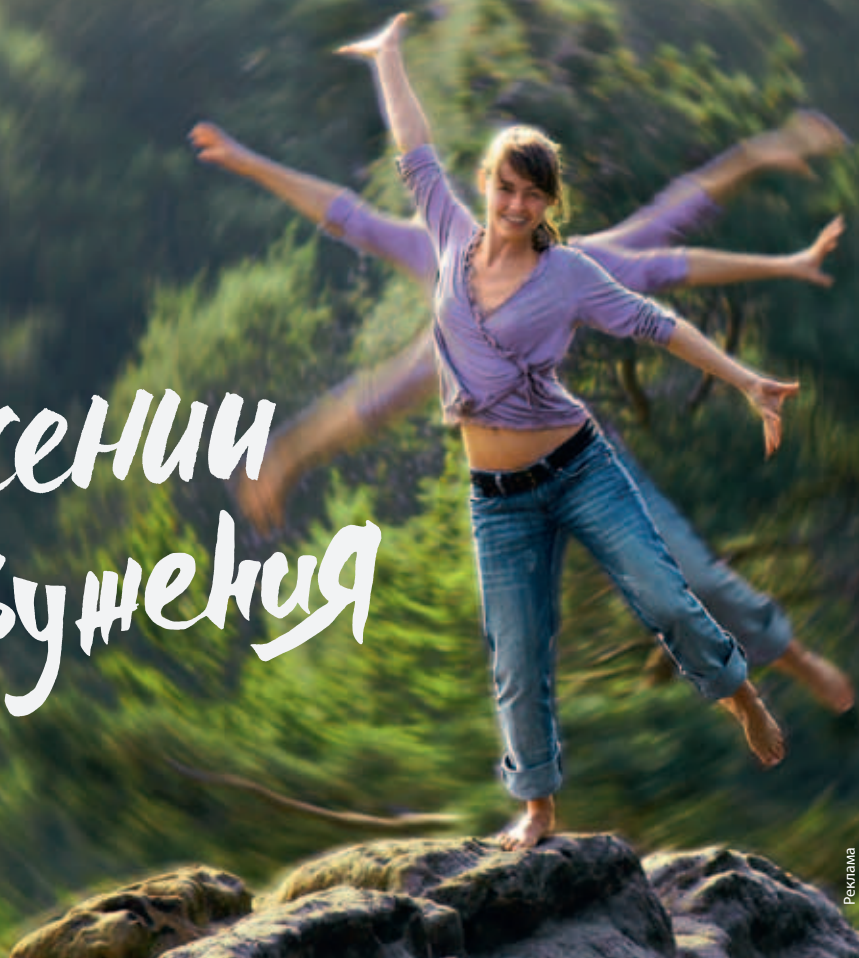### Показания к применению препарата Вестибо

- ✓ водянка лабиринта внутреннего уха;
- ✓ вестибулярные и лабиринтные нарушения: головокружение, шум и боль в ушах, головная боль, тошнота, рвота, снижение слуха; вестибулярный неврит, лабиринтит, доброкачественное позиционное головокружение (в том числе после нейрохирургических операций), болезнь Меньера;

*в составе комплексной терапии:*

- ✓ вертебробазилярная недостаточность;
- ✓ посттравматическая энцефалопатия;
- ✓ атеросклероз сосудов головного мозга

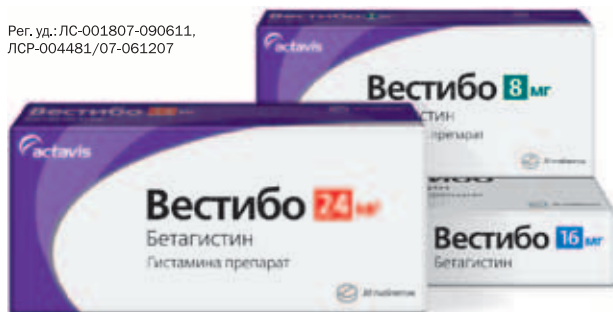Жизнь  
в движении  
без головокружения



Реклама

## Бетагистин с отличием

Пер. уд.: ЛС-001807-090611,  
ЛСР-004481/07-061207



# Вестибо

бетагистина дигидрохлорид

- Производится в Германии <sup>1</sup>
- Применяется в 32 странах, включая большинство стран Евросоюза и Швейцарию <sup>2</sup>
- Подтвердил эффективность и безопасность в нескольких российских исследованиях <sup>3, 4, 5, 6</sup>
- Обеспечивает более чем двукратную экономию на лечении <sup>7</sup>

**На правах рекламы.** Только для специалистов.

Имеются противопоказания. Перед назначением ознакомьтесь с инструкцией по применению.

**1.** Инструкция по медицинскому применению препарата. **2.** Данные ООО «Актавис». **3.** Чуканова Е. И., Аракелян Р. К. Вестибо в лечении пациентов с хронической ВБН / Журнал неврологии и психиатрии им. С. С. Корсакова. – 2012; 4: 53–56. **4.** Кунельская Н. Л., Левина Ю. В., Доронина О. М., Красюк А. А., Изотова Г. Н. Вестибо в лечении кохлеовестибулярных нарушений / Вестник оториноларингологии. – 2008; 6: 52–54. **5.** Полова Н. Ф. Бетагистин в коррекции вестибулярных и координаторных нарушений при рассеянном склерозе / Журнал неврологии и психиатрии. – 2011; 2: 77–81. **6.** Веселаго О. В. Опыт применения Вестибо в лечении вестибулярных расстройств при вертебрально-базиллярной недостаточности / РМЖ Неврология; – 2009; Т. 17, 20: 1308–1310. **7.** Сравнение стоимости 30-дневного курса лечения Бетасерком и Вестибо в дозе 48 мг/сут. При расчетах использованы среднеквартальные розничные цены IMS, 3 квартал 2014 г.

Подробную информацию можно получить в офисе компании ООО «Актавис»  
Россия, 119017, Москва, ул. Большая Ордынка, д. 40, стр. 4  
тел./факс: (495) 644-44-14, [www.actavis.ru](http://www.actavis.ru)

**Actavis**

**Вестибо (бетагистина дигидрохлорид) эффективен при вестибулярном головокружении любой этиологии, поэтому может назначаться эмпирически при первом же обращении пациента за врачебной помощью и до установления истинной причины вертиго. К дополнительным преимуществам препарата относятся хорошая переносимость, отсутствие седативного эффекта и влияния на уровень артериального давления и частоту сердечных сокращений, а также совместимость со всеми классами лекарственных средств, за исключением антигистаминных**

Результаты клинических исследований продемонстрировали высокую эффективность и хорошую переносимость Вестибо при головокружении, в том числе при вертебрально-базиллярной недостаточности и периферических вестибулярных расстройствах. Вестибо оказывает выраженное положительное воздействие на мозговую гемодинамику, устраняет венозную дисциркуляцию и признаки венозного застоя: по данным ультразвуковой и транскраниальной доплерографии отмечалось улучшение кровотока на интракраниальном уровне. На фоне терапии препаратом улучшались эмоциональный статус и качество жизни пациентов. Препарат производится в Германии, применяется в 32 странах, в том числе в странах Евросоюза и Швейцарии. Имеет многолетний опыт назначения в России.

При хронической ишемии мозга одним из распространенных синдромов является вестибуло-атактический синдром, при котором головокружение, атаксия, координационные нарушения носят стойкий характер. В связи с этим целесообразно применение препаратов с ноотропным и вазоактивным эффектами, обладающих нейропротективным, нейротрофическим и антиоксидантным действием. Эффективность последних патогенетически полностью оправдана и неоднократно доказана при вестибуло-атактическом синдроме. Важный момент: эту группу препаратов рационально назначать после курса Вестибо, применение которого позволяет быстрее купировать головокружение.

Препараты с ноотропным и сосудорасширяющим действием повышают устойчивость тканей головного мозга к гипоксии, увеличивают кровоток в зонах ишемии, купируют и профилактируют обострение головокружения, шум в ушах и когнитивные расстройства.


Для повышения комплаенса предпочтение следует отдавать комбинированным препаратам. К ним относится оригинальная комбинация пирацетама и цинаризина – препарат Фезам®, который рекомендуется назначать по одной-две капсулы три раза в день в течение трех месяцев. Благодаря рациональной комбинации двух лекарственных препаратов в одной капсуле обеспечивается их комплексное синергическое действие.

Результаты десяти российских клинических исследований Фезама подтвердили эффективность,

лучшую переносимость и экономическую обоснованность применения комбинированного препарата по сравнению с назначением его лекарственных компонентов по отдельности.

Фезам® оказывает выраженное антигипоксическое, ноотропное и сосудорасширяющее действие, уменьшает возбудимость вестибулярного аппарата, улучшает метаболизм в нейронах вестибулярных и глазодвигательных ядер, нормализует связи между полушариями мозга и синаптическую проводимость в неокортикальных структурах, благодаря чему отмечается регресс вестибулярных расстройств.

Препарат улучшает кровообращение вестибулярных центров, блокирует H<sub>1</sub>-гистаминовые рецепторы. Фезам® снижает возбудимость вестибулярного аппарата за счет антигистаминного воздействия на рецепторы, поэтому его целесообразно применять после курса Вестибо с целью закрепления эффекта последнего.

Таким образом, тактика ведения больных с головокружением в общеврачебной практике является сложной проблемой, решение которой может быть достигнуто путем комплексного назначения вертиголитических и нейропротективных препаратов. 

## Литература

1. Благовещенская Н.С. Отоневрологические симптомы и синдромы. М.: Медицина, 1990.
2. Верещагин Н.В. Патология позвоночных артерий // Сосудистые заболевания нервной системы / под ред. Е.В. Шмидта. М.: Медицина, 1975. С. 400–412.
3. Вейс Г. Головокружение // Неврология / под ред. М. Самуэляса. М., 1997.
4. Дикс М.Р., Худ Дж.Д. Головокружение. М.: Медицина, 1989.
5. Жулев Н.М., Трофимова Т.Н., Осетров Б.А. и др. Современные методы диагностики цереброваскулярных заболеваний головного мозга // Сосудистая патология нервной системы. СПб., 1998.
6. Карлов В.А. Терапия нервных болезней. М., 1996.
7. Никифоров А.С., Коновалов А.Н., Гусев Е.И. Клиническая неврология. Учебник. В трех томах. Т. 1. М.: Медицина, 2002.
8. Федин А.И. Современные концепции вертеброгенного головокружения // VIII Всероссийский съезд неврологов. Тез. докл. Казань, 2001.
9. Kaneko S., Sugimura M., Inoue T., Satoh M. Effects of several cerebroprotective drugs on NMDA channel function: evaluation using *Xenopus oocytes* and [3H]MK-801 binding // Eur. J. Pharmacol. 1991. Vol. 207. № 2. P. 119–128.
10. Sturzeneger M. Vertebrobasilar insufficiency // Schweizerische Medizinische wochenschrift // J. Suisse de Medecine. 1997. Vol. 127. № 40. P. 58–62.
11. Takasato Y., Hayashi H., Kobayashi T., Hashimoto Y. Duplicated origin of right vertebral artery with rudimentary and accessory left vertebral arteries // Neuroradiology. 1992. Vol. 34. № 4. P. 287–289.
12. Torok N., Kumar A. An experimental evidence of etiology in postural vertigo // ORL J. Otorhinolaryngol. Relat. Spec. 1978. Vol. 40. № 1. P. 32–42.