[1] ГБОУ ВПО «Уральская государственная медицинская академия» Минздравсоцразвития России, кафедра нервных болезней

[2] ФБУН «Екатеринбургский медицинский научный центр профилактики и охраны здоровья рабочих промпредприятий»

Болевые синдромы плечевого пояса: диагностика и лечение

Д.м.н., проф. В.А. ШИРОКОВ[1, 2], М.С. КУДРЯВЦЕВА[2]

В статье рассмотрены этиология, патоморфология и клинические проявления периартикулярных поражений плечевого сустава. Трудности диагностики обусловлены многообразием этиологических факторов и различными механизмами поражения. Именно поэтому большое внимание авторы уделяют вопросам дифференциальной диагностики болевых синдромов плеча. Лечение при адгезивном капсулите направлено на уменьшение болевого синдрома и улучшение функциональных показателей, что в совокупности приводит к повышению качества жизни пациента. Авторы анализируют эффективность комбинированной терапии на примере комплексного лечения нестероидными противовоспалительными препаратами и глюкокортикостероидами. Собственное исследование продемонстрировало эффективность и хорошую переносимость периартикулярных инъекций бетаметазона в триггерные зоны с последующим пероральным приемом эторикоксиба (препарат Аркоксиа) у пациентов с адгезивным капсулитом.

Различные формы поражения плечелопаточной области встречаются в практике неврологов, ортопедов, ревматологов и врачей других специальностей. Клинический полиморфизм обусловлен многообразием этиологических факторов и различными механизмами поражения. В 1872 г. для синдрома, характеризующегося скованностью и хронической болью в области плечевого сустава из-за поражения периартикулярных тканей, S. Duplay предложил термин periarthritis humeroscapularis (плечелопаточный периартрит). Этот диагноз прочно вошел в клиническую практику, повсеместно используется и в настоящее время, несмотря на то что в Международной классификации болезней 10-го пересмотра (МКБ-10) на смену ему пришел диагноз «адгезивный капсулит» (также «замороженное плечо» (англ. frozen shoulder)). Если во времена S. Duplay данный синдром ассоциировался с «замороженным плечом», то в последующем он стал собирательным для обозначения всех периартикулярных поражений плечевой области (рис. 1).

Периартикулярные поражения плечевого сустава активно изучались врачами различных специальностей: неврологами, хирургами, ревматологами, которые привносили в видение проблемы специфические для каждой из этих специальностей представления, предлагали классификации и терминологию этой группы заболеваний. В результате накопилось огромное количество работ, посвященных плечелопаточному периартриту, однако осталось неясным, изучали авторы одно или разные заболевания. Это привело к невозможности сопоставления результатов исследований, в частности, в отношении распространенности заболевания и оценки эффективности различных методов лечения [1, 2]. Появление в последние годы новых клинических дефиниций, таких как повреждение суставной губы, синдром столкновения и др., несомненно, связано с развитием возможностей лучевой диагностики. Таким образом, гетерогенность клинических форм плечелопаточного периартрита обусловливает несостоятельность их объединения в одно заболевание

и не позволяет детализировать клинические особенности и проводить адекватные диагностические и лечебные мероприятия. Нельзя не согласиться с Л. Фергюссон, что «синдром “замороженного плеча” – это не до конца разгаданное заболевание и вызов клиническим навыкам любого врача» [3].

Этиология

Высокая распространенность болевых синдромов плечевого пояса обусловлена не только инволютивными дегенеративными изменениями в околосуставных тканях плечевого сустава, но и значительной нагрузкой в повседневной жизни, особенно в неблагоприятных бытовых и профессиональных условиях. Существуют различные точки зрения на причины возникновения стойкого болевого синдрома и ограничения подвижности в плечевом суставе. С одной стороны, «застывшее плечо» рассматривается как последствие любого патологического процесса с вынужденной иммобилизацией плечевого пояса, не закончившегося выздоровлением, с другой стороны, данный синдром может развиваться в отсутствие конкретного повреждения или провоцирующего события. В этой связи правомерно говорить об идиопатическом, первичном капсулите и вторичном, возникшем после различных травматических эпизодов (падение на плечо или с опорой на руку, сопровождающееся надрывом связок, сухожилий и др.).

На развитие синдрома «замороженного плеча» оказывают влияние висцеральные заболевания, при которых боль носит отраженный характер. При этом боль может быть вызвана заболеваниями, локализованными в других частях тела, и принята за поражение плеча или окружающих его тканей. Вызывать боль, отдающую в плечо, могут различные сердечные заболевания (ишемическая болезнь сердца, миокардиодистрофия), поражения плевры, диафрагмальная грыжа, поддиафрагмальные заболевания (холецистопатия, желчнокаменная болезнь и др.). В данном случае раздражение нижней части диафрагмы по диафрагмальному нерву направляется в среднешейные сегменты и может обусловливать рефлекторную боль и повышение мышечного тонуса в области дельтовидной мышцы, иннервация которой связана с этими же сегментами.

Рис. 1. Плечелопаточный синдром – диагноз, собирательный для обозначения периартикулярных поражений плечевой области

В исследование проблемы отраженной боли в области плеча определенный вклад внесли гинекологи. Так, в 1915 г. М.Н. Лапинский описал синдром (впоследствии названный его именем): отраженная боль вегетативно-висцерального типа в области сердца, лопатки при аднексите. Возможным объяснением данного феномена является то, что яичник в период эмбрионального развития закладывается на уровне шеи и, спускаясь в малый таз, сохраняет висцеральную иннервацию от шейного сегмента. Я.М. Павлонский (1930) обратил внимание на остро развившийся болевой синдром в области плечевого сустава, возникший при прервавшейся внематочной беременности. Следует отметить, что не только травматические повреждения непосредственно в области плечевого пояса, но и «травмы на отдалении» (например, перелом луча в «типичном месте») могут являться факторами риска развития тугоподвижности и болевого синдрома в области плеча. Отдельной проблемой является постинсультная периартропатия, развившаяся на стороне гемипареза, при которой контрактура сочетается с выраженным болевым синдромом. Такие источники боли могут создать большие трудности при распознавании и истолковании симптомов, выявляемых при осмотре плечевого сустава.

До настоящего времени сохраняется укоренившееся мнение о ведущей роли шейного остеохондроза в развитии болевых синдромов плеча. Проблема неоднозначна. С одной стороны, несомненно, нарушение нейротрофической функции вследствие ирритативных или компрессионных невральных поражений спинномозговых (корешков С5, С6) и периферических нервов (надлопаточного, подмышечного и др.) может способствовать формированию в области плеча *locus minoris resistentiae* и предрасполагать к формированию тендинозов, капсулита и других дегенеративно-дистрофических заболеваний плечевого пояса. С другой стороны, нельзя не

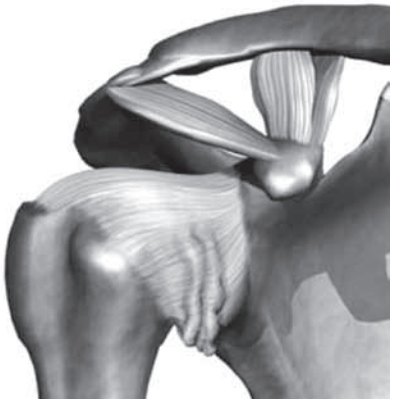

Рис. 2. Изменения капсулы при адгезивном капсулите

учитывать значение патологической рефлекторной ирритации как от дегенеративно измененных структур позвоночно-двигательного сегмента (межпозвонковых суставов, дисков, связок), так и от внутренних органов, в частности, от желчного пузыря, легких, влияющей на развитие локального гипертонуса и болевого синдрома в области плечевого сустава.

По мнению Дж. Трэвелл (1989), причиной синдрома «замороженного плеча» может быть миофасциальная дисфункция подлопаточной мышцы, связанная с формированием в ней триггерных зон [4]. Сторонники миофасциальной теории полагают, что развивается дисфункция (укорочение) и других мышц, а не только подлопаточной, вследствие чего изменяется положение плеча в суставной впадине и лопатки по отношению к грудной клетке. Клинически у больного с синдромом «замороженного плеча» возникает ряд суставных дисфункций, но наиболее важным является положение лопатки. При капсулите лопатка часто фиксирована вблизи подмышечной ямки и приподнята, и поэтому суставная впадина, с которой сочленяется плечевая кость, находится в неправильном положении. Лопатка и плечо, как правило, двигаются единым блоком, и при попытке движения плечо как бы наталкивается на болезненную «крышу», или барьер, слишком низкий для нормального объема движений. Плечевая кость, подтягиваясь кверху, снижает вместимость капсулы и вызывает явление сокращенной капсулы, плотно охватывающей головку плечевой кости. Данная концепция подтверждается успешными результатами лечения при воздействии на триггерные зоны как подлопаточной, так и соседних с ней мышц [5]. Существующие прямо противоположные мнения авторитетных специалистов, утверждающих, с одной стороны, что «застывшее плечо» проявляет себя только в тех случаях, когда рука, опущенная и прижатая к туловищу, фиксирована чем-либо; а с другой стороны, что плечевой сустав, функционирующий ежедневно с полным размахом движений, не «застывает», – носят дискуссионный характер, поскольку известны случаи, когда адгезивный капсулит развивался у высококвалифицированных спортсменов и у рабочих, в силу их основной деятельности связанных с физическим перенапряжением плечевого пояса. Разнообразие и полярность различных причин еще раз подтверждают неоднозначность как причинно-следственных связей, так и подходов к диагностике заболеваний плечевого пояса.

Патоморфология

В настоящее время адгезивный капсулит описывается как капсулярный фиброзит с характерными утолщениями, сокращением и слипанием синовиальной оболочки [6–8]. Полость нижнего заворота (дупликатура) плечелопаточного сустава при «застывшем плече» облитерирована (рис. 2), поверхности синовиальной оболочки капсулы в области дупликатуры сращены между собой и спаяны с головкой. Спайки стенок дупликатуры ограничивают отведение руки в плечевом суставе.

Подтверждением воспалительного характера процесса являются полученные данные о том, что нормальный сустав при внутрисуставной инъекции вмещает 25–30 мл жидкости, а капсула «замороженного» сустава вмещает лишь 5–10 мл [3]. Следует отметить, что описанные Р. Вирховым и его последователями дегенеративные изменения подтверждаются современными данными. При исследовании биоптатов, взятых из участков мышц-ротаторов (вращающей манжеты) плеча, околосуставной сумки, клювовидно-плечевой связки, было обнаружено большое количество фибробластов и миобластов и плотная фиброзная ткань, характерная для фибриноидного набухания. Воспалительные клетки отсутствовали, а ткань не отличалась от таковой при контрактуре Дюпюитрена [7, 9].

Клиника адгезивного капсулита

Характерными признаками адгезивного капсулита являются боль, нарушающая ночной сон, и ограничение активной и пассивной подвижности в плечевом суставе. Заболевание протекает в определенных временных интервалах, имеющих типичную клиническую картину.

I стадия: «болевая». Это самая болезненная стадия, которая длится 2–4 месяца. Начинается постепенно болями в суставе. Со временем боль усиливается, особенно ночью, больной не может спать на пораженной стороне. Нарушение ночного сна из-за болей – характерный признак первой фазы «замороженного плеча». В течение первых двух месяцев происходит постепенное ограничение подвижности, причем не одновременно во всех направлениях, а последовательно, одно движение за другим. Сначала ограничивается наружная ротация, в меньшей мере – отведение, и в дальнейшем происходит ограничение внутренней ротации, поэтому боль причиняет неудобства при привычных бытовых действиях: причесывании, переключении передач в автомобиле, бритье, снимании одежды и др. Через 3–4 месяца после начала заболевания подвижность сустава полностью ограничивается, пациент страдает сильными болями, трудно поддающимися терапии. Иногда к сильным болям присоединяется отек, тугоподвижность в лучезапястном суставе и кисти. Это состояние, известное под названием синдрома «плечо – кисть», в настоящее время рассматривается

как «комплексный региональный болевой синдром».

Как правило, в конце этой стадии, когда развивается ограничение движений в плечевом суставе во всех направлениях и из-за боли нарушается сон, больные обращаются за медицинской помощью к врачам различных специальностей: неврологам, хирургам, ревматологам и др. Очень часто лечение назначается непоследовательно, бессистемно, в результате чего нарушаются механизмы саногенеза. Постепенно у пациентов формируется неуверенность в выздоровлении, что способствует не только хронизации болевого синдрома, но и невротизации пациента.

Среди психосоциальных факторов, которые могут способствовать хронизации болевого синдрома, можно выделить:

- неудовлетворенность работой;
- неопределенность рабочих требований;
- слабая поддержка в работе;
- высокие психические нагрузки;
- психологический дистресс;
- иммиграционный статус;
- получение материальной выгоды от заболевания (рентные отношения): связь с условиями труда (профессиональное заболевание), определение инвалидности и др.

II стадия: стадия ограничений движений («окоченения»). Стадия характеризуется постепенным уменьшением болей в суставе, и через 5–6 месяцев от начала заболевания боль в покое практически не беспокоит и возникает лишь при попытке двигать рукой. В конце 7-го и в начале 8-го месяца постепенно начинает возобновляться подвижность сустава.

III стадия: стадия «оттаивания». В этот период постепенно восстанавливается подвижность в плечевом суставе, и к 11–12-му месяцу объем движений нормализируется, хотя иногда восстанавливается не полностью.

Продолжительность каждой фазы, по данным различных авторов, различается, и весь цикл заболевания может продолжаться от одного года до трех лет. Вероятно, продолжительность каждой фазы заболевания зависит как от адекватной и правильно выбранной лечебной тактики, так и от наличия различной сопутствующей патологии. Уменьшение боли и восстановление полного объема движений отмечаются у 80–85% больных.

Дифференциальная диагностика болевых синдромов плеча

После сбора жалоб и изучения анамнеза заболевания обследование пациентов с болью в плечевом суставе должно включать:

- осмотр кожи и мягких тканей плеча;
- пальпацию мышц, связок и их мест прикрепления к костным выступам;
- определение уровня активных и пассивных движений;
- проведение резистивных тестов (противодействие выполняемым движениям пациента в плечевом суставе);
- обследование шейного отдела позвоночника;
- при необходимости – обследование других систем и органов.

При осмотре и сборе анамнеза следует обращать внимание на то, что боль в плече может быть вызвана серьезными причинами:

- опухолями (7% костных метастазов приходятся на проксимальный отдел плеча);
- воспалительными артропатиями (ревматоидный артрит, подагрическая и псориатическая артропатия, полимиалгия у пациентов старше 60 лет);
- заболеваниями внутренних органов, раздражающими медиастинальную плевру, перикард или диафрагму;
- переломом/нестабильностью (анамнестическое совпадение травмы и внезапной боли);
- остеомиелитом лопатки;
- септическим артритом в редких случаях (меньше чем 0,01%).

Длительный характер боли без нарушения функции сустава и при наличии отрицательных результатов лучевой диагностики может свидетельствовать о рефлекторном цервикобрахиалгическом синдроме («шейно-плечевой синдром» по МКБ-10) или об отраженной боли вследствие висцеральных нарушений патологии: сердечных заболеваний (ишемия, нарушения питания миокарда), болезнях желчного пузыря, легких и гинекологических заболеваниях. В этом случае необходимо дополнительное исследование шейного отдела позвоночника или соответствующее обследование для уточнения характера заболеваний внутренних органов (рис. 3).

Другими болевыми синдромами, зачастую скрывающимися под маской адгезивного капсулита, являются дистрофические изменения манжетки ротаторов плеча (синдром сдавления ротаторов плеча), ключично-акромиальный артроз. Ограничением движений и болью сопровождаются надрывы сухожилий отдельных мышц (двуглавой, надостной) – тендинозы, повреждения связок (например, ключично-акромиальной). В ряде случаев могут поражаться подакромиальная, поддельтовидная слизистые сумки. Последствия повреждений периферических нервов (особенно надлопаточного и подмышечного), плечевого сплетения с формированием болевого синдрома и ограничения движений также ошибочно могут расцениваться как капсулит. Кроме этого, боль может носить психогенный характер.

Если при адгезивном капсулите отмечается ограничение активных и пассивных движений, то при повреждении сухожилий, формирующих «вращающую манжету», страдают только активные движения (в основе заболевания – надрыв сухожилий в месте прикрепления к костным выступам). Существенную помощь в диагностике данного синдрома оказывают резистивные тесты, позволяющие протестировать функцию отдельной мышцы. Так, болезненность в области передней поверхности плеча при противодействии отведению свидетельствует о поражении надостной мышцы, при внутренней ротации – подлопаточной и при наружной – подостной и малой круглой мышц.

При мышечной слабости, нарушении чувствительности и (или) сни-

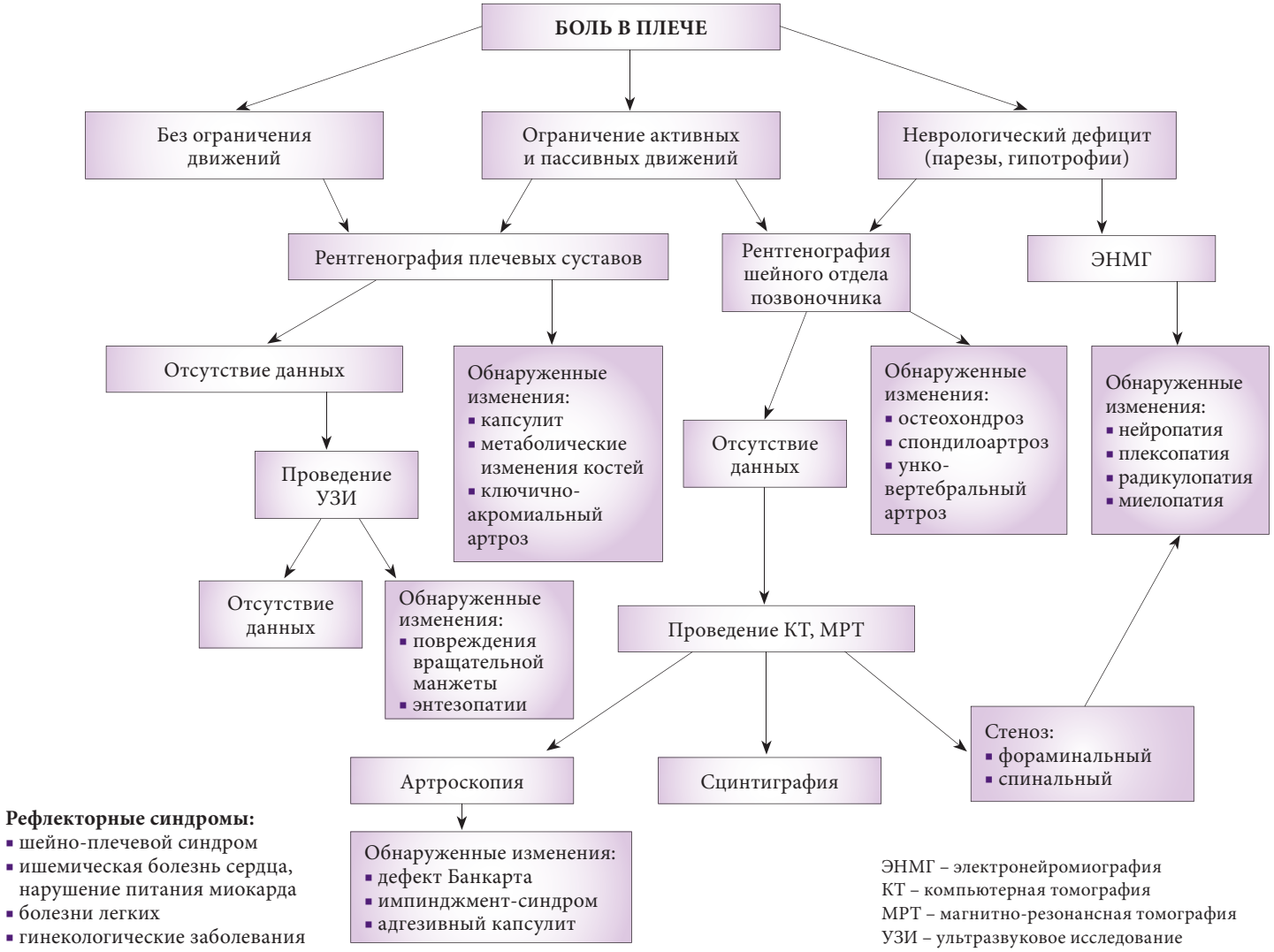

Рис. 3. Диагностический алгоритм болевого синдрома плеча

жении рефлексов, что свидетельствует о «неврологических дефицитах», необходимо установить место повреждения (корешок, проксимальная или дистальная часть плечевого сплетения, нерв). Иногда может иметь место компрессия нерва на нескольких уровнях (множественное сдавление). В таких случаях незаменимы нейрофизиологические методы исследования, которые позволяют детализировать не только уровень, но и характер повреждения.

Выявление пареза при мышечном тестировании в проксимальной группе мышц плеча (дельтовидная, подостная, двуглавая) может свидетельствовать о поражении проксимального отдела плечевого сплетения. Если же выявляется парез мышц предплечья и кисти, следует предполагать поражение нижнешейных спинномозговых нервов или дистального отдела плечевого сплетения (пучков).

В клинической практике, особенно при застарелых повреждениях плечевого сустава, могут возникнуть сложности при дифференциальной диагностике повреждения вращающей манжеты и поражения надлопаточного нерва. В таких случаях незаменимо значение электронейромиографического исследования, которое позволяет детализировать не только уровень, но и характер повреждения.

Рентгенографический метод полезен для выявления артроза ключично-акромиального сочленения, метаболических заболеваний костей. При этом некоторые рентгенологические изменения могут оказаться сопутствующими находками, не являющимися причиной боли (например, инфаркт кости, кальцинаты). Для уточнения характера других изменений может потребоваться проведение ряда более информативных методов обследования: компьютерной томографии, магнитно-резонансной томографии, сцинтиграфии и др.

Ультразвуковое сканирование позволяет определить повреждение сухожилий вращающей манжеты

плеча, состояние суставной губы, кальцинаты. Однако возможности метода ограничены при небольших надрывах сухожильно-капсульных структур (тендинозах).

Метод артроскопии может быть полезен не только для диагностики, но и для лечения при повреждениях переднего (дефект Банкарта) или заднего (повреждение Хилл – Сакса) отделов суставной губы, синдроме «столкновения», адгезивном капсулите.

Постоянный характер боли, сохранение ее в ночное время, выявленные при осмотре сустава припухлость, покраснение, расширенные подкожные вены и местное повышение температуры могут свидетельствовать об онкологических заболеваниях. Среди доброкачественных новообразований встречаются экзостозная хондродисплазия, остеобластокластома, костные кисты. Среди злокачественных новообразований плечевого пояса диагностируются хондросаркома и саркома Юинга. Патогномоничным признаком опухолевого процесса верхней доли легкого является синдром Панкоста, при котором в патологический процесс вовлекаются плечевое сплетение и симпатические волокна верхнего шейного ганглия, что обусловливает появление синдрома Горнера и слабость и гипотрофию мышц плечевого пояса и руки. Для уточнения размеров и степени распространения опухолей используется компьютерная или магнитно-резонансная томография, а для уточнения характера опухолевого процесса выполняется биопсия костных структур плечевого сустава (лопатки, ключицы или плечевой кости).

Повышение скорости оседания эритроцитов (СОЭ) может свидетельствовать об остеомиелитическом процессе, в том числе сложной для диагностики локализации. В этом случае необходимо повторное обследование методами компьютерной или магнитно-резонансной томографии спустя 3 или 6 месяцев.

Повышение СОЭ у пожилых людей может указывать на возможность ревматической полимиалгии. Данное заболевание в 2–3 раза чаще развивается у женщин, чем у мужчин, и провоцируется стрессовыми ситуациями, переохлаждением. Описаны случаи возникновения ревматической полимиалгии вследствие вакцинации от гриппа. Помимо характерного признака заболевания – резкого и стойкого ускорения СОЭ до 50–70 мм/ч и выше – выявляются и другие лабораторные признаки воспаления: С-реактивный белок, высокий уровень фибриногена, повышаются концентрации белков острой фазы, а также уровня сиаловых кислот, серомукоида. Может снижаться содержание гемоглобина эритроцитов в крови.

Следует помнить, что при жалобах на боль в плечевом суставе и отсутствии существенных отклонений при обследовании возможна симуляция со стороны пациента с какой-либо целью.

Таким образом, адгезивный капсулит – это заболевание с неизвестной этиологией, характеризующееся постепенным развитием болевого синдрома, ограничением активных и пассивных движений во всех направлениях и спонтанным частичным или полным восстановлением движений и прекращением болевых ощущений. В клинической практике термин «адгезивный капсулит» следует использовать для обозначения первичного идиопатического состояния, а термин «вторичный адгезивный капсулит» может применяться в случаях с предшествующими другими, чаще травматическими, патологическими состояниями.

Лечение

Как и при других заболеваниях скелетно-мышечной системы, для лечения больных с заболеваниями плечевого пояса предложено большое количество разнообразных консервативных и оперативных методов. В большинстве случаев повреждение периартикулярных структур плечевого пояса связано с микронадрывами волокон мышц, связок, сухожилий, что сопровождается высвобождением альгогенов, включая простагландины, кинины, серотонин, ацетилхолин и гистамин, а также ионы H^+ и K^+. Эти вещества сенсибилизируют болевые рецепторы по отношению как к эндогенным альгогенным субстанциям, так и к экзогенным воздействиям. Незначительное раздражение при этом воспринимается как боль. Данный механизм определяет ноцицептивный характер боли, который имеет место при всех травматических повреждениях периартикулярных структур плечевого пояса: повреждении вращающей манжеты плеча, синдроме «столкновения», тендинитах и т.д.

Нейропатическая боль возникает в результате нарушенного взаимодействия ноцицептивных и антиноцицептивных систем вследствие их поражения или нарушения функций на различных уровнях нервной системы, начиная от периферических нервов и заканчивая корой больших полушарий. К нейропатическим формам болевого синдрома относится комплексный регионарный болевой синдром (локальные боли с отеком, трофическими расстройствами и остеопорозом), постинсультная периартропатия, поражения корешков, стволов, пучков и периферических нервов. К смешанным вариантам (сочетание нейропатического и ноцицептивного механизмов) можно отнести шейные спондилогенные радикулопатии, компрессионные нейропатии и др.

При хронизации боль приобретает психогенный характер. При этом повреждение тканей может отсутствовать и источником боли является кора головного мозга, а страдание пациента обусловлено депрессией, истерией и связано с реакцией больного на окружающую среду. Боль в таких случаях может возникать во время определенной работы, в то время как в другой ситуации даже сходная физическая нагрузка не вызывает никаких болезненных ощущений. Подобная боль может продолжаться годами. Лечение должно проводиться не с целью купирования боли, а с целью устранения депрессивного состояния, конверсионного синдрома или негативного взгляда в отноше-

нии разных факторов, например в отношении работы пациента. Назначение антидепрессантов показано в случаях хронизации боли, когда течение болевого синдрома продолжается свыше 12 недель.

Основной задачей терапии является уменьшение болевого синдрома и улучшение функциональных показателей: мышечной силы и объема движений в плечевом суставе, что обусловливает улучшение качества жизни. Несомненно, наиболее широко употребляемыми средствами являются нестероидные противовоспалительные препараты (НПВП). Основным механизмом противовоспалительного и анальгетического действия НПВП является подавление активности фермента циклооксигеназы (ЦОГ) и биосинтеза простагландинов. Появление препаратов с избирательной селективностью в отношении ЦОГ-2 обусловлено развитием побочных реакций из-за подавления физиологического фермента – ЦОГ-1. Хотя на популяционном уровне все НПВП в эквивалентных дозах обладают сходной эффективностью и токсичностью, клинический опыт свидетельствует о существенных различиях в ответе на препараты этой группы у отдельно взятых пациентов. У некоторых из них один препарат значительно более эффективно подавляет боль и воспаление или, напротив, чаще вызывает токсические реакции, чем другой. Причины этого явления до конца не ясны. Обсуждается значение индивидуальных особенностей абсорбции, распределения и метаболизма препаратов, относительное преобладание зависимых и независимых от блокады ЦОГ механизмов действия.

В настоящее время наибольшей селективностью в отношении ЦОГ-2 обладает эторикоксиб (препарат Аркоксиа). Препарат эффективен при лечении спондилоартрита, подагрического артрита и при других болевых синдромах скелетно-мышечной системы. Нужно отметить следующие свойства этого препарата: быстрое и полное всасывание после перорального приема (время достижения пиковой концентрации в плазме крови составляет около 1 часа, а биодоступность равна практически 100%). Период полувыведения (приблизительно 20–26 ч) позволяет применять препарат один раз в сутки. Эти фармакокинетические свойства эторикоксиба обеспечивают быстрое и длительное обезболивающее действие во многих клинических ситуациях. Целесообразность применения эторикоксиба доказана в ряде контролируемых клинических исследований при ревматоидных заболеваниях и заболеваниях костно-мышечной системы, в том числе при хронической боли в нижней части спины, анкилозирующем спондилите, остеоартрозе и ревматоидном артрите. Препарат эффективен у пациентов, нуждающихся в обезболивании после стоматологических операций, при дисменорее, приступах подагры, а также для пред- и послеоперационной аналгезии. Ряд клинических ситуаций предполагает длительный прием НПВП, а следовательно, препарат должен обладать минимальным риском развития побочных эффектов со стороны желудочно-кишечного тракта. Эторикоксиб, являясь наиболее селективным в отношении ЦОГ-2 препаратом, может использоваться у пациентов, нуждающихся в длительном приеме противовоспалительных средств. Максимальная продолжительность приема в рамках исследований (программа MEDAL (Multinational etoricoxib and diclofenac arthritis long-term programme – Многонациональная программа долгосрочного применения эторикоксиба и диклофенака при артрите)) составила 3,5 года. Таким образом, достоинством препарата, отличающим его от аналогов, является не только быстрота наступления эффекта (в течение получаса) при пероральном применении и продолжительное сохранение анальгезирующего действия, но и доказанная безопасность при длительном приеме.

Глюкокортикостероиды (ГКС) давно и успешно используются в лечении болевых синдромов плечевого пояса. Высокая эффективность использования кортизона при периартрите была показана в первые годы применения ГКС [10], позже аналогичные данные были получены при использовании преднизолона при «замороженном плече» [11]. Широко распространены локальные инъекции глюкокортикостероидов [12–16]. В настоящее время в лечении болевых синдромов плечевого пояса используются различные техники локальной терапии (известные отечественным врачам как блокады). Широко используется внутрисуставное и периартикулярное введение препаратов, включая введение в субакромиальное пространство плечевого сустава. Отмечается, что при проведении блокад врачами различных специальностей: хирургами, ревматологами, врачами общей практики – имеются отличия в используемых дозах стероидов и анестетиков, местах введения препаратов, что затрудняет анализ эффективности [17]. Наиболее часто используемая техника – введение препарата в субакромиальное пространство (субакромиальная блокада). Получены данные о том, что субакромиальные кортикостероидные инъекции при повреждении вращающей манжеты плеча и внутрисуставные – при адгезивном капсулите могут быть более предпочтительными и более эффективными, чем другие методы лечения [18].

Одним из самых распространенных фторсодержащих ГКС-препаратов, используемых как для внутрисуставного, так и для периартикулярного введения, является бетаметазон (препарат Дипроспан). Бетаметазон выпускается в ампулах по 1,0 мл и представляет собой суспензию 5 мг бетаметазона дипропионата в истинном растворе 2 мг бетаметазона натрия фосфата. Бетаметазона натрия фосфат хорошо растворяется и быстро всасывается и, как следствие, оказывает быстрый лечебный эффект. Бетаметазона дипропионат медленно резорбируется из внутрисуставной жидкости. Введение препарата практически безболезненно благодаря тому, что суспензия состоит из особо мелких

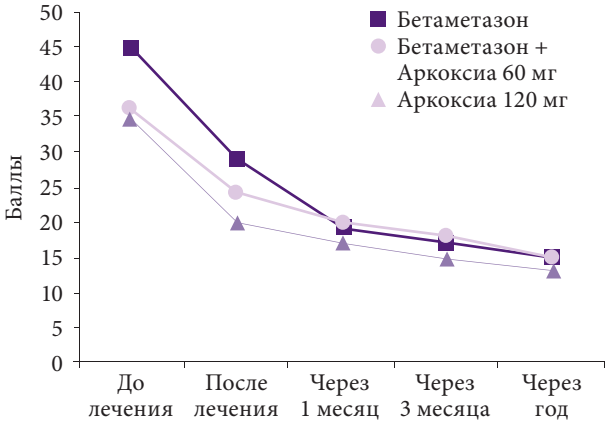

Рис. 4. Оценка эффективности лечения адгезивного капсулита эторикоксибом и бетаметазоном (по шкале Oxford Shoulder Questionnaire)

гладких кристаллов. К тому же в терапевтических дозах дипроспан не имеет минералокортикостероидной активности. Выгодным отличием этого препарата является также менее выраженное, чем у триамцинолона, местное дистрофическое действие, что позволяет осуществлять введение данного препарата периартикулярно. При введении бетаметазон может использоваться самостоятельно или в сочетании с 2%-ным лидокаином.

Мы разделяем мнение C.T. Tsai и соавт. (2009) об отсутствии преимущества внутрисуставного инъекционного введения препаратов над периартикулярным способом введения [19]. Подтверждением этого является опыт успешного (более чем 15-летнего) лечения введением бетаметазона в триггерные зоны при различных болевых синдромах шейно-плечевой области. Наиболее часто триггерные зоны локализуются в надостной (в проекции надостной ямки лопатки) и подостной мышцах, а также в месте прикрепления короткой головки двухглавой мышцы (верхушка клювовидного отростка). Именно в эти пальпаторно определяемые болезненные зоны осуществляется введение 1 мл препарата на глубину 1,5–2 см. При адгезивном капсулите проводится 3-кратное введение препарата с интервалом в 6–7 дней с чередованием зон. Например, 1-я инъекция осуществляется в область передней поверхности плеча, 2-я инъекция – в зону надостной ямки лопатки. Периартикулярное введение дипроспана в триггерные зоны является высокоэффективным методом лечения при различных болевых синдромах: тендинитах, бурситах плечевого сустава, повреждении вращающей манжеты плеча, импинджмент-синдроме. В ходе рандомизированного сравнительного исследования с четырьмя параллельными группами нами пролечено 94 пациента в возрасте 46 до 71 года (средний возраст 59 лет) с диагнозом «адгезивный капсулит с выраженным болевым синдромом» (оценка 6–10 баллов по визуально-аналоговой шкале, ВАШ), нарушением функции верхней конечности, длительностью заболевания от 3 до 12 месяцев [20].

Больным первой группы (n = 27) бетаметазон 1,0 мл вводился периартикулярно в триггерные зоны трижды с интервалом 6–7 дней. Во второй группе (n = 24) бетаметазон вводился в триггерные зоны дважды, затем пациенты получали эторикоксиб в течение 14 дней в дозе 60 мг (1 таб.) в сутки. Третья (n = 22) и четвертая группы (n = 21) получали эторикоксиб 60 мг/сут и 120 мг/сут соответственно в течение 21 дня. Всем больным, кроме клинического обследования, было проведено тестирование до лечения, через 1 и 6 месяцев после лечения с использованием специфических опросников для оценки эффективности лечения больных с повреждениями и заболеваниями плечевого сустава: ВАШ, Простой тест (Simple Shoulder Test, SST), Оксфордский опросник (Oxford Shoulder Questionnaire), Шкала Свансона (Swanson Shoulder Score), Рейтинговый опросник (Shoulder Rating Questionnaire), альгезиометрия.

Уменьшение болевого синдрома и нормализация ночного сна отмечались в 62,9% случаев (17/27) в 1-й группе, 66,6% (16/24) во 2-й группе после первой инъекции бетаметазона. Если нормализация сна из-за прекращения боли наступает в первую ночь после блокады 1,0 мл бетаметазона, то при приеме 120 мг/сут эторикоксиба это происходит чаще после 2-го дня приема. Стойкое уменьшение болевого синдрома и улучшение объема движений через 6 месяцев отмечались в группе с последовательным двукратным введением 1,0 мл бетаметазона и приемом эторикоксиба 60 мг/сут в течение 14 дней (рис. 4). При назначении бетаметазона у 3 из 51 пациентов (5,8%) отмечалась преходящая гиперемия лица, у 2 из 51 (3,9%) – гипергликемия, в 5 из 51 случаев (9,8%) – преходящее повышение артериального давления.

Таким образом, периартикулярные инъекции 1,0 мл бетаметазона в триггерные зоны с последующим пероральным приемом препарата эторикоксиб 60 мг/сут сопоставимы по анальгезирующему эффекту с приемом 120 мг/сут эторикоксиба в течение 3 недель. Но более выраженный анальгетический эффект и улучшение объема движений через 6 месяцев были получены в группе с последовательным 2-кратным периартикулярным введением бетаметазона (с интервалом 6–7 дней) и приемом эторикоксиба 60 мг/сут в течение 14 дней [20]. После уменьшения выраженности болевого синдрома с целью улучшения движений больные могут быть направлены на восстановительное лечение: мануальную терапию, кинезиотерапию.

Для реализации этой цели используется весь арсенал мануальной терапии, включая мягкотканные техники, постизометрическую релаксацию, мобилизацию, манипуляции (деблокирование шейных или грудных позвоночно-двигательных сегментов и др.). Кинезиотерапия применяется в комплексе с другими методами медицинской реабилитации. Основу механотерапии составляют дозированные ритмически повторяемые физические упражнения на специальных аппаратах и приборах с целью восстановления подвижности в суставах (аппараты маятникового типа), облегчения движений и укрепления мышц (аппараты блокового типа), повышения общей работоспособности (тренажеры). ❋

Литература → С. 79–80